This is a digital copy of a book that was preserved for generations on library shelves before it was carefully scanned by Google as part of a project to make the world's books discoverable online.

It has survived long enough for the copyright to expire and the book to enter the public domain. A public domain book is one that was never subject to copyright or whose legal copyright term has expired. Whether a book is in the public domain may vary country to country. Public domain books are our gateways to the past, representing a wealth of history, culture and knowledge that's often difficult to discover.

Marks, notations and other marginalia present in the original volume will appear in this file - a reminder of this book's long journey from the publisher to a library and finally to you.

Usage guidelines

Google is proud to partner with libraries to digitize public domain materials and make them widely accessible. Public domain books belong to the public and we are merely their custodians. Nevertheless, this work is expensive, so in order to keep providing this resource, we have taken steps to prevent abuse by commercial parties, including placing technical restrictions on automated querying.

We also ask that you:

+ *Make non-commercial use of the files* We designed Google Book Search for use by individuals, and we request that you use these files for personal, non-commercial purposes.
+ *Refrain from automated querying* Do not send automated queries of any sort to Google's system: If you are conducting research on machine translation, optical character recognition or other areas where access to a large amount of text is helpful, please contact us. We encourage the use of public domain materials for these purposes and may be able to help.
+ *Maintain attribution* The Google "watermark" you see on each file is essential for informing people about this project and helping them find additional materials through Google Book Search. Please do not remove it.
+ *Keep it legal* Whatever your use, remember that you are responsible for ensuring that what you are doing is legal. Do not assume that just because we believe a book is in the public domain for users in the United States, that the work is also in the public domain for users in other countries. Whether a book is still in copyright varies from country to country, and we can't offer guidance on whether any specific use of any specific book is allowed. Please do not assume that a book's appearance in Google Book Search means it can be used in any manner anywhere in the world. Copyright infringement liability can be quite severe.

About Google Book Search

Google's mission is to organize the world's information and to make it universally accessible and useful. Google Book Search helps readers discover the world's books while helping authors and publishers reach new audiences. You can search through the full text of this book on the web at `http://books.google.com/`

A propos de ce livre

Ceci est une copie numérique d'un ouvrage conservé depuis des générations dans les rayonnages d'une bibliothèque avant d'être numérisé avec précaution par Google dans le cadre d'un projet visant à permettre aux internautes de découvrir l'ensemble du patrimoine littéraire mondial en ligne.

Ce livre étant relativement ancien, il n'est plus protégé par la loi sur les droits d'auteur et appartient à présent au domaine public. L'expression "appartenir au domaine public" signifie que le livre en question n'a jamais été soumis aux droits d'auteur ou que ses droits légaux sont arrivés à expiration. Les conditions requises pour qu'un livre tombe dans le domaine public peuvent varier d'un pays à l'autre. Les livres libres de droit sont autant de liens avec le passé. Ils sont les témoins de la richesse de notre histoire, de notre patrimoine culturel et de la connaissance humaine et sont trop souvent difficilement accessibles au public.

Les notes de bas de page et autres annotations en marge du texte présentes dans le volume original sont reprises dans ce fichier, comme un souvenir du long chemin parcouru par l'ouvrage depuis la maison d'édition en passant par la bibliothèque pour finalement se retrouver entre vos mains.

Consignes d'utilisation

Google est fier de travailler en partenariat avec des bibliothèques à la numérisation des ouvrages appartenant au domaine public et de les rendre ainsi accessibles à tous. Ces livres sont en effet la propriété de tous et de toutes et nous sommes tout simplement les gardiens de ce patrimoine. Il s'agit toutefois d'un projet coûteux. Par conséquent et en vue de poursuivre la diffusion de ces ressources inépuisables, nous avons pris les dispositions nécessaires afin de prévenir les éventuels abus auxquels pourraient se livrer des sites marchands tiers, notamment en instaurant des contraintes techniques relatives aux requêtes automatisées.

Nous vous demandons également de:

+ *Ne pas utiliser les fichiers à des fins commerciales* Nous avons conçu le programme Google Recherche de Livres à l'usage des particuliers. Nous vous demandons donc d'utiliser uniquement ces fichiers à des fins personnelles. Ils ne sauraient en effet être employés dans un quelconque but commercial.

+ *Ne pas procéder à des requêtes automatisées* N'envoyez aucune requête automatisée quelle qu'elle soit au système Google. Si vous effectuez des recherches concernant les logiciels de traduction, la reconnaissance optique de caractères ou tout autre domaine nécessitant de disposer d'importantes quantités de texte, n'hésitez pas à nous contacter. Nous encourageons pour la réalisation de ce type de travaux l'utilisation des ouvrages et documents appartenant au domaine public et serions heureux de vous être utile.

+ *Ne pas supprimer l'attribution* Le filigrane Google contenu dans chaque fichier est indispensable pour informer les internautes de notre projet et leur permettre d'accéder à davantage de documents par l'intermédiaire du Programme Google Recherche de Livres. Ne le supprimez en aucun cas.

+ *Rester dans la légalité* Quelle que soit l'utilisation que vous comptez faire des fichiers, n'oubliez pas qu'il est de votre responsabilité de veiller à respecter la loi. Si un ouvrage appartient au domaine public américain, n'en déduisez pas pour autant qu'il en va de même dans les autres pays. La durée légale des droits d'auteur d'un livre varie d'un pays à l'autre. Nous ne sommes donc pas en mesure de répertorier les ouvrages dont l'utilisation est autorisée et ceux dont elle ne l'est pas. Ne croyez pas que le simple fait d'afficher un livre sur Google Recherche de Livres signifie que celui-ci peut être utilisé de quelque façon que ce soit dans le monde entier. La condamnation à laquelle vous vous exposeriez en cas de violation des droits d'auteur peut être sévère.

À propos du service Google Recherche de Livres

En favorisant la recherche et l'accès à un nombre croissant de livres disponibles dans de nombreuses langues, dont le français, Google souhaite contribuer à promouvoir la diversité culturelle grâce à Google Recherche de Livres. En effet, le Programme Google Recherche de Livres permet aux internautes de découvrir le patrimoine littéraire mondial, tout en aidant les auteurs et les éditeurs à élargir leur public. Vous pouvez effectuer des recherches en ligne dans le texte intégral de cet ouvrage à l'adresse `http://books.google.com`


BIBLIOTHECA · BOSTONIENSIS · MEDICINAE
SERVAT · ET · DOCET
FVNDATA
MDCCCLXXV
EX DONO

REVUE
DE CHIRURGIE

COULOMMIERS
Imprimerie Paul BRODARD

REVUE
DE CHIRURGIE

PARAISSANT TOUS LES MOIS

DIRECTEURS : MM.

F. TERRIER
Professeur de clinique chirurgicale
à la Faculté de médecine de Paris,
Chirurgien de la Pitié,
Membre de l'Académie de médecine.

A. PONCET
Professeur de clinique chirurgicale
à la Faculté de médecine de Lyon,
Ex-chirurgien en chef de l'Hôtel-Dieu de Lyon,
Correspondant de l'Académie de médecine.

P. BERGER
Professeur de médecine opératoire
à la Faculté de médecine de Paris,
Chirurgien de l'hôpital Beaujon,
Membre de l'Académie de médecine.

E. QUÉNU
Professeur agrégé
à la Faculté de médecine de Paris,
Chirurgien de l'hôpital Cochin.

RÉDACTEUR EN CHEF : M. F. Terrier.

VINGT-QUATRIÈME ANNÉE

XXIX

(JANVIER A JUIN 1904)

Avec 99 figures dans le texte.

FÉLIX ALCAN, ÉDITEUR
108, BOULEVARD SAINT-GERMAIN, 108
PARIS, 6e

1904

BOSTON MEDICAL
AUG 30 1904
LIBRARY.

CATALOGUED
AUG 30 1904
E. H. B.

8239

BOSTON MEDICAL AUG 30 1904 SURGERY LIBRARY.

UN CAS DE FIBROMYOME DE L'UTÉRUS

AVEC GÉNÉRALISATION VISCÉRALE

NOUVELLE CONTRIBUTION A L'ÉTUDE DU LÉIOMYOME MALIN

PAR MM.

E. DEVIC,
Agrégé à la Faculté de Médecine,
Médecin des hôpitaux de Lyon.

et

Louis GALLAVARDIN,
Médecin des hôpitaux de Lyon.

Dans une récente publication parue dans la *Revue de Chirurgie* de l'année 1901 [1], nous avons présenté une étude d'ensemble du léiomyome malin, c'est-à-dire de ces tumeurs développées aux dépens du tissu musculaire lisse et susceptibles de fournir, par leur généralisation viscérale, une preuve évidente de leur malignité. Nous n'avons rien à ajouter présentement à cette étude, et c'est à titre purement documentaire et confirmatif que nous publions cette observation de myome utérin, à évolution maligne, avec noyaux de généralisation dans différents viscères.

Observation. — Cliniquement : *Ménopause il y a cinq ans. Douleurs lombo-abdominales, pertes sanglantes. Utérus volumineux. Ascite hémorragique. Affaiblissement progressif. Mort.* — Autopsie : *Fibromyome utérin du volume d'un utérus gravide au 3e ou 4e mois. Propagation aux tuniques externes du rectum. Généralisation péritonéale, hépatique, diaphragmatique et pulmonaire.* — Examen microscopique : *Structure du léiomyome malin au niveau de la tumeur utérine et de ses noyaux de généralisation.*

B. M., âgée de cinquante-cinq ans; entre à l'hôpital de la Croix-Rousse (service de M. Devic), le 30 septembre 1901, pour des douleurs lombaires et abdominales, accompagnées de faiblesse générale, le tout tenant, dit-elle, à une maladie de la matrice.

Père mort à soixante-douze ans d'un catarrhe bronchique dont il souffrait depuis trente ans. Mère morte à soixante-six ans d'une fluxion de poitrine; elle était porteur d'un gros fibrome utérin pour lequel on lui

1. Devic et L. Gallavardin, Contribution à l'étude du léiomyome malin avec généralisation viscérale, *Revue de Chirurgie*, septembre 1901.

avait proposé une opération. Un frère mort vers vingt ans, de la poitrine.

Personnellement elle a joui d'une bonne santé pendant l'enfance et la jeunesse. Fièvre typhoïde à dix-huit ans, très grave. Réglée à douze ans et régulièrement jusqu'à quarante-neuf ans, âge où survint la ménopause. A cette époque, pertes abondantes, ayant à plusieurs reprises nécessité un séjour au lit de plusieurs jours. Mariée à vingt-deux ans; 4 grossesses à terme, sans incidents, pas de fausses couches. Deux de ses enfants, deux filles, sont mortes l'une à seize ans, l'autre à vingt ans, de tuberculose à marche rapide. Son mari est mort de tuberculose à cinquante ans.

A quarante-quatre ans, six ans après son dernier accouchement, elle se mit à souffrir du ventre et fréquenta la consultation gratuite de M. le professeur Laroyenne, qui l'opéra par le vagin d'une salpingite double. Après cette opération, qui ne troubla pas les règles, la malade se porta très bien quelques années.

De quarante-neuf ans à cinquante-quatre ans, la malade n'eut aucune perte utérine, mais de temps en temps seulement un peu de leucorrhée. Elle prit de l'embonpoint et son poids augmenta de 8 kilogrammes.

En février 1901, c'est-à-dire il y a sept mois, elle commença à éprouver quelques douleurs lombaires et abdominales, puis survint une perte rouge, sans caillot, assez abondante, qui dura quatre jours. Depuis cette époque, les pertes sont revenues trois fois, assez abondamment; leur début et leur cessation ont été rapides, elles se sont comportées comme des règles et dans leur intervalle, la malade n'a observé qu'un peu de leucorrhée, sans odeur spéciale.

Les douleurs lombo-abdominales n'ont fait que s'accroître depuis le début et depuis plusieurs mois, elles s'irradient dans les membres inférieurs et rendent tout travail impossible.

État actuel : femme amaigrie, mais non cachectique. Le poids, qui était il y a un an de 63 kilogrammes, est aujourd'hui de 58 kilogrammes; très léger œdème des membres inférieurs. Pas d'ictère. Pas de cicatrice ancienne ou récente sur les téguments.

Aux poumons, signes de bronchite généralisée sans prédominance aux sommets, qui d'ailleurs respirent bien. Expectoration muqueuse. Artères très souples, pouls régulier. Pointe du cœur dans le 5e espace, bruits normaux.

Anorexie non élective; jamais de vomissements. Constipation habituelle, mais ayant notablement augmenté ces temps derniers et augmentant encore. Depuis plusieurs mois, n'a pas eu une selle spontanée.

Le ventre est augmenté de volume, ballonné, difficile à explorer. Pas de zone de matité. Dans la région sus-pubienne, on sent une masse irrégulièrement arrondie, sans prolongements latéraux, un peu douloureuse. Au toucher : col gros, indolent, bosselé, entr'ouvert. Les culs-de-sac sont abaissés et au-dessous de la muqueuse, on sent des bosselures de volume variable, non ulcérées. L'utérus est absolument immobile et paraît très gros. Avec le doigt, on retire quelques glaires légèrement sanguinolentes, n'ayant presque pas d'odeur.

La malade se plaint d'uriner très souvent et peu à la fois.

L'urine est un peu haute en couleur, mais ne renferme ni sucre, ni albumine. Elle est trouble et paraît contenir un peu de pus.

Les douleurs dont se plaint la malade dans les lombes et le bas-ventre sont spontanées et à peu près permanentes; cependant elles n'entravent guère le sommeil; aux membres inférieurs, elles se propagent aussi bien dans le domaine du sciatique que dans celui du crural. Rien aux articulations. Pas d'hémorroïdes.

18 octobre. Le volume du ventre a augmenté encore, la pollakiurie augmente aussi. Constipation opiniâtre. La malade s'affaiblit. Pas de pertes rouges.

10 novembre. Depuis hier, pertes rouges assez abondantes, sans caillot, d'odeur presque nulle.

14 novembre. Les pertes ont cédé rapidement aux injections chaudes. Au toucher, on ne sent pas d'ulcération du col; celui-ci reste gros, bombé, dur, mais nullement fongueux. Le néoplasme a l'air d'être limité exclusivement au corps utérin; pas d'envahissement de la vessie ou du rectum, pas de fistule. La masse sus-pubienne représente l'utérus au 3e mois de la grossesse. A la base droite, signes d'épanchement; avec une seringue, on retire un peu de liquide citrin. Un peu de liquide dans l'abdomen.

26 novembre. L'œdème des membres inférieurs a augmenté beaucoup ces jours derniers et envahit aujourd'hui la paroi abdominale. L'ascite a considérablement augmenté; une ponction exploratrice a donné un liquide hématique. L'épanchement de la plèvre droite a beaucoup augmenté, mais reste citrin. Affaiblissement progressif; ne s'alimente plus; pas de vomissements.

30 novembre. La malade est morte cette nuit, sans pertes rouges. Jusqu'aux derniers jours, il n'y a eu qu'un peu de leucorrhée à peine teintée et presque sans odeur.

Autopsie. — A l'ouverture des cavités, on constate dans la cavité abdominale l'existence d'une grande quantité de liquide fortement teinté en rouge avec des caillots, et dans la plèvre droite, un litre de sérosité citrine. Surcharge graisseuse très marquée du péricarde et du mésentère.

L'*utérus* est quadruplé de volume : c'est celui d'une femme enceinte au 3e ou 4e mois. L'épaisseur de la paroi varie; elle est vers le fond de 2 centimètres et de 4 centimètres vers le col. Sa cavité, fortement déjetée à droite, est remplie d'une bouillie néoplasique qu'on détache facilement, qui est de couleur rosée, et du volume d'une petite mandarine.

Le col de l'utérus est irrégulier, bombé; ses parois ne semblent pas cependant très envahies par le néoplasme; on ouvre assez facilement la cavité cervicale qui est augmentée de hauteur, mais de calibre normal.

Dans la masse du petit bassin, il est impossible de reconnaître ce qui peut rester des annexes utérines. Les ganglions péri-utérins sont très volumineux et sont envahis par le néoplasme.

Pas d'envahissement de la vessie; à l'ouverture du rectum, on trouve dans toute la hauteur, au niveau de la surface externe, des saillies irrégu-

lières, mamelonnées, témoignant de l'envahissement du néoplasme en ce point. Mais, à la coupe, il ne semble pas que la muqueuse du rectum soit intéressée; elle a gardé son aspect lisse, et l'envahissement atteint à peine la tunique musculaire.

Sur tout le *péritoine* du petit bassin aussi bien que sur celui de la grande cavité, on trouve de nombreuses traces de péritonite cancéreuse (carcinose miliaire hémorragique).

Le grand épiploon est considérablement épaissi et recroquevillé, son bord est très frangé et à la coupe, il apparaît lardacé, aspect dû sans aucun doute à l'envahissement néoplasique. De même sur le mésentère apparaissent plusieurs noyaux de généralisation isolés, blancs et durs; en certains points, et notamment sous le cæcum, cette généralisation forme des traînées volumineuses de 2 centimètres de largeur.

Le diaphragme présente au niveau de sa surface supérieure une couronne de petits noyaux néoplasiques groupés autour du centre phrénique et sur sa face inférieure, de petites efflorescences de même nature.

On trouve aussi de petits noyaux de généralisation à la surface du foie; ces noyaux sont saillants et paraissent limités à la capsule de Glisson qu'ils ne dépassent pas dans la profondeur.

Les deux poumons (droit, 850 gr., gauche, 650 gr.) sont absolument farcis de noyaux de généralisation; en certains points, ceux de la surface externe sont tellement confluents qu'ils ressemblent à des grains de raisin accolés en grappe. A la coupe, on voit que l'intérieur du parenchyme est également le siège de noyaux confluents; ces noyaux, comme ceux de l'extérieur, font saillie à la surface de la coupe. Ils sont arrondis, de coloration blanche, de consistance assez molle et, bien qu'ils ne soient pas contenus dans une capsule, on peut les énucléer assez facilement. Le parenchyme qui les sépare est simplement congestionné et crépite normalement. Les noyaux semblent plus abondants au niveau du hile qu'ailleurs; la généralisation aux ganglions du hile et du médiastin est très douteuse, ceux-ci paraissent simplement anthracosiques. Pas de noyaux siégeant dans la plèvre pariétale.

Examen histologique. — *Utérus.* La paroi de l'utérus est examinée sur de nombreuses coupes prélevées au niveau des parties néoplasiques. L'aspect microscopique diffère du reste beaucoup, sur une même préparation, suivant les points examinés. Par places, on a l'apparence du muscle utérin à peu près normal: les fibres musculaires lisses apparaissent en effet groupées en faisceaux que la coupe a intéressés tantôt longitudinalement, tantôt transversalement; elles ont un aspect adulte, se colorent en orange par le picrocarmin, avec un noyau rouge bien dessiné. En d'autres points, on trouve toujours les mêmes fibres musculaires adultes, mais elles ne sont plus accolées directement, mais séparées et comme dissociées par le tissu conjonctif; certaines, sectionnées transversalement, apparaissent comme cerclées d'un anneau conjonctif. Ailleurs les cellules musculaires affectent un aspect plus jeune et un groupement moins dense; les fibres-cellules sont écartées les unes des autres, unies et séparées par une substance

amorphe dans laquelle elles baignent. En d'autres points, on a l'apparence d'îlots dits myxoïdes avec leurs cellules jeunes et étoilées, et enfin, par places, on perçoit seulement de petites cellules rondes, présentant presque l'aspect

Fig. 1 — Coupe d'un noyau de généralisation hépatique vu à un faible grossissement. *th*, travées hépatiques; *cs*, capsule conjonctive refoulée par le noyau néoplasique; *eps*, espace porte sain; *M.M*, tumeur musculaire lisse avec ses fibres-cellules ondulées, tourbillonnantes et intéressées par la coupe tantôt longitudinalement, tantôt transversalement.

de cellules inflammatoires et fortement pressées les unes contre les autres.

Diaphragme. Les coupes multiples intéressent, soit les noyaux sous-péritonéaux ou ceux situés sous le feuillet diaphragmatique de la plèvre. Ces noyaux sont peu volumineux et entièrement constitués par des cellules assez volumineuses, succulentes, et qui, sur les parties minces de la préparation, offrent une configuration et un aspect très nettement fusiformes. Ces cellules sont accolées les unes aux autres sans interposition de stroma conjonctif.

Poumons. Au premier coup d'œil, les coupes pratiquées au niveau des noyaux pulmonaires offrent l'aspect d'une pneumonie hyperplasique; en effet, toutes les alvéoles pulmonaires sont comblées par le tissu néoplasique qui s'y est infiltré comme en un stroma tout préparé. Les cloisons se dessinent sous forme de tractus conjonctifs un peu pâles et, à l'intérieur, du réseau qu'elles déterminent, se trouvent de nombreuses cellules ovales ou fusiformes, plus ou moins contournées et emmêlées.

Foie. C'est au niveau du foie que les coupes microscopiques de ces noyaux de généralisation offrent leur aspect le plus caractéristique. Le noyau néoplasique est séparé du tissu hépatique normal par une sorte de coque conjonctive qui représente certainement le tissu interstitiel d'un

espace porte progressivement dilaté et refoulé. L'aspect général est très nettement celui du léiomyome et rappelle les points de la tumeur utérine où l'aspect musculaire lisse des éléments est le plus nettement caractérisé. A un faible grossissement, on perçoit des faisceaux plus ou moins volumineux de fibres-cellules que la coupe a intéressés soit longitudinalement, soit transversalement; en d'autres points, ces cellules allongées offrent un groupement plus tourmenté, se contournent, ondulent et figurent des des-

Fig. 2. — Coupe du même noyau de généralisation hépatique, vue à un fort grossissement, dans un point où les fibres-cellules sont intéressées longitudinalement par la section.

sins d'une grande variété. A un fort grossissement, au niveau des faisceaux intéressés longitudinalement par la coupe, la structure des éléments cellulaires apparait nettement : ce sont de longues fibres-cellules, allongées, effilées, à protoplasma se colorant en jaune ambré par le picro-carmin et intimement accolées les unes aux autres comme le montre la figure 2. Au niveau des faisceaux sectionnés transversalement, l'aspect de chaque élément est variable suivant qu'il a été intéressé par la coupe au niveau de son ventre ou de ses extrémités; dans le premier cas, on aperçoit le noyau serti d'une écorce protoplasmique, dans le second cas, un cercle protoplasmique seul.

Pas de points nettement myxoïdes, pas de formations cellulaires géantes ou multinucléées. Dans la plupart des points, on ne perçoit pas non plus de stroma conjonctif; cependant, en quelques points, apparaissent entre les éléments cellulaires mal joints une exsudation plus ou moins amorphe ou même nettement fibrillaire.

Les faits analogues à celui que nous venons de rapporter sont encore très rares et peuvent se compter sur les doigts d'une seule main. Nous nous contenterons de rapppeler ici brièvement ceux que nous avons signalés dans notre précédent travail, car nous

n'avons pu en découvrir d'autres publiés durant ces deux dernières années. Ce sont ceux de Krische et de Langherans.

Dans le cas rapporté par Krische[1] et étudié microscopiquement par Orth et Merkel, la tumeur primitive, fibromyome, pur intra-pariétal, de la grosseur d'une pomme, était située un peu en avant et au-dessous de l'embouchure de la trompe gauche; les métastases n'avaient épargné aucun organe du corps et on les trouvait dans la voûte cranienne, le cœur, l'œil, l'intestin, l'estomac, les ganglions rétro-péritonéaux, les reins, l'utérus, la peau, les os, le diaphragme, l'épiploon. Toutes ces tumeurs, à l'examen microscopique fait par Orth et Merkel, apparurent, comme des fibromyomes purs, dont il n'était pas possible de distinguer les éléments constitutifs des cellules musculaires lisses.

Dans l'observation de Langherans[2], qu'on trouvera relatée *in extenso* dans le mémoire de Paviot et Bérard[3], la tumeur primitive siégeait au niveau de l'utérus, où elle formait, outre un gros champignon faisant saillie à l'intérieur de la cavité, une volumineuse masse de la grosseur d'une tête d'enfant siégeant sans doute dans la couche sous-péritonéale. Il y avait des métastases nombreuses dans les deux poumons, et l'examen microscopique démontra la nature musculaire de ces productions.

Quant aux autres observations, elles sont moins probantes, certaines d'entre elles, comme celle de Birsch-Hirschfeld, manquant du contrôle histologique, et les autres (Gangolphe et Duplant, Jürgens, Pitres) ayant trait plutôt à des myomes développés aux dépens d'organes pelviens divers qu'au niveau de l'utérus.

Nous estimons, en tout cas, pour notre part, que, dans les cas indiscutables de myome utérin avec généralisation viscérale (Krische, Langherans, cas personnel, il est plus raisonnable, plus simple et plus conforme aux lois de la pathologie générale d'admettre qu'il s'agit d'un véritable cancer musculaire lisse, d'un léiomyome malin, plutôt que de déclarer, avec certains auteurs et notamment avec M. Delbet, « que, lorsqu'un myome utérin se comporte comme une tumeur maligne, c'est qu'il est devenu le siège d'un autre néoplasme ».

Nous ne pouvons, du reste, revenir sur la démonstration histolo-

1. Krische, *Fall von Fibromyom des Uterus mit multiplen Metastasen*, Inaug.-Dissertation, Göttingen, 1889.

2. Langherans, Myoma lævicellulare malignum, *Berlin. klin. Gesellschaft*, 1er mars 1893.

3. Paviot et Bérard, Du cancer musculaire lisse en général et sur celui de l'utérus en particulier, *Archives de Méd. expérimentale*, 1897.

gique que nous avons donnée de la véritable nature musculaire de ces tumeurs et des caractères pouvant faire penser à leur malignité. Disons seulement que dans le cas que nous publions aujourd'hui, l'aspect microscopique n'était pas absolument identique à celui observé dans le léiomyome cutané dont nous avons rapporté précédemment l'histoire. Nous citerons, entre autres différences, qu'il n'existait pas de formations cellulaires géantes, qu'on trouvait par places un léger stroma fibrillaire interposé entre les fibres-cellules, ce qui laisse croire qu'il y a plusieurs variétés histologiques de léiomyomes malins, variétés tenant sans doute à l'âge, au degré de malignité et peut-être aussi au lieu d'origine de ces diverses productions néoplasiques.

Travail de la clinique de M. le Professeur Jaboulay.

LE TRAITEMENT DU CANCER DE L'ESTOMAC

PAR LA

GASTRO-ENTÉRO-ANASTOMOSE AU BOUTON DE JABOULAY-LUMIÈRE

(D'APRÈS 100 OBSERVATIONS)

Par G. GAYET,

Chef de laboratoire de clinique chirurgicale à la Faculté de Lyon.

I

Le traitement chirurgical du cancer de l'estomac semble aujourd'hui pouvoir se résumer ainsi : la résection de la partie cancéreuse de l'organe, quand elle est possible; sinon, la gastro-entérostomie. Opération radicale, curative, d'une part, opération palliative, de soulagement, d'autre part, telles sont les deux solutions qui s'offrent au choix du chirurgien lorsque, la laparotomie faite, et les lésions sous les yeux, il lui faut prendre une décision définitive. Pour tout le monde, les cas simples précocement traités sont du domaine de la pylorectomie; dans des conditions inverses, on a recours à l'opération palliative; les seules divergences qui persistent ont pour sujet les limites de l'opérabilité pour l'extirpation; les uns, abandonnant toute idée de cure radicale dès qu'ils constatent de la généralisation aux ganglions du péritoine, aux organes du voisinage; d'autres allant beaucoup plus loin, et n'hésitant pas à réséquer une languette de foie, à poursuivre les adénopathies jusqu'au cardia, à rechercher presque toujours la cure dite radicale.

Nous ne venons pas prendre parti dans ce débat, ni chercher à préciser les indications qui feront pencher l'opérateur vers le parti de l'audace ou celui de la prudence. Nous voudrions simplement attirer l'attention sur un point de technique de l'anastomose gastro-

intestinale, et montrer les résultats qu'on peut obtenir de l'emploi d'un appareil d'approximation, qui ne nous paraît pas occuper encore la place qu'il mérite dans l'estime des chirurgiens. Cet appareil, c'est le bouton anastomotique imaginé par M. le professeur Jaboulay, réalisé par MM. Lumière, de Lyon.

Pour beaucoup d'auteurs, il y a une sorte de défaveur pour les appareils d'approximation en chirurgie abdominale. Il semble qu'il y ait quelque chose d'humiliant à recourir à eux, et que ce soit là un procédé à l'usage de débutants, procédé que peuvent mépriser ceux à qui l'expérience a donné confiance dans leur adresse manuelle et dans la perfection de leur suture. On reproche aux boutons de ne pas donner des garanties absolues de solidité et d'exposer à des accidents immérités; de ne pas permettre de proportionner les dimensions de la bouche créée aux nécessités du cas particulier; de ne pas donner des orifices définitifs et à l'abri de toute rétraction; d'abandonner un corps étranger dans les viscères, etc.

Parmi ces objections, il en est de sérieuses, de fondées, nous ne le nions pas. Mais la perfection est une chose rare, et bien peu d'opérations subsisteraient, si on l'exigeait d'elles. L'important, c'est de choisir entre les inconvénients des diverses méthodes ceux qui sont les moins graves pour tel ou tel cas donné.

En d'autres termes, on peut négliger des dangers lointains, et du reste aléatoires, lorsqu'il s'agit d'opérés qui ont peu de temps à vivre et chez qui il faut aller au plus pressé. Il y a des cas où, comme le disait Roux au *Congrès de Chirurgie* de 1900, les minutes doivent compter, où il faut à tout prix gagner du temps. Pour ceux-là, l'opérateur le plus habile à la couture, le plus confiant dans son aiguille doit savoir renoncer à la suture si on lui offre dans le bouton un appareil qui lui fait gagner 50 pour 100 sur le temps nécessaire à l'intervention, tout en lui donnant des garanties de succès éloigné suffisantes.

Le bouton de Murphy a bénéficié de ces observations. Beaucoup, parmi les *suturistes* les plus déterminés, l'ont adopté, ou du moins essayé. Mikulicz, Czerny, Roux ont pensé diminuer ainsi la mortalité par shock chez les cancéreux. Mais la suture a gardé des adeptes plus nombreux encore. En France, Terrier[1], Hartmann, Témoin, Monprofit, et bien d'autres; à l'étranger, Mayo Robson, et Roux lui-même, après expérience des deux méthodes, se déclarent satisfaits de la suture et repoussent le bouton. Or, cela se comprend facilement, si l'on a en vue seulement le bouton de Murphy ou de

1. M. Terrier a le premier en France utilisé le bouton de Murphy en 1894.

Villard. Le temps nécessaire pour l'appliquer est encore trop long pour que cette considération de rapidité soit capable de modifier l'opinion de ses adversaires.

Si l'on tient compte, en effet, des incidents qui peuvent se produire, des difficultés que peut offrir pour le rapprochement des branches de l'appareil le plus ou moins d'épaisseur ou de solidité des parois viscérales, des fils d'appui qu'il est nécessaire d'ajouter, on arrive à trouver que le gain est bien faible et n'a pas de quoi tenter un suturiste exercé.

Il n'en est pas de même si l'on utilise le bouton de M. Jaboulay ; la rapidité de sa mise en place, la simplicité des manœuvres opératoires nous ont souvent frappé quand nous assistions aux opérations de notre maître.

Nous avons eu l'occasion de vérifier ces impressions par nous-même. La bienveillance de M. le professeur Jaboulay nous a permis de pratiquer sept fois dans son service l'anastomose gastro-intestinale pour cancer de l'estomac, et chaque fois nous avons employé son appareil. Les résultats nous en ont paru tellement satisfaisants que nous avons voulu les faire connaître, persuadé que ce serait rendre service aux chirurgiens et aux malades en reculant les limites de l'opérabilité, en permettant d'offrir les bénéfices du traitement palliatif à des cancéreux parvenus à la dernière période, celle de la cachexie et des tortures de la faim.

Notre travail n'aurait qu'une bien faible valeur s'il s'appuyait seulement sur nos sept observations personnelles. On pourrait nous objecter le hasard heureux des séries; et, du reste, nos résultats sont encore peu éloignés.

Mais, grâce à l'obligeance de notre maître qui nous a permis de compulser sa riche collection d'observations[1], nous appuierons notre discussion sur un chiffre de cent malades opérés, *dont nous avons pu retrouver l'observation suffisamment détaillée.* Ces 100 cas nous fourniront, pensons-nous, des éléments d'appréciation suffisants pour établir la valeur de l'opération, en poser les indications et en faire connaître les résultats. Mais ils ne comprennent pas toutes les interventions, plusieurs d'entre elles se rapportant à des malades que nous n'avons pu dépister et dont les observations n'avaient pas été prises.

1. Notre ami le professeur agrégé Bérard a bien voulu nous fournir cinq observations personnelles. Nous l'en remercions bien vivement ici.

II

C'est une chirurgie peu consolante que la chirurgie des cancéreux; la catégorie de malades auxquels s'adresse l'anastomose gastro-intestinale est tout particulièrement attristante. Cela tient à de multiples causes.

En premier lieu, le diagnostic du cancer de l'estomac est souvent posé très tardivement. Tantôt le malade est soigné longtemps pour gastrique chronique, pour ulcère, pour dilatation simple de l'estomac; trop souvent le médecin traitant a besoin de l'apparition d'une tumeur perceptible à la palpation ou de quelque autre signe évident de carcinose, adénopathies à distance, teint jaune paille, pour que la lumière se fasse dans son esprit; il pense seulement alors au cancer, et c'est déjà trop tard pour qu'on puisse espérer un secours radical de la chirurgie. Tantôt l'attention n'est même pas attirée du côté de l'estomac. Un individu maigrit, ses forces se perdent, ses téguments pâlissent; il y a de l'essoufflement au moindre effort, des palpitations, des vertiges; à ce déclin visible et inquiétant, aucune cause apparente. Le temps se perd à essayer du fer, des reconstituants; pendant ce temps, le cancer évolue et se manifeste enfin, trop tard encore pour un traitement actif. Nous avons rencontré plusieurs cas de ce genre[1], et les cliniciens avisés savent s'en méfier.

Mais, le diagnostic posé, il est rare que le traitement convenable, nous entendons le traitement chirurgical, soit de suite conseillé ou du moins accepté. Les médecins ne se rallient que lentement à cette notion d'une opération indispensable dès le début de l'évolution du néoplasme; et lorsqu'ils la proposent, le malade, qui se croit peu atteint, qui ne souffre pas encore, fuit le conseiller trop avisé et s'en va consulter de tous côtés jusqu'à ce qu'il ait trouvé le médecin (trop facile à rencontrer d'ailleurs) qui lui promettra la guérison par le simple régime et par les médicaments. Il sera amélioré, en effet, et ce lui sera un nouveau motif de repousser l'intervention, jusqu'au jour où se sentant vaincu par le mal, il viendra la réclamer, trop tard encore.

Les autres causes qui font du cancer gastrique une maladie rapidement cachectisante tiennent à son siège sur un viscère essentiellement destiné à la nutrition. D'une part, la sténose pylorique qui en est la conséquence fréquente s'oppose au passage des aliments dans l'intestin, provoque le vomissement, le dégoût de la nourriture;

1. Voir aussi : Blanc, *Forme anémique du cancer de l'estomac*, Thèse de Paris, 1901.

d'autre part, et ceci s'applique à tous les néoplasmes gastriques, quel que soit leur siège, ces néoplasmes déversent des produits toxiques au contact de la muqueuse qui les résorbe incessamment. Il faut avoir vu l'aspect des vomissements de ces malades, avoir senti l'odeur des fermentations putrides de ce contenu stomacal, pour se rendre un compte exact de la gravité de ce facteur d'intoxication. Ajoutons enfin à tout cela les hémorragies, petites ou grandes, mais fréquentes presque toujours, qui se produisent au niveau de l'épithélium ulcéré, et nous aurons indiqué, croyons-nous, suffisamment les multiples causes qui expliquent la rapide dénutrition et l'état d'anémie grave qui caractérisent nos malades au moment où ils se présentent au chirurgien.

Ces notions étaient utiles à rappeler ici. Elles expliquent pourquoi tant de cancers de l'estomac échappent actuellement et échapperont sans doute toujours à l'intervention radicale, la pylorectomie. Celle-ci est, sans doute, l'idéal, et peut-être sa technique se perfectionnant, verrons-nous sa mortalité diminuer et ses indications s'étendre à des cas que nos prédécesseurs jugeaient au-dessus de ses ressources. Mais, trop souvent encore, le chirurgien reculera — soit d'emblée, en présence d'un malade par trop cachectique, soit, la laparotomie faite, en face de lésions plus étendues qu'on ne les soupçonnait, adhérences multiples, adénopathies, généralisations péritonéales — devant les manœuvres complexes et périlleuses d'une résection gastrique.

Mais si l'on renonce aux avantages d'une opération radicale, en raison de ses dangers, pour se résigner à une opération purement palliative, du moins faut-il que celle-ci présente un véritable caractère d'innocuité. Sinon, on pourrait poser en question sa légitimité et se demander si la meilleure conduite ne serait pas l'abstention pure et simple. Or, la gastro-entérostomie, dans les cas de cancer, est loin d'être innocente; je sais bien que sa mortalité diminue, que dans des articles récents, le prof. Terrier a rapporté sept observations consécutives sans un seul insuccès. Mais la plupart des opérateurs n'ont pas été aussi heureux, et cela n'a rien d'étonnant, étant donné la faible résistance qu'offrent les malades au shock opératoire et aux moindres complications.

Pour notre part, il nous est arrivé de voir des sujets, après cinq minutes d'opération et une absorption d'éther extrêmement minime, pâlir tout à coup et présenter les signes d'une lipothymie des plus inquiétantes. Dans une de nos observations, le malade eut une syncope pendant qu'on terminait la suture de la paroi, et l'on eut beaucoup de peine pour le ramener à lui; le même incident s'est pro-

duit chez plusieurs opérés de M. Jaboulay. Ces malades n'eussent pas supporté quelques instants de plus de traumatisme opératoire. On peut bien dire ici que le succès est une question de minutes.

C'est pour l'avoir compris que les chirurgiens ont cherché de tous côtés des procédés pour diminuer la durée de leur intervention; c'est pour cela que beaucoup d'entre eux ont adopté le bouton de Murphy pour ces gastro-entérostomies, alors qu'ils le repoussent lorsque le cancer n'est pas en cause.

Or, Murphy déclare que son bouton peut être placé en neuf minutes. Ce temps paraît bien court, et je ne crois pas qu'une pareille prouesse soit possible, du moins si l'on compte comme durée véritable de l'opération depuis le moment où le bistouri entame la ligne d'incision jusqu'à celui où l'on place le dernier point de la suture cutanée. Les différentes phases de l'acte opératoire : incision, examen des lésions, recherche de l'estomac à travers le mésocôlon, anastomose, nettoyage et suture, demandent évidemment un plus grand nomdre d'instants.

Nous estimons qu'en pratique, la gastro-entérostomie au bouton de Murphy, faite par des mains exercées, dans des conditions ordinaires de facilité, demande en moyenne vingt-cinq minutes au moins. Il n'est donc pas étonnant que les opérateurs rompus à la pratique de la suture ne voient guère d'avantages à renoncer à leur procédé ordinaire d'approximation, qui, d'autre part, ne présente pas certains inconvénients inhérents à tous les boutons.

Quelques auteurs ont cherché à pratiquer l'anastomose aussi rapidement et plus que par le bouton de Murphy, en employant d'autres procédés. Il est inutile de rappeler ici les plaques de Senn, le bouton de Chaput et autres méthodes bien connues. Ces dernières années ont vu éclore quelques inventions nouvelles.

C'est par exemple Podrèze, qui réunit l'estomac à l'intestin par deux grands points de suture disposés en croix et traversant toute l'épaisseur des parois. Théoriquement, les points doivent couper les tuniques et ouvrir ainsi la communication après que les adhérences aient fait leur œuvre. Au *XXVIIIe Congrès allemand de Chirurgie*, Modlinsky recommandait encore ce procédé en conseillant l'emploi de fils de caoutchouc. Mais les faits ne sont pas encourageants. La même année (1899), Trzebicky[1] rapporte une opération de ce genre pour cancer inopérable du pylore. Il n'y eut aucune amélioration ; la mort survint quinze jours plus tard, et à l'autopsie, on s'aperçut que seule la muqueuse avait été coupée.

1. Trzebicky, *Centralbl. f. Chir.*, 30 sept. 1899.

Dans un mémoire s'occupant de ce procédé, Sokoloff[1] avait déjà montré que la formation de l'anastomose n'était pas aussi certaine que le croyait le professeur de Kharkow. Les expériences sur les chiens de Warmeck et Kisseler aboutissaient à cette conclusion. Sokoloff a opéré quatre malades, en pratiquant trois fois la suture en croix, une fois la suture en carré, suivant une modification indiquée par Podrèze lui-même. Sur les trois premiers, une seule fois l'anastomose fut réalisée. Le malade étant mort de broncho-pneumonie au 12e jour, l'autopsie montra un orifice d'un centimètre.

Chez le deuxième, mort quatre jours après, et chez le troisième, mort au bout d'un mois et demi, l'anastomose n'existait pas. Pour le quatrième, les suites opératoires firent supposer que la commucation était établie.

L'auteur du mémoire conclut que la méthode ne serait pas justifiée par les faits, et c'est aussi notre opinion.

En 1900, Crédé[2] a exposé un procédé conciliant une rapidité suffisante à un résultat fonctionnel parfait. Voici en quoi se résument les temps opératoires :

1° Diviser le mésocôlon;

2° Amener à la paroi l'anse jéjunale qu'on ouvre sur une longueur de 1 centimètre;

3° Par cette incision, introduire deux plaques en argent perforées aux deux bouts et séparées par un petit tube en caoutchouc. Ces deux plaques sont réunies par un fil de soie très fort passant par les trous de chaque extrémité des plaques. L'incision intestinale est fermée par trois à cinq points séreux, en laissant passer les deux chefs du fil de soie;

4° On traverse d'arrière en avant la paroi stomacale avec deux aiguilles chacune armée de l'un des chefs du fil de soie;

5° On introduit une plaque en argent analogue aux précédentes dans l'estomac et on serre sur elle les deux bouts du fil de manière à adosser fortement l'estomac et l'intestin. On referme la paroi stomacale.

L'anastomose gastro-intestinale et l'élimination des plaques se feraient en cinq à huit jours. Cette opération est dite rapide par son auteur. Elle dure cependant de trente à soixante minutes!

Une autre méthode nouvelle de gastro-entérostomie est celle de Kraft[3].

Le côlon étant relevé et le jéjunum trouvé, on passe sur cette

1. Sokoloff, *Centralbl. f. Chir.*, 20 mai 1899.
2. Crédé, *XXIXe Congr. allemand de Chir.*, 1900.
3. Kraft, *Hospitalstidende*, 29 mai 1901.

anse un fil de 20 centimètres qu'on noue à une sonde aiguillée de Chassaignac. On perfore le mésocôlon; l'aide introduit son index gauche et refoule d'arrière en avant l'estomac de telle façon que l'index coiffé des deux parois vienne faire hernie entre les lèvres de la paroi abdominale. L'opérateur ouvre la paroi antérieure, puis la paroi postérieure, applique trois pinces en couronne sur les lèvres de l'incision postérieure et, tirant sur ces pinces, amène ces lèvres au-dessus de l'incision antérieure. L'aide vient alors faire glisser la sonde aiguillée sur son index et la faire saillir au milieu de l'incision stomacale. L'opérateur l'attire et amène ainsi le jéjunum invaginé dans l'estomac. On le suture dans cette position par quatre points. On ouvre l'intestin, on introduit un bouton d'os décalcifié et on lie un fil autour de celui-ci. On refoule la paroi postérieure de l'estomac et on ferme la paroi antérieure.

D'après l'auteur, dix ou douze minutes suffiraient pour toutes ces manœuvres qui nous paraissent cependant bien compliquées.

Tout récemment, Gallet (de Bruxelles)[1] a pratiqué une opération qui combine les avantages du procédé en Y de Roux à ceux du bouton. Dans ce but, l'opération ayant été menée comme à l'ordinaire jusqu'au temps de l'incision intestinale, Gallet introduit par cette incision une pince emporte-pièce dont chaque extrémité est armée d'une des deux pièces du petit bouton de Murphy. Un des mors pénètre dans une des branches de l'anse intestinale, l'autre mors dans l'autre branche; on pousse la pince à une profondeur de 6 à 7 centimètres et on la serre. Un mouvement de déclic permet de libérer le bouton qui se trouve ainsi placé et solidement serré. La gastro-entérostomie est terminée comme d'habitude.

Enfin, sur la portion supérieure de l'anse jéjunale, celle comprise entre l'estomac et la nouvelle ampoule de Vater qu'on vient de créer avec le bouton, on jette une pince à écrasement, on sectionne et on invagine par un plan sous-séreux.

Gallet met quarante minutes à faire son opération.

En 1902, Chaput[2] a défendu, devant la *Société de Chirurgie de Paris*, un procédé d'anastomose au moyen des agrafes métalliques de Michel. Il admet que l'on peut ainsi abréger considérablement les sutures intestinales. Nous voyons cependant qu'une gastro-entérostomie faite par ce procédé a duré trente-cinq minutes. D'autre part, dans un autre cas de gastro-entérostomie, la mort est survenue

1. Gallet, *Soc. roy. des Sc. méd. de Bruxelles*, 1902; analyse dans *La Presse médicale*, 1903, p. 155.
2. *Bull. et Mém. de la Soc. de Chir.*, juillet 1902.

le 5e jour et, à l'autopsie, on a trouvé de la péritonite et de l'insuffisance des sutures.

Ces premiers cas ne paraissent pas très encourageants.

Tous ces procédés nous semblent destinés à un avenir médiocre; il leur manque une chose essentielle, la simplicité des manœuvres et de l'outillage. Nous avons tenu à les citer cependant pour montrer que beaucoup d'auteurs sentent la nécessité de perfectionner la gastro-entérostomie et considèrent surtout la rapidité de l'intervention comme un facteur capital de succès, du moins en ce qui concerne l'opération palliative chez les cancéreux.

C'est dans le même esprit que M. le professeur Jaboulay a conçu son appareil, que nous allons maintenant étudier.

III

Un inconvénient du bouton de Murphy, c'est de ne pas supprimer complètement la suture; il faut toujours passer un surjet autour de l'ouverture pour fixer l'intestin ou l'estomac sur les branches de l'appareil, et cela allonge notablement l'opération; en outre, le passage du fil est une occasion d'infection par le contact avec le contenu intestinal, et lorsqu'on veut rapprocher, il y a parfois des ennuis causés par ce fil et par le nœud qui le fixe.

Déjà, en 1869, Bonnier avait imaginé un bouton ne nécessitant pas de sutures; chaque branche portait un anneau de liège d'où émergeaient des pointes métalliques destinées à embrocher les lèvres de l'orifice fait aux viscères, puis à s'enfoncer dans l'anneau de liège opposé, fixant ainsi solidement ces lèvres.

En 1894, M. Destot (de Lyon)[1] imaginait un appareil semblable, tenant à la fois de celui de Murphy et de celui de Bonnier.

L'idée qui a guidé M. Jaboulay est toute différente. Il s'agit de faire pénétrer le bouton dans la paroi viscérale et de l'y fixer, comme pénètrent et se fixent dans la boutonnière par rotation les boutons de manchettes d'un certain type.

Voici la description du bouton anastomotique de M. Jaboulay telle qu'elle est donnée dans la thèse de son élève Fouilhoux[2].

L'appareil comporte deux pièces : mâle et femelle.

Pièce mâle. — Elle est formée de deux cylindres concentriques;

1. Destot, *Archives prov. de Chir.*, 1894.

2. Le bouton a été décrit et étudié d'abord par M. Jaboulay dans les *Archives provinciales de Chirurgie* (octobre 1900); puis par son élève Fouilhoux (thèse de Lyon, mai 1901); et par son élève Perrin (*La Cholécysto-gastrostomie*, thèse de Lyon, janvier 1902).

le cylindre externe a 22 millimètres de diamètre et une hauteur de 8 millimètres. Le cylindre interne a un diamètre de 12 millimètres et une hauteur de 15 millimètres. Ces deux cylindres sont unis par la base; le cylindre interne dépasse donc en hauteur le cylindre externe de 7 millimètres.

Ce cylindre externe est perforé de quatre ouvertures ovalaires; il présente aussi une fente sur laquelle nous allons revenir.

Le cylindre interne, outre qu'il présente la particularité de cette

Fig. 1. — *Bouton anastomotique de M. Jaboulay.* — Supprimant toute suture par suite de sa fente latérale qui permet un engagement partiel et progressif à travers un étroit orifice.

dernière fente spéciale, a les trois quarts de la surface divisés en trois languettes formant ressort et ayant à leur extrémité des griffes destinées à entrer et à maintenir la pièce mâle dans la pièce femelle.

Entre deux des ouvertures ovalaires, le cylindre externe est divisé dans toute sa hauteur par une fente de 4 millimètres de largeur, dont la direction est légèrement oblique sur l'axe du cylindre.

Le cylindre interne est également divisé de bas en haut par une fente de 4 millimètres de largeur sur 11 de hauteur. A cette hauteur du cylindre central, cette fente, qui était presque verticale, devient horizontale tout en conservant la même longueur, et occupe un tiers de la circonférence du cylindre interne.

Les deux parties verticales de ces deux fentes sont continues à la partie inférieure du bouton.

Un peu au-dessus de la partie horizontale de la fente du cylindre interne existe une griffe correspondant aux griffes des languettes, et qui, comme ces dernières, sera destinée à entrer et à maintenir la pièce mâle dans la pièce femelle.

Enfin, une lame se détache du rebord supérieur du cylindre externe, lame élastique qui passe au-dessus de l'encoche et qui, une fois appliquée exactement sur la fente, sera destinée à faire du rebord supérieur interrompu du cylindre externe une ligne continue.

Pièce femelle. — Elle est identique à la précédente, sauf que :

1° Le cylindre interne n'a que 13 millimètres de hauteur au lieu de 15;

2° Elle ne comporte pas de languette comme la partie mâle et présente un bourrelet à la partie supérieure;

3° La surface interne du cylindre central contient un pas de vis dans lequel pourront s'engrener les griffes de la pièce mâle.

L'examen des figures et mieux encore d'un bouton lui-même ferait comprendre le but et le mécanisme de l'appareil beaucoup mieux que notre description.

Voyons maintenant comment on applique cet instrument.

Les viscères à anastomoser sont recherchés et mis en présence; la coprostase est faite simplement par les doigts d'un aide qui doivent laisser libre un segment suffisant d'estomac et d'intestin pour permettre l'application du bouton. L'opérateur saisit lui-même ce segment entre le pouce et l'index gauches et l'attire; ces deux doigts immobilisent la paroi sur laquelle on va créer l'orifice, et contribuent à empêcher les matières ou les liquides gastro-intestinaux de se présenter à cet orifice. Sur le bourrelet qui fait saillie entre ses doigts, d'un coup de bistouri, l'opérateur crée une boutonnière. Pour l'intestin, c'est très facile; pour l'estomac, la ponction de la muqueuse présente certaines difficultés, cette tunique fuyant devant le bistouri; il faut enfoncer la pointe bien verticalement, et ponctionner le tranchant en l'air; la muqueuse est ainsi chargée sur le tranchant qui la coupe en revenant de dedans en dehors.

Il faut toujours s'assurer soigneusement que toutes les tuniques sont traversées; sinon on s'exposerait à faire pénétrer le bouton entre la muqueuse et la musculeuse par une sorte de décollement; la muqueuse restant intacte, l'anastomose ne serait pas établie.

On reconnaît que la paroi est tout entière traversée en voyant le bourrelet de muqueuse faire saillie aux lèvres de l'orifice; il est bon de saisir cette saillie entre les mors d'une pince pour la fixer et l'empêcher de fuir devant le bouton. Quelques vaisseaux sous-muqueux donnent à ce moment du sang; il ne faut pas s'en préoccuper, ni perdre du temps à faire une hémostase. Il va sans dire qu'on évitera dans la ponction les gros vaisseaux visibles à travers la séreuse.

L'orifice créé ne doit pas être trop petit, ni trop grand; il doit être proportionné au volume de la saillie mousse que présentent les lèvres de la fente verticale pratiquée sur le cylindre externe. C'est dire qu'une incision de 1 centimètre environ est ce qui convient.

Si l'orifice était trop petit, il éclaterait au moment où se fait l'introduction de cette saillie, et des déchirures se produiraient; s'il était trop grand, le bouton jouerait dans l'orifice et ne serait pas main-

tenu. Dans l'un et l'autre cas, il faudrait placer une suture, ce qu'il faut éviter autant que possible.

L'incision étant pratiquée, on saisit la branche que l'on veut placer et qui est toute montée sur une pince; on présente à l'orifice la saillie dont nous avons parlé et on l'y engage progressivement. Bientôt on sent une résistance : c'est la lèvre du viscère qui a atteint

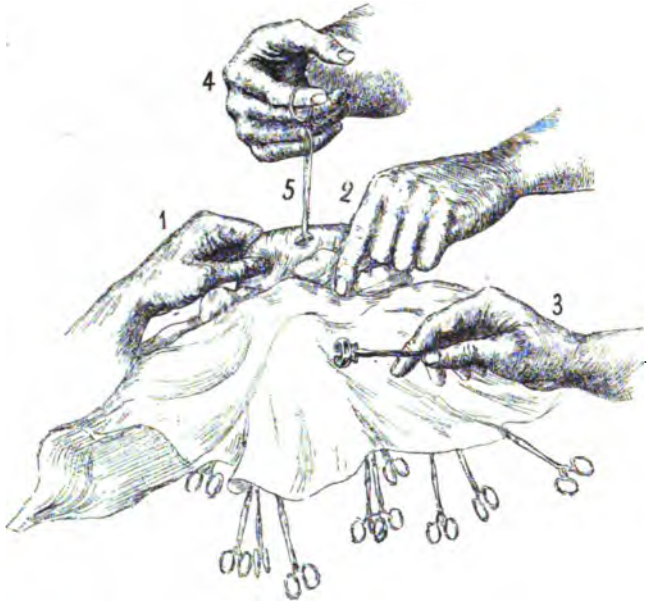

Fig. 2. — *Anastomose au bouton de M. Jaboulay.* — PREMIER TEMPS, préparatoire à l'introduction de la pièce femelle du bouton dans l'estomac.

La main gauche (1) de l'opérateur comprime l'estomac pour en arrêter la circulation et tend le pli formé. La main gauche (2) de l'aide remplit le même office du côté opposé, tandis que sa main droite (4), au moyen d'une pince (5), attire au dehors la muqueuse gastrique (qui a fait hernie à travers la boutonnière créée), afin que le bouton ne s'engage pas entre elle et les autres plans viscéraux.

La main droite (3) de l'opérateur se prépare à présenter le bouton à l'orifice.

la partie extrême de la fente horizontale. On redresse alors le bouton au moyen de la pince qui le porte; en d'autres termes, cette pince était tenue d'abord couchée parallèlement à la surface du viscère; elle est maintenant relevée perpendiculairement à cette surface; en même temps, on continue le mouvement de rotation qui fait entrer de plus en plus le bouton. Quand la pince a exécuté un tour complet de rotation sur son axe, le bouton est en place; le cylindre interne seul émerge encore entre les lèvres de l'incision; celles-ci sont revenues sur elles-mêmes et enserrent ce cylindre, de sorte que le

demi-bouton est absolument fixé sans qu'aucune suture eût été nécessaire.

La seconde branche est placée exactement de la même manière. On retire le petit tampon de coton placé dans le cylindre interne;

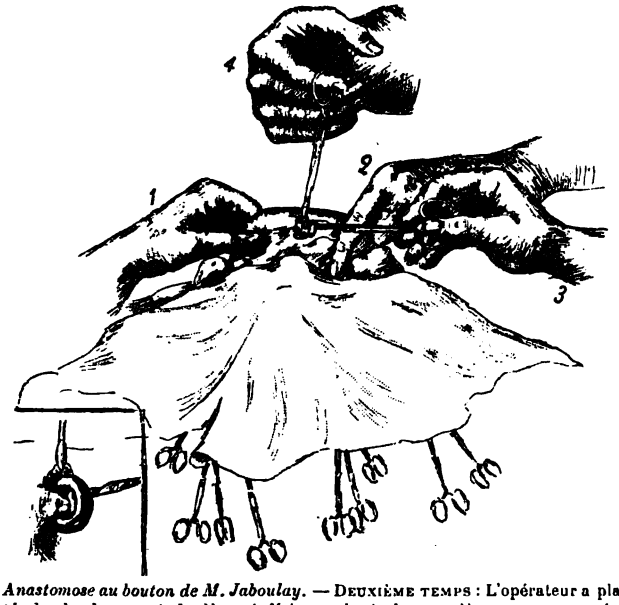

Fig. 3. — *Anastomose au bouton de M. Jaboulay.* — DEUXIÈME TEMPS : L'opérateur a placé l'échancrure latérale du bouton à la lèvre inférieure de la boutonnière et commencé à engager l'appareil par un mouvement de supination de l'avant-bras. L'aide (4) va retirer sa pince devenue inutile.
(1) Main gauche de l'opérateur; (2) main gauche de l'aide; (3) main droite de l'opérateur; (4) main droite de l'aide.

on rapproche les deux branches et on serre comme pour le bouton de Murphy. L'anastomose est créée.

Tout ceci est fait en bien moins de temps qu'il n'en faut pour l'écrire; pour la mise en place de l'appareil lui-même, il faut *moins de deux minutes* dans les cas simples.

Cependant il arrive qu'on rencontre certaines difficultés. Les unes tiennent à l'opérateur et sont évitables; les autres tiennent à la constitution anatomique des viscères sur lesquels on opère.

Les difficultés tenant à l'opérateur proviennent de fautes commises. Nous avons vu que l'erreur dans la longueur de l'incision en trop ou en trop peu aboutit au même résultat, un orifice trop étroit se déchirant et devenant alors trop grand. On est alors obligé de diminuer cet orifice par un petit surjet; mais alors il se forme des plis, le bouton a de la peine à se fermer. On est amené à faire une

suture circulaire de sûreté; bref, on perd tout l'avantage de la méthode. Remarquons que c'est, du reste, le seul inconvénient; on met le double du temps nécessaire à faire l'opération; c'est encore moins de temps qu'il n'en faudrait pour appliquer le Murphy lui-même.

Parfois encore, si l'on ne sait pas s'arrêter et changer la direction de la rotation au bon moment, si l'on veut forcer, quand la

Fig. 4. — *Anastomose au bouton de M. Jaboulay.* — Troisième temps : L'aide a retiré sa pince qui fixait la muqueuse gastrique. L'opérateur, en continuant son mouvement de supination, a relevé lentement sa main, si bien qu'il finit l'engagement du bouton de telle façon que la pince qui le porte est devenue perpendiculaire à sa première direction. L'engagement se termine dans cette position.
(1) Main gauche de l'opérateur; (2) main gauche de l'aide; (3) main droite de l'opérateur.

résistance se fait sentir après le premier quart de tour, on peut produire des déchirures qu'il faut ensuite réparer. Il y a une sorte de tour de main, peu difficile à acquérir d'ailleurs, mais dont dépendent l'élégance et la sûreté du procédé. On peut étudier ce mouvement en faisant pénétrer le bouton dans une boutonnière pratiquée non pas dans un linge quelconque, ce qui est très difficile, mais dans une peau de chamois dont l'élasticité rappelle, pour le cas particulier, celle des viscères humains. Après trois ou quatre essais, on réussit à tout coup.

Pour serrer le bouton, il faut, comme avec le Murphy, appuyer

bien dans l'axe pour éviter les coincements. Inutile d'ajouter qu'il est indispensable de vérifier l'appareil avant de s'en servir; certains boutons mal fabriqués s'engrènent mal, ne tiennent pas et exposent à des accidents qu'il serait bien injuste de rejeter sur la méthode, alors que l'imprévoyance de l'opérateur est seule en cause.

Les difficultés tenant à la constitution anatomique des viscères sont les suivantes :

La paroi de l'estomac peut être tout entière infiltrée de cancer, dure et friable; c'est là évidemment une contre-indication à toute espèce d'anastomose, dès qu'il n'y a pas une surface saine, de dimensions suffisantes pour y placer le nouvel orifice.

La paroi peut aussi être le siège d'un épaississement simplement œdémateux, rendant la muqueuse très décollable, gênant aussi pour serrer le bouton suffisamment. Nous avons rencontré un cas de ce genre et M. Jaboulay plusieurs. Même dans ces cas, on peut se servir du bouton, mais on est obligé de placer en couronne un fil de sûreté pour éviter tout déclanchement.

Enfin, il y a des cas de friabilité exceptionnelle de l'intestin; à quoi tient cette friabilité? Il est difficile de le dire; elle se rencontre chez des malades qui ont déjà été laparotomisés, qui ont eu de la péritonite; chez ceux qui ont des affections hépatiques gênant la circulation porte et donnant ainsi de la stase et de l'œdème des tuniques. Or, le cancer de l'estomac s'accompagne souvent de ces lésions hépatiques.

Nous avons dernièrement rencontré un cas de friabilité extraordinaire de l'intestin; il s'agissait non de cancer, mais de hernie étranglée. La hernie ne contenait que quelques centimètres d'intestin grêle; mais celui-ci était sur toute sa longueur très infiltré et s'effritait sous les doigts à mesure qu'on attirait une portion plus éloignée pour y placer une suture. Si l'on rencontrait un cas semblable, il vaudrait mieux renoncer au bouton, et même, croyons-nous, refermer le ventre sans se lancer dans l'exécution d'une anastomose quelconque.

Telles sont, en somme, les seules complications qui peuvent venir troubler la marche régulière de l'opération; ces complications sont rares, et nous les signalons surtout pour mettre en garde ceux qui voudraient expérimenter la méthode, afin que quelque cas malheureux non imputable à celle-ci ne vienne pas les en détourner.

Il nous reste, pour terminer ce chapitre de technique, à dire quelques mots sur la situation que l'on doit donner à l'anastomose. Avec la majorité des auteurs, nous préférons l'anastomose posté-

rieure transmésocolique de von Hacker; c'est celle que pratique presque toujours notre maître M. Jaboulay. Cependant il peut arriver que la rétraction de l'estomac, l'épaisseur du mésocôlon ou d'autres anomalies rendent celle-ci trop difficile. Dans ces cas-là, il vaut mieux ouvrir la face antérieure de l'estomac et relever le jéjunum en avant du côlon. M. Jaboulay a pratiqué cette opération exceptionnellement. Nous-même avons regretté une fois de ne pas l'avoir employée. C'était pour un malade (Observation 78), dont l'estomac très rétracté échappait aux doigts de l'aide; l'application du bouton en fut rendue difficile et, en outre, la brèche faite au mésocôlon tendait à étrangler l'anse jéjunale lorsque l'estomac fut remonté à sa place. Aussi y eut-il des vomissements inquiétants pendant les premiers jours. Si nous nous retrouvions en présence des mêmes difficultés, sans doute emploierions-nous le procédé antérieur.

Quant à l'anse intestinale anastomosée à l'estomac, ce fut toujours la première portion du jéjunum, sauf dans un cas bien curieux où M. Jaboulay utilisa d'une manière originale un diverticule de Meckel rencontré par hasard. Cette observation mérite d'être consignée ici :

Obs. 99. — Ch. A..., soixante-deux ans, cultivateur, de Saint-Rambert d'Albon, entre à Saint-Sacerdos le 1er mai 1903.

Il est malade depuis trois ans; digestions de plus en plus laborieuses, pesanteurs gastriques après les repas. Il réduit spontanément son alimentation; aussi présente-t-il un très grand amaigrissement et de la constipation. Depuis 2 mois, vomissements, hématémèses; il a constaté lui-même, ces derniers temps, une tumeur abdominale.

Teint jaune paille. Abdomen excavé, tumeur à droite de l'ombilic, un peu au-dessus. Foie abaissé ou gras. Estomac extrêmement dilaté (à 2 travers de doigt du pubis). Adénopathies inguinales.

19 mai. Gastro-entérostomie au bouton. On trouve une grosse tumeur, du volume d'une mandarine, au niveau du pylore. Nombreux ganglions mésentériques. En examinant le jéjunum pour choisir l'anse à aboucher, on découvre un diverticule de Meckel à 30 cent. de l'angle duodéno-jéjunal. Son calibre est égal à celui de l'anse sur laquelle il s'implante; sa longueur est de 7 cent. environ.

M. Jaboulay se décide à faire l'orifice de l'entérostomie sur le sommet de ce conduit. Il en résulte une véritable anastomose en γ analogue à celle du procédé de Roux.

27 mai. Suites opératoires bénignes; le malade reste cependant très faible.

IV

Le véritable avantage du bouton que nous venons de décrire est dans la rapidité de sa mise en place. Cette considération, qui est secondaire dans la plupart des interventions, est d'une importance capitale, comme nous l'avons vu, dans le cas de cancer gastrique. On nous pardonnera donc d'y insister.

L'anastomose gastro-intestinale faite à la suture par des opérateurs rompus à cette chirurgie demande une durée de quarante à 70 minutes (Roux, Terrier, Hartmann); certains chirurgiens demandent seulement 30 minutes en moyenne (Monprofit, Vallas).

Avec le bouton de Murphy, nous avons vu qu'il fallait compter de vingt à trente minutes.

M. le Professeur Jaboulay a, par son procédé, réduit cette durée d'une proportion considérable. Nous avons chronométré un certain nombre de ses opérations : elles durent en moyenne de *sept à dix minutes, sutures de la peau comprises*. L'exploration des viscères destinée à confirmer le diagnostic prend deux minutes, l'anastomose autant; on peut donc dire que le péritoine n'est ouvert et les organes manipulés que pendant quatre à cinq minutes au maximum. L'impression que retire un spectateur de ces interventions, c'est qu'elles présentent l'innocuité d'une laparotomie exploratrice ordinaire.

On ne peut guère arriver à une pareille rapidité qu'avec une longue expérience de la technique. Aussi tenons-nous à mettre en regard des chiffres précédents ceux qui nous sont personnels. Nos propres opérations, les premières que nous ayons faites avec le bouton de Jaboulay, nous ont demandé de 12 à 17 minutes[1]; seule, la dernière a duré 25 minutes, mais cela tient surtout aux difficultés que nous avons rencontrées dans ce cas particulier avant d'arriver à saisir l'estomac, notre malade ayant eu un phlegmon paraombilical qui avait laissé à sa suite des adhérences fort gênantes.

On voit donc le gain très considérable que procure l'usage de ce bouton anastomotique même aux opérateurs qui n'en ont pas encore une bien longue expérience. Il est tel que, du moment qu'on a pratiqué la laparotomie exploratrice, on peut, sans crainte d'aggraver le shock opératoire, donner aux malades les plus cachectiques le bénéfice de l'anastomose. Certains opérateurs des plus qualifiés rencontrent encore de ces cas où ils n'osent pas intervenir ou chez lesquels, après l'incision du péritoine, ils reculent devant toute

1. Ce sont aussi les chiffres que M. le prof. agrégé Bérard a observés dans ses opérations.

manœuvre devant prolonger l'acte opératoire. On peut presque affirmer que ces cas ne se présenteront plus, si le bouton sans suture se généralise dans l'arsenal de tout chirurgien.

Nos observations nous permettent d'énoncer cette assertion. C'est par exemple l'opéré de l'observation 79, qui présentait un diabète avec 45 grammes de sucre par jour et de l'albumine dans ses urines; celui de l'observation 80, jaune paille, ayant de l'œdème des jambes, ne pesant plus que 44 kilogrammes, ayant de la généralisation péritonéale. Il était incapable de se tenir sur ses jambes avant l'opération. C'est encore la malade de l'observation 90, qu'on avait dû apporter sur un brancard d'un service de médecine. Nous pourrions en citer bien d'autres, véritables moribonds qui n'auraient certainement pu être opérés par aucune autre méthode.

La durée de l'intervention étant moindre, c'est encore la diminution de la quantité d'anesthésique qui représente un avantage sérieux; le cœur, les poumons, les reins de ces malades sont d'ordinaire en fort mauvais état et ne supporteraient pas une dose un peu forte de poison. On nous dit qu'on peut faire une anesthésie discontinue. Mais alors on s'expose à des vomissements qui allongent encore la durée des manœuvres.

Nous savons bien que les partisans de la suture nous opposent des observations des malades très cachectiques qui ont fort bien supporté la suture [1]; ces malades avaient aussi le teint jaune paille, de l'œdème des jambes. Il est fort difficile d'établir des degrés dans la cachexie; mais les cas de syncope et de collapsus inquiétants que nous avons observés personnellement après des interventions exceptionnellement rapides et après absorption de quelques bouffées d'éther, nous permettent d'affirmer que ces malades-là, du moins, n'auraient sûrement pas supporté une opération un peu plus prolongée. L'avis des assistants a été unanime sur ce point.

En voici deux exemples :

Obs. 76 (Personnelle). — J. M..., homme de cinquante-quatre ans, de Hauterive (Drôme), entre à la clinique, salle Saint-Sacerdos, n° 5, le 15 septembre 1902, pour des douleurs gastriques empêchant l'alimentation. Il souffre ainsi depuis un an environ. Il y a eu d'abord de la pesanteur après les repas, puis de véritables crampes soulagées par le vomissement. Ceux-ci, d'abord espacés, sont ensuite devenus quotidiens. Actuellement le malade ne peut plus prendre que de petites quantités de lait.

L'amaigrissement est considérable (une vingtaine de kilogr.), au dire du

1. Voir Terrier, *Congr. de Chir.*, 1900, et *Rev. de Chir.*, avril 1902; et la discussion à la *Soc. de Chir. de Lyon*, avril 1903.

malade. Actuellement le teint est jaune paille, les jambes sont enflées, le foie paraît gros. A la palpation, on sent nettement une tumeur au niveau du pylore, un peu à droite de la ligne médiane. L'estomac est dilaté, il y a du clapotage.

17 septembre 1902. Laparotomie sus-ombilicale médiane. On trouve une grosse tumeur cachant le pylore; l'estomac est flasque et dilaté. Nous faisons la gastro-entéro-anastomose postérieure transméso-côlique au bouton de Jaboulay. L'opération est assez simple; un surjet de suspension est ajouté. Durée : 12 minutes. A la fin de l'opération, le malade présente une syncope inquiétante. On injecte immédiatement, pendant qu'on place le pansement, un litre de sérum.

Suites simples. Purgatif le 4e jour; l'alimentation est reprise dès le lendemain et augmentée progressivement.

Le malade sort le 11 octobre, très satisfait et digérant très facilement.

Les renseignements ultérieurs nous ont appris que ce malade est mort quatre mois après l'intervention. Jusqu'au 15 ou 20 novembre, il y a eu une grande amélioration, il mangeait bien et rien ne lui faisait mal, nous écrit sa femme; il allait à la selle régulièrement. Aux premiers froids, il fut atteint d'une affection pulmonaire et est mort le 30 janvier 1903, avec de l'anasarque.

Obs. 86 (M. Jaboulay). — M..., femme de soixante-dix ans, demeurant à Lyon, est opérée en janvier 1903, pour un cancer du pylore.

Début dans l'été dernier par un état de faiblesse et d'anémie progressives; peu de symptômes gastriques. Ce n'est que plusieurs mois après qu'on rencontre la tumeur presque par hasard au cours d'une palpation de l'abdomen.

L'appétit se perd de plus en plus; presque pas de vomissements, mais la malade restreint son alimentation.

Au mois de janvier, l'état de faiblesse et d'amaigrissement est extrême, les muqueuses sont absolument décolorées; on hésite avant d'opérer, craignant que l'intervention ne soit pas supportée; elle est même déconseillée par des médecins très compétents.

18 janvier. Gastro-entéro-anastomose au bouton, sans sutures. On note un néoplasme encore mobile sur la petite courbure; mais on ne peut songer à la gastrectomie en raison de l'état général.

La malade prend en effet une syncope à la fin de l'opération, qui ne dure cependant que neuf minutes. Le sang est décoloré, rose pâle, le pouls très faible, parfois imperceptible.

Suites opératoires simples, mais l'alimentation est difficile au début; il y a plusieurs vomissements abondants de bile. La malade reprend cependant un peu de forces et d'appétit; elle a tiré un avantage évident de l'opération.

15 juillet 1903. L'état est satisfaisant.

Comme autres avantages du bouton, notons encore le peu d'importance des manipulations sur les viscères. L'exposition à l'air, les

tiraillements nécessaires pour les gastro-entérostomies ordinaires, sont ici réduits à leur minimum. Et l'on sait que ces manœuvres ont été accusées de produire des embolies et des réactions du pneumogastrique dangereuses pour l'appareil cardio-pulmonaire, plus dangereuses certainement que l'anesthésie elle-même, qui peut être continuée avec beaucoup de modération pendant la suture, celle-ci n'étant pas douloureuse par elle-même.

Le bouton a un autre avantage qui lui est commun avec les autres appareils de ce genre. C'est de permettre l'alimention immédiate, en protégeant pendant les premiers jours la ligne d'adhésion. Je sais bien que les opérateurs qui emploient la suture, revendiquent pour cette méthode le même avantage. Roux, Terrier, alimentent de bonne heure leurs opérés et n'y voient pas d'inconvénients. Cependant, la présence du cylindre métallique est bien une garantie en pareil cas et l'on voit certains auteurs en être si persuadés, qu'ils emploient un procédé spécial et compliqué pour arriver au même but : tel Rutkowski[1], qui fait la gastrostomie et place un tube de caoutchouc dans l'orifice de l'entéro-anastomose pour alimenter son malade sans qu'un contact septique puisse entraver la cicatrisation.

Il semble aussi qu'avec le bouton, la coudure de l'anse soit moins à craindre qu'avec une suture linéaire; cependant, on pourrait facilement pratiquer, pour se mettre tout à fait à l'abri de ces coudures, deux points de suspension à droite et à gauche de l'anastomose; nous l'avons personnellement souvent fait sans allonger pour cela sérieusement l'acte opératoire.

Le fonctionnement de la bouche anastomotique est d'ordinaire satisfaisant; aussi le bouton peut-il être utilisé chez d'autres malades que les cachectiques, chez ceux qui ont autre chose qu'un cancer ou qui, porteurs d'un néoplasme, n'en sont pas encore à la dernière période.

Mais alors on peut se permettre des manœuvres un peu plus prolongées, et cela d'autant plus que l'anastomose en elle-même demandant fort peu de temps, on a plus de loisir pour accomplir d'autres manœuvres opératoires. Ainsi la pylorectomie peut être considérablement écourtée, si la question d'abouchement gastro-intestinal est tranchée, dès le début de l'opération, par une rapide application du bouton. Ou bien cette application peut être faite dans une première séance, puis on laisse le malade bénéficier de son anastomose pour se remonter pendant une quinzaine de jours par

1. Rutkowski, *Centralbl. f. Chir.*, 30 sept. 1899.

exemple, après quoi la résection de la portion dégénérée est faite dans une deuxième séance.

L'observation suivante est un exemple de la simplicité que confère à la pylorectomie l'usage du bouton sans sutures.

Obs. 96 (M. Jaboulay). — D. L., quarante-sept ans, maçon, demeurant à Lyon, entre, le 24 mars 1903, salle Saint-Sacerdos, n° 39, pour affection gastrique.

Pas d'antécédents intéressants.

Début il y a un an et demi par douleurs épigastriques ; bientôt vomissements glaireux et alimentaires survenant à distance des repas avec renvois aigres. Amaigrissement, œdème des jambes. Il entre salle Saint-Bruno, y reste deux mois, soulagé par le repos et le lait. Il peut ensuite reprendre son travail pendant quatre mois. Mais il y a un mois, douleurs et vomissements reprennent, l'appétit diminue, dégoût des viandes, déclin des forces. Les vomissements alimentaires surviennent deux heures après le repas, teintés en brun; quelques melæna.

Amaigrissement (de 65 kilogr. à 47 kilogr.), aspect cachectique. La palpation montre résistance de la paroi; pas de tumeur perçue. Pas d'adénopathie. Foie normal.

Un vomissement est examiné : pas d'HCl, acide lactique.

26 mars 1903. Éther. Laparotomie; on trouve un néoplasme bien limité du pylore, pas de ganglions péritonéaux. Gastro-entérostomie postérieure au bouton (durée 10 minutes).

Puis, pylorectomie, ou plutôt gastrectomie avec suture en bourse des deux bouts, suture séro-séreuse par-dessus. Durée totale, trente-cinq minutes.

Le néoplasme excisé est du volume du poing. A la coupe, il paraît nettement sous-muqueux, sans ulcération.

Suites immédiates bonnes. Soif intense, combattue par le sérum. Mais bientôt le malade se met à tousser.

18 avril. *Mort.*

Autopsie. — Broncho-pneumonie tuberculeuse généralisée; semis de granulations sur toute l'étendue de la plèvre.

Du côté de l'estomac, l'autopsie montre que le bouton est encore en place; pas de réaction péritonéale autour de lui; les lignes de suture stomacale et duodénale sont enfouies sous des adhérences déjà organisées, leur étanchéité paraît être parfaite. Dans la région cœliaque, un ganglion du volume d'un haricot.

La mort ne peut donc être imputée à l'opération; il s'agit d'une poussée de granulie; il y avait des cavernes d'ancienne date, au niveau des deux sommets, du volume d'une noix environ.

De cette autopsie, il résulte que sans ses lésions tuberculeuses, le malade aurait tiré un grand bénéfice de l'opération, tout étant cicatrisé parfaitement.

On pourrait aussi facilement exécuter une entéro-entérostomie

au point de croisement des deux branches de l'anse, afin d'éviter le reflux de la bile dans l'estomac, si l'on avait des motifs de craindre cette complication beaucoup moins redoutée aujourd'hui qu'autrefois. Il suffirait pour cela de placer entre ces deux branches un bouton de petit volume comme celui utilisé par M. Jaboulay dans la cholécystogastrostomie[1]. La bénignité de la méthode autoriserait cette intervention davant laquelle on recule d'ordinaire chez des cancéreux qui n'ont que peu de temps à en bénéficier.

Au besoin, elle pourrait être pratiquée secondairement si, à la suite d'une gastro-entérostomie, les vomissements de bile se montraient particulièrement fréquents et fatigants pour le malade. On sait que cet accident n'est pas rare. Il semble que l'estomac ait besoin d'un certain temps pour s'accoutumer au contact du liquide biliaire; l'accoutumance manque rarement. Mais ce délai pendant lequel les malades ont souvent des nausées, des maux de cœur, est fâcheux quand il s'agit de cancéreux qui n'ont déjà que trop d'inappétence et auraient besoin d'être suralimentés.

1. Voir la thèse de Perrin.

(*A suivre.*)

QUELQUES REMARQUES
SUR LES KYSTES DENTIFÈRES

Par le Dr Charles Greene CUMSTON (de Boston).

La connaissance clinique des kystes dentifères a été bien mise en lumière par les travaux de Delpech et Maisonneuve, en France, par Heath et Fergusson, en Angleterre, et bien d'autres chirurgiens dans le passé, mais le premier travail important, relatif à la pathologie de ces kystes, a paru en 1872 et est dû à la plume de Magitot, de Paris. Après une étude soignée, il donne une classification systématique des kystes dentifères et étudie à fond leur étiologie.

La plupart des auteurs qui ont étudié cette question depuis le mémoire de Magitot ont été d'accord avec lui sur la plupart des faits qui s'y trouvent exposés. Magitot considère que tous les kystes siégeant dans l'intérieur des maxillaires, contenant un liquide et étant doublés d'une membrane, sont des kystes dentifères. En général, ces kystes contiennent un fluide qui peut varier d'un cas à l'autre; il peut être clair et visqueux, ou épais et pâteux. Tous les produits kystiques qui se développent spontanément dans les maxillaires ont comme point de départ une dent. Magitot croit que si un corps étranger pénètre dans le maxillaire, un kyste peut se développer autour, et ce fait a été prouvé par un cas publié il y a bien des années par Maisonneuve. Ces kystes, qui se développent spontanément, Magitot les appelle kystes progènes, par opposition à ceux qui se développent autour d'un corps étranger qu'il appelle kystes périgènes. A ces deux types qui se développent dans la substance même de l'os, il ajoute un troisième type, qui se développe en dehors du tissu osseux et qu'il appelle kystes néogènes.

Magitot subdivise les kystes folliculaires en embryoplastiques, odontoplastiques, et ceux qui se développent pendant la période de formation de la couronne, et il fait aussi une subdivision de ces kystes en séreux, colloïdes et caséeux, selon la nature de leur contenu.

Si on examine cette classification, on peut voir immédiatement comment Magitot explique la formation des kystes progènes. Par une influence quelconque, il croit que l'émail peut périr pendant les différentes époques du développement, soit par résorption ou par macération. Le sac dentaire se développe alors lentement par une prolifération de ses éléments cellulaires. Le contenu des kystes embryoplastiques est composé des éléments dentaires embryonnaires, pendant que dans le contenu des kystes odontoplastiques, on trouve les éléments de la dent plus ou moins bien conformés, pendant que dans les kystes qui se développent à une époque plus avancée du développement dentaire, on trouve des structures couronnaires.

Magitot croit que les kystes néogènes prennent leur point de départ dans le périoste de la racine, et il suppose que cette membrane se développe par une prolifération de ces éléments cellulaires, et ainsi se forme le sac kystique.

La cause primaire est une oblitération du canal de la racine qui est due à une hypertrophie inflammatoire du périoste, suivant une infection partant du canal de la racine ou par le développement d'une denticule dans la pulpe. La doublure épithéliale de ces kystes dérive d'une prolifération des cellules conjonctives.

Quoique Magitot, sans aucun doute, ait beaucoup fait pour éclaircir la question, il n'a pas pu concilier sa théorie avec les faits, parce qu'il est bien connu que l'épithélium ne peut pas se développer des cellules conjonctives. Par conséquent, il fut tout naturel qu'on trouvât très important de découvrir la véritable origine de l'épithélium qui se trouve exclusivement dans les kystes néogènes, quand elle n'a pas été détruite par un processus suppuratif du contenu du kyste.

En 1885, Malassez publia un mémoire bien connu, dans les *Archives de Physiologie*, et c'est à lui que nous devons la découverte que dans les maxillaires des embryons arrivés à des périodes diverses de développement, durant lesquelles la formation des dents a lieu, à part la prolifération physiologique de l'épithélium formatif du follicule dentaire de l'émail embryonnaire, d'autres processus proliférants proviennent de l'organe adamantin et de la membrane muqueuse.

Ces masses épithéliales avaient une structure tout à fait semblable à l'organe adamantin et se trouvaient groupées autour de la racine de diverses manières. Ces masses se trouvaient aussi dans le maxillaire inférieur normal de l'adulte, et Malassez arrive à la conclusion que ces masses épithéliales persistent, non seulement pendant

la dentition, mais aussi pendant la vie adulte. Verneuil dit que les néoplasmes ayant un caractère épithélial, qui se développent dans le maxillaire, surtout les kystomes multiloculaires et les kystes adénomes du maxillaire, aussi bien que les kystes néogènes de Magitot, tirent leur origine de ces masses cellulaires qu'il appelle débris épithéliaux paradentaires.

Les conclusions de Malassez furent acceptées par d'autres auteurs, et von Brunn surtout a donné une explication satisfaisante, se basant sur les expériences de Hartwig publiées en 1874. Il démontre comment les masses épithéliales qui préexistent autour de la racine sont comprimées par l'organe adamantin fœtal et aussi par le tissu conjonctif se réunissant à l'épithélium de la membrane muqueuse buccale. Si la théorie de Malassez, relative à l'origine des kystes péridentaires par l'agglomération cellulaire paradentale, est juste, ces kystes doivent se rencontrer de temps en temps pendant le stade précoce, et, en effet, en 1896, Witzel fit paraître un mémoire sur les kystes des racines, dans lequel il donne une bonne description des kystes péridentaires, et explique leur développement d'une manière satisfaisante. Il démontre que de temps en temps on rencontre des kystes variant de la grosseur d'une tête d'épingle à celle d'un pois, dans des dents extraites surtout quand elles sont cariées. Ces kystes sont de forme arrondie ou allongée, et leurs rapports avec les racines varient; ils sont plus ou moins près de la racine et quelquefois pédonculés.

A la coupe, ces petits kystes, d'une couleur blanc grisâtre, se trouvent composés d'une ou de plusieurs cavités contenant un liquide séreux. Au microscope, la couche externe de ces petits néoplasmes se trouve composée d'un tissu conjonctif irrégulier, la moyenne est richement vascularisée et contient de nombreux leucocytes; les cavités sont doublées d'une couche d'épithélium. Dans les plus grandes, la couche épithéliale est d'une épaisseur égale, pendant que dans les plus petites, son épaisseur varie considérablement d'un point à l'autre. Nous avons affaire par conséquent à des kystes en miniature, qui, à cause de leur petit volume, n'ont jamais donné lieu à des symptômes, et l'examen microscopique des kystes en plein développement correspond exactement à ces petites productions pathologiques décrites par Witzel.

Le premier cas de kyste dentifère que j'ai opéré présentait une membrane interne composée de plusieurs couches d'épithélium aplati. La couche moyenne se composait de tissu conjonctif ayant une épaisseur d'un millimètre et demi. La couche externe était aussi composée de tissu conjonctif ayant des noyaux facilement visibles.

L'histoire du malade peut être résumée ainsi :

Il s'agissait d'une jeune fille de vingt-cinq ans, ayant toujours joui d'une bonne santé. Trois ans auparavant, elle remarqua une petite grosseur située au-dessous de la narine gauche, qui ne donnait lieu à aucune douleur, mais augmentait lentement de volume, jusqu'à ce que la malade vînt me consulter. A ce moment-là le pli naso-labial gauche avait complètement disparu et droit au-dessous, il y avait une grosseur du volume d'une noix. La peau recouvrant la tumeur était mobile, mais la narine gauche était repoussée en haut par la grosseur. La palpation démontra la fluctuation.

Sous une narcose à l'éther, le kyste fut incisé et il s'en échappa un sérum transparent. L'incision fut agrandie et je trouvai une cavité entre la cavité nasale et l'antre d'Highmore, dans laquelle se projetait la pointe d'une racine d'une petite incisive.

Après l'extraction de la dent, j'enlevai la partie correspondante du rebord alvéolaire et la cavité fut bourrée de gaze. L'incision cutanée fut réunie par des sutures métalliques. Le drain fut enlevé le troisième jour et la cavité se remplit vite de granulations. La guérison fut obtenue en une quinzaine de jours.

Il est facile de comprendre pourquoi on trouve un épithélium aplati dans les gros kystes, tandis que dans les petits, on trouve un épithélium cylindrique, parce qu'il est bien connu avec quelle facilité les cellules épithéliales s'adaptent à la pression intrakystique. Dans tous les cas de kystes dentifères que j'ai observés, le microscope a démontré à peu près le même tableau histologique, mais, dans quelques exemples, les couches épithéliales étaient si épaisses que la membrane doublant l'intérieur du kyste pouvait facilement s'enlever de la cavité. Telle était la condition des deux cas suivants.

Un garçon de dix ans, bien portant, avait, selon le dire de sa mère une joue gonflée depuis plus de trois ans. La tumeur n'a jamais donné lieu à des douleurs, elle augmenta lentement de volume, au point que lorsque j'ai vu l'enfant pour la première fois, elle était bien marquée. Par la palpation, une tumeur ayant une consistance osseuse se trouvait dans la partie intérieure du maxillaire supérieur droit; les cavités nasales étaient normales. Une incision fut faite sur la partie la plus proéminente de la tumeur et la gencive décollée; avec la gouge j'ouvris le maxillaire. Je me trouvai immédiatement en présence d'une grosse cavité doublée d'une membrane blanchâtre qui fut facilement enlevée. Le kyste contenait un liquide séreux jaunâtre, mais aucune trace de dent ou racine ne se trouvait dans la cavité. Le kyste était à peu près de la grosseur d'un petit œuf de poule, et, à cause de son volume, j'ai préféré faire le drainage par la voie nasale et, dans ce but, je fis une communication dans la narine droite et y passai un tube de caoutchouc. En terminant l'opération, j'enlevai une partie

de la paroi intérieure du maxillaire afin que la cavité puisse se fermer plus facilement. Le drain fut laissé pendant une semaine, au bout de laquelle la cavité était bien remplie de granulations, et le malade sortit de l'hôpital au bout de quatre semaines, entièrement guéri.

Le deuxième cas était celui d'un homme de trente-sept ans, qui remarqua une tumeur dans le voisinage de la dent de sagesse gauche supérieure, à peu près dix-huit mois avant de venir me consulter. La grosseur était dure, elle avait augmenté de volume lentement. A l'examen, je trouvai une tumeur ovale dans le voisinage de la dent de sagesse gauche, ayant la grosseur d'une grosse noix. La dent manquait. La dernière molaire fut enlevée et je me trouvai en présence d'un kyste du maxillaire à paroi épaisse. J'ouvris la cavité avec la gouge et, par une exploration digitale, je trouvai que le kyste communiquait avec l'antre d'Highmore. La cavité était doublée d'une membrane blanchâtre et épaisse, et fut facilement enlevée par la dissection mousse. Une ouverture fut faite dans la cavité nasale; un drain y fut inséré et la cavité kystique fut bourrée de gaze. Aucune trace de dent rudimentaire ne put être découverte dans l'intérieur du kyste. Le contenu était un liquide séreux épais, d'une couleur jaune clair.

Maintenant, si nous admettons que ces kystes péridentaires sont le résultat d'un processus d'irritation ayant son point de départ dans les débris épithéliaux paradentaires de Malassez, et que leur cavité s'agrandit à cause d'une augmentation du contenu fluide, toutes les conditions qu'on trouve dans les kystes anciens s'expliquent. Un kyste se développera dans le sens de la moindre résistance, et puisque la racine de la dent se trouve logée solidement dans le processus alvéolaire par son périoste, l'os étant moins résistant, cède à la pression. Par la pression exercée sur les tissus environnants par la croissance du kyste, les vaisseaux et les nerfs qui se rendent à la dent et au périoste de la racine subissent une atrophie par pression et disparaissent. Ainsi peut s'expliquer l'absence du périoste qui recouvre la racine, ainsi que la présence de sa pointe qui est proéminente dans la cavité kystique, quoique sa présence ne soit pas obligatoire.

Les kystes périgènes de Magitot peuvent s'expliquer par un corps étranger qui se trouve en contact direct ou dans le voisinage des raies épithéliales de Brunn. Ceci produit une irritation permanente et une prolifération des raies qui est le résultat final. Il est probable que des kystes qui se trouvent dans les cas où les dents sont bien développées appartiennent à cette catégorie.

On peut concevoir facilement qu'une dent qui n'est pas sortie du maxillaire à cause de sa position anormale, ou pour une autre raison semblable, se renferme dans le maxillaire et au bout d'un certain

temps, joue le rôle d'un corps étranger par prolifération des raies épithéliales. La plupart du temps de tels kystes sont classés dans le groupe des kystes folliculaires, mais il est très difficile d'expliquer la présence du contenu fluide. Si pourtant on accepte la théorie de Malassez, l'explication de la formation de ces kystes est rendue claire. J'ai observé un cas dont voici le résumé.

Une femme, âgée de soixante-quatre ans, a eu toutes les dents inférieures enlevées plusieurs années auparavant; vingt mois avant que je la visse, une grosseur apparut dans l'angle du maxillaire inférieur droit. La tumeur augmenta lentement et lorsque je la vis pour la première fois, elle avait la grosseur d'un œuf de poule.

Ces derniers temps, elle a été douloureuse, et le néoplasme est devenu assez tendu; la malade se plaignit d'une gêne produite par une sensation de pulsation dans la tumeur. Une incision fut faite sur la partie la plus proéminente de la tumeur et, pendant qu'on détachait le périoste de la branche ascendante du maxillaire, je tombe sur une cavité kystique qui laissa échapper une assez grande quantité de pus ayant une très mauvaise odeur. J'agrandis l'ouverture dans le kyste et, par une exploration digitale, je trouvai la racine d'une dent qui proéminait dans l'intérieur. Elle fut enlevée et je fis un curettage soigné de la cavité et y mis un drain. La malade fit une excellente convalescence et rentra chez elle sans fistule, quoique je fusse obligé de continuer le drainage pendant plus de trois semaines à cause d'abondantes sécrétions purulentes.

Si une dent se développe d'une manière normale, il va sans dire qu'elle ne peut jamais être complètement renfermée dans la cavité d'un kyste, mais sa racine peut se projeter dans l'intérieur, et c'est ce qu'on trouve dans la plupart des cas. Il y a une loi d'histologie connue depuis longtemps, qui prouve qu'un tissu ne peut que se reproduire lui-même et, par conséquent, un épithélium ne peut dériver que d'un épithélium. Il est aussi bien connu que la membrane qui double les kystes dentifères est toujours composée d'un épithélium et que le tissu de granulation n'entre jamais dans sa formation. Maintenant la théorie de Malassez explique bien l'absence du périoste enveloppant les racines dentaires qui sont proéminentes dans la cavité de ces kystes, mais la cause de la prolifération des raies épithéliales de Brunn et la formation des kystes péridentaires n'est pas si facilement démontrée. Sans aucun doute une inflammation de la membrane de la racine peut être le point de départ de ce processus, et il faut croire que dans beaucoup de cas, l'origine n'est pas autre. Dans ces cas-là, la carie dentaire, l'inflammation ou la gangrène de la pulpe doit avoir précédé la formation du kyste.

Si la racine d'une dent tout à fait normale proémine dans la

cavité du kyste, s'il y a absence complète de tous les signes d'une périodontite, ou si aucune trace de dent ne se trouve dans la cavité kystique, comme je l'ai observé dans le cas suivant, nous sommes obligés d'admettre qu'il existe encore une autre étiologie. Il est possible qu'un traumatisme puisse être le point de départ de quelques-uns de ces kystes, parce que le maxillaire inférieur est bien placé pour recevoir des coups. Il est aussi bien établi que des dents retenues dans le maxillaire peuvent être la cause des kystes péridentaires. Une dent parfaitement normale peut aussi être le facteur étiologique quand elle dévie de sa position naturelle, comme dans le cas suivant.

Un garçon de dix-sept ans et demi a toujours été bien portant, sauf pour les maladies ordinaires de l'enfance. Depuis dix-huit mois il a souffert de maux de dents assez intenses. Il y a cinq mois, il a remarqué pour la première fois la présence d'une tumeur dans la joue gauche; la tumeur était indolore. L'examen démontra que la tumeur s'étendait de la narine gauche jusqu'au-dessous de l'os malaire. La peau qui la recouvrait était de couleur normale et glissait facilement sur la tumeur. Les dents étaient en mauvais état. La canine supérieure gauche paraissait normale, mais elle était dirigée obliquement en arrière. A ce point, le maxillaire supérieur était le siège d'une grosseur et, par la pression, donnait lieu à la crépitation. Une incision fut faite sur la tumeur dans la gencive et quand la cavité du kyste fut ouverte, une assez grande quantité de sérum épais et d'odeur désagréable s'échappa.

L'ouverture dans la cavité fut agrandie et on trouva l'intérieur du kyste doublé d'une membrane lisse et brillante. La pointe de la racine proéminait dans la cavité et fut enlevée. Le bord alvéolaire fut enlevé à la gouge et la cavité bourrée de gaze. Le malade se remit rapidement. L'examen de la dent enlevée démontra que la pointe de sa racine était privée de périoste.

D'un autre côté, la rétention dans le maxillaire d'une dent bien développée ne produit pas nécessairement un kyste et, dans un cas publié par Hildebrand, cet auteur a enlevé plus de deux cents dents bien développées dans les maxillaires supérieurs et inférieurs, sans qu'il y ait aucune trace de formation kystique. La période de la dentition paraît jouer un rôle important dans l'étiologie des kystes péridentaires, et ceci n'a rien de surprenant, parce qu'à ce moment-là des processus de résorption et de régénération ont lieu partout dans les maxillaires. Il n'y a pas de raison, pour qu'une suractivité ne puisse exister dans les raies épithéliales de Brunn pendant l'époque du métabolisme actif.

Dans beaucoup de cas, les kystes péridentaires font leur début pendant la deuxième dentition, mais, dans d'autres cas, ils se dévelop-

pent longtemps avant cette période, comme le prouvent bien des cas déjà publiés. Le deuxième cas rapporté dans ce mémoire rentre probablement dans cette catégorie, parce que la formation kystique avait évidemment commencé de bonne heure dans le développement dentaire, et d'un autre côté, l'examen microscopique a donné un tableau qui ressemblait de près à un sac dentaire embryonnaire. Ce type de kyste doit toujours être soupçonné si la dent correspondant à son point de développement manque, et, en faisant le diagnostic, il faut toujours tenir compte de ce fait. Il peut aussi arriver que quoique les dents soient intactes, un follicule dentaire surnuméraire puisse être le siège d'une transformation kystique, mais ces cas-là sont très rares. La cause de cette transformation kystique est jusqu'ici inconnue.

Il n'est peut-être pas inutile de mentionner ici, brièvement, une certaine classe de tumeurs qui peut-être, en réalité, n'appartient pas aux kystes péridentaires, mais leur origine et leur nature histologique leur tiennent de bien près. Je veux parler de la maladie kystique des mâchoires. Elle se rencontre en général dans le maxillaire inférieur près de son angle, mais de préférence envahit la branche horizontale, quelquefois la branche montante. Le kyste séreux se développe rapidement après avoir été latent pendant bien des années. Un traumatisme est en général la cause de cette augmentation de volume soudaine. Quand il atteint un certain volume, il donne lieu aux symptômes des kystes, à savoir : la fluctuation et la crépitation du parchemin. Ces kystes ont été traités par l'incision, le curettage et le drainage, qui ont rarement amené la guérison et, dans la plupart des cas, une résection étendue du maxillaire a été nécessaire. Ces kystes du maxillaire peuvent récidiver après leur ablation ou dégénérer et subir la transformation cancéreuse.

Ces kystes ont été décrits par un grand nombre de chirurgiens. Quelques-uns étaient multiloculaires pendant que d'autres étaient uniloculaires. Microscopiquement, on les trouve composés de petites cavités ou de canaux doublés d'un épithélium cylindrique, cubique ou polygonal; dans les grands kystes, l'épithélium est aplati. « Ces productions épithéliales se rattachent à deux variétés, suivant que les cellules qui les composent présentent soit le type pavimenteux, soit le type adamantin, avec ses cellules étoilées caractéristiques, à prolongements anastomosés, semblables à celles de l'organe de l'émail » (Forgue).

Malassez croit que ces kystes peuvent aussi prendre leur point de départ des débris épithéliaux paradentaires, mais la raison pour laquelle, dans un cas, un simple kyste péridentaire se développe, et

dans un autre, est un kystome ou un kysto-adénome, est jusqu'à présent insuffisamment expliquée. On peut dire que le plus grand nombre des pathologistes sont d'accord sur ce point que les cellules épithéliales originales des kystes péridentaires dérivent de l'organe de l'émail, pendant que les autres types de kystes prennent leur point de départ de la membrane muqueuse buccale. Comme je l'ai déjà fait remarquer, le développement des kystes dentifères est produit par l'augmentation du contenu fluide qui est sécrété sans cesse par la membrane interne du kyste, et le développement s'étend naturellement dans la direction de la moindre résistance.

Les tissus osseux du maxillaire qui entourent le kyste s'amincissent jusqu'à ce qu'ils disparaissent finalement par atrophie par pression et à ce moment-là le kyste perd sa consistance et devient mou. Si le kyste continue à croître, les parties molles qui le recouvrent s'amincissent et enfin, il y a rupture laissant échapper le contenu fluide. Cette rupture a rarement lieu parce que le chirurgien intervient avant que le kyste ait atteint ce développement. Je n'en ai vu qu'un seul exemple.

Il s'agissait d'un homme de trente-deux ans, qui se plaignait il y a dix-huit mois d'une inflammation de la membrane muqueuse buccale qui recouvrait la racine de la première molaire gauche. En même temps, il avait remarqué une grosseur au-dessous de la narine gauche. Quelques semaines plus tard la tumeur s'ouvrit spontanément, laissant échapper une assez grande quantité de pus. Quand je vis le malade pour la première fois, il existait une fistule près de la racine de la première molaire gauche; le malade me dit que la tumeur augmentait jusqu'à un certain point, laissait échapper du pus, et diminuait; le pus sortait toujours par la fistule. Quand la tumeur augmentait, elle donnait lieu à plus ou moins de douleurs; autrement le malade se portait bien. La peau était mobile sur la tumeur et de couleur normale. Une incision fut faite sur la tumeur, y comprenant l'ouverture de la fistule, qui laissa échapper du pus jaunâtre fétide. Après une résection de la paroi antérieure du processus alvéolaire, la cavité kystique doublée par cette membrane fut exposée. Le sac kystique fut soigneusement enlevé par une dissection mousse, et la cavité bourrée avec de la gaze. Celle-ci fut enlevée le troisième jour, et le malade sortit de la clinique guéri, au bout de dix-huit jours.

Le contenu fluide de ces kystes est en général de nature séreuse, et c'est seulement après une infection secondaire du kyste que le liquide devient purulent.

L'infection peut facilement dériver de la cavité buccale ou de débris de dents qui se trouvent à l'intérieur du kyste. Dans les cas où les racines cariées proéminent dans la cavité kystique, l'infection y peut arriver par la voie du canal de la racine.

En ce qui concerne le diagnostic des kystes dentifères, on peut dire que lorsque le processus a atteint un certain volume, il y aura peu de difficulté. On trouvera une tumeur circonscrite de l'os qui, par le palper, donnera lieu à des signes de fluctuation et à la crépitation parcheminée. Si un doute existe, on peut à la rigueur avoir recours à une ponction exploratrice, qui, dans la plupart des cas, laissera échapper un liquide séreux. Dans le stade du début, quand la tumeur est petite et dure, le diagnostic est moins aisé parce qu'ici le kyste ressemble à n'importe quelle tumeur circonscrite du maxillaire. L'absence de douleurs pendant le développement entier du kyste aidera le diagnostic différentiel. Un kyste dentifère pourra être pris pour un kystome, et on se souviendra que ce dernier ne se trouve guère que dans le maxillaire inférieur. Un kyste dentifère en voie de suppuratiou pourrait simuler un abcès alvéolaire, mais si on se rappelle la topographie de la région, un diagnostic erroné ne peut guère être fait. Si le kyste se rompt dans l'antre d'Highmore, il donnera lieu à un empyème primaire de cette cavité et, d'un autre côté, un kyste infecté du maxillaire supérieur qui s'ouvre en dehors peut facilement simuler un empyème de l'antre, si le sac du kyste proémine dans la cavité et la remplit.

Le pronostic des kystes dentifères est tout à fait banal. La seule complication grave qui puisse arriver est l'infection d'un kyste du maxillaire inférieur, parce que le pus peut s'étendre et infecter secondairement une des grosses veines du cou, mais ceci est une simple hypothèse, car je n'en ai trouvé aucun cas dans la littérature.

Le traitement de ces kystes est simple, et j'estime que la ponction ne doit jamais être pratiquée qu'en fait de diagnostic. Quand elle est faite, l'opération doit être immédiatement entreprise. Si on veut avoir une guérison absolue, il est de la plus grande nécessité d'enlever toute trace de la membrane interne du kyste, car autrement, il se développerait certainement de nouveau. Pour bien pratiquer l'extirpation de la membrane interne, la cavité doit être largement ouverte, et on emploiera la curette et les ciseaux, et même le thermocautère s'il y a lieu, parce que si quelques îlots de cellules épithéliales sont laissés, ils peuvent régénérer et produire un nouveau kyste.

Quand on a enlevé la membrane interne, la cavité doit être bourrée avec de la gaze pendant quelques jours, afin que l'épithélium de la muqueuse buccale et les granulations qui poussent dans la cavité du kyste puissent se réunir. Par ce processus, la cavité se remplit et ne laisse que très peu d'évidence de sa présence.

Si on trouve une dent ou une racine proéminant dans la cavité kystique, elle doit être enlevée. Dans les kystes de gros volume, il peut être nécessaire de les drainer par le plancher du nez, comme je l'ai fait dans un ou deux cas.

Quand on a affaire à ces kystes développés dans le maxillaire inférieur, on est obligé d'attaquer la tumeur par une incision cutanée, car il est souvent impossible de l'atteindre par la voie buccale. Ici, comme pour les autres, il est tout indiqué d'enlever complètement la membrane interne du kyste et, pour le faire, il faut réséquer largement la table externe de l'os.

L'ACTINOMYCOSE DE L'OREILLE

PAR MM.

A. RIVIÈRE,
Médecin
de la clinique oto-rhino-laryngologique
du Dispensaire général (Lyon).

et

Léon THÉVENOT,
Assistant de la Clinique
du prof. A. Poncet
(de Lyon).

Tandis que les nombreuses observations d'actinomycose publiées jusqu'à ce jour nous permettent d'étudier l'évolution du champignon rayonné sur la plupart des points de l'organisme, il est quelques organes, et nous citerons l'oreille en particulier, qui paraissent à l'abri des atteintes de ce parasite [1].

La constatation d'une infection actinomycosique du cou à point de départ auriculaire fut, dans ces conditions, pour nous, une véritable surprise et nous conduisit à rechercher dans la littérature les cas analogues.

Le résultat en sera vite consigné, puisqu'il se résume à deux observations : l'une de Majocchi [2], l'autre de Zaufal [3]; cette dernière fut reprise par Beck [4], à l'occasion de l'autopsie du malade. Aussi rapporterons-nous tout d'abord les documents que nous avons recueillis.

Observation I. — *Phlegmon actinomycosique suppuré de la région angulo-faciale et péri-mastoïdienne gauches, consécutif à une otite externe de même nature* [5].

François G..., trente-six ans, cultivateur à Pont-d'Ain, entre à l'Hôtel-Dieu le 23 avril 1903, salle Saint-Philippe, n° 30 (service de M. Poncet), pour une affection de l'oreille et de la région cervicale gauche.

Personnellement, il a toujours été bien portant. Il est marié et a trois

1. Dans le livre si complet de MM. A. Poncet et L. Bérard : *Traité clinique de l'actinomycose humaine* (Paris, 1898), l'otite actinomycosique n'est pas décrite.
2. Majocchi, Dell otitide media e interna attinomicotica, *Riforma med.*, 1892, n° 120.
3. Zaufal, Act. de l'oreille moyenne, *Prag. med. Woch.*, 1894.
4. Beck, Ueber des Sectionsbefund eines letal verlaufenen Falles von Aktinomycose des Mittelohres, *Prag. med. Woch.*, 29 mars 1900.
5. Ce malade a été présenté à la *Société de Méd. de Lyon* (Voir séances du 4 et du 25 mai 1903).

enfants qui jouissent d'une parfaite santé. Il est envoyé à la clinique par les docteurs Demias et Rivière, qui supposent de l'actinomycose.

Il habite un pays humide, à la limite des marécages, et où il y a beaucoup de fourrage. Il ne soigne pas de bêtes à cornes, mais il manie de la paille, décharge parfois du foin dont il craint beaucoup la poussière. Pas d'animaux malades dans la région.

L'affection actuelle a débuté, à la fin du mois de février 1903, par des douleurs extrêmement violentes dans l'oreille gauche. Quinze jours après, il se fit spontanément par cette oreille un écoulement de pus assez abondant, et les douleurs se calmèrent immédiatement. Cet écoulement dura dix jours, puis devint intermittent.

Au commencement de mars [1], quelques jours après l'établissement de la suppuration, le malade se mit à souffrir de la région mastoïdienne gauche, qui non seulement devint douloureuse, mais encore se tuméfia; en même temps, apparaissait un peu de torticolis. Le gonflement s'étendit d'une façon progressive le long du sterno-cléido-mastoïdien; il se fit à ce niveau de petits abcès superficiels, qui s'ouvrirent à l'extérieur et devinrent fistuleux.

Actuellement les lésions répondent aux 2/3 supérieurs du sterno-cléido-mastoïdien. La peau, à ce niveau, est violacée, et adhère aux plans profonds. Par places, elle est extrêmement fine et transparente comme une pelure d'oignon; elle est soulevée par de petits abcès dont elle laisse entrevoir le pus jaune doré. Elle présente, en outre, en arrière de l'angle du maxillaire, de petits trajets fistuleux qui laissent s'écouler une sérosité sanguinolente.

Les tissus sous-jacents sont le siège d'une infiltration qui transforme toute cette région et surtout tout le muscle correspondant en une masse d'une dureté ligneuse; de là, un torticolis assez marqué.

Il n'y a pas de trismus, ni quoi que ce soit d'anormal du côté de la bouche. D'ailleurs, les lésions ne se sont pas propagées jusqu'au maxillaire inférieur; au niveau de l'angle de cet os, il y a bien de l'œdème, mais sans caractères particuliers.

L'examen spécial révèle les particularités suivantes :

L'écoulement d'oreille, qui fut d'abord très abondant et ne présenta jamais, au dire du malade, l'aspect franchement purulent, est actuellement intermittent : il est blanc jaunâtre.

L'examen de l'audition indique que la montre est entendue à 0,50 à g. et à 1 m. à d. : la voix basse est bien entendue des deux côtés avec une différence d'un mètre en moins pour l'o. g. Subjectivement le malade se plaint cependant d'une forte diminution de l'ouïe à gauche. Le diapason, quel qu'il soit, est nettement latéralisé à gauche; les vibrations mastoïdiennes sont bien perçues. Le cathétérisme donne une auscultation normale; il décèle un passage large de l'air sans qu'il y ait de bruit caractéristique de perfora-

1. A ce moment, le Dr Demias (de Pont-d'Ain), consulté, fit le diagnostic probable d'actinomycose et ordonna de l'iodure de potassium sans résultat. — On doit au Dr Demias une bonne thèse sur un sujet connexe : *De l'actinomycose animale, en particulier dans la région lyonnaise* (Thèse de Lyon, 1897).

tion. L'oreille droite montre un tympan sans triangle lumineux, épaissi en arrière et d'aspect blanchâtre. L'oreille gauche est obstruée par des grumeaux blanchâtres que le lavage ramène un peu rosés. Ce qu'il y a de caractéristique est la présence, — mieux vue après lavage, — sur la paroi

Fig. 1. — Otite externe actinomycosique; phlegmon actinomycosique suppuré de la région angulo-faciale et périmastoïdienne gauche.

inférieure du conduit, d'un bourgeon inflammatoire, ayant l'aspect d'une fistulette, demi-mollasse et non douloureuse au toucher, assez volumineuse pour cacher en partie le tympan : cela ressemble à un petit furoncle débourbillonné. Le tympan mal vu paraît dépoli, sec, sans apparence de perforation récente ou ancienne. Il s'agit, en résumé, d'une otite externe actinomycosique (Rivière, Sargnon).

Il n'y eut jamais ni nausées, ni vomissements, ni céphalée fixe, pas même de points douloureux profonds dans la région mastoïdienne; celle-ci

indique une sensibilité égale à la pression, qu'elle soit superficielle ou appuyée.

Nez : un peu de rhinite hypertrophique. *Pharynx* : Son entrée un peu œdématiée, probablement à la suite de l'injection de l'iodure.

En somme, il ne paraît y avoir ni otite moyenne, ni surtout mastoïdite, alors qu'au premier aspect ces deux diagnostics eussent semblé évidents.

A la clinique de M. Poncet, on porta le diagnostic probable de phlegmon suppuré, d'origine actinomycosique, à point de départ auriculaire. Ce diagnostic fut confirmé par la constatation de nombreux grains jaunes qui, sous le champ du microscope, étaient constitués par des actinomyces (L. Dor).

Opération, le 10 mai. — Sur les conseils de M. Poncet, une incision est faite parallèlement au sterno-cléido-mastoïdien et suivant la longueur de ce muscle. Il faut sectionner un tissu fibreux très dense pour arriver sur le sterno-mastoïdien qui est peu infiltré. Au-dessous, les tissus sont sains.

Le tissu induré qui constitue la masse inflammatoire renferme de-ci, de-là, de petits nids de fongosités et de petits abcès qui sont curettés. Les lésions remontent jusqu'à l'apophyse mastoïde, mais le tissu osseux qui la constitue ne paraît pas infiltré; il n'est pas fait d'intervention sur elle (Thévenot).

Pansement à plat et cautérisations répétées à la teinture d'iode. Le malade quitte l'Hôtel-Dieu le 20 mai, pour continuer son traitement chez lui.

24 juin. Le malade revu par l'un de nous présente une guérison à peu près complète : il se produisit, cependant, il y a une quinzaine de jours, un point fluctuant qui fut ouvert et se cicatrisa normalement. La région sterno-cléido-mastoïdienne reprend sa souplesse; il n'y a pas de points fistuleux. L'ouïe est en partie revenue; le conduit auditif est désobstrué.

L'état général est excellent; le malade continue le traitement prescrit.

1er août. On note la disparition de toute fistule et le retour normal de l'audition.

Obs. II (Zaufal-Beck; résumée). — Karl J., cinquante-quatre ans, cultivateur depuis seize ans, a joui jusqu'à présent d'une bonne santé, et n'a jamais rien présenté du côté des oreilles.

Au mois de novembre 1893, il commença à constater de la tuméfaction de l'apophyse mastoïde et de la nuque gauche, sans cependant accuser de douleurs. La consistance, dure au début, se ramollit ultérieurement.

Quelques semaines avant qu'il entrât, le 24 avril 1894, dans la clinique de Zaufal, il présenta, à nouveau, de la tuméfaction au-dessous de la pointe de la mastoïde gauche; à 3 centimètres au-dessous d'elle, il se fit même une ulcération de la peau par laquelle s'écoula du pus.

Presque dès le début de la première tuméfaction, le patient remarqua qu'il entendait mal de l'oreille gauche.

Actuellement, on est en présence d'un homme bien constitué. Il présente de la rhinite hypertrophique. Il lui manque plusieurs dents, d'autres sont

cariées; mais on ne constate ni périostite, ni fistules dentaires. Il n'y a rien de pathologique du côté de la bouche. Les amygdales sont petites, non douloureuses à la palpation. Les fonctions de l'oreille droite sont normales.

A gauche, par contre, les transmissions osseuses à la montre manquent, et le malade n'entend pas la voix chuchotée. Pas d'écoulement par l'oreille.

La paroi postéro-inférieure du conduit auditif paraît, dans sa partie osseuse, fortement tuméfiée; sa lumière est rétrécie en forme de fente; son tympan est strié. L'oreille est refoulée loin de la paroi cranienne par les tissus de la région mastoïdienne œdématiée. La mastoïde n'est pas douloureuse à la pression, ni à la percussion. Entre le bord postérieur de la mastoïde et la partie inférieure de l'écaille de l'occipital, il existe une tuméfaction molle qui va jusqu'à la colonne vertébrale et sur laquelle la peau est d'un rouge livide. Une deuxième tuméfaction molle et rouge s'étend, le long du bord antérieur du sterno-cléido-mastoïdien, à 3 centimètres de la pointe de la mastoïde. A son extrémité inférieure, elle présente une fistule grosse comme une tête d'épingle et d'où il s'écoule du pus avec des grains verts. A la clinique, il se développa entre la branche montante du maxillaire inférieur et la mastoïde, une troisième tuméfaction qui se ramollit ensuite.

Le 4 mai, la mastoïde gauche fut évidée au ciseau et les abcès furent ouverts. On trouva, dans le tissu de granulations remplissant les cellules de la mastoïde, de nombreux grains ronds, verts; deux d'entre eux furent envoyés au laboratoire pour être examinés. Malgré les divers procédés employés, l'examen resta sans résultats; les grains n'avaient rien de particulier. Au changement de pansement, le professeur Zaufal recueillit d'autres grains et reconnut leur nature actinomycosique.

Après l'opération, la guérison espérée ne survint pas; il se fit au-dessous du champ opératoire une nouvelle infiltration. Un mois après, nouvelle opération, avec évidement complet de la caisse du tympan gauche. Sept jours avant le 27 juin, nouvelle ablation de pus et de fongosités de la caisse du tympan. Mort le 27 juin, de phénomènes méningitiques.

Autopsie, pratiquée douze heures après la mort par le professeur Chiari. Au-dessous et en arrière de l'oreille gauche, et en arrière de l'angle du maxillaire inférieur gauche, s'étend une surface granuleuse, quadrilatère, longue de 9 centimètres, large de 4. A son angle antéro-inférieur, cicatrice linéaire de 2 centimètres; à son angle postéro-inférieur, incision de 6 centimètres, cicatrisée dans ses 2/3 antérieurs, bourgeonnante dans son 1/3 postérieur.

A l'ouverture du crâne, on constate une tension de la dure-mère. Le sinus falciforme majeur ne renferme qu'un peu de sang fluide. Dans l'espace subdural, à la base du crâne, un peu de sang frais extravasé. Par contre, il y a un extravasat sanguin très abondant à la base du cerveau, à la face inférieure du cervelet, de la protubérance, de la moelle allongée, dans les espaces sous-arachnoïdiens. La pie-mère est pleine de sang, très œdématiée, et, à la convexité du cerveau, très épaissie. La cause de l'hémorragie est

une ulcération de la partie intracranienne de l'artère vertébrale gauche. Elle a été infiltrée, puis ulcérée par le processus inflammatoire qui a donné naissance à du pus renfermant des grains verts actinomycosiques.

Les organes du cou, de la poitrine, de l'abdomen sont normaux.

La caisse du tympan est remplie d'un tissu brun-rouge et sa paroi supérieure est couverte de granulations. Le marteau et l'enclume manquent. La trompe gauche est perméable; sa muqueuse est lisse et pâle. Rien d'anormal à son orifice pharyngien.

Les amygdales palatines sont un peu hypertrophiées. A la coupe, la droite se montre normale. Sur la gauche apparaissent quelques cryptes ou des kystes remplis d'une matière jaunâtre. On note aussi des trajets fistuleux, entourés de cellules rondes, et qui vont jusqu'à la face inférieure du rocher gauche, où il y a un abcès gros comme une noix, riche en grains actinomycosiques. Abcès dans les parties molles du cou et de la nuque. Envahissement tardif des articulations de l'atlas avec l'occipital et l'axis; envahissement du corps du sphénoïde.

Obs. III (Majocchi). — Il s'agit d'un malade chez lequel le processus actinomycosique s'était développé d'abord dans le poumon, puis avait envahi l'oreille moyenne probablement par la trompe d'Eustache. Carie du rocher, puis propagation aux méninges et au cervelet (abcès).

Nous possédons donc actuellement trois observations d'actinomycose de l'oreille, dont une d'actinomycose de l'oreille externe. Ces deux localisations méritent d'être dès le début nettement différenciées, car elles comportent un mode d'infection et de propagation et surtout une évolution bien différents.

L'actinomycose de l'oreille externe débute par le pavillon de l'oreille ou par le conduit auditif externe. L'actinomycose du pavillon n'a rien qui puisse être bien intéressant. Elle doit représenter une lésion extrêmement rare, puisqu'elle n'est rapportée par aucun auteur. De par la constitution même de la région, il ne peut s'agir que d'une actinomycose cutanée, se développant là où elle s'est greffée. La dureté des tissus, l'absence de tissu cellulaire sous-cutané en quantité marquée empêchent le champignon rayonné de se développer en ce point, et même, dans les cas d'actinomycose de la région parotidienne, nous n'avons pu relever l'envahissement du pavillon.

Pour les mêmes raisons, l'actinomycose du conduit auditif externe est une lésion tout à fait exceptionnelle. Ce ne sont certes pas les conditions prédisposantes qui manquent. Si l'on faisait le total des gens qui ont l'habitude de se gratter le conduit auditif avec un morceau de bois ou un brin de paille, on arriverait à un fort joli chiffre de personnes susceptibles d'être infectées. Mais l'actinomycose du conduit est également une actinomycose cutanée et par suite

une affection des plus rares. Peut-être la présence du cérumen a-t-elle là un rôle protecteur.

L'envahissement du conduit pourrait encore être secondaire, et n'être que la propagation d'une actinomycose cervico-faciale. Nous n'avons jamais eu l'occasion, ni de l'observer, ni de la voir signalée. On est autorisé à penser que l'existence du tissu cartilagineux constitue une barrière qui empêche l'extension du champignon rayonné. Ceci nous explique aussi la marche de l'affection.

Au lieu de constituer d'emblée un placard induré, dans l'épaisseur duquel quelques points vont se ramollir et s'abcéder, le champignon rayonné évolue dans une zone très restreinte, en donnant des signes d'abcès ou de furoncle du conduit. Ce n'est que plus tard qu'il diffuse dans les parties molles voisines, et dans le sterno-cléido-mastoïdien qu'il rencontre sur sa route.

Tout autre est l'actinomycose de l'oreille moyenne. Les deux observations que nous en possédons nous montrent qu'elle peut être une lésion primitive et indépendante ou une localisation secondaire chez un malade déjà infecté.

Primitive, elle est la conséquence d'une affection latente du pharynx. Ici, comme toujours d'ailleurs, il faut chercher la porte d'entrée du parasite près du foyer où il se développe, et l'on ne peut admettre son transport à distance par la voie sanguine. L'état de la dentition est sans intérêt, car on ne voit pas quelle voie suivrait le champignon rayonné pour gagner l'oreille moyenne s'il avait pénétré par là.

Par contre, il est très logique d'admettre que les aliments ou des fragments de végétaux l'ont amené jusqu'au contact des amygdales, qui l'ont retenu comme elles retiennent tant de microbes, ou qu'il a été porté aux amygdales pharyngiennes par les poussières qui ont pénétré avec l'air inspiré. Il se fixe sur ces organes sans déterminer de réaction bien vive et commence par y coloniser. L'autopsie du malade de Zaufal est d'ailleurs à ce sujet très démonstrative et nous montre bien cet envahissement. Il y a tout lieu de penser qu'il en a été de même chez le malade de Majocchi.

Partant de ce point, le parasite pourra gagner l'orifice de la trompe, y pénétrer pour venir enfin tomber dans l'oreille moyenne, où il finira par coloniser. Peut-être aussi, de même qu'on le voit traverser l'œsophage pour aller se fixer assez loin dans les espaces cellulaires du cou, suit-il le tissu conjonctif qui double la muqueuse tubaire pour s'arrêter dans l'oreille moyenne.

Secondaire, l'actinomycose est consécutive à une infection du poumon. Cette localisation pulmonaire du champignon rayonné est

moins rare qu'on ne le croit ordinairement, et, dans un travail récent[1], fait par M. Poncet en collaboration avec l'un de nous, elle est représentée par 71 cas sur 497. Le parasite est entraîné au dehors par les crachats et l'on conçoit qu'il se fasse pour lui ce qui se produit pour le bacille de Koch, c'est-à-dire une infection du pharynx et une propagation à la trompe.

On peut admettre aussi qu'il a traversé le pharynx, infecté les tissus voisins et envahi secondairement l'oreille.

Enfin, la propagation par voie sanguine est possible, bien qu'elle soit exceptionnelle et ne se rencontre guère que dans les pyohémies actinomycosiques.

En résumé, le champignon rayonné se propage à l'oreille par un mécanisme presque toujours le même; il vient du pharynx et par suite il y a lieu de redouter, en même temps que les complications des otites, des accidents locaux du côté de la base du crâne.

Après avoir donné des phénomènes d'otite moyenne, il est conduit, par sa tendance à une extension progressive, à envahir la région mastoïdienne et à donner naissance à une mastoïdite totale. Signalons en passant la possibilité de cette évolution sans température, sans douleur locale, sans phénomènes généraux ou locaux qui appellent immédiatement de ce côté l'attention du praticien. De là à se porter du côté des méninges, il n'y a qu'un pas vite franchi, et l'apparition d'un abcès cérébral ou cérébelleux n'a rien qui doive nous surprendre.

En même temps, le foyer primitif diffuse; il se propage au-dessous de la base du crâne; il gagne les muscles du cou et arrive ainsi au contact de la colonne vertébrale. Il s'étend de la sorte au voisinage des trous par lesquels s'échappent les nerfs craniens et trouve là encore une voie tout indiquée pour produire une infection cérébrale.

Cette forme d'actinomycose est donc particulièrement grave puisque, par une double voie, son aboutissant est l'actinomycose des centres nerveux. Il s'agit, d'autre part, de lésions trop profondément situées pour qu'elles soient accessibles à l'intervention chirurgicale et bien étendues pour que le seul traitement médical puisse arriver à en triompher.

1. A. Poncet et L. Thévenot, De l'actinomycose humaine en France et à l'étranger dans ces cinq dernières années, *Acad. de Méd.*, 9 juin 1903. — Dans cette communication, l'observation que nous publions ici est simplement mentionnée, comme faisant partie des onze cas personnels d'actinomycose que nous avons observés depuis un an. Elle a pour titre : *Actinomycose cervico-faciale d'origine auriculaire.*

Il nous resterait à envisager la possibilité d'une actinomycose primitive de l'oreille interne. Cette éventualité paraît devoir être rejetée. Il n'y a pas là d'espace conjonctif dans lequel puisse coloniser facilement le parasite. Il n'y a pour lui d'autre voie d'abord que la voie sanguine qu'il suit exceptionnellement. Cette variété clinique ne pourrait être comparée qu'à l'actinomycose des os.

L'actinomycose de l'oreille est d'autant plus difficile à diagnostiquer qu'elle ne présente pas au début des symptômes particuliers. Plus tard, elle se reconnaîtra, comme tous les accidents que produit le champignon rayonné, à la constatation d'une infiltration des parties voisines, infiltration d'une dureté ligneuse, faisant corps avec l'os, ramollie et fluctuante en certains points qui sont prêts à s'ouvrir spontanément, offrant même de ci de là quelques trajets fistuleux. A ce moment, on a le tableau classique de l'actinomycose, et le diagnostic en est simple. Les lésions de la tuberculose, de la syphilis, du cancer ont un aspect trop différent pour qu'il y ait lieu d'insister. Il nous faut cependant rappeler la possibilité de pseudo-actinomycoses de la région.

BOSTON MEDICAL LIBRARY. AUG 30 1904

Vincenzo Cozzolino[1] a décrit une tumeur qui, ayant envahi l'oreille externe, la région mastoïdienne, le naso-pharynx et plus tard le cou, évolua comme le fait l'actinomycose. Il établit cependant que les filaments qui constituaient le microbe pathogène étaient totalement différents de l'actinomycose.

C'est dire que, dans les cas douteux, un ou plusieurs examens bactériologiques seront nécessaires pour confirmer le diagnostic. Quant aux indications thérapeutiques que comportent de telles lésions, elles se déduisent de ce que nous savons de l'actinomycose en général, les observations d'actinomycose de l'oreille étant trop peu nombreuses pour que nous puissions y trouver une ligne de conduite. Le malade sera soumis au traitement ioduré général et local. Il est nécessaire d'y ajouter de larges incisions des foyers malades, afin de poursuivre le parasite dans les points les plus profonds où il se cache. Le voisinage du crâne, la possibilité de l'infection du cerveau à travers la paroi osseuse ou par les trous qu'elle présente, comportent en effet une médication énergique en même temps qu'elles entraînent un pronostic réservé.

1. Cozzolino, Un nouveau bacille filamenteux causant des affections pseudo-actinomycosiques, *Zeitsch. f. Hyg. und Infectionskrank.*, 1900.

CLINIQUE CHIRURGICALE DE L'HÔTEL-DIEU DE LYON.

NOTE SUR UN CANCER DE L'ESTOMAC
SIMULANT L'ULCÈRE

PÉRIGASTRITE ADHÉSIVE,
INSUFFISANCE DE LA LIBÉRATION DES ADHÉRENCES
ET DE LA GASTRO-ENTÉRO-ANASTOMOSE

PAR MM.

X. DELORE,
Assistant de M. le Prof. Poncet
(de Lyon).

et

R. LERICHE,
Interne des hôpitaux
(de Lyon).

L'opportunité du traitement chirurgical du cancer gastrique n'est plus discutable aujourd'hui, et cette partie de la chirurgie stomacale en est aujourd'hui à ce point de son histoire où s'affirment les règles thérapeutiques par la précision des indications et la connaissance détaillée des résultats prochains et éloignés.

C'est à ce titre que nous publions l'observation suivante, sur les conseils de notre maître, M. le professeur Poncet.

C'est celle d'une malade que nous avons pu suivre et observer minutieusement pendant plusieurs mois à la Clinique et pour laquelle on avait porté le diagnostic de périgastrite ulcéreuse. L'histoire de la maladie évoluant pendant des années comme un ulcère, l'examen clinique, des constatations opératoires, tout semblait légitimer et confirmer ce diagnostic. La simple libération des adhérences, puis plus tard une gastro-entéro-anastomose n'ayant amené que des résultats éphémères, on réséqua la plus grande partie de l'estomac, et l'examen histologique de la pièce enlevée révéla un cancer. Celui-ci avait donc évolué pendant des années sans ganglions, sans généralisation, sans cachexie, restant jusqu'à la fin parfaitement extirpable.

Il ressort pour nous avec évidence de cette observation que l'on

s'est peut-être trop hâté de déclarer la supériorité d'une thérapeutique simplement palliative dans le cancer de l'estomac et qu'à côté des nombreux cas où la gastro-entérostomie est la seule et d'ailleurs excellente intervention possible, il faut faire une place plus large aux pylorectomies et aux gastrectomies.

Isolé en quelque sorte dans la cavité péritonéale, l'estomac peut être facilement exploré. « Plus facilement qu'une langue, qu'un sein ou qu'un rectum » (Hartmann et Cunéo). Ses lymphatiques et ses ganglions sont extirpables. Les conditions d'une opération radicale se présentent bien plus favorablement qu'ailleurs.

Et de plus, il semble bien, notre observation en est la preuve, que certains cancers gastriques ont une évolution en quelque sorte bénigne, ne se généralisant que très tard, bref, qu'il y a lieu d'établir la même distinction d'évolution entre eux qu'entre les cancroïdes cutanés et les cancers des muqueuses.

Quels sont ces cas? Ne seraient-ce pas ces cancers greffés sur des ulcères que le professeur Tripier et Duplant ont montrés n'être que des cancers rongeants, à lente évolution? C'est ce qu'il faut rechercher. Et notre observation est une simple contribution à cette étude.

Observation. — Diagnostic résumé : *Ulcère de l'estomac. Périgastrite adhésive. Décollement des adhérences. Ultérieurement gastro-entéro-anastomose. Puis, gastrectomie partielle. Fistule gastrique au 11e jour. Mort.* — Autopsie : *Symphyse péricardique. Symphyse pleurale. Pas de ganglions, ni de généralisation.* — Examen histologique : *Cancer.*

Marie Del..., soixante-deux ans, journalière.

Pas d'hérédité particulière; cependant une de ses sœurs serait morte à quarante-cinq ans d'un cancer de l'estomac.

Personnellement, histoire très chargée. A deux ans, contusion abdominale violente; à treize ans, fièvre typhoïde assez grave. De quarante-cinq à quarante-neuf ans, cette femme, jusque-là bien réglée, qui n'avait eu ni enfant, ni fausse couche, présente des phénomènes utérins.

On crut, dit-elle, à une grossesse extra-utérine. Finalement, M. Levrat lui fit, à la Charité, une hystérectomie abdominale supra-cervicale qui la guérit.

Quelque temps après, elle présenta des phénomènes douloureux de l'abdomen, des troubles digestifs et fit deux séjours dans le service de M. Bouveret.

Améliorée d'abord, elle fut, deux ans plus tard, laparotomisée par M. Sabatier.

L'intervention paraît avoir visé une tumeur périgastrique et fut peut-être simplement exploratrice. En tout cas, la guérison opératoire fut rapide, mais la malade ne fut guère améliorée.

Un peu plus tard, M. Bérard enlève, à deux reprises, un cancroïde de l'aile du nez, dans le service de M. Poncet.

En août 1902, elle entre à l'Hôtel-Dieu dans le service de M. Mouisset, suppléé alors par M. Duplant. Elle dit souffrir de l'estomac par périodes depuis dix ans. Dans ces derniers mois, ses souffrances sont devenues intolérables; à l'entrée, elle est très amaigrie, très pâle, gardant le lit. Les douleurs sont localisées dans la région épigastrique médiane et gauche, avec irradiations très nettes à gauche et dans le dos et des paroxysmes capricieux et pourtant assez constants après le repas; sensation gravative avec tiraillements sous-ombilicaux.

La malade a un dégoût spécial pour les aliments azotés, des nausées, des renvois muqueux et glaireux. Pas de vomissement alimentaire, sauf quatre jours avant l'opération.

Jamais d'hématémèse, ni de melæna. Pas de signe de sténose pylorique. L'exploration met en évidence la sensibilité de la région épigastrique surtout à gauche, entre la ligne médiane et le rebord des fausses côtes. A ce niveau, on sent une masse dure, douloureuse irrégulière. Quelques nodosités semblent se continuer jusqu'à l'ombilic.

Au-dessous existe une légère éventration et une hernie épiploïque.

Le lobe gauche du foie est facilement perçu.

L'insufflation de l'estomac, pratiquée très prudemment par M. Duplant, lui montra que la grande courbure ne descendait pas au-dessous de l'ombilic. Le chimisme stomacal montre de l'hyperchlorhydrie.

Au bout de quelques jours, la malade, jusque-là apyrétique, eut des poussées fébriles (39°) coïncidant avec une accentuation notable des douleurs, une anorexie presque absolue. L'élévation de température dura environ quinze jours.

En présence de ces symptômes et de l'apparition de la fièvre, MM. Duplant et Langlais portent le diagnostic de périgastrite adhésive consécutive à un ulcus gastrique, le foyer péritonéal étant en pleine activité inflammatoire.

La malade est soumise à M. Delore et envoyée dans le service de M. le prof. Poncet.

Le 30 août, M. Delore fait une laparotomie sus-ombilicale après éthérisation. On trouve l'épiploon adhérent au péritoine pariétal, qui est prudemment incisé. En haut, on tombe sur une grosse masse adhérente qui est soigneusement disséquée. On constate qu'elle comprend de l'épiploon adhérent et enflammé, unissant la paroi à la nappe sous-jacente que l'on résèque entre deux pinces, puis une masse formée par la partie inférieure de la petite courbure et le commencement de la face antérieure adhérant solidement au bord antérieur et à la face inférieure du foie (voy. la figure). Celui-ci, à ce niveau, est fibreux, induré, s'allongeant en une languette scléreuse qui va se fusionner intimement avec la paroi stomacale. On peut alors disséquer à petits coups de ciseaux ces adhérences et finalement libérer complètement l'estomac.

Il semble que l'on a affaire à une adhérence formée par le fond d'un ancien ulcère de la petite courbure qui est venu se coller contre la face inférieure du foie. Suture hémostatique de la tranche hépatique. Tout autour, existent d'autres adhérences gastro-hépatiques moins solides, com-

prenant la région pylorique de la face antérieure de la petite courbure et les unissant à la face inférieure du foie; ces adhérences furent décollées autant que possible et on laissa une mèche tant pour l'hémostase que pour maintenir la séparation.

Il existe une adhérence du côlon transverse au bord inférieur de l'antre pylorique. On la respecte et on referme l'abdomen.

Après l'opération, la malade fut rapidement très améliorée, ne souffrant

a, adhérences gastro-coliques à hauteur de l'ombilic; *b*, adhérences gastro-hépatiques allant jusqu'à la vésicule; *c*, foie. — Le pointillé indique la zone de la face antérieure adhérente à la paroi.

plus de crises gastriques, digérant bien et sans aucun trouble chimique ou mécanique du côté gastrique.

C'est à cette époque, alors qu'elle avait repris un embonpoint marqué et retrouvé ses forces, qu'elle fut présentée par M. Duplant[1] à la *Soc. des Sciences médicales de Lyon*, où elle fut le point de départ d'une discussion sur la périgastrite ulcéreuse à laquelle prirent part MM. Josserand, Mouisset, Duplant, Villard et Jaboulay.

Mais bientôt les phénomènes douloureux réapparurent; la douleur est surtout localisée au creux épigastrique, à deux ou trois travers de doigt au-dessous de l'ombilic du côté gauche.

1. Duplant, *Lyon médical.*

Les digestions sont lentes, douloureuses, sans cependant que ces douleurs paraissent relever du travail digestif.

Le régime lacté est sans aucune influence. La malade commence à maigrir légèrement.

Elle réclame instamment une deuxième intervention qui la soulage comme la première.

Le 6 novembre, la malade souffrant beaucoup et ayant vomi, on décide une gastro-entérostomie qui est pratiquée par M. Delore le surlendemain, 8. L'incision sus-ombilicale suivant l'ancienne cicatrice montre que toute la face antérieure de l'estomac et du lobe gauche du foie sont adhérents à la cicatrice. Ce n'est qu'à la partie inférieure de l'incision qu'on peut ouvrir la grande cavité péritonéale. On trouve alors le pylore et la petite courbure fixés au foie à peu près aussi intimement que lors de la première intervention. La masse pylorique est *énorme, dure, simulant un véritable cancer.*

Sans chercher à libérer l'estomac, on fit une gastro-entéro-anastomose postérieure au bouton de Jaboulay.

Les *suites* opératoires furent des plus simples; nous noterons simplement, dans les quelques jours qui suivirent l'intervention, des signes de congestion pulmonaire, avec de l'irrégularité et de la faiblesse des bruits cardiaques, d'ailleurs accélérés, ayant nécessité l'administration de digitale. Les douleurs disparurent entièrement; la malade, ne souffrant plus, revenue à l'alimentation ordinaire des malades, très améliorée, sinon guérie complètement, fut présentée de nouveau, le 26 novembre 1902, à la *Société des Sciences médicales*[1].

Pendant le mois de décembre, cet état d'amélioration se maintient sans faiblir; la malade ne présente aucun phénomène gastrique, ne souffre plus du tout dans la région épigastrique.

Par contre, elle a une constipation opiniâtre, amenant de violentes coliques siégeant surtout à gauche.

A partir du mois de janvier, l'appétit diminue, la malade maigrit, et semble petit à petit se cachectiser. Elle fait trois poussées aiguës fébriles, avec douleurs vives dans tout le côté gauche de l'abdomen, avec irradiations dans l'épaule du même côté. Elle ne vomit pas, mais elle mange peu, la digestion est lente, presque douloureuse. Le régime lacté est sans influence. Constipation persiste. Localement, l'exploration permet de sentir que l'épigastre tout entier est le siège d'une tuméfaction dure et douloureuse, avec élévation de température locale.

Après chacune de ces crises, l'état général, qui a faibli, semble se relever, mais reste toujours inférieur à ce qu'il était auparavant.

La malade ne quitte plus le lit et n'est plus soulagée que par la morphine à hautes doses. Elle demande à ce qu'on l'opère de nouveau, ne voulant absolument pas rester dans cet état.

Le 20 mars, chloroformisation. M. Delore fait une nouvelle laparotomie sus-ombilicale dans l'intention de faire une gastrectomie.

1. Voir *Lyon médical*, 1902, t. II, p. 912 : Leriche, Périgastrite adhésive, et discussion Delore, Mouisset, Duplant.

L'estomac est trouvé adhérent à la cicatrice sur une étendue large comme la paume de la main; tout le péritoine sus-ombilical a d'ailleurs disparu. Après avoir détaché cette surface, on sépare à coups de ciseaux le foie de l'estomac en tranchant en pleine substance hépatique. On peut alors placer une pince sur l'épiploon gastro-hépatique et détacher la petite courbure sur une longueur de 7 à 8 centimètres. Même manœuvre sur le ligament gastro-colique. Une pince est fixée sur le duodénum, une autre sur la poche cardiaque. Entre ces deux pinces, toute la région pylorique est enlevée sur une longueur de 12 à 15 centimètres. Sur la pièce existent plusieurs ulcérations à caractères plutôt néoplasiques. On a l'impression qu'il s'agit d'un néoplasme circulaire prépylorique. Nulle part cependant, *ni sur la pièce enlevée, ni au niveau des épiploons, on ne trouve de ganglions.*

L'orifice de gastro-entérostomie faite antérieurement n'admet guère que le petit doigt, et ce calibre engage M. Delore à libérer l'anse intestinale et à établir une nouvelle bouche à quelques centimètres au-dessus, sur la paroi stomacale, l'incision de l'intestin servant toujours à la bouche.

L'anastomose est faite au bouton de Jaboulay. On résèque l'orifice gastrique de la gastro-anastomose ancienne, et on passe aux sutures.

Sutures perforantes profondes de la tranche gastrique, sutures superficielles séro-séreuses à points séparés, suture en bourse de l'orifice duodénal, sutures séro-séreuses de perfectionnement.

Ligature de l'épiploon gastro-hépatique, de l'épiploon gastro-colique.

L'arcade artérielle de la petite courbure est liée aussi aux deux bouts.

On termine par une suture partielle de la plaie en laissant un tamponnement serré. Caféine et sérum artificiel (250 g.).

Le soir, on fait une nouvelle injection de sérum artificiel et une piqûre de morphine, les douleurs étant très vives.

Le pouls est à 80; il n'y a pas de dyspnée.

Dès le lendemain, lavements alimentaires.

Le 3e jour, on fait boire la malade, qui ne souffre pas, mais est assez faible; on continue les lavements alimentaires.

Le 5e jour, on fait le premier pansement. Les pièces profondes sont légèrement imbibées de bile. La cavité bourgeonne et commence à se combler.

Il n'y a pas de température; le pouls est bon, à 80.

Pas de vomissement, ni de régurgitation; on donne du lait, du café, du champagne à petites doses fréquemment répétées. La malade semble petit à petit se remonter.

Le 31 mai (11e jour), en défaisant le pansement, on trouve une odeur particulière de suc gastrique et on aperçoit au fond de la cavité qui se forme une petite fistulette à la partie supérieure.

Dès lors, dénutrition rapide; la malade se cachectise, ne veut plus boire.

Le 4 avril, elle meurt sans agonie.

Autopsie, faite vingt-quatre heures après la mort. Éviscération totale.

Poumons : Le gauche est absolument libre, sans adhérences. A droite, symphyse pleurale complète sur toute la hauteur du poumon, avec un corps osseux de 6 à 7 centimètres de long inclus dans un paquet d'adhérences à

la hauteur de la 10e côte. Toutes les côtes sont intactes, sans trace de fracture.

On ne trouve aucune trace de tuberculose ancienne ou récente.

Les sommets, aussi bien au doigt qu'à la coupe, sont absolument intacts.

D'autre part, les adhérences pleurales droites ne se continuent pas avec le péricarde et il n'y a pas de relation macroscopique avec les lésions péricardiques.

Cœur : Il n'existe plus de cavité péricardique. En dessous du feuillet fibreux qui semble représenter les deux feuillets séreux accolés, il existe une épaisse couche de graisse allant jusqu'au tissu myocardique. En somme, symphyse péricardique totale avec surcharge graisseuse. Gros cœur : 520 grammes.

Rien aux valvules aortiques ; à la mitrale, légère induration scléreuse des bords.

Aorte : Athéromateuse à la partie inférieure, surtout près de la bifurcation.

Reins : petits, scléreux, avec de petits kystes; capsule adhérente.

Uretère et *vessie* sains.

Rate : Périsplénite très marquée; le tissu splénique est dur et résistant à la coupe; larges et nombreux îlots jaunâtres qui semblent être des infarctus anciens.

Le plancher pelvien est fermé par le péritoine doublé d'un tissu conjonctif assez dense : tout l'appareil utéro-ovarien est absent.

Tube digestif et *foie* : Au niveau de la partie supérieure de l'incision abdominale, la cavité formée par le Mikulicz et limitée par des adhérences péritonéales est constituée par le foie en haut, formant couvercle, en dehors et à droite, un gros paquet d'adhérences noyant la vésicule, petite et sans calcul, englobant le duodénum fermé en bourse, et se prolongeant en bas sur le côlon transverse qu'elles compriment et transforment en un tissu induré et infiltré. Ce sont ces adhérences coliques qui de même forment en bas le plancher de la cavité dont toute la partie gauche est fermée par l'estomac réduit au grand cul-de-sac. Les sutures ont lâché sur un point où il existe un orifice rougeâtre, admettant la pointe des ciseaux.

Quant à l'orifice de la gastro-entérostomie, il est parfaitement étanche. Le bouton n'est plus en place. L'anastomose a été faite à quelques travers de doigt de l'angle duodéno-jéjunal.

Cæcum, *appendice* sont sains; le *côlon*, en dehors de la partie étranglée par les adhérences, est intact, et offre un calibre normal.

En somme, les troubles de circulation du gros intestin étaient exclusivement sous la dépendance des adhérences de la partie inférieure de l'estomac avec le milieu du côlon transverse.

La face convexe du foie est lisse et sans adhérences.

Le long de la petite courbure, sur toute la longueur de la colonne lombaire, on cherche vainement des ganglions. On ne peut en trouver en aucun endroit. Pas de ganglion de Troisier. Pas de ganglions mésentériques.

Examen histologique d'un fragment prélevé lors de l'opération sur la

pièce fraîche, due à l'obligeance de M. le professeur agrégé Paviot. « Sur les coupes du fragment qui nous parvient, il n'y a pas le moindre doute : c'est à un cancer que l'on a affaire.

« On a toutes les transitions, depuis les cellules rondes infiltrées ou amassées en petits nids, comme dans le squirrhe et les parties où ces cellules grossissent, deviennent épithéliomateuses en se disposant en tubes pleins, enfin, jusqu'à la disposition en gros lobules épithéliomateux.

« Tissu qui ne peut sûrement pas répondre à une périgastrite ulcéreuse. »

En somme, voici une malade qui, après dix ans de douleurs gastriques et de troubles stomacaux, a un cancer sans ganglions, sans aucune généralisation. Qu'on admette, avec la majorité des auteurs, avec Bouveret et Pignal, avec Hayem, qu'il s'agisse d'un cancer greffé sur un vieil ulcère, ou qu'on considère, avec Tripier et Duplant, ces formes comme un type spécial de cancer gastrique, analogue à l'ulcus rodens de la face, la conclusion est identique au point de vue pratique : il s'agit là d'une tumeur, moins maligne que les autres, et où l'intervention peut être réellement curative [1].

Dans ces cas, comme le disait récemment M. Mouisset [2], « même lorsque le microscope révèle la dégénérescence néoplasique, la maladie revêt une forme bien caractéristique : la nature des symptômes, en particulier l'hyperchlorhydrie, l'évolution lente avec des périodes de rémission, les résultats thérapeutiques plus complets et plus durables obtenus par la gastro-entéro-anastomose lorsque cette opération est nécessaire, créent des différences notables entre cette forme des lésions organiques et les autres cancers de l'estomac ».

Mais comment différencier ces formes des ulcères dont elles revêtent le masque? Nous ne pouvons indiquer ici les éléments d'un diagnostic aussi délicat, mais il nous semble, en nous plaçant à un point de vue plus particulier, qu'en présence d'une périgastrite subaiguë, rebelle à une thérapeutique chirurgicale bien conduite, — libération des adhérences avec péritonisation aussi parfaite que possible, gastro-entérostomie au cas de syndrome pylorique [3], — il faille craindre le cancer. Sans doute la périgastrite naît le plus souvent d'un ulcère ou vient d'une vésicule calculeuse, mais elle n'est, ni rare ni exceptionnelle, dans le cancer de l'estomac. Elle l'est moins peut-être encore qu'on ne le dit. Tournier [4], dans des recherches faites avec Bret, a montré que les *cancers de l'estomac qui s'exté-*

1. Bouveret, *Traité des mal. de l'estomac*; Pignal, Thèse de Lyon, 1891; Mathieu, *Soc. méd. des hôpitaux*, 1897; Dieulafoy, *Acad. de Méd.*, 1898; Hayem, *Presse médicale*, 1901; Duplant, Thèse de Lyon, 1897.

2. Mouisset, *Soc. des Sc. méd.*, 8 mars 1903; *Lyon méd.*, 17 mai 1903.

3. Voir Langlais, Pinatelle (Thèses de Lyon, 1902).

4. Tournier, *Lyon médical*, n° 1847.

riorisent sont des cancers entés sur des ulcères. Il est donc probable que nombre de périgastrites où l'on incrimine un ulcère en activité relèvent en fin de compte d'un cancer, et nous croyons, d'après les récidives notées dans bien des cas, d'après certains symptômes relevés à la lecture d'observations publiées, que parfois, si l'on avait pu suivre les malades plus longtemps, une biopsie ou une autopsie auraient fait changer le diagnostic étiologique.

On peut d'autre part se demander si ces formes, en tant que moindre malignité, ne sont pas les plus favorables à un traitement chirurgical curatif. *A priori* il semble bien que l'inflammation des parois stomacales autour de l'ulcération, en même temps qu'elle fait faire des adhérences plastiques au dehors, tende à édifier du tissu fibreux autour d'elle, et par suite, qu'il s'agisse de ces néoplasmes à tissu fibreux, dont le pronostic est incontestablement le moins sévère. En pratique, si nous en jugeons par notre observation, macroscopiquement on a affaire à un épaississement considérable de la paroi stomacale autour de l'ulcération. A la coupe macroscopique, le tissu, dans notre cas, criait sous le bistouri et on avait l'impression d'une de ces cavités, localisées encore mais en voie d'accroissement, tendant à envahir tout l'estomac. Lebert, Paul Broca, Habershon, Œthriger ont rapporté des cas semblables. Et il semble bien qu'en présence de pareilles lésions, la gastrectomie soit l'opération de choix. En telle sorte que, conclurions-nous volontiers, après l'échec de la libération des adhérences, de la gastro-entéro-anastomose dirigés contre une périgastrite soupçonnée ulcéreuse, il faut craindre le cancer ulcérant et ne pas hésiter à faire une gastrectomie large.

A un tout autre point de vue, nous relèverons un détail dans notre observation, une simple constatation opératoire. — Quatre mois et demi après l'anastomose faite au bouton de Jaboulay, l'orifice était tellement rétréci qu'il admettait à peine le petit doigt. Plusieurs auteurs ont rapporté des cas de sténose plus ou moins rapide après l'emploi du bouton dans la gastro-entérostomie. Pareil accident serait plus rare quand on emploie la suture. Il nous semble que la pathogénie de cet accident est assez simple : la nouvelle bouche doit se fermer toutes les fois que le pylore est encore perméable. Elle reste ouverte et garde son calibre primitif toutes les fois qu'il y a sténose orificielle infranchissable, exactement au même titre que se ferme une fistule périnéale quand l'urètre est intact et que l'urine y a son libre cours et qu'elle persiste tant qu'un calibrage du conduit n'a pas rendu perméable la voie primitive.

FRACTURES DE LA CAVITÉ COTYLOÏDE
PAR ENFONCEMENT

Par le Dr M. GUIBÉ,
Prosecteur à la Faculté de Médecine de Paris.

La cavité cotyloïde est fréquemment intéressée dans les cas de fractures de l'os iliaque; mais toutes les fractures de cette cavité sont loin de présenter le même aspect et d'être dues au même mécanisme. Avec Walther, il convient d'en distinguer trois variétés.

La première variété est constituée par les fractures du rebord du cotyle : ces fractures, où un fragment de ce rebord est détaché, ne s'observent guère que comme complication d'une luxation de la hanche, qu'elles transforment en une luxation récidivante, se reproduisant et se réduisant avec la plus grande facilité.

Dans la deuxième variété rentrent les cas où un trait de fracture du bassin traverse la cavité cotyloïde. Ainsi, dans la fracture ordinaire du pubis, outre le trait qui passe au milieu de la branche ischio-pubienne, le deuxième trait, qui ordinairement brise la branche horizontale du pubis, peut passer plus haut, en pleine cavité cotyloïde, et séparer le pubis du reste du cotyle. De même, dans un type bien décrit par Walther, l'ischion est séparé du reste de l'os iliaque par un trait passant au milieu de la branche ischio-pubienne, l'autre trait séparant la portion ischiatique du cotyle du reste de cette cavité.

La dernière variété, ou fracture du cotyle proprement dit, comprend les faits où la tête fémorale, pressant violemment le cotyle, le défonce ou le fait éclater. C'est cette variété seule que nous voulons étudier sous le nom de fracture par enfoncement de la cavité cotyloïde.

HISTORIQUE.

Paul d'Egine et A. Paré auraient déjà, nous dit-on, observé des cas de ce genre; Callisen en aurait signalé un exemple, et Duverney croit en avoir vu un cas sur le vivant.

Swann[1], le premier, aurait publié une observation d'enfoncement du cotyle ; c'est une observation purement clinique, sans autopsie, et qui n'est rien moins que probante. Ni les signes physiques, ni les troubles fonctionnels n'y font penser ; on ne parle même pas de l'exploration du cotyle et on ne sait trop pourquoi l'auteur prétend que la fracture s'étendait à travers l'acétabulum. En tout cas, il s'agirait plutôt d'un trait de fracture passant par le cotyle que d'une fracture par enfoncement.

Puis sont publiés les cas de Bruch (1833), Earle (1835, 2 obs., dont une avec autopsie), Houston (1835), Cooper, Gama (1837). En 1838, nous trouvons une observation de Bouvier[2], rangée bien à tort parmi les fractures par enfoncement de l'acétabulum ; l'auteur l'étiquette fracture du bassin ; il s'agit en effet d'une fracture divisant l'os coxal gauche de l'éminence ilio-pectinée à l'épine sciatique, en passant par le milieu de la cavité cotyloïde. Viennent ensuite les cas de Dupuytren, Lendrick (1839).

En 1843 se trouve une observation publiée dans *The Lancet*, t. II, p. 877, sous le titre de « Case simulating fracture of the cervix femoris ». Cette observation, anonyme et non pas de M. Case, comme l'imprime Virevaux, ne nous paraît pas très probante. On ne peut, en effet, même affirmer que le trait passât par le cotyle ; *a fortiori* rien ne permet de dire qu'il s'agit là d'une fracture par enfoncement. Nous la citons d'après Virevaux, car elle n'est pas à la bibliothèque. De même l'observation de fracture de la cavité cotyloïde de Velpeau[3] manque de tout indice précis qu'il s'agit là de la fracture par enfoncement.

Signalons les cas de Lyon (1844), Letiexerent (1848), Morel-Lavallée : c'est le même cas que celui de Lendrick (1839), Moore, Braumuller (1851), Hayden (1852), Neill (1853), Marcé (1854), Anderson, Coote (1856), Burral (1858), Ord (1859), Holmes (1860), Peters (1861), Smith (1863), Hutchinson (1866), Kilner (1872), Bœckel (1873 et 1880) ; c'est cet auteur qui, un des premiers, insista sur l'importance du toucher rectal pour le diagnostic de cette variété de fracture.

Notons pour finir les observations de Sands (1876), Bull (1878), Lawson (1878), Busch (1880), Krönlein (1882), Gay (1884), Gunn (1885), Vaquez (1887), Holmes (1887), Godlee (1896). François, en 1898, en publie un cas intéressant à plusieurs égards et dû à Campenon.

En 1899, paraît à Lyon la thèse de Virevaux, qui en a rassemblé

1. *Med. chir. Transact.*, 1823.
2. *Bull. de l'Acad. de Méd.*, 1838.
3. *Gaz. des Hôp.*, 1846.

30 cas auxquels il ajoute 4 cas personnels. Malheureusement, de ces 4 cas, deux nous semblent à rejeter : dans l'un d'eux, il s'agit manifestement de fracture du rebord cotyloïdien avec luxation récidivante de la hanche; l'autre cas est, comme l'indique le titre même de l'observation, une fracture verticale du bassin passant par le centre de la cavité cotyloïde.

Enfin, l'an dernier ont paru trois travaux : l'un, de Katz, sous le titre de luxation centrale de la tête fémorale, s'appuyant sur une observation personnelle; l'autre, d'Ohandjanian, élève de Roux de Lausanne, qui en publie 3 observations nouvelles; le troisième enfin, de Graessner, qui en publie 4 cas recueillis dans le service de Bardenheuer à Cologne; sur les 7 observations que contient ce travail, la première est un cas de luxation de la hanche avec fracture du rebord cotyloïdien, 4 sont des fractures par enfoncement du cotyle, les 2 autres sont des fractures du bassin avec trait de fracture passant par le cotyle. Enfin, dans le compte rendu annuel de son service pour 1901, Czerny en publie un cas personnel avec autopsie.

ÉTIOLOGIE ET PATHOGÉNIE.

Quelle est la fréquence des fractures par enfoncement du cotyle? *A priori*, à n'en juger que par le petit nombre des cas publiés, il semblerait que ces fractures soient très rares. Les fractures du bassin sont déjà peu fréquentes; or, les enfoncements du cotyle n'entrent que pour une fort minime proportion dans ces fractures.

Cependant peut-être n'est-ce là qu'une erreur, à y regarder de plus près. Voyons en effet les trois cas d'Ohandjanian : ce sont trois malades ayant subi un traumatisme assez important; or, dans deux cas, volontiers on eût pris leur lésion pour une simple contusion de la hanche, si on n'eût pratiqué le toucher rectal. C'est dire que probablement, beaucoup de cas étiquetés contusion grave de la hanche ne sont que des fractures du cotyle par enfoncement : le diagnostic n'a pas été fait, parce que la seule exploration qui permette de l'affirmer, le toucher rectal, n'a pas été pratiquée. D'ailleurs c'est aussi l'avis de plusieurs auteurs autorisés, Hamilton, Gay, et surtout Ollier. Ce dernier dit avoir observé plusieurs cas d'enfoncement de la cavité cotyloïde, diagnostiqués surtout par le toucher rectal et qui ont été suivis de guérison avec un peu de raideur de l'articulation [1]. Comme confirmation de cette opinion, notons

1. D'après Ohandjanian, p. 351. Nous n'avons pu nulle part trouver cette assertion d'Ollier.

que Graessner, en neuf mois, dans le service de Bardenheuer, sur 362 fractures, a vu 10 fractures du bassin, dont 4 fractures par enfoncement de la cavité cotyloïde, et seulement 12 fractures du col du fémur ; pour lui les fractures du bassin et parmi elles, les fractures peu graves du cotyle sont plus fréquentes qu'on ne le croit, mais passent pour des contusions. Dans son observation VII, la fracture du cotyle était ainsi passée inaperçue à deux médecins et dans un hôpital.

L'âge auquel surviennent ces fractures est une question diversement résolue par les auteurs. Pour François, la lésion est rare chez les vieillards; le col qui doit transmettre le choc au bassin est chez eux si affaibli qu'il cède le premier : c'est ce que démontre la fréquence énorme des fractures du col chez les vieillards comparée à l'extrême rareté des fractures du cotyle.

Pour Virevaux, la fracture présenterait deux maxima de fréquence : le premier de dix à trente ans, le deuxième après soixante ans. « La fréquence des enfoncements de dix à vingt ans ne saurait nous surprendre; c'est en effet de seize à dix-huit ans seulement que les trois os qui forment l'os coxal sont complètement réunis, alors que le col fémoral se présente dans les meilleures conditions de résistance. » Pour expliquer la fracture après soixante ans, il faut admettre une raréfaction du tissu osseux plus avancée dans l'acétabulum que dans le col et le rendant plus fragile.

Pour Ohandjanian, la fracture serait exceptionnelle jusqu'à dix ans, à cause de l'élasticité du bassin; sur 34 cas, il en trouve 14 entre dix et trente ans, 12 entre trente et soixante, et 8 au-dessus de soixante ans. Nous n'avons pas remarqué de différence bien nette entre les différents âges. Car, sur les 27 cas où nous avons trouvé l'âge indiqué, nous notons 6 cas entre dix et vingt ans, 5 cas de vingt à trente ans, 3 cas de trente à quarante ans, 3 de quarante à cinquante ans, 3 de cinquante à soixante, 6 de soixante à soixante-dix et enfin, 1 cas au-dessus de soixante-dix ans.

En revanche, manifestement la lésion est plus fréquente chez l'homme (36) que chez la femme (3), d'ailleurs toujours pour la même cause : l'homme est beaucoup plus exposé aux traumatismes violents que la femme.

La cause de ces fractures est peu variée : il s'agit presque toujours de traumatismes violents portant directement sur le grand trochanter. C'est ainsi que dans 28 cas, il s'agissait d'une chute violente sur la hanche : 19 fois le malade était tombé d'une grande hauteur, un ou plusieurs étages, jusqu'à 5, dans un cas de Faure; 6 fois c'était une chute de voiture ou du haut d'une meule de foin;

2 fois le malade était tombé de sa hauteur; enfin, une fois la hauteur de la chute n'était pas indiquée.

Cinq fois il s'agissait d'un écrasement ou d'une violente contusion de la hanche, les deux étant souvent unis. Ainsi, dans le cas de Ruotte, l'enfant avait été renversé par une voiture dont la roue lui avait passé sur le corps. Dans un cas de Roux, le malade reçoit sur la hanche gauche et un peu sur la région inguinale gauche une lourde masse de métal d'environ 300 à 400 kilogrammes : il tombe assis sur d'autres pièces de fer et reste pris quelques secondes entre elles. Dans le cas de Katz, le malade était occupé à décharger des troncs d'arbres quand un tronc lourd glissa et, roulant du camion, atteignit le patient à la hanche gauche, le renversa et passa sur lui.

Une fois il s'agit d'un violent traumatisme non spécifié (Hutchinson). Kroenlein signale un cas où la fracture résulte d'une chute considérable sur les pieds. Campenon (Th. de François) décrit un cas très intéressant où la fracture était due à la chute d'un corps pesant sur l'épaule.

Par quel mécanisme se produisent ces fractures?

Nous avons 3 cas à étudier : chute ou choc sur le grand trochanter, chute sur les pieds, choc sur l'épaule.

1° *Chute ou choc sur le grand trochanter.* — Lorsqu'un choc assez violent pour être capable de briser le bassin atteint la face externe du grand trochanter, il est rare que la force soit entièrement transmise au bassin. Le plus habituellement elle arrive plus ou moins épuisée après avoir produit une fracture du col fémoral, comme il résulte des expériences de Bonnet et de Rodet, ou plus rarement une fracture de la diaphyse fémorale si le choc porte trop bas.

En admettant que le col soit assez résistant pour n'être point brisé, la mobilité de l'articulation de la hanche protégera encore le bassin; si en effet la force du traumatisme transmise par le col fémoral aborde obliquement la cavité cotyloïde, l'effort déplacera la tête fémorale, et, au lieu de porter sur l'os, s'exercera sur la capsule qu'il rompra, d'où luxation de la hanche.

Pour donc que la fracture se produise, il faut la réunion de trois éléments : un traumatisme suffisant, un col fémoral assez résistant, et enfin, une direction de la force, c'est-à-dire du col fémoral, qui la transmet telle, que tout l'effort porte sur la cavité cotyloïde.

Quelle est la force du traumatisme nécessaire? En théorie, elle est directement proportionnelle à la résistance du cotyle, mais nous ne pouvons guère connaître d'avance quelle est la fragilité d'un bassin. En fait, ne voyons-nous pas, dans deux cas au moins, la fracture survenir à la suite d'une chute de hauteur d'homme.

Le col fémoral est ordinairement peu résistant et se fracture sous l'influence du traumatisme : c'est ce qui explique la fréquence des fractures du col comparée à la rareté des fractures du bassin.

Quant à la dernière condition, il faut, pour qu'elle soit réalisée, que la cuisse soit en extension et en position normale, intermédiaire entre l'abduction et l'adduction, ou en légère abduction, unie à la rotation interne du pied. Dans ces conditions, la tête n'a aucune tendance à sortir de la cavité articulaire; elle s'enfonce au contraire plus avant contre son fond.

Les conséquences du traumatisme varieront suivant le mode de résistance du bassin. C'est ordinairement la cavité cotyloïde qui cède et spécialement son fond qui est son point faible; pour que la fracture se produise, il suffit que la somme de mouvement qui lui est transmise dépasse la somme des résistances. Mais parfois le cotyle résiste, l'effort se porte alors sur la ceinture pelvienne tout entière, et on peut avoir une des fractures ordinaires du bassin telle qu'une fracture double verticale.

Dans la fracture du cotyle, on peut distinguer trois temps qui se succèdent, mais non nécessairement, la lésion pouvant s'arrêter au premier ou au deuxième temps. Il y a d'abord éclatement de l'os et formation de fissures : c'est la fracture en étoile du cotyle sans déplacement des fragments. Puis le fond de la cavité cède, et, refoulé par la tête fémorale, il est projeté dans l'intérieur du bassin. Dans un dernier temps enfin, la tête fémorale, écartant les fragments, s'engage au milieu d'eux et se trouve ainsi libre dans le pelvis.

Ce n'est pas tout. Si la force continue à agir, la ceinture pelvienne peut céder à son tour et la combinaison de ses fractures rend souvent les pièces difficiles à décrire.

On a essayé de reproduire expérimentalement cette fracture et, sur 17 expériences, Virevaux est arrivé à l'obtenir 4 fois, toujours par des chocs violents portés avec un maillet de fer sur le grand trochanter. Pour produire la fracture, la violence doit porter à la base du grand trochanter et agir suivant l'axe du col, c'est-à-dire obliquement de bas en haut et de dehors en dedans. Si la violence porte trop haut, le grand trochanter sera seul intéressé; si elle porte trop bas, elle produira une fracture de la diaphyse fémorale. En outre, il faut que la cuisse soit en extension et parallèle à l'axe du corps ou un peu en abduction avec pied légèrement tourné en dedans.

Dans deux cas (exp. II et IV), Virevaux obtint dans ces conditions un éclatement de la cavité cotyloïde sans déplacement et sans rup-

ture du ligament rond; dans un troisième cas (exp. I), il eut un enfoncement de la cavité avec pénétration de la tête fémorale dans le bassin et rupture du ligament rond. Dans un quatrième cas, enfin (exp. III), il s'agissait de fractures multiples du bassin, dont un trait traversait horizontalement le fond du cotyle : c'est donc là plutôt une fracture passant par la cavité cotyloïde qu'une fracture par enfoncement. Nous avons souvent essayé à l'École pratique de répéter ces expériences; jamais nous n'avons pu ainsi obtenir de fracture du cotyle.

2° *Chute sur les pieds.* — Le mécanisme est sensiblement analogue; le traumatisme est transmis au col fémoral par le reste du squelette du membre inférieur et de là au bassin.

Pour se produire, il exigerait, dit Richerand, une diaphyse fémorale très épaisse, terminée par un col gros et court, avec os iliaque mince. Il est probable qu'il faut aussi que les membres inférieurs soient en abduction, afin que le choc se transmette le plus normalement possible au cotyle. Areilza, cité par Ohandjanian, aurait obtenu plusieurs fois un éclatement plus ou moins marqué du cotyle en frappant violemment sur les membres inférieurs mis en forte abduction. Kouzmine aurait ainsi obtenu une fracture de la cavité cotyloïde par choc appliqué sur le genou, la jambe étant en forte abduction.

L'enfoncement peut être bilatéral (Sanson, Krönlein).

3° *Choc sur l'épaule.* — Il n'en existe qu'un cas (Campenon). Un maçon reçut d'une hauteur de trois étages un sac de plâtre sur l'épaule *gauche* et se fit une fracture de la cavité cotyloïde *droite*. Ici le mécanisme est facile à comprendre : c'est juste l'inverse des précédents. La tête du fémur joue le rôle d'enclume sur lequel vient s'écraser le bassin sous l'impulsion du traumatisme dont la force est transmise par le rachis.

Anatomie pathologique.

Au point de vue anatomique, il est une distinction qui s'impose tout d'abord : c'est la division des fractures en fractures de la cavité cotyloïde simples, et en fractures compliquées de fractures du bassin, qu'il s'agisse de fractures irradiées de la cavité cotyloïde ou de fractures indépendantes, produites simultanément ou successivement.

Les *fractures simples de la cavité cotyloïde* sont très rares, du moins quant aux pièces d'autopsie, car il est probable que ces lésions guérissent assez facilement et n'entraînent que rarement la mort. Tout au plus pouvons-nous utiliser 8 pièces.

Il est difficile de savoir quel est l'aspect de la fracture, car 5 cas sont muets à cet égard et les 3 autres peu explicites. Cooper dit que la fracture traversait la cavité cotyloïde, divisant l'os en 3 parties. Dans le cas de Marcé, il y a fracture à 3 branches, partant du centre de la cavité, longues de 3 à 4 centimètres et assez sinueuses; l'une offrait à son origine une esquille de la grandeur d'une pièce d'un franc et s'étendait jusque dans la fosse iliaque. Dans le cas 2 de Graessner, le cotyle était fracturé au niveau de ses lignes de soudure; un des fragments avait blessé la veine iliaque externe.

Cinq fois, la tête fémorale avait pénétré dans l'intérieur du bassin.

Les cas de fracture de l'acétabulum avec irradiations vers le reste de l'os sont aussi très rares; nous n'en avons que 4 cas.

Le plus ordinairement, et cela se conçoit, étant donné l'intensité du traumatisme habituellement nécessaire, les fractures sont multiples. En en dégageant ce qui appartient à la fracture de la cavité et ce qui est fracture indépendante, nous essayerons de voir comment se comporte la fracture qui nous occupe. Nous laisserons donc de côté les fractures du bassin autres que celles qui sont des irradiations de la fracture du cotyle.

Le trait qui traverse la cavité semble parfois être unique (Lyon, Lendrike); plus souvent le trait est double, comme dans le cas de Earle, où la fracture s'étendait dans deux directions à travers la cavité cotyloïde, ou comme dans celui de Ruotte, où le fond est fracturé par deux fissures se rejoignant en haut vers son bord.

En règle générale, les traits de fracture sont multiples. Très souvent on trouve 3 traits rappelant plus ou moins par leur situation les lignes de soudure des trois pièces du bassin dans la cavité cotyloïde, l'une se portant en avant, vers l'éminence ilio-pectinée, l'autre en arrière, vers l'échancrure sciatique, la troisième enfin vers le trou sous-pubien.

Nous croyons cependant qu'il ne s'agit là que d'une apparence, et que les traits ne suivent guère ces lignes de soudure, qui ont absolument disparu chez l'adulte et ne constituent plus chez lui de véritables points faibles, comme cela pourrait être chez l'adolescent.

A ces 3 traits s'en ajoute souvent un quatrième, isolant un petit fragment, soit médian, soit marginal.

Enfin, quelquefois il s'agit d'une véritable fracture comminutive avec nombreuses esquilles (Kilner, Roux).

Un dernier cas peut se présenter, tel celui décrit par Vaquez. Ici il n'y a pas fracture de la cavité cotyloïde, mais toute cette cavité est séparée du reste de l'os et enfoncée dans le bassin.

Les fractures du cotyle ne restent pas toujours cantonnées à cette cavité; mais il en part des traits qui vont irradier plus ou moins loin. De ces irradiations, deux sont peut-être plus fréquentes : la première, faisant suite à un trait descendant, traverse le trou sous-pubien et vient rompre la branche ischio-pubienne à une hauteur variable, ordinairement vers le point d'union du pubis et de l'ischion. La deuxième irradiation, très caractéristique, est formée par un trait qui, partant de la cavité cotyloïde, remonte jusqu'à la crête iliaque qu'il coupe plus ou moins loin en arrière de l'épine iliaque antéro-supérieure (Holmes, Kilner, Bull, Letiexerent, Vaquez, Campenon).

DÉPLACEMENT. — Suivant le déplacement des fragments, nous pouvons distinguer dans la fracture trois variétés ou stades.

1° *Éclatement.* — La cavité cotyloïde est traversée par plusieurs traits de fracture, mais les fragments qui en résultent sont restés en place, maintenus peut-être quelquefois par le périoste de la face interne simplement décollé.

2° *Enfoncement.* — C'est le premier degré du déplacement. Ordinairement les fragments refoulés en dedans par la tête fémorale viennent faire saillie dans la cavité pelvienne.

Tantôt ils ont été projetés dans les parties molles et peuvent se retrouver profondément dans le bassin, tantôt, restés encore adhérents par leur base au sourcil cotyloïdien, ils basculent simplement et tournent vers le bassin leur extrémité pointue.

3° *Luxation centrale de la tête fémorale.* — Si la violence a agi assez fortement, on voit la tête fémorale repousser les fragments et se faire jour au milieu d'eux; elle se trouve ainsi luxée dans l'intérieur du bassin : c'est ce qui est indiqué dans 14 observations (autopsies). Cette pénétration de la tête peut être plus ou moins considérable : elle était d'un pouce dans le cas de Lawson; dans le cas de Moore, la tête reposait sur le sacrum au-dessous du promontoire; par suite, le grand trochanter touchait la face externe de l'ilion, avait usé par frottement le bord supérieur de l'acétabulum et s'y était creusé une logette. L'engagement du col dans l'ouverture du fond du cotyle peut être si fort qu'il est très difficile de l'en dégager et de réduire cette luxation.

Dans le cas bizarre de Vaquez, la tête avait pénétré dans le bassin par l'ouverture résultant de l'enfoncement de la cavité cotyloïde, mais elle était toujours recouverte comme d'une calotte par cette cavité non fracturée.

GUÉRISON. — Trop souvent, la fracture se termine rapidement par la mort. Mais heureusement, il existe un certain nombre de cas

où les sujets sont morts d'une autre affection au bout d'un temps plus ou moins long, et sur ces pièces, on peut étudier le mode de guérison de cette lésion. Il nous faut étudier successivement les cas où la fracture est simple et ceux où elle est compliquée de luxation centrale de la tête du fémur.

Dans les 2 cas où la tête était restée dans le cotyle, une fois (Earle), la consolidation s'était faite complètement sans dépôt abondant d'os nouveau dans l'articulation ; dans le deuxième cas (Bull), aux dépens des fragments enfoncés, s'était formé un nouveau cotyle où se logeait la tête fémorale.

Dans les 4 cas où il y avait pénétration de la tête dans le bassin, nous notons que dans 3 cas (Lendrick, Lawson, Breschet : pièce du musée Dupuytren), la tête était entourée d'une véritable coque osseuse complète, sauf en un point grand comme une pièce d'un franc environ, où la coque était fibreuse ; dans le cas de Moore, nous ne savons comment était la tête, mais en tous cas, le grand trochanter était venu s'articuler avec le rebord cotyloïdien.

Le périoste de la surface quadrilatère doit jouer un rôle important dans cette formation d'une nouvelle cavité osseuse ; il sert d'union aux fragments enfoncés et reconstitue avec eux une coque osseuse véritable ; ce n'est que là où les fragments sont trop écartés et la tête en contact avec le tissu cellulaire pelvien que l'ossification ne se fait pas et qu'il persiste une membrane fibreuse.

État des parties molles de l'articulation. — Ces parties molles présentent des lésions très variables. La capsule est tantôt intacte, tantôt, au contraire, déchirée, parfois dans son entier. Le ligament rond, lui aussi, est souvent rompu, soit à son extrémité fémorale, soit au niveau de son insertion sur l'os coxal qui peut être arrachée. Mais il n'est pas très rare de le voir intact, alors même que la tête fémorale a pénétré jusque dans la cavité pelvienne (Holmes, Busch, Sanson, Bull, Lawson).

Complications. — Les complications de ces fractures sont fréquentes. Nous n'étudierons ici que celles qui dépendent réellement de la fracture du cotyle et non celles qui accompagnent les fractures qui s'y associent, comme, par exemple, les déchirures de la vessie en cas de fractures du pubis.

Le plus ordinairement, si le traumatisme est intense, surtout si la tête fémorale est luxée dans le bassin, les muscles obturateur interne et psoas-iliaque sont plus ou moins broyés et déchirés ; il se produit dans le bassin un hématome énorme où nagent parfois des esquilles osseuses. Ces hématomes ont une grande tendance à suppurer et à amener des accidents infectieux mortels.

Les vaisseaux et les nerfs ne sont pas à l'abri de toute atteinte. Des artères ont pu être sectionnées par un fragment osseux (art. obturatrice, Ruotte ; art. fessière, Campenon). La veine iliaque externe était blessée dans un cas de Graessner.

Le nerf obturateur est souvent lésé : en l'absence de toute lésion, il peut être soulevé et distendu par une esquille détachée du bassin. Dans le cas de Lawson, par exemple, une pointe osseuse soulevait le nerf et avait déterminé pendant longtemps de vives douleurs.

La vessie, l'intestin restent ordinairement indemnes ; dans le cas de Katz, il y avait bien une rupture du côlon à l'union du côlon iliaque et du côlon pelvien ; mais la lésion était peut-être due plutôt directement au traumatisme qu'à la tête fémorale, qui aurait pu, en pénétrant dans le bassin, déchirer l'intestin ou l'écraser contre le sacrum.

Notons enfin l'intégrité constante du reste du squelette du membre ; sauf dans le cas de Marcé, où il y avait fracture spiroïde du fémur, jamais cet os n'est signalé comme fracturé.

Symptômes.

Les commémoratifs n'ont pas ici une grande importance. On apprendra presque toujours qu'il s'agit d'un traumatisme violent sur la hanche ou tout au moins sur le côté. Le plus souvent le malade est amené en plein coma ou en état de shock ; mais parfois aussi il a conservé toute sa connaissance. Il est très rare qu'il ait pu se lever et marcher seul (Earle, obs. II ; Busch).

Les symptômes fonctionnels que l'on observe chez de semblables malades, se résument à deux : douleur et impotence fonctionnelle.

Les douleurs sont plus ou moins vives ; elles répondent à la profondeur de l'articulation de la hanche ; elles sont provoquées ou exagérées par la pression au niveau du grand trochanter, par percussion sur le talon, par tout mouvement du membre, quelquefois par la respiration ou par la toux.

L'impotence fonctionnelle est généralement absolue ; le malade peut souvent faire toucher son talon à sa fesse, mais il lui est impossible de soulever le talon du plan du lit. L'impotence tient souvent surtout aux autres lésions de la ceinture pelvienne, car dans les cas bénins, la marche semble possible, quoique douloureuse, et s'accompagnant de claudication (Ohandjanian).

Les signes physiques sont plus caractéristiques. Outre souvent les traces d'une contusion de la hanche, l'examen de la région permet de reconnaître un aplatissement de la région trochantérienne, par-

fois même une forte dépression longitudinale en gouttière le long du bord externe du grand fessier.

Le grand trochanter est plus rapproché de la ligne médiane qu'à l'état normal, d'où raccourcissement de la distance qui sépare l'épine iliaque antéro-supérieure du grand trochanter; mais la différence n'est jamais considérable.

Lossen a insisté sur l'apparition d'une ecchymose au-dessus du ligament de Fallope, caractéristique pour lui d'une fracture du cotyle. Dans aucun cas, nous ne l'avons vue signalée; si elle existe, ce qui est possible après tout, elle doit être bien rare.

Le membre inférieur est le plus souvent en rotation en dehors, souvent aussi en flexion légère et en abduction modérée; mais il n'est pas rare de trouver le membre dans la rectitude ou même en adduction et en rotation en dedans. La rotation externe est facile à corriger, mais la correction ne se maintient pas. Cependant Bœckel a insisté sur la manière dont se reproduisait la position vicieuse; si l'on redresse le pied, ce qui se fait sans effort, la réduction se maintient d'abord; ce n'est que lentement et graduellement que le pied se renverse de nouveau en dehors.

Le membre peut être raccourci, mais d'une façon très variable. Il n'y a le plus souvent qu'un raccourcissement insignifiant, très souvent même il n'y en a pas du tout. Ce n'est qu'assez rarement qu'on voit un raccourcissement considérable, pouvant aller jusqu'à 4 centimètres (Campenon) ou 5 centimètres (Bœckel); il est vrai qu'ici, il y avait ankylose en flexion; mais il n'augmente pas secondairement, comme en cas de fracture intracapsulaire du col. Quand le raccourcissement existe, il est assez facile, par la simple traction, de rétablir l'intégrité des deux membres; mais sitôt que la traction cesse, sollicité par la tonicité des fessiers, des adducteurs et des muscles ischio-jambiers, le fémur remonte, et le membre reprend sa position vicieuse.

Outre la douleur qu'elle réveille au niveau du grand trochanter, la palpation permet de reconnaître un certain nombre de signes importants.

Les mouvements qui se passent dans l'articulation de la hanche sont limités et le plus souvent douloureux; l'adduction et la rotation en dedans sont parfois impossibles. On peut arriver dans ces mouvements à déterminer de la crépitation, mais c'est un signe très rare et dont il faut savoir se passer; il n'existe guère, en effet, que dans les cas où il y a fracture comminutive du bassin surajoutée à l'enfoncement. Jamais elle n'a été signalée en cas d'enfoncement simple.

Dans un cas (Earle), dans la rotation et l'abduction, on avait une

sensation particulière : la tête du fémur semblait s'enfoncer plus profondément qu'à l'état normal dans l'acétabulum.

Dans les mouvements imprimés au membre, on s'aperçoit que le trochanter ne tourne pas sur lui-même comme dans les fractures du col non engrenées, mais qu'il décrit un arc de cercle presque aussi étendu que du côté opposé.

Enfin, la palpation de la fosse iliaque correspondante et du petit bassin permet de reconnaître l'existence d'une masse osseuse proéminant dans la cavité pelvienne.

Lorsqu'on soupçonne chez un blessé une fracture de l'acétabulum, il y a une exploration qu'il ne faut jamais oublier de faire, c'est le toucher rectal, que l'on pourra remplacer chez la femme par le toucher vaginal, quoique, même chez celle-ci, Bœckel préfère le toucher rectal.

Ce toucher nous révélera d'abord une douleur en un point fixe, au niveau du fond du cotyle, réveillée par la moindre pression à cet endroit; c'est un signe qui, à la suite d'un traumatisme du pelvis, présente une grande importance et peut faire porter à coup sûr le diagnostic de fracture passant par le fond du cotyle ; mais on ne peut aller plus loin et le plus souvent, on ne pourra savoir s'il s'agit bien là d'une fracture étoilée par enfoncement ou d'une fissure prolongeant une autre fracture.

Ailleurs le toucher donnera des signes beaucoup plus nets; en cas d'enfoncement, en effet, il permettra de reconnaître sur la face interne de l'acétabulum une saillie osseuse dure, devenant plus volumineuse, mais surtout plus proéminente quand on enfonce le membre dans le bassin, disparaissant au contraire plus ou moins complètement si on pratique des tractions sur le membre. Parfois même, si la tête est dans le bassin, le toucher permettra de reconnaître sa forme arrondie et de s'assurer qu'elle suit les mouvements imprimés au fémur.

Enfin, le toucher rectal permettra parfois d'obtenir de la crépitation, soit pendant les mouvements d'enfoncement ou de retrait de la tête, soit en appuyant sur les fragments. Dans un cas de Roux, on pouvait ainsi sentir de petits morceaux d'os qui sonnaient comme des morceaux de porcelaine.

Il va sans dire que dans un cas comme celui de Vaquez où la cavité cotyloïde est entièrement détachée et enfoncée, le toucher permettra de reconnaître, non pas la tête fémorale, qui est incluse dans le cotyle et recouverte par lui, mais ce dernier enfoncé en masse.

Complications.

Nous avons déjà vu, à l'anatomie pathologique, que l'on pouvait trouver, avec les enfoncements de la cavité cotyloïde, des lésions intestinales ou vésicales; le plus souvent elles compliquent plutôt les fractures de la ceinture pelvienne, et surtout celles du pubis, ou sont le fait du traumatisme lui-même.

Nous avons vu qu'il existait constamment un énorme hématome intra-abdominal et intrapelvien; en outre, la blessure d'artères telles que la fessière peut donner lieu à des hématomes volumineux et extrapelviens.

Lawson cite un cas où le nerf obturateur était soulevé et distendu par la tête fémorale luxée; il en était résulté une névralgie obturatrice. Dans un cas de Godlee, il y avait névralgie sciatique et crurale.

La plus grave complication de ces fractures, qui semble avoir été relativement fréquente, est l'infection de l'hématome pelvien; il en résulte la formation d'un énorme foyer suppuré pelvien, dans lequel nagent souvent des esquilles osseuses.

En bas l'abcès peut descendre jusqu'à mi-cuisse, et, par l'ouverture du fond du cotyle défoncé, l'articulation est envahie. Le pus est fétide, sanguinolent et contient souvent des gaz. La mort semble en avoir été la terminaison constante.

Terminaison.

La fracture par enfoncement se termine souvent par la mort; mais le plus ordinairement, ce n'est pas elle qui en est la cause directe, mais bien les lésions graves, soit du côté du bassin lui-même, soit du côté du contenu de la cavité abdominale, conséquences, comme la fracture, d'un traumatisme intense. Les cas, en effet, où la fracture a succédé à un traumatisme minime se sont généralement terminés par guérison. A part le cas de phlegmon, les complications graves, telles que les lésions de la vessie ou de l'intestin, ne sont jamais une complication de la fracture du cotyle.

Sur les 40 cas qui nous servent pour cette étude, nous en trouvons 24 qui se sont terminés par la mort, et ces 24 cas se décomposent comme il suit :

Morts par suite du traumatisme et de ses conséquences immédiates (commotion cérébrale, fracture comminutive du bassin, etc.).....	14
Hémorragie interne par lésion de la veine iliaque externe.....	1
Septicémie par suppuration d'un hématome pelvien.....	6
Pneumonie.....	1
Épuisement à la suite de diarrhée (3 mois après l'accident).....	1
Embolie pulmonaire le 14e jour.....	1

Nous trouvons 16 cas de guérisons, 7 fois guérison parfaite dans un temps variant de six semaines à trois mois, 7 fois guérison avec boiterie persistante, plus ou moins accusée; 1 cas guéri avec ankylose complète de la hanche.

Dans un cas de Graessner, le malade, qui n'était entré en traitement que quatre mois après l'accident, pouvait se lever un mois plus tard; les mouvements n'étaient plus douloureux, et il ne persistait que de la gêne de la rotation interne.

Cette guérison à peu près complète semble la règle dans tous les cas où il s'agit de fractures légères simulant une contusion de la hanche.

Nous n'insisterons pas sur le processus anatomique de cette guérison; nous avons déjà vu quel il était, d'après les cas qu'il avait été donné d'autopsier plus tard.

Notons que, dans un cas, Patridge aurait vu une femme chez laquelle l'enfoncement avait déterminé localement un rétrécissement du bassin tel qu'il fallut recourir au forceps pour l'accoucher[1].

A quoi sont dus les troubles articulaires consécutifs? S'agit-il de propagation du travail de formation osseuse du cal à la tête du fémur (Frézard)(?), de gêne mécanique due à l'enserrement de la tête et du col par le fond du cotyle et à la rencontre du grand trochanter et du rebord cotyloïdien en cas de fracture non réduite (Virevaux), c'est possible; mais, le plus souvent, ces troubles sont la conséquence d'une poussée d'arthrite sur la jointure, comme dans les fractures articulaires. Si la luxation persiste, on peut voir le raccourcissement primitif persister et peut-être s'accroître (Bœckel); le nerf obturateur soulevé peut donner lieu à de véritables névralgies; parfois enfin l'articulation deviendra le siège d'une arthrite déformante.

Diagnostic.

La diagnostic de la fracture du cotyle par enfoncement peut être très difficile.

Il est à faire dans deux ordres de cas : en cas de fracture simple sans déplacement, ou en cas de fracture avec pénétration de la tête dans le bassin.

Dans le premier cas, le diagnostic ne peut balancer qu'entre une

1. *Medical Times*, 1861; d'après Courty, *Dict. encycl. des Sc. méd.*, Art. Bassin. Peut-être est-ce le même que le cas de Peters (Impaction of the head of the femur; resection, *Amer. med. Times*, 1861, p. 260). Nous n'avons pu consulter ce journal.

contusion de la hanche et une fracture du cotyle. Et, croyons-nous, l'erreur a dû être commise plus d'une fois, certaines contusions graves de la hanche n'étant probablement que de semblables fractures et guérissant parfaitement ou avec un peu de raideur de la hanche. Dans ces cas de contusion, on oublie trop souvent de pratiquer le toucher rectal et, cependant, c'est là le point capital, c'est l'exploration qui seule permet le diagnostic.

En pareil cas, le toucher rectal permet de trouver un point douloureux au niveau du fond du cotyle. Il faut être alors prudent dans son diagnostic; un simple trait de fracture irradié passant dans cette région peut simuler une fracture par enfoncement : il est donc nécessaire de s'assurer auparavant, par une palpation soigneuse de l'os iliaque, qu'il n'existe nulle part ailleurs de point douloureux; ainsi, dans la fracture de l'ischion, type Walther, on trouvera toujours, outre la douleur cotyloïdienne, un point douloureux au niveau de la branche ischio-pubienne.

Dans les cas de fracture avec enfoncement de la tête, le diagnostic est à faire avec les luxations de la hanche et les fractures du col du fémur.

La luxation de la hanche, qui peut simuler la fracture du cotyle, est la luxation antérieure obturatrice ou pubienne; dans les deux cas, on trouve un raccourcissement peu notable, de la rotation du membre en dehors, et une dépression trochantérienne. Mais un examen un peu sérieux permettra aisément de reconnaître la luxation; on trouve la tête fémorale dans la région obturatrice; le membre est en rotation externe, mais aussi en abduction et en flexion plus ou moins marquée; enfin, les mouvements d'adduction et de rotation interne sont impossibles.

Les fractures du col du fémur peuvent aussi simuler la fracture par enfoncement (rotation en dehors, raccourcissement, impotence fonctionnelle); le diagnostic peut être très difficile s'il y a du gonflement; on pensera toujours à la fracture du col, beaucoup plus fréquente que celle du cotyle.

Mais en tout cas, le toucher rectal permettra le diagnostic, et ce toucher est ici beaucoup moins sujet à caution, car ce qu'on trouvera, c'est non seulement un point douloureux, mais une saillie présentant des variations avec les mouvements imprimés au fémur; si enfin, le toucher peut y révéler de la crépitation, ce sera l'indice presque certain d'une fracture par enfoncement, accompagnée de déplacement des fragments dans le bassin. La luxation de la tête se reconnaîtra facilement à sa forme arrondie et régulière.

Enfin, il sera bon, lorsque ce sera possible, de recourir à la radio-

graphie pour confirmer le diagnostic et préciser certains détails dont l'appréciation échappe à la clinique (nombre des fragments, direction et situation des traits de fracture). Mais la radiographie ne donnera généralement que peu de renseignements, à cause du siège même de la lésion à une région difficile à bien reproduire en radiographie.

Traitement.

Il doit être envisagé dans deux cas différents.

Dans la fracture simple, sans déplacement des fragments ou avec enfoncement insignifiant, il faudra d'emblée recourir au massage et à la mobilisation précoce.

Après un repos de quelques jours, où l'extension continue et le massage seront employés, on imprimera de bonne heure des mouvements passifs à l'articulation et au bout d'un mois environ d'un pareil traitement, dans les cas bénins, le blessé pourra commencer à marcher, avec une canne ou des béquilles tout d'abord, puis seul.

Dans les cas plus graves, quand il s'est produit de l'arthrite de la hanche, ou chez les sujets âgés, le traitement sera plus long et la guérison moins parfaite; quelques raideurs persisteront toujours.

Dans les fractures avec grand déplacement des fragments et luxation pelvienne de la tête fémorale, le traitement sera plus compliqué. Il faudra d'abord réduire le déplacement et immobiliser ensuite le membre.

Nous croyons qu'en pareil cas, il est indispensable d'endormir le malade : on arrivera ainsi plus aisément à un bon résultat en supprimant à la fois la douleur et la contracture musculaire, qui, toutes deux, s'opposeraient à la réduction.

Une fois le blessé endormi, le chirurgien fera procéder à la réduction qu'il surveillera et complétera. Pour cela, pendant qu'un aide immobilisera solidement le bassin, un autre pratiquera des tractions sur le membre inférieur en extension et en légère abduction, la pointe du pied légèrement tournée en dedans; les tractions seront lentes et continues, et non brusques et interrompues.

Pendant ce temps, un doigt dans le rectum ou dans le vagin, le chirurgien surveillera les effets de la traction; il sentira la tête fémorale disparaître peu à peu et, par une pression douce, il pourra souvent réduire le fond du cotyle et coapter les divers fragments, en faisant ainsi disparaître la saillie pelvienne qui en résulterait.

La réduction obtenue, comment la maintenir? Sans doute, on

pourrait appliquer immédiatement un grand appareil plâtré, embrassant le bassin et tout le membre inférieur. Nous croyons qu'il est aussi bon et plus simple d'appliquer un appareil Hennequin et de faire de l'extension continue, qui luttera contre la tonicité musculaire, qui, seule, a tendance à reproduire le déplacement. On posera l'appareil sur le malade encore anesthésié.

Le gros inconvénient de ces fractures étant l'ankylose; il faudra de bonne heure, vers la troisième semaine, recourir à la mobilisation passive; il va sans dire que dès les premiers jours, on se trouvera bien de masser la région malade.

A l'extension continue dans l'axe du membre, Roux (de Lausanne) et Bardenheuer ajoutent la traction latérale, qu'ils pratiquent de la façon suivante. On place un lac en brassière à la racine de la cuisse; les deux bouts du lac sont réunis sur la face externe de la cuisse à une corde qui passe sur une poulie fixée au bord du lit et à laquelle sont accrochés les poids.

Roux la pratique d'emblée, sans tentative préalable de réduction, la réduction se faisant d'elle-même sans souffrance et petit à petit sous l'influence de la traction latérale. Non seulement la tête reprendrait ainsi sa position normale, mais les fragments du cotyle, tirés par la capsule, qui s'insère sur eux, seraient retirés de l'intérieur du bassin et maintenus en position favorable pour la consolidation.

Cette pratique nous semble de mise lorsqu'on ne pourra recourir à la réduction brusque sans chloroforme, encore que la traction latérale soit probablement superflue et que la simple extension dans l'axe de la cuise suffise à obtenir cette réduction lente.

Nous croyons pourtant qu'il vaut mieux recourir à la réduction brusque avec ou sans chloroforme avant d'appliquer l'extension continue, car il est des cas où la réduction est difficile à obtenir, même sur le cadavre (Cooper), et nous ne voyons pas ce qu'alors pourrait donner l'extension continue.

Lorsqu'on ne peut arriver à réduire la luxation, il faut intervenir sans retard et pratiquer la reposition sanglante de la tête fémorale.

La première voie qui semble indiquée est la voie habituelle de résection de la hanche, qui mène droit au cotyle; mais, si on réfléchit que, la tête étant luxée en dedans, le grand trochanter vient s'appliquer comme un couvercle sur l'ouverture du cotyle, qu'il ferme entièrement, on comprendra bien vite comment cette voie est ici inapplicable.

Il est impossible au chirurgien arrivé sur cette région de trouver et de lever l'obstacle à la réduction de la tête.

La seule voie possible est donc celle qui permet d'aborder l'arrière-fond du cotyle du côté pelvien, c'est-à-dire la voie abdominale, soit que l'on pratique une laparotomie médiane, soit que, par une incision analogue à celle de la ligature de l'iliaque, on pratique une laparotomie sous-péritonéale. On réclinera en dehors les vaisseaux iliaques externes et le nerf obturateur; le muscle obturateur interne, soulevé par la tête fémorale, sera incisé, récliné en dedans, et le fond du cotyle apparaîtra. Il sera facile alors de pratiquer la réduction de la tête fémorale, en constatant *de visu* et en supprimant ce qui y fait obstacle. Ensuite les fragments encore adhérents au périoste seront remis en place, les esquilles libres enlevées et les bords de la déchirure périostique suturés si possible. Puis, le foyer sanguin sera détergé et drainé.

En présence d'une ancienne fracture consolidée, avec persistance de la luxation intrapelvienne de la tête, le mieux sera de s'abstenir, si, comme il semble fréquent, les troubles fonctionnels sont minimes. Sinon on parerait par une opération convenable aux troubles observés. Ainsi, dans un cas où il y avait une ankylose de la hanche en flexion avec gros raccourcissement (5 cm.), Bœckel pratiqua une rupture de l'ankylose, suivie d'immobilisation, et obtint une guérison avec ankylose en bonne position et seulement 1 cm. de raccourcissement.

BIBLIOGRAPHIE.

Bœckel, *Gazette médicale de Strasbourg*, 1873, p. 237; *Ibid.*, 1880, p. 13-15.
Bull, *New-York medical Journal*, 1878, vol. I, p. 72.
Busch, *Berliner klin. Wochenschr.*, 1880, p. 734.
A. Cooper, *Treatise on dislocations and fractures*, 1837, p. 116.
Coote, *The Lancet*, 1856 (D'après Katz; nous n'avons pu retrouver cette observation).
Dupuytren, *Cliniques chirurgicales*, 1839.
Earle, *Medico-chirurg. Transact.*, 1835, vol. XIX, p. 249-265.
François, Thèse de doctorat, Paris, 1898.
Faure, Thèse de doctorat, Paris, 1846.
Gama, *Recueil de mémoires de médecine militaire*, 1838, t. XLV, p. 309-316.
Gay, *New-York med. Journal*, 1884, vol. II, p. 699-700.
Godlee, *The Lancet*, 1896, vol. II, p. 1604.
Graessner, *Deutsche Zeitschr. f. Chirurgie*, 1902, Bd LXIV, p. 576-584.
Gunn, *New-York med. Journal*, 1885, vol. I, p. 17.
Hamilton, *Traité des fractures et des luxations*; trad. française, 1884.
Holmes, *Transact. of the Patholog. Soc. of London*, 1860, vol. XI, p. 206-208; *Ibidem*, 1887, vol. XXXIX, p. 231-235.
Hutchinson, *Medical Times and Gazette*, 1866.
Jahresbericht der Heidelberg chirurg. Klinik für 1901, *Beitr. z. klin. Chir.*, 1903, Bd XXXVI, supplément Heft.
Katz, *Beitr. z. klin. Chir.*, 1902, Bd XXXIII, 449-461.
Kilner, *Brit. med. Journal*, 1872, vol. II, 97.

Krönlein, *Die Lehre von den Luxationen*, 1882 (Deutsche Chirurgie, Lief. 22).
Lawson, *The Lancet*, 1878, vol. I, p. 382.
Lendrick, *London med. Gazette*, 1839, vol. XXIII, p. 828.
Letiexerent, *Bull. Soc. anat. de Paris*, 1848, p. 166-174.
Lyon-W., *London med. Gazette*, 1844, vol. XXXIV, p. 613-619.
Marcé, *Bull. Soc. anat. de Paris*, 1854, p. 295-298.
Moore, *Medico-chirurg. Transactions*, 1851, vol. XXXIV, p. 107-118.
Morel-Lavallée, *Des luxations compliquées*, Thèse de concours, Paris, 1851.
Ohandjanian, *Revue médicale de la Suisse romande*, 1902, p. 211-227 et 329-355.
Ord, *The Lancet*, 1859, vol. I, p. 108.
Rieffel, *Traité de Chirurgie* de Le Dentu et Delbet, t. II, p. 330 et 332.
Sands, *New-York med. Record*, 1877, vol. XII, p. 93.
Vaquez, *Bull. Soc. anat. de Paris*, 1887, p. 101.
Virevaux, *Des enfoncements traumatiques de la cavité cotyloïde*, Thèse de Lyon, juillet 1899.
Walther, *Traité de Chirurgie* de Duplay et Reclus, t. VII, p. 24; et *Bull. de la Soc. anatomique*, 1891.

L'AMPUTATION OSTÉOPLASTIQUE DE JAMBE
A LAMBEAU POSTÉRIEUR

RÉSULTATS ÉLOIGNÉS

Par Pierre DUVAL,

Prosecteur à la Faculté de médecine de Paris.

Depuis la première communication de Bier sur l'adaptation à la jambe d'une méthode ostéoplastique d'amputation, de nombreux procédés opératoires ont vu le jour. La thèse de Cochemé (Paris, 1900) en contient l'exposé.

Nous avons eu l'occasion de pratiquer nous-même trois amputations ostéoplastiques de jambe. Notre maître, M. Quénu, nous en a confié une quatrième.

Ces quatre interventions ont été pratiquées par une méthode alors nouvelle et qui consiste en l'association indépendante du lambeau postérieur classique et de la plaquette osseuse antérieure.

Les résultats datent aujourd'hui de trois ans. Nous croyons intéressant de publier simplement ces observations, afin de montrer le parfait état physiologique des moignons, et surtout, grâce à la radiographie, leur parfait état anatomique.

Ces résultats éloignés sont peut-être de nature à corriger le discrédit dans lequel la communication de M. le Prof. Kirmisson à la Société de Chirurgie[1] a pu jeter la méthode.

Observation I. — Lucie H..., quinze ans. Malade du service de M. le Prof. Lannelongue.

Tuberculose ancienne ouverte de la tibio-tarsienne et du pied. L'enfant a subi de nombreux grattages successifs. L'état local et l'état général misérable conduisent à une amputation de jambe au tiers moyen.

Amputation par la méthode ostéoplastique à lambeau postérieur, le 21 juin 1900.

Réunion *per primam.*

1. Dans la séance du mercredi 28 janvier 1903, le Prof. Kirmisson a présenté un malade amputé par M. Pierre Delbet par son procédé ostéoplastique. Le moignon peu satisfaisant forçait le malade à marcher sur le genou.

En 1903, l'enfant est une grande jeune fille, fort bien portante, qui, grâce à un pied articulé, dissimule son infirmité.

Fig. 1. — Opération le 21 juin 1900. Radiographie en juillet 1902, deux ans et un mois après l'opération.

Elle marche sur l'extrémité de son moignon, sans appui crural ou pelvien. Son moignon, très étoffé, n'a jamais été douloureux (Fig. 1).

Obs. II. — Jules H..., garçon livreur, vingt-neuf ans; hôpital Laënnec, salle Malgaigne, service de M. Paul Reclus.

Tuberculose tibio-tarsienne avec abcès froid du tiers inférieur de la jambe datant d'un an.

Amputation par la méthode ostéoplastique à lambeau postérieur, le 14 octobre 1901.

Réunion *per primam*.

Le malade marche au bout d'un mois et demi sur son moignon. Au bout de trois mois, il supprime la portion crurale de son appareil. Actuellement, il marche sur l'extrémité de son moignon, a repris un métier qui le force à rester debout toute la journée, et l'exerce sans fatigue.

Moignon très étoffé, non douloureux (Fig. 2).

Obs. III. — F..., trente-cinq ans, maçon. Salle Malgaigne, hôpital Laënnec, service de M. Paul Reclus.

Ancienne fracture compliquée sus-malléolaire, avec arthrite tibio-tarsienne suppurée.

Fig. 2. — Opération le 14 octobre 1901. Radiographie en juillet 1902, dix mois après l'intervention.

Amputation par la méthode ostéoplastique à lambeau postérieur, le 20 février 1902.

Réunion *per primam*.

Ce malade n'a été revu qu'en mai de la même année, mais les nouvelles récentes nous le disent en parfait état (Fig. 3).

Observation de M. Quénu. — Traumatisme du creux poplité; contusion de la poplitée; gangrène du pied; phlegmon diffus de la jambe; incisions multiples; amputation de nécessité au tiers inférieur; amputation ostéoplastique au tiers moyen.

C... Henri, vingt ans, cocher. Salle Cochin, n° 23 (bis), entré le 12 octobre 1901.

Le 11 octobre 1901, le malade, cocher, tombe de son siège et la roue de

sa voiture lui passe sur le creux poplité ; heureusement, un gros sac de pommes de terre est interposé entre la roue et le membre.

La jambe est mise dans un appareil jusqu'au 1er novembre.

Fig. 3. — Opération le 20 février 1902. Radiographie le 29 mai 1902, trois mois après l'intervention.

Le 4, gangrène sèche des 4e et 5e orteils et du pouce. Collection purulente au talon.

Le 2 décembre, phlegmon du pied. Amputation spontanée des cinq orteils.

Le creux poplité montre sur le trajet artériel un cordon dur, sans pulsations.

Incisions sur le bord externe du pied.

Le 8 décembre, eschare sacrée.

17 et 22 décembre, incisions au niveau de la malléole et du gros orteil.

19. Le malade a un frisson; la température s'élève à 39°,5; l'état général est très mauvais.

L'eschare sacrée augmente. Fièvre à grandes oscillations.

Le 29 janvier 1902, M. Quénu, après avoir en vain essayé de momifier le

Fig. 4. – Opération le 28 novembre 1902. Radiographie le 5 octobre 1903, dix mois après l'intervention.

pied, l'abat par une incision sus-malléolaire au thermocautère, sans lambeaux.

15 mars, lymphangite du moignon.

10 avril, incisions de collections purulentes de la jambe, côté antéro-externe.

3 mai, nouvelle incision jambière.

15 mai 1902. L'état général est remonté; la plaie du moignon est encore en pleine suppuration, l'eschare sacrée s'améliore, l'état va du reste

s'améliorant. Le malade va passer l'été à la campagne, et revient en novembre. La plaie du moignon est presque fermée.

Amputation de jambe au tiers moyen, le 28 novembre 1902 ; lambeau postérieur, plaquette osseuse ne recouvrant que le tibia. Guérison en huit jours.

Le 10 février, deux mois et demi après l'intervention, le moignon est magnifique, sans aucune douleur (Fig. 4).

La méthode opératoire que nous avons suivie est la simple association du lambeau postérieur de jambe classique avec la plaquette taillée sur la face antéro-interne du tibia suivant la technique de Bier.

Nous avons cru utile d'associer aux beaux résultats du lambeau postérieur les avantages de l'ostéoplastie.

L'union de la plaquette osseuse avec la peau qui la recouvre n'est pas utile pour conserver à l'os sa vitalité, Bier l'a, du reste, démontré, et le lambeau postérieur donne au moignon une étoffe autrement utile que la simple peau de la jambe, susceptible de s'ulcérer au travail. Nos quatre cas étaient des lésions suppurées. La réunion a eu lieu par première intention, et la plaquette osseuse a conservé une parfaite vitalité.

Dans nos cas personnels, nous avons suturé la plaquette osseuse au péroné avec un fil d'argent ; nos radiographies montrent l'englobement du fil dans le cal et la soudure parfaite des deux os de la jambe avec la plaquette.

M. Quénu n'a recouvert que le tibia avec la lame osseuse ; le résultat est aussi parfait.

HYPERTROPHIE CONGÉNITALE DES ORTEILS

(HALLOMÉGALIE)

PAR MM.

Henri CAUBET, et **Salva MERCADÉ,**

Ancien interne des hôpitaux de Paris.

Interne des hôpitaux,
Aide d'anatomie à la Faculté de Paris.

Tous les auteurs qui se sont occupés de l'hypertrophie congénitale des membres ont englobé dans une étude d'ensemble des formes variées et disparates. En effet, depuis l'hypertrophie totale et unilatérale du corps, jusqu'à l'hypertrophie partielle d'un doigt, nombreuses sont les formes qui peuvent se présenter. Aussi a-t-il paru nécessaire à tous ceux qui ont étudié la question de définir des formes partielles et de créer en quelque sorte des cadres plus restreints. Mais ces essais de classification nous paraissent encore insuffisants.

Trélat et Monod[1], dans un mémoire sur l'hypertrophie unilatérale partielle ou totale du corps, ont fait un premier résumé de la question. Mais ces auteurs ont eu surtout en vue l'hypertrophie de toute une moitié du corps, négligeant les hypertrophies limitées aux doigts et aux orteils.

Masmejean[2], qui a le premier tenté une classification (1888), divise les hypertrophies congénitales en *hypertrophie totale*, *hypertrophie partielle portant sur les extrémités* et *hypertrophie portant sur la tête isolément*.

Il se base donc sur la localisation de l'hypertrophie et fait en sorte une classification topographique.

Richardière[3] divise les hypertrophies congénitales en *hypertrophie vraie* et *hypertrophie fausse*. Dans le premier cas, tous les tissus participent proportionnellement à la difformité. Dans le deuxième, les

1. Trélat et Monod, *Archives génér. de Médecine*, 1869, t. XIII, p. 536 et 676.
2. Masmejean, *Des hypertrophies latérales du corps partielles ou totales*, Thèse de Montpellier, 1888.
3. Richardière, *Annales de Dermatologie et de Syphiligraphie*, 1891, p. 314.

diverses couches du membre contribuent inégalement à la constitution de l'hypertrophie.

M. le Prof. Kirmisson[1], se basant sur la forme, les divise en *hypertrophie régulière* et *hypertrophie irrégulière*, celle-ci pouvant être par proportions gigantesques ou par tumeur surajoutée.

Notre maître, le Prof. Lannelongue, prenant la parole à la Société de Pédiatrie, le 11 avril 1899, fait comme Richardière une distinction entre l'*hypertrophie vraie*, intéressant à la fois les parties molles et le squelette, et l'*hypertrophie fausse*, intéressant surtout les parties molles.

Kuss et Jouon[2] admettent les deux classifications, l'une suivant la forme, l'autre topographique, tout en accordant une importance beaucoup plus grande à la première, car c'est elle, disent-ils, qui doit régler le pronostic et la conduite du chirurgien.

Nous croyons également que les diverses classifications peuvent être utilisées, mais nous pensons que c'est la classification topographique qui doit primer l'autre, car s'il est vrai qu'au point de vue pronostic et traitement, la classification suivant la forme paraît plus importante, au point de vue de la fonction et de la technique opératoire, c'est la classification topographique qui nous semble la plus utile. Dans une classification topographique des hypertrophies doivent cependant venir s'inscrire des formes variées pour chacune d'elles.

C'est ainsi que, séparant topographiquement l'hypertrophie congénitale des orteils des autres hypertrophies et en particulier, de l'hypertrophie congénitale des doigts avec laquelle elle a jusqu'ici été confondue sous les noms de macrodactylie ou de mégalodactylie, nous voulons en faire un type distinct, lui ayant reconnu des caractères particuliers sur lesquels nous insisterons dans le courant de ce travail. Il nous sera facile alors de reconnaître des formes suivant les tissus hypertrophiés et l'étendue des lésions.

Nous nous croyons également en droit de supprimer ici le nom de macrodactylie, que nous réserverons à l'hypertrophie congénitale des doigts, et nous proposons, pour désigner l'hypertrophie congénitale des orteils, le terme d'*hallomégalie*, qui désigne bien que c'est l'orteil qui est en cause et que cet orteil est hypertrophié.

L'étude de trois observations personnelles, jointes à celles que nous avons pu recueillir, nous permettra de définir l'hallomégalie et de lui reconnaître ses caractères propres.

1. Kirmisson, Leçon faite à l'hôpital Trousseau le 6 mai 1899.
2. Kuss et Jouon, Note sur deux cas d'hypertrophie congénitale des membres. *Revue d'Orthopédie*, novembre 1899, p. 444.

Observation I (personnelle). — Raymonde B..., cinq ans, est amenée à notre regretté maître, le Dr Gérard Marchant, dans le courant du mois de juin 1901.

Cette fillette présente une difformité du deuxième orteil du pied gauche, qui a été constatée dès sa naissance; la mère nous dit que le second orteil a toujours été plus volumineux que les autres et les a toujours dépassés en longueur. Depuis la naissance, l'orteil hypertrophié a grossi d'une façon régulière, mais proportionnellement plus rapide que les voisins; son développement a été uniforme dans toutes ses parties; il s'est fait également dans le sens de la longueur comme dans celui de la largeur.

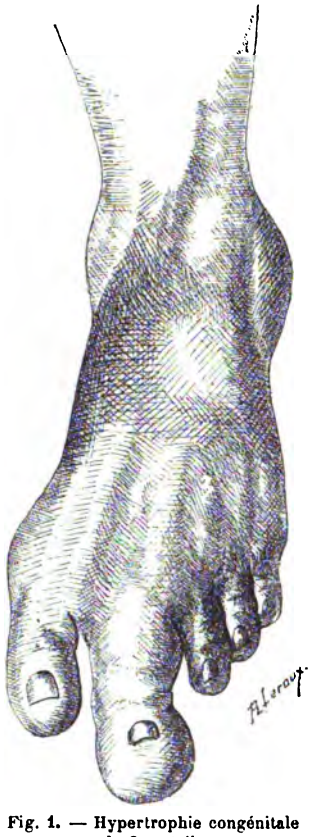

Fig. 1. — Hypertrophie congénitale du 2e orteil.

Cet orteil n'a jamais été le siège de douleurs; mais depuis que l'enfant porte des chaussures, il constitue une gêne assez notable; en raison de son accroissement plus rapide que le reste du pied, il se trouve vite à l'étroit dans des chaussures même larges. Depuis quelque temps, l'enfant marche difficilement quand elle est chaussée; c'est ce qui a décidé ses parents à venir consulter M. Gérard Marchant.

Examen. — Le 2e orteil du pied gauche présente une augmentation de volume régulière dans son ensemble; sa forme est conservée: c'est un « orteil géant », il n'est ni dévié, ni tordu. Cependant, autant que l'on peut s'en rendre compte par un simple examen, c'est la dernière phalange, la phalangette, qui parait être la partie sur laquelle a surtout porté l'hypertrophie; elle est globuleuse, arrondie, de contours réguliers; l'ongle est normalement développé (Fig. 1).

L'orteil hypertrophié a un volume qui égale environ quatre fois celui de l'orteil correspondant du pied droit. Son extrémité dépasse l'extrémité du gros orteil de deux centimètres; l'extrémité du gros orteil répond exactement au pli de flexion qui sépare la 2e de la 3e phalange du second orteil.

Les mensurations faites comparativement sur les deux pieds ont donné les chiffres suivants:

		Centimètres.
Longueur totale du pied mesurée du talon à l'extrémité du 2e orteil	Pied droit.....	16,1
	Pied gauche.....	18,1

		Centimètres.
Longueur totale du 2e orteil	Pied droit	3
	Pied gauche	5
Longueur de la dernière phalange	Pied droit	1
	Pied gauche	3
Circonférence de l'orteil mesurée au niveau de la dernière phalange	Pied droit	5
	Pied gauche	8

La difformité n'est pas localisée au 2e orteil; si, en effet, on examine la plante du pied, on constate une voussure très marquée, qui, dans le sens antéro-postérieur, occupe toute la plante, jusqu'à la naissance du talon et dans le sens transversal, correspond aux trois premiers métatarsiens; cette saillie, allongée suivant l'axe du pied, a sa partie culminante au niveau du deuxième métatarsien (Fig. 2).

Fig. 2. — Hypertrophie du 2e orteil avec lipome plantaire.

La palpation permet de reconnaître que les parties hypertrophiées (orteil et plante du pied) ont une consistance absolument normale.

Il semble bien que toutes les parties constituantes du 2e orteil (os et parties molles) participent proportionnellement à l'hypertrophie. Quant à la voussure plantaire, elle paraît surtout due à un développement exagéré du tissu adipeux à ce niveau ; il est impossible de se rendre compte, par la palpation, si le deuxième métatarsien est augmenté de volume.

La peau qui recouvre les parties hypertrophiées est normale ; elle n'est ni plus pâle, ni plus colorée que sur le reste du pied ; cependant, on voit, sur la face dorsale de l'orteil difforme, une veine dilatée. Nous ne constatons aucun trouble de la sensibilité tactile. L'ongle ne pousse pas plus vite que sur les autres orteils. Il n'y a pas de développement exagéré du système pileux. Il faut cependant noter que les parents ont remarqué au niveau de l'orteil géant une augmentation notable de la sécrétion sudorale. Enfin, le pied gauche est plus sensible au froid que le pied droit ; pris dans la main, il est aussi plus froid que l'autre.

Cette enfant ne présente aucune autre malformation congénitale ; le pied droit est normal, ainsi que les mains. On ne constate en aucun point du corps la présence de nævi. Les parents ne présentent eux-mêmes aucune

malformation congénitale ; il n'en existe aucun exemple dans leur famille.

Examen radiographique. — L'épreuve radiographique montre que l'hypertrophie porte sur toutes les parties constituantes de l'orteil. La première phalange osseuse est peu augmentée de volume ; la deuxième phalange l'est davantage ; mais c'est surtout la phalangette qui est très hypertrophiée ; il suffit, pour s'en rendre compte, de comparer son volumineux noyau osseux avec les noyaux correspondants des orteils voisins. Il faut cependant tenir compte du léger grossissement que donne toujours la radiographie (Fig. 3).

Fig. 3. — Epreuve radiographique due à l'obligeance de M. Radiguet.

Le 2e métatarsien n'est pas augmenté de volume ; la voussure plantaire est donc uniquement constituée par une tumeur adipeuse. Il y a, par conséquent, dans le cas que nous rapportons, une hypertrophie portant sur l'ensemble du 2e orteil et un lipome de la plante du pied.

M. Gérard Marchant conseille aux parents de lui ramener l'enfant six à huit mois plus tard, afin de se rendre compte des progrès de croissance de l'orteil.

Nous revoyons l'enfant au mois d'avril 1902. L'orteil géant a grossi ; sa mensuration en longueur donne 5 cm. et demi, soit une augmentation de longueur d'un demi-centimètre en dix mois ; tandis que l'orteil correspondant du pied droit n'a pas allongé d'une façon sensible : 3 centimètres.

Les parents insistant pour que l'on débarrasse leur enfant de cette difformité, qui rend la marche de plus en plus difficile, nous pratiquons la désarticulation de l'orteil.

Opération le 12 avril. — Désarticulation métatarso-phalangienne, par une simple incision circulaire avec fente dorsale.

Nous réséquons la tête du 2e métatarsien, afin d'éviter son hypertrophie consécutive possible. Au cours de l'opération, nous constatons le développement anormal du tissu adipeux. Le volume des artères ne présente rien de particulier.

Examen de la pièce. — Le squelette, sur une coupe de l'orteil, est augmenté de volume ; cette hypertrophie porte surtout sur les deux dernières phalanges. Mais ce qui domine, c'est le développement considérable de la graisse ; l'orteil est entouré de toutes parts d'une couche adipeuse énorme, bien plus épaisse qu'on ne pouvait le supposer d'après la radiographie. Les vaisseaux ne présentent aucune modification appréciable à l'œil nu.

Obs. II (personnelle). — M. D... entre salle Bouvier, dans le service de notre maître, le Prof. Lannelongue, le 8 septembre 1902, présentant une hypertrophie congénitale du 2e orteil du pied droit.

Son père et sa mère ont toujours été bien portants. Son frère aîné, qui a dix ans, et sa jeune sœur, sept ans, ne présentent aucune malformation.

M. D. n'a jamais été malade, mais, depuis sa naissance, le 2e orteil du pied droit a été plus gros que les autres, et cette différence n'a fait que s'accentuer avec l'âge. Cependant elle n'a jamais été gênée pour marcher, à condition de porter une chaussure suffisamment large. Jamais aucune

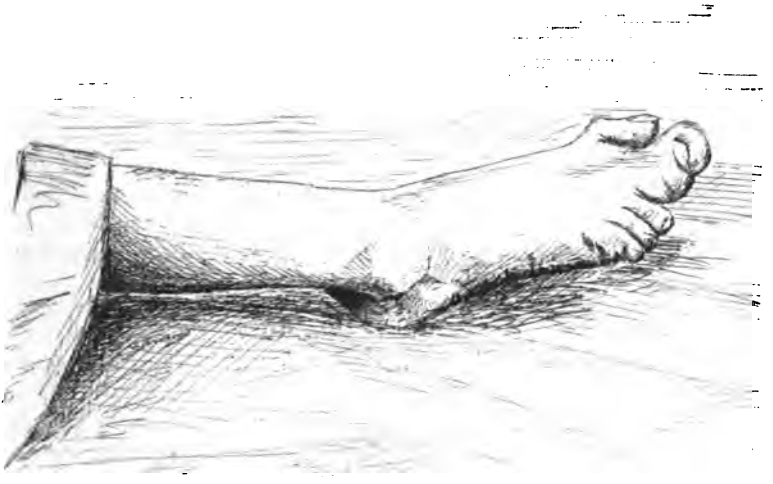

Fig. 4. — Hypertrophie congénitale du 2e orteil.

douleur ne s'est manifestée au niveau de cet orteil. Elle n'a jamais ressenti aucun fourmillement, ni présenté aucun trouble trophique.

L'examen de la malade, chez laquelle on ne trouve aucune autre malformation, nous permet de constater effectivement que le 2e orteil du pied droit est très hypertrophié ; il est trois à quatre fois plus gros que les autres (Fig. 4) ; il continue l'axe du 2e métatarsien, mais est situé en légère extension. De couleur normale, il exécute facilement les mouvements de flexion que lui imprime la malade. L'ongle est représenté par une petite plaque cornée, du volume d'une lentille, située au sommet de l'orteil qui se termine en cône.

La palpation permet de constater la mobilité de l'articulation métatarso-phalangienne, mais en revanche, il y a ankylose des articulations des phalanges entre elles. Par la face dorsale, on peut juger du volume du squelette de l'orteil, qui est deux fois plus volumineux que celui des autres. Du côté de la face plantaire, l'orteil est très développé en un énorme bourrelet adipeux qui s'étend sous les 1er et 3e métatarsiens.

On ne constate aucun trouble sensitif; la sensibilité au toucher, à la température, à la douleur et à la pression est normale. L'orteil ne présente aucun trouble trophique.

Opération le 12 septembre. — Jugeant la désarticulation typique impos-

sible, étant donné le développement exagéré de la face plantaire, sur le conseil de notre maître, M. Villemin, qui a bien voulu nous confier le soin d'exécuter l'opération, nous décrivons, sur la face dorsale de l'orteil, un lambeau triangulaire dont la pointe se termine au sommet de la 1re phalange. Revenant à la face plantaire par deux larges incisions partant des commissures et venant se réunir en V au-dessous de la zone hypertrophiée, nous libérons le 2e orteil. Une fois les lambeaux disséqués et dégagés de la surcharge graisseuse, nous désarticulons l'orteil classiquement en y laissant adhérent le prolongement plantaire.

Le lambeau dorsal s'applique alors sur la tête métatarsienne et est réuni par des points de suture avec deux lèvres cutanées des incisions plantaires; nous refermons la plaie en constituant une cicatrice en Y.

L'examen de la pièce nous permet de constater que la peau est dure, hypertrophiée. Au-dessous, on trouve du tissu adipeux en très grande abondance.

Le squelette osseux forme un tout rigide. Des trousseaux fibreux très denses immobilisent les articulations phalangiennes.

La 1re phalange est très hypertrophiée, surtout au niveau de son extrémité antérieure.

La 2e phalange, très volumineuse, se présente sous une forme rectangulaire très massive.

La 3e phalange est, au contraire, très réduite et forme, avec la 2e, un angle à sinus ouvert en haut. L'ongle, nous l'avons dit, est représenté par une petite saillie convexe, du volume d'une lentille, qui coiffe la 3e phalange.

C'est donc un cas d'hypertrophie congénitale partielle type, avec hypertrophie du squelette en même temps que des parties molles.

Examen anatomo-pathologique dû à l'obligeance de M. Ribadeau-Dumas.

Picro-carmin. — Sous l'épiderme on trouve un derme épais, uniformément coloré en carmin, d'une épaisseur de deux millimètres.

Entre la face profonde du derme et le périoste de la phalange, des trousseaux fibreux dessinent des loges remplies de graisse. La couche graisseuse sous-dermique atteint une hauteur de 21 millimètres ; les lames fibreuses qui la divisent ne sont pas disposées sans ordre. Le système principal est représenté par deux cloisons qui partent du périoste sur le côté de l'orteil, dessinent une courbe et vont s'insérer sur le derme. Sur elles s'insèrent des cloisons plus petites, qui limitent des loges de volume variable.

Sur les côtés de la phalange, on voit les vaisseaux en plein tissu fibreux.

Microscopiquement, on ne constate pas de lésions apparentes.

L'épithélium épais présente sa stratification normale, et les éléments qui le composent subissent très régulièrement leurs métamorphoses successives. Les papilles sont cependant un peu effacées.

Le derme est épais, fibreux ; il est constitué de vaisseaux fibreux dont on aperçoit soit la tranche longitudinale, soit la tranche transversale. Dans les zones sous-épithéliales, ces faisceaux sont moins pressés et on peut voir les pelotons des glandes sudoripares dans l'écartement de ces fais-

ceaux. Plus profondément, au contraire, ils constituent un feutrage dense et épais, qui ne livre passage qu'aux vaisseaux. L'hypertrophie porte donc sur le derme et sur le pannicule graisseux sous-cutané.

Elle porte aussi sur l'os. On y voit une hypertrophie de toutes les parties constitutives de ce tissu; elle occupe tant le tissu compact que le tissu aréolaire. Notons cependant la dimension assez considérable de ces aréoles dont le volume s'accroît à mesure que l'on s'approche de l'axe de la phalange; il semble qu'il s'agisse d'un os d'homme adulte, avec la raréfaction connue du tissu spongieux.

Les artères collatérales sont saines; il en est de même de leurs ramifications et, à part leur volume, il paraît difficile d'y constater quelque chose d'anormal.

Les nerfs, par la méthode histologique suivie, n'offrent rien de spécial à signaler.

Obs. III (personnelle). — Le jeune Octave M..., âgé de cinq ans, entre à l'hôpital des Enfants-Malades, le 5 janvier 1903, dans le service de notre maître, le Dr Brun, salle Molland, n° 32.

Cet enfant a le 2e orteil du pied droit quatre ou cinq fois plus volumi-

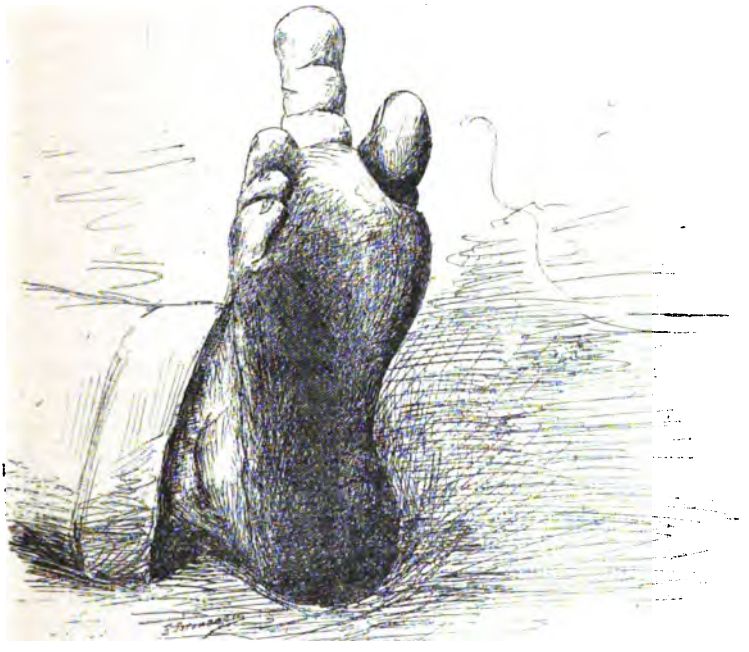

Fig. 5. — Hypertrophie congénitale du 2e orteil.

neux que les autres orteils; il dépasse considérablement en longueur les orteils voisins (Fig. 5). Les parents se sont aperçus de cette difformité trois

mois après la naissance ; il s'agit donc d'une hypertrophie congénitale, car il n'est pas douteux qu'elle existait déjà au moment où l'enfant est venu au monde.

L'orteil hypertrophié n'est pas douloureux, mais en raison de son volume considérable, il est comprimé par la chaussure et, dans ces conditions, la marche est rendue difficile. Cette compression a amené la formation, sur le côté externe de l'orteil, d'une petite ampoule qui n'a pas été soignée et s'est vite transformée, en raison de la saleté de l'enfant, en une petite plaie suintante et suppurante. C'est pour cela surtout que les parents se sont décidés à amener leur enfant à l'hôpital.

Antécédents. — Nous n'avons pu rien relever dans les antécédents héréditaires : les parents ne présentent aucune malformation et ils n'ont connaissance, dans leur famille, d'aucune difformité analogue ; ils ont un autre enfant qui n'a rien d'anormal.

Le petit malade lui-même n'est porteur d'aucune autre malformation congénitale : ni bec-de-lièvre, ni nævus. Il est bien portant et normalement conformé.

Examen de l'orteil hypertrophié. — L'orteil est hypertrophié, mais non déformé ; il a absolument la forme d'un orteil normal, mais beaucoup plus volumineux. Il n'est ni fléchi, ni tordu, et les orteils voisins ne sont pas déviés par lui.

Voici les dimensions mesurées comparativement sur les deux pieds :

		Centimètres.
Longeur du pied mesurée de l'extrémité du talon au bout du 2e orteil.	Pied gauche.....	17
	Pied droit.....	19
Longueur du 2e orteil mesurée du fond de la commissure au bout de l'orteil.	gauche.....	3 1/2
	droit.....	5 1/2
Longueur de la dernière phalange du 2e orteil.	gauche.....	1 1/4
	droit.....	2
Largeur du 2e orteil à sa base.	gauche.....	1
	droit.....	2
Circonférence de l'orteil au niveau de la dernière phalange.	gauche.....	3 1/2
	droit.....	7 1/2

L'orteil hypertrophié est plus pâle que les voisins. L'ongle est normal, non déformé ; il ne pousse pas plus vite que l'ongle des autres orteils. On ne remarque à la surface de l'orteil aucun vaisseau dilaté. Il n'y a aucun trouble de sensibilité tactile ou thermique, ni au niveau des autres orteils, ni sur le reste du pied. Il ne présente ni sudation exagérée, ni un développement anormal de poils. Les parents ont remarqué que l'orteil malade pousse et grossit comparativement plus vite que les autres orteils.

En examinant la plante du pied, on constate qu'il existe une voussure oblongue dont la partie culminante correspond au 2e métatarsien ; cette voussure, étendue suivant le grand axe du pied, occupe, dans le sens antéro-postérieur, la moitié antérieure de la plante du pied et, dans le sens

transversal, les trois quarts de la largeur du pied ; elle recouvre les quatre premiers métatarsiens et les trois premiers espaces interosseux. La largeur du pied est accrue de ce fait ; voici les dimensions mesurées sur les deux pieds, par comparaison :

	Centimètres
Largeur du pied gauche à la base des orteils..... =	6
Largeur du pied droit à la base des orteils... .. ..=	7

La palpation des parties hypertrophiées donne peu de renseignements : l'orteil a une consistance absolument normale ; il semble que les phalanges osseuses, surtout la dernière, participent à l'hypertrophie. Au niveau de la voussure plantaire, la consistance est lipomateuse, plus molle que sur les parties voisines ; il semble que cette saillie soit surtout constituée par une accumulation de tissu graisseux ; il s'agit vraisemblablement d'un lipome plantaire. Il est difficile de se rendre compte, par la simple palpation, si les métatarsiens sont augmentés de volume.

Fig. 6. — Épreuve radiographique du laboratoire de Necker.

L'épreuve radiographique a donné les renseignements suivants : les phalanges osseuses sont hypertrophiées, mais elles ne participent que pour une faible part à l'augmentation de volume de l'orteil ; ce sont surtout les tissus mous qui constituent l'hypertrophie. La 1re phalange est peu hypertrophiée ; la 2e l'est davantage ; la phalangette l'est plus encore que les deux autres. Les métatarsiens ne sont pas augmentés de volume (Fig. 6).

Il s'agit donc, dans ce cas, d'une hypertrophie congénitale du 2e orteil du pied droit avec lipome plantaire.

Opération le 12 février 1903 : désarticulation métatarso-phalangienne du 2e orteil avec excision du lipome plantaire.

On trace sur la face dorsale de l'orteil un lambeau triangulaire à base postérieure, dont le sommet correspond à l'interligne entre la 1re et la 2e phalange. Du côté de la plante du pied, on circonscrit par une incision en V le lipome plantaire ; on prolonge l'incision au delà du sommet du V, de façon à représenter Y ; en avant, au niveau de l'espace interdigital, les branches du V viennent rejoindre les branches de l'incision dorsale.

On dissèque profondément la plante du pied, de manière à enlever toute

la masse adipeuse ; on dégraisse, pour ainsi dire, cette partie de la plante. Cela fait, on désarticule l'orteil, puis l'on résèque la tête du 2e métatarsien qui faisait une saillie trop prononcée.

On fait l'*hémostase* en liant avec des catguts les artères digitales ; la vascularisation ne paraît ni plus considérable, ni moindre qu'à l'état normal.

On suture par trois crins de Florence la partie postérieure de l'incision plantaire (la branche de l'Y) ; il reste alors une perte de substance à base antérieure, sur laquelle vient s'appliquer exactement le lambeau dorsal, que l'on suture aux crins de Florence ; on enlève les fils le sixième jour ; réunion par première intention.

Examen anatomo-pathologique de la pièce par M. Ribadeau-Dumas. — Cet orteil est construit suivant le même mode que celui de l'observation précédente. On ne relève non plus aucune lésion histologiquement constatable. Il s'agit d'une hypertrophie portant régulièrement sur tous les éléments de l'orteil.

Historique et pathogénie.

Nous réunirons dans un même chapitre l'étude de l'historique et de la pathogénie ; en effet, à mesure que les cas se sont présentés, chaque auteur s'est efforcé d'expliquer par une théorie, qui lui semblait originale, l'affection qu'il venait d'observer. Ainsi, la question a suivi une série d'étapes marquées chacune par une théorie pathogénique nouvelle ; en séparant ces deux chapitres, nous nous exposerions donc à des redites inutiles.

Nous chercherons, dans cette étude, à isoler ce qui concerne l'hypertrophie congénitale des orteils ; mais nous serons souvent obligés de faire des incursions dans le domaine de la mégalodactylie, car, comme nous l'avons déjà dit, les deux questions ont été confondues jusqu'ici dans les mêmes descriptions.

Le premier auteur qui semble avoir attiré l'attention sur l'hypertrophie des orteils est, à notre connaissance, John Reid [1], qui, en 1843, publia l'observation d'une fillette de deux ans, bien conformée, mais présentant une augmentation de volume considérable du gros orteil du pied gauche.

John Reid admet la congénitalité de l'affection, mais il est fort embarrassé pour l'expliquer ; il pense que cette difformité a pour cause « une organisation originelle des tissus et ne reconnaît aucune cause extrinsèque » ; il ajoute qu'il ne faut incriminer ni une augmentation de volume, ni une disposition particulière des vaisseaux sanguins.

1. John Reid, *The London and Edinb. Monthly Journal of med. Science*, 1843, p. 198.

En 1845, Curling[1] signale deux cas d'hallomégalie, sans commentaires.

Jusqu'à cette époque, l'hypertrophie des doigts et des orteils ne fait l'objet d'aucune étude; il semble que l'attention soit uniquement dirigée du côté de l'hypertrophie totale de la moitié du corps et de l'éléphantiasis des Arabes.

Les communications du Prof. Broca[2] devant la Société anatomique, en 1852, sur l'hypertrophie congénitale du gros orteil, firent avancer la question, car elles furent le point de départ des discussions ultérieures.

Cruveilhier[3], dans son *Traité d'Anatomie pathologique*, en 1856, consacre un court chapitre à l'hypertrophie congénitale des orteils et rappelle les observations de Broca; il émet l'opinion que l'hypertrophie des organes est la conséquence d'une « grande suractivité circulatoire » et, à l'appui de cette théorie, il cite l'exemple d'un individu affecté de communication artérioso-veineuse traumatique de la partie supérieure de la cuisse, chez lequel « le membre inférieur du côté malade avait six centimètres de longueur, et le pied deux centimètres de longueur en sus du membre du côté sain ».

La même année, Böhm[4], dans sa thèse « sur la macrodactylie », rapporte une observation d'hypertrophie congénitale du deuxième orteil; mais son travail concerne surtout l'hypertrophie des doigts.

En 1866, Busch[5] publie, dans les *Archives* de Langenbeck, un article sur « l'hypertrophie congénitale des extrémités », dans lequel il divise les hypertrophies partielles en deux groupes : dans le premier groupe, les os et les parties molles sont proportionnellement augmentés de volume; dans le second groupe, à l'hypertrophie du squelette s'ajoutent des tumeurs graisseuses, formant des masses irrégulières.

Le premier travail d'ensemble, dans lequel les auteurs aient cherché à interpréter les faits d'observation, est le mémoire de Trélat et Monod[6], publié en 1869. Et encore ce travail n'a-t-il qu'un rapport lointain avec la question que nous étudions; il a, en effet, pour titre : « De l'hypertrophie unilatérale ou partielle du corps ». Ces auteurs n'envisagent que les cas où l'hypertrophie est limitée à une moitié

1. Curling, Case of remarkable hypertrophy of the fingers in a girl, *London medico-chirurgical Transactions*, vol. XXVIII, 1845, p. 337.
2. Broca, *Bulletins de la Société anatomique*, 1852.
3. Cruveilhier, *Traité d'Anatomie pathologique générale*, 1856, t. III, p. 101.
4. Böhm, Inaug.-Dissertation, *Ueber Macrodactylie*, Giessen, 1856.
5. W. Busch, *Archiv. für klinische Chirurgie*, von Langenbeck, 1866, t. VII, p. 174; *Beitrag zur Kenntniss der angeborenen Hypertrophie der Extremitäten.*
6. Trélat et Monod, *loc. cit.*

du corps ou à tout un membre, comme nous l'avons dit ; ils laissent de côté, de parti pris, les hypertrophies localisées aux doigts ou aux orteils. Cependant, ce mémoire doit retenir notre attention, car il développe une théorie pathogénique qui peut s'appliquer, par analogie, à l'hypertrophie congénitale des doigts et des orteils.

D'après Trélat et Monod, la cause première de l'hypertrophie congénitale réside dans une *paralysie vaso-motrice*, qui détermine la stase sanguine; la conséquence de cette stase est « une congestion et, par suite, une exagération de la nutrition dans l'organe atteint ». Cette théorie repose sur les expériences de Cl. Bernard et Schiff, d'après lesquelles, par la section des nerfs vaso-moteurs, « on abolit la contractilité des capillaires et on détermine de la congestion des tissus et une hypertrophie correspondant aux vaisseaux paralysés ». Mais, ainsi que le font remarquer Kuss et Jouon [1], « la théorie nerveuse, ainsi comprise, a contre elle les expériences d'Ollier, qui n'a jamais vu l'hypertrophie du squelette se produire après la section du grand sympathique, bien que celle-ci produise une vasodilatation permanente ».

La théorie de Trélat et Monod a été appliquée à l'hypertrophie des doigts par Polaillon [2], dans son chapitre sur la macrodactylie. « Supposons, dit-il, que, sous une influence inconnue, les nerfs vaso-moteurs d'un ou plusieurs doigts se paralysent pendant le cours de la vie intra-utérine; les vaisseaux correspondants vont se dilater d'une manière permanente, la nutrition va en être activée, et le fœtus viendra au monde avec une macrodactylie plus ou moins marquée. » Il est logique d'étendre aussi cette théorie à l'hypertrophie des orteils. Enfin, nous ferons remarquer que, d'après Trélat et Monod, la paralysie vaso-motrice atteint exclusivement les vaisseaux sanguins ; les vaisseaux lymphatiques sont indemnes.

« C'est là, disent-ils, ce qui permet de comprendre pourquoi ces hypertrophies sont régulières, homogènes, semblent atteindre également tous ou à peu près tous les tissus, tandis que dans les hypertrophies partielles de l'éléphantiasis, le derme et le tissu cellulaire sous-cutané semblent seuls en cause. »

Pollosson [3], au contraire, admet la théorie lymphatique : l'altération des vaisseaux lymphatiques entraînerait l'excès de développement de tous les tissus du membre, des os aussi bien que des parties

1. Kuss et Jouon, *loc. cit.*
2. Polaillon, art. Doigt, *Dictionnaire encyclopédique des sciences médicales*, série I, t. XXX, p. 143.
3. Pollosson, *Lyon médical*, 1884, t. XLVI, p. 588, et t. XLVII, p. 14.

molles. Cette théorie fut reprise par Bull à la Société de Médecine de Londres et admise par Redard[1].

En 1875, Barwell[2] imagine une théorie d'après laquelle la lésion primordiale résiderait dans un arrêt de développement de la tunique moyenne des artères, d'où résulterait leur dilatation. Malheureusement, cette lésion n'a jamais été constatée.

En 1882, Paulet[3], dans un article sur les anomalies des orteils, analyse les documents peu nombreux qu'il a pu recueillir sur cette difformité qu'il appelle « mégalodactylie ».

Duzéa[4], dans sa thèse (1886), se fait le défenseur d'une théorie nouvelle, mais qui fait encore jouer à la circulalion sanguine le rôle prépondérant. Cette théorie repose sur la coexistence fréquente des angiomes superficiels et des hypertrophies des membres ; l'hypercirculation, localisée dans le réseau du nævus, retentit constamment sur la fonction du périoste et du cartilage de conjugaison ; il en résulte une hypertrophie osseuse par exagération circulatoire. Cette pathogénie ne saurait, à notre avis, s'appliquer à l'hallomégalie, car, dans aucune des observations que nous avons analysées, nous n'avons trouvé signalé l'existence de nævi ou d'angiomes superficiels. D'autre part, cette théorie n'explique pas l'hypertrophie si fréquente et souvent si considérable des parties molles.

En 1888, parait la thèse de Masmejean[5] qui, comme nous l'avons déjà dit, propose le premier une classification topographique des hypertrophies totales ou partielles.

En 1889, M. Lannelongue insiste sur la nécessité d'établir une distinction entre les hypertrophies *vraies* et *fausses*, suivant que le développement anormal intéresse le squelette ou, au contraire, porte principalement sur les parties molles. De même M. Kirmisson divise les hypertrophies en *régulières* et *irrégulières*.

Leblanc[6], dans sa thèse soutenue en 1897, adopte la classification de Masmejean ; il développe en outre une nouvelle théorie pathogénique, dans laquelle il rattache l'hypertrophie congénitale à une lésion de l'axe nerveux central ; il pense avoir trouvé la solution du problème en appliquant à l'hypertrophie congénitale la théorie des

1. Redard, De l'hypertrophie partielle congénitale. *Archives générales de Médecine*, 1890, vol. I, p. 31.
2. Barwell, *Transactions of the clinic. Society*, 1875.
3. Paulet, art. Orteil, *Dictionnaire encyclopédique des sciences médicales*, série II, t. XVII, p. 624.
4. Duzéa, *Sur quelques troubles de développement du squelette dus à des angiomes superficiels*, thèse de Lyon, 1886.
5. Masmejean, *loc. cit.*
6. Leblanc, *Contribution à l'étude de l'hypertrophie congénitale unilatérale partielle ou complète*, thèse de Paris, 1897.

métamères persistants, admise par Brissaud pour le zona; il espère que cette vue de l'esprit recevra un jour « une démonstration éclatante sous le champ du microscope ».

La même année, Duplay[1], à l'occasion d'une leçon sur deux cas personnels, discute aussi la pathogénie de l'hypertrophie congénitale; il se rattache à la théorie nerveuse, capable seule d'expliquer à la fois l'hypertrophie et les troubles trophiques, mais il reconnaît l'impossibilité de déterminer le siège et la nature de cette « lésion nerveuse d'origine congénitale ».

Pour Cestan[2], la macrodactylie n'est « qu'un vice de développement congénital de même origine que toutes les malformations des dégénérés; c'est un des stigmates physiques qui caractérisent la famille névropathique ». Boinet[3] (de Marseille) admet la théorie de Cestan comme la plus rationnelle.

Enfin, dans une thèse récente, Quillon[4], reprenant dans son ensemble l'étude de l'hypertrophie congénitale des membres, cherche à appliquer à certains cas d'hypertrophie la pathogénie des amputations congénitales : une stricture, une compression produites le plus souvent par des brides pseudo-membraneuses développées dans la cavité amniotique (Duplay), amènent une circulation stagnante, une congestion du membre et, par suite, une exagération de sa nutrition et une augmentation de son volume. Mais, ajoute Quillon, comme la constriction est peu serrée, les troubles circulatoires « se produisent lentement, une vascularisation nouvelle a le temps de se former; aussi les varices n'existent-elles que rarement sur les membres hypertrophiés ». Nous résumerons dans le tableau suivant les principales théories pathogéniques :

1° *Théories vasculaires.*

a) Théorie de l'arrêt de développement de la tunique moyenne des artères (Barwell).

b) Théorie des angiomes superficiels des membres (Duzéa).

2° *Théories nerveuses.*

a) Théorie de la stase sanguine par paralysie vaso-motrice (Trélat et Monod).

b) Théorie des métamères persistants (Leblanc).

1. Duplay, *Gazette hebdomadaire de méd. et de chirurgie*, 6 juin 1897, p. 529.
2. Cestan, *Nouvelle Iconographie de la Salpêtrière*, 1897, p. 395.
3. Boinet, De la macrodactylie congénitale. *Presse médicale*, septembre 1901, p. 117.
4. E. Quillon, *Formes et pathogénie de l'hypertrophie congénitale des membres*, thèse de Paris, 1901, p. 58 et suiv.

c) Théorie d'une lésion du système nerveux, expliquant à la fois l'hypertrophie et les troubles trophiques (Duplay).

3° *Théorie lymphatique.*

Altération des vaisseaux lymphatiques (Pollosson).

4° *Théorie mécanique.*

Compression d'un membre fœtal produisant des troubles circulatoires (Quillon).

Ces diverses théories ont été émises par leurs auteurs pour expliquer l'hypertrophie congénitale de toute une moitié du corps ou l'hypertrophie de tout un membre. Nous devons donc rechercher s'il en est, parmi celles-ci, qui puissent s'appliquer à l'hypertrophie congénitale des orteils, puisque cette affection, n'ayant jamais été considérée isolément, est restée confondue avec des lésions fort dissemblables.

Nous éliminerons tout d'abord la théorie de Barwell, puisqu'elle n'a jamais été vérifiée anatomiquement, et la théorie de Duzéa, pour les raisons que nous avons déjà données.

La théorie lymphatique de Pollosson est susceptible d'expliquer les hypertrophies éléphantiasiques, dont les lésions sont tout à fait différentes des hypertrophies congénitales.

La théorie nerveuse de Duplay ne peut s'appliquer qu'au gigantisme. Quant à la théorie de Leblanc, elle aurait besoin, comme son auteur en convient, d'être vérifiée sous le champ du microscope.

Nous ne saurions admettre davantage la théorie mécanique émise par Quillon; l'auteur ne prétend assurément pas l'appliquer à tous les cas, mais il est certain que l'hallomégalie ne peut relever d'elle, car des sillons ou des traces de stricture ne sont signalés dans aucune des observations que nous avons réunies et nous ne les avons constatés ni dans nos cas personnels, ni sur les moulages que nous avons examinés.

Il nous reste donc à discuter la théorie de Trélat et Monod; nous savons que Polaillon l'avait admise pour expliquer la mégalodactylie, et nous devons reconnaître qu'elle seule peut s'appliquer, d'une façon satisfaisante, à l'hallomégalie; il est vrai qu'elle a contre elle les expériences d'Ollier; mais si la section du sympathique ne peut produire l'hypertrophie du squelette, il n'en est pas de même pour l'hypertrophie des parties molles et le développement exagéré du tissu graisseux; or, nous verrons, en étudiant les lésions anatomiques de cette affection, que l'hypertrophie du squelette n'entre,

le plus souvent, que pour une très faible part dans la constitution des orteils géants.

La seule théorie pathogénique qui présenterait des garanties sérieuses de vérité, serait celle qui reposerait sur la constatation, par l'examen histologique, de lésions nettes et indiscutables. Malheureusement, la plupart des observations ne donnent, sur ce point, que des renseignements fort vagues, et, dans les cas où un examen microscopique sérieux a été fait, on n'a trouvé aucune lésion capable d'élucider la question.

Quant à l'influence générale qui préside au développement de ces hypertrophies congénitales, on peut assurément, avec Cestan, la mettre sur le compte de l'hérédité névropathique; nous n'avons cependant relevé aucune tare de dégénérescence familiale dans nos observations personnelles et. d'autre part, nous verrons plus loin que l'hérédité, quelle qu'elle soit, ne semble jouer aucun rôle dans la pathogénie de cette affection.

Pour conclure, nous pensons qu'il faut considérer l'hallomégalie comme un accident purement local résultant, comme l'a dit très justement M. Morestin [1], « de troubles survenus dans l'évolution des tissus chez l'embryon ». Quant à déterminer exactement la nature de ces troubles et des lésions qu'ils engendrent, cela nous paraît impossible dans l'état actuel de la question.

Étiologie.

La seule notion étiologique certaine, c'est le caractère *congénital* de l'affection; tous les auteurs sont d'accord sur ce point. Cependant, on trouve signalé dans plusieurs observations qu'au moment de l'adolescence ou de la puberté, l'hypertrophie subit une poussée et augmente de volume; c'est cet accroissement rapide qui, le plus souvent, décide les malades à se faire opérer.

Le rôle de l'*hérédité* est, au contraire, beaucoup plus douteux. Tandis que l'hérédité est fréquemment signalée pour les autres malformations congénitales des doigts et des orteils et, en particulier, pour la polydactylie (Archambault [2]), et l'ectrodactylie (Desgranges [3]), au contraire, pour la macrodactylie aussi bien que pour l'hallomégalie, l'hérédité n'est, pour ainsi dire, jamais notée par les auteurs. Comment expliquer cette différence? Il est plus simple d'admettre que l'hérédité ne joue aucun rôle dans l'affection qui nous occupe.

1. Morestin, *Bull. et mém. de la Société anatomique*, 1899, p. 901.
2. Archambault, Thèse de Paris, 1896.
3. Desgranges, *Lyon médical*, 1873, p. 302.

Mirabel [1] classe, au point de vue de l'hérédité, les malformations des doigts et des orteils de la façon suivante : en première ligne, la polydactylie; en seconde ligne, la syndactylie; puis l'ectrodactylie et la brachydactylie.

Mais si l'hérédité a été rarement notée pour la macrodactylie, ce ne serait là, d'après lui, qu'une exception apparente : c'est parce que cette difformité congénitale est infiniment plus rare que les précédentes.

« Il n'y a point d'exception, dit-il, à la règle générale qui les met toutes sur le même rang devant l'hérédité. »

Une autre particularité intéressante que signale Légée [2] dans sa thèse, c'est que l'hypertrophie des doigts et des orteils n'est généralement pas accompagnée d'un autre vice de conformation, contrairement à ce que l'on observe pour la plupart des anomalies de développement. Dans un seul cas (obs. XX), l'hallomégalie coïncidait avec une syndactylie de la main gauche.

George Murray Humphry [3] affirme cependant que l'hypertrophie coïncide parfois avec d'autres tumeurs du tissu cellulaire.

Le *sexe* nous paraît être un facteur de minime importance. Pour ce qui concerne la macrodactylie, Polaillon dit que le sexe masculin y est notablement plus exposé que le sexe féminin; sur 43 observations il a trouvé, en effet, 26 cas chez l'homme et 12 cas seulement chez la femme. Le petit nombre d'observations que nous avons pu recueillir ne nous permet pas de donner des notions bien précises sur la fréquence de l'hallomégalie suivant le sexe. Sur un total de 29 observations, 14 cas concernent des sujets masculins, 11 cas des sujets féminins; dans quatre cas, le sexe n'était pas noté. Il semble donc que, pour l'hallomégalie également, le sexe masculin soit plus fréquemment atteint que le sexe féminin.

Enfin, nous signalerons, mais sans y attacher beaucoup d'importance, le rôle des émotions morales; la plupart des mères, questionnées au sujet de la malformation de leur enfant, racontent qu'elles ont eu, pendant leur grossesse, une frayeur à la vue d'une difformité analogue, ou bien qu'elles ont reçu un coup sur l'abdomen. Il est probable que ces faits rentrent dans le domaine de l'imagination.

1. Mirabel, *Des malformations des doigts et des orteils dans leurs rapports avec l'hérédité*, thèse de doctorat, Paris, 1873.
2. Légée, *Essai sur les difformités des orteils*, thèse de doctorat, Paris, 1869.
3. George Murray Humphry, Soc. médic. et chirurgicale de Londres, séance du 10 février 1891, in *Mercredi médical*, 1891, p. 87.

ANATOMIE PATHOLOGIQUE.

Les observations d'hypertrophie congénitale des orteils, que nous avons pu réunir, ne nous fournissent guère de données anatomo-pathologiques sur l'hallomégalie. La plupart des auteurs se contentent de nous dire qu'il y a hypertrophie du tissu graisseux plus ou moins abondante. A la vérité, ces lésions ont été peu souvent étudiées, aussi est-ce avec un petit nombre de documents que nous abordons ce chapitre dont l'étude nous a été facilitée par l'examen histologique des pièces de nos observations personnelles que nous devons à l'amabilité de notre collègue et ami, M. Ribadeau-Dumas.

Polaillon[1], étudiant l'anatomie pathologique des doigts géants, les divise en hypertrophies pures des éléments digitaux et hypertrophies se compliquant d'une hyperplasie du tissu cellulo-adipeux sous-cutané.

Busch[2] en décrit également deux formes: l'une dans laquelle os et parties molles augmentent de volume; l'autre dans laquelle, outre l'augmentation de volume des os, il y a hypertrophie du tissu graisseux.

Fischer[3] ajoute une troisième forme où, avec des os normaux, on observe la formation d'une tumeur graisseuse diffuse.

George Murray Humphry[4] semble n'en reconnaître qu'une forme quand il dit que l'hypertrophie congénitale consiste en une hypertrophie de tous les tissus, os, ligaments, tendons, peau et plus spécialement du tissu cellulaire, ces tissus présentant du reste leurs caractères normaux. Cependant, quoique l'hypertrophie paraisse le caractère essentiel de l'hallomégalie, elle ne semble pas à l'abri d'altérations pathologiques.

Les examens histologiques ne sont pas encore assez nombreux, ni surtout assez minutieux pour nous en fournir des preuves ; mais, rapportant aux orteils ce que Lejars[5] dit de la macrodactylie, nous pouvons ajouter que les doigts anormaux deviennent des doigts malades et « ne valent rien ».

Il est deux choses dans l'hallomégalie qu'on doit séparer au point de vue anatomo-pathologique : c'est l'orteil malade, d'une part ; le lipome plantaire, de l'autre.

(*A suivre.*)

1. Polaillon, *loc. cit.*
2. W. Busch, *loc. cit.*
3. Fischer, *Deutsche Zeitschrift für Chirurgie*, 1880, p. 1.
4. George Murray Humphry, *loc. cit.*
5. Lejars, Un fait de macrodactylie, *Nouvelle Iconographie de la Salpêtrière*, 1903, n° 1, p. 37.

DES FIBROMES DU CORDON SPERMATIQUE

Par A. BRUNEAU et H. CONDO DE SATRIANO,

Internes des hôpitaux de Marseille.

Le fibrome du cordon spermatique est une affection très rare, dont il n'existe, dans la littérature médicale, qu'un nombre très restreint d'observations. En effet, au cours de nos recherches bibliographiques, nous n'en avons vu signaler que quatre cas par les auteurs classiques. Nous avons eu récemment l'occasion d'en observer un cas intéressant à l'Hôpital de la Conception dans le service de notre maître, M. le docteur Pluyette. En ajoutant deux cas qui avaient passé inaperçus des auteurs, quoiqu'ils fussent bien antérieurs aux précédentes publications, nous avons cru posséder les éléments suffisants pour faire un premier et court travail d'ensemble sur les fibromes du cordon spermatique. Nous allons donc résumer les observations connues jusqu'à ce jour et voir quelles considérations pathologiques pourraient découler de ce rapprochement.

Historique. — L'existence des fibromes du cordon spermatique n'est connue que depuis une époque relativement récente, puisque les deux premières observations datent de 1854 et 1856. Daniel Mollière[1] n'en connaît pas d'exemple authentique.

Brossard[2], en 1884, n'en relate que deux cas, celui de Fergusson et celui de Ricord et Poisson[2]. Plus tard, Alombert-Goget[4], dans sa thèse, ajoute l'observation de Tizzoni. Enfin, Aubry, la même année, rapporte un fait observé dans le service de M. Poncet. Cela fait quatre observations de fibromes que l'on trouve mentionnées dans la plupart des traités classiques. Nous y ajouterons une observation personnelle et deux cas bien antérieurs, qui avaient passé complètement inaperçus. Ce sont ceux de Lenoir et de Létiévant. Nous ne

1. Daniel Mollière, *Dictionnaire de Dechambre.*
2. Brossard, Tumeurs solides du cordon spermatique, *Archives générales de Médecine*, 1884.
3. Poisson, *Tumeurs fibreuses péri-épididymaires*, Thèse, 1858.
4. Alombert-Goget, *Tumeurs solides du cordon spermatique*, Thèse de Lyon, 1887.

les avons vu cités ni par les livres classiques, ni par les auteurs précédents.

Observation I (Fergusson)[1]. — *Tumeur fibreuse du scrotum enveloppant le testicule gauche et s'étendant dans le canal inguinal.*

Jean C..., fermier, quarante-neuf ans, est admis à l'hôpital le 8 avril 1856, avec une tumeur du scrotum volumineuse, lobulée et paraissant fluctuante. Il y a dix ans, il s'est aperçu d'une tumeur grosse comme une noix, du côté gauche du scrotum. Entré dans le service de Fergusson en juin 1852, la nature maligne de la tumeur fut écartée et il y subit l'opération qui devait le débarrasser de son mal. Dans le cours de l'opération, Fergusson trouva le testicule gauche libre de toute connexion avec la tumeur et situé à sa partie inférieure. Guérison en apparence complète.

Dix-huit mois après, nouvelle tuméfaction à gauche de la ligne médiane du scrotum, qui, deux mois après, s'accompagnait d'une autre tuméfaction située beaucoup plus bas. Ces tumeurs, en augmentant de volume, remontent vers l'aine et s'accompagnent de douleurs violentes. Le scrotum est aujourd'hui distendu, tiraillé; à gauche, se dessinent assez distinctement deux tumeurs ayant l'apparence de kystes; la fluctuation est nettement perçue; la tumeur remonte dans la direction du canal inguinal.

Opération le 17 mai. La tumeur était extrêmement volumineuse, pénétrait dans le canal inguinal, et son extrémité supérieure remplissait le canal inguinal fermé du côté du péritoine. Fergusson fut obligé d'enfoncer une partie considérable de l'aponévrose du grand oblique et d'inciser les muscles petit oblique et transverse. Ces incisions terminées, il se trouva que la tumeur était un fibrome dont elle avait tous les caractères extérieurs. A la superficie, elle semblait divisée en plusieurs kystes, mais tous les lobes étaient bien composés de tissu fibreux.

Obs. II (Poisson)[2]. — Homme âgé de cinquante-deux ans, entré dans le service de Ricord en 1857. La tumeur de ce malade présente deux portions, l'une formée par le testicule, l'autre au-dessous et en dedans, composée d'une masse dure et homogène avec prolongement conique. Cette tumeur présente une sensation de fluctuation profonde; transparence nulle; on diagnostique une hématocèle. *Opération* le 18 juin. La tumeur présente le volume d'un gros poing. Elle est enveloppée d'une membrane fibreuse et suspendue à l'extrémité d'un cordon sain. Le canal se perd dans le tissu morbide après un trajet de 4 centimètres. A la coupe, la tumeur a un aspect blanc nacré légèrement jaunâtre. Le tissu est assez élastique et crie sous le scalpel. L'examen microscopique fait par le Dr Robin fit reconnaître que la tumeur se composait des quatre éléments suivants :

1° Une trame de tissu cellulaire représentant environ le tiers de la masse. Les éléments ne sont pas disposés en faisceaux, mais écartés les uns des autres et entre-croisés.

1. Fergusson, *The Lancet*, 1856, t. II, p. 11.
2. Poisson, *Tumeur fibreuse péri-épididymaire*, Thèse, 1858.

2° et 3° Quantité considérable de matière amorphe, parsemée de granulations moléculaires grisâtres et d'une notable quantité de granulations graisseuses.

4° Capillaires peu nombreux, sans altération aucune.

La guérison se fit par première intention. Pas de récidive.

Obs. III (Tizzoni et Parona)[1]. — *Tétanos après l'ablation d'un fibrome du cordon spermatique.*

H..., âgé de quarante-cinq ans, alcoolique et syphilitique. Il existe une tumeur dans le scrotum droit, ayant le volume du poing. Elle évolua en deux ans et actuellement va de l'orifice cutané du canal inguinal au fond des bourses. *Opération.* Cicatrisation complète après dix jours, après quoi le malade ayant pris froid, fut atteint de tétanos et mourut en trois jours.

Pour l'examen microscopique, on fit des coupes que l'on colora au carmin et au bois de campêche plusieurs fois de suite. Alors on put constater une disposition normale des tissus avec des travées fibreuses mêlées à des paquets de vaisseaux et de nerfs. Les vaisseaux sont le siège d'une inflammation oblitérative et, par endroits, complètement obstrués par une prolifération épithéliale. Dans les gaines des nerfs, il semblait y avoir aussi une dilatation des espaces lymphatiques avec épaississement de ces gaines et infiltration de leucocytes.

Obs. IV (Audry)[2]. — L. C..., cultivateur, cinquante-sept ans, entre le 18 octobre 1885 dans le service du Dr Poncet. Il y a deux ans, le malade aurait reçu sur le testicule droit un coup violent, qui n'a d'ailleurs entraîné aucune suite fâcheuse appréciable. En mai 1885, il aperçut dans la moitié scrotale droite une tumeur. Peu de jours après apparaît une tumeur semblable et indépendante à la partie inférieure de la même région. Les deux tumeurs se développant se seraient accolées.

Le testicule gauche est libre et isolable; tout le reste des bourses est occupé par une tumeur du volume d'une tête d'enfant divisée en son milieu par un sillon qui la partage en deux lobes à peu près égaux. La surface est lisse et unie; la masse de la tumeur est absolument opaque et d'une extrême dureté. Elle est indolente.

Le 22 octobre, *castration*; guérison rapide, pas de récidive.

Tumeur : 1 125 grammes, dure, lisse, constituée par deux lobes séparés par un sillon. La queue de l'épididyme était fortement adhérente au reste de la tumeur, qui englobe le cordon de telle sorte qu'il est impossible de le suivre dans son épaisseur. L'examen microscopique, après durcissement dans l'alcool, la gomme et l'alcool, et coloration au picro-carmin, donne les résultats suivants : la totalité de la tumeur est constituée par du tissu conjonctif qui affecte, en de nombreux points, une forme fasciculée, coupée par des amas de cellules connectives, à dispositions variées, à gros noyaux très visibles et de forme indéterminée. En certains points ce tissu offre

1. *Annali universali di Med. et Chir.*, vol. CCXXXIX.
2. *Gazette des Hôpitaux*, 1887, p. 479.

une densité telle qu'il est très difficile de constater les contours nets des cellules dont on détermine seulement les noyaux étoilés, de telle sorte qu'ils présentent une ressemblance notable avec une partie des néoplasmes mixtes de la parotide. En somme, histologiquement, on a affaire à un fibrome pur et simple.

Obs. V (Lenoir)[1]. — *Tumeur fibreuse du cordon.*

M. Lenoir présente une tumeur fibreuse qu'il a enlevée en même temps que le testicule et qui siégeait dans l'épaisseur du cordon, vers sa partie moyenne. Elle datait d'un an environ. Il restait quelque indécision sur sa nature. Pendant l'opération, on put voir que cette production nouvelle avait dissocié les éléments du cordon. Les veines et les nerfs étaient en avant et le canal déférent en arrière.

Obs. VI (Létiévant)[2]. — La deuxième observation de fibrome du cordon que nous n'avons pas trouvée signalée par les auteurs précédents, est celle de Létiévant. Elle est relatée dans les *Comptes Rendus de la Société des Sciences médicales de Lyon* et a pour titre « Tumeur fibro-graisseuse du cordon; énucléation; gangrène; mort ».

Obs. VII (Personnelle). — M... Eugène, quarante-cinq ans, charretier, couché au lit n° 3 de la Salle Saint-Eugène. Dans ses antécédents nous relevons comme fait intéressant un traumatisme local : à vingt et un ans, une adénite suppurée, consécutive à un coup de pied de mulet dans l'aine gauche. Il entre à l'hôpital le 12 février 1903 pour une tumeur de la région inguinale gauche. Le début de cette affection remonte à six mois : en août 1902, à la suite de travaux pénibles, il s'aperçut de l'existence, à l'orifice du canal inguinal, d'une tumeur qui avait le volume d'une noix, qui se réduisait facilement et réapparaissait sous l'influence de l'effort ou de la toux. En même temps il éprouvait par intervalles des coliques et des tiraillements dans la glande séminale correspondante. Croyant à la production d'une hernie, notre malade porta un bandage qu'il ne put tolérer longtemps à cause des douleurs qu'il lui procurait. Trois mois après l'avoir supprimé, à l'occasion d'un effort, il y eut brusquement issue d'une tumeur assez volumineuse hors du canal inguinal, dans le scrotum, et depuis ce moment il fut impossible au patient de la réduire dans la cavité abdominale. La présence de cette tumeur occasionnait par intervalles des coliques, et tout travail suscitait en ce point des douleurs assez vives pour lui faire redouter le moindre effort. Quarante jours après cet accident, M... vient à l'hôpital. Nous trouvons dans l'aine gauche une tumeur à direction oblique de dehors en dedans et de haut en bas, qui s'étend dans le scrotum et subit une légère impulsion sous l'influence de la toux. A la vue, les téguments sus-jacents présentent un aspect normal; ils sont souples, lisses et mobiles

1. Lenoir, *Bulletin de la Société de Chirurgie de Paris*, 1854-55, p. 344.
2. Létiévant, *Mém. et Comptes Rendus Société des Sc. méd. de Lyon*, 1854, p. 124 et 126.

sur la tumeur; il n'y a pas de lacis veineux superficiel. A la palpation, cette tumeur est dure, de consistance ligneuse, indolente à la pression, non lobulée, sans fluctuation, irréductible. En examinant le testicule correspondant, on le trouve situé à la partie inférieure de la tumeur dont on arrive parfaitement à l'isoler; son volume est normal. La percussion révèle la matité, et la recherche de la translucidité est négative. Ses dimensions apparentes sont : en hauteur, 15 centimètres environ et 8 centimètres en largeur. Signalons un peu d'hydrocèle dans la vaginale du côté opposé. Le diagnostic de tumeur bénigne du cordon fut posé par notre maître.

Opération le 16 février 1903. Par une incision oblique suivant l'axe du canal inguinal et empiétant sur le scrotum, on arrive sur une tumeur englobant les éléments du cordon, laissant le testicule sain. Le canal inguinal est très dilaté; on l'ouvre pour arriver à l'extrémité supérieure de la tumeur, et nous constatons que celle-ci a contracté quelques adhérences, d'une part, à la paroi pelvienne par un pédicule très vasculaire, d'autre part, à l'intestin grêle. Ligature en chaîne sur les deux chefs adhérents et section au thermocautère. La castration fut nécessitée par l'impossibilité de disséquer les éléments du cordon perdus dans la tumeur. On referme le canal inguinal, dont on suture les piliers à la soie; la réunion des téguments est opérée au moyen des griffes de Michel. Les suites opératoires furent normales; le malade guérit rapidement. Nous avons eu l'occasion de le revoir cinq mois après l'intervention et nous n'avons pas constaté la moindre trace de récidive.

Examen anatomo-pathologique. — La tumeur ou, pour mieux dire, la partie de tumeur enlevée au moment de l'opération, présente à peu près l'aspect d'un cône dont le sommet, situé à la partie inférieure, adhère à l'épididyme. La base du cône correspondait, chez le malade, au canal inguinal. Les dimensions de la tumeur sont les suivantes : longueur 12 centimètres, circonférence à la base, 18 centimètres, circonférence au sommet, 8 centimètres; la tumeur pèse 190 grammes. Les éléments du cordon pénètrent par le sommet, se dissocient, et, après quelques centimètres, se perdent dans les tissus néoformés. On ne trouve plus alors que quelques petites cavités à contenu puriforme. Sur la coupe, la tumeur présente une surface de section blanchâtre, tout à fait semblable à celle d'un fibrome.

L'examen microscopique vient pleinement confirmer cette impression donnée par la vue et montrer que nous avons bien affaire à un fibrome pur et simple. Des coupes ont été colorées les unes à l'hématoxyline et éosine, les autres à l'hématoxyline et van Gieson. Nous trouvons comme éléments des fibres et des cellules du tissu conjonctif groupées d'une façon identique à celle du fibrome fasciculé. Il existe quelques vaisseaux dont on distingue les tuniques et d'assez nombreux capillaires. Dans le voisinage des points où le tissu fibreux est creusé de petites cavités, restes du canal déférent, nous trouvons une infiltration assez considérable de globules lymphoïdes. Les capillaires y sont nombreux et dilatés; il existe même de nombreuses hémorragies microscopiques liées à la rupture de ces capil-

laires. Nous n'avons pas constaté dans cette tumeur l'existence de fibres musculaires lisses.

Maintenant que nous avons résumé ces différentes observations de fibromes du cordon spermatique, nous avons, croyons-nous, des éléments suffisants pour tracer à grands traits les principales lignes de la pathologie de cette affection. Sans doute de nouveaux cas viendront établir des détails que nous laissons forcément de côté à cause du nombre relativement restreint des observations publiées jusqu'à ce jour. Nous nous contenterons d'apporter ici les faits qui ressortent clairement des précédentes observations. Cette étude pathologique des fibromes du cordon n'a pas encore été tracée par les auteurs qui se sont occupés de cette affection.

Étiologie. — Si l'existence du fibrome du cordon spermatique est une affection très rare, elle ne saurait être mise en doute. En effet, sur les sept observations que nous venons de rapporter, trois, celles de Fergusson, Lenoir et Létiévant, n'ont pas été complétées par l'examen microscopique qui seul permet de distinguer d'une façon certaine le fibrome du fibromyome du cordon. Dans les quatre autres cas, le microscope a montré qu'il s'agissait bien de fibrome pur.

Le fibrome du cordon spermatique paraît être une affection de la période moyenne de la vie, ainsi qu'on est tenté de le croire d'après l'âge des divers opérés : 49, 52, 45, 57 et 45 ans.

Le fibrome du cordon a été primitif dans tous les cas, sauf dans celui d'Audry où, développé primitivement sur l'épididyme, il n'envahit le cordon que secondairement et par propagation.

La pathogénie de ces tumeurs est bien incertaine. Le traumatisme, que l'on n'oublie jamais d'invoquer dans la pathogénie de la plupart des néoplasmes, aurait-il quelque rôle? C'est possible; nous le trouvons signalé dans l'observation d'Audry et dans la nôtre. Il est aussi très vraisemblable, comme le veut Poncet au sujet du cas d'Audry, que le fibrome se soit développé aux dépens du tissu cellulaire périépididymaire, qui se sclérose et s'indure si facilement chez les porteurs de vieilles hydrocèles et les convalescents d'épididymites ordinaires.

Anatomie. — Dans la grande majorité des cas, le fibrome du cordon spermatique était unique; dans les deux cas de Fergusson et Audry, les tumeurs étaient doubles. Les dimensions de ces tumeurs sont très variables; elles n'ont souvent que le volume d'une noix au moment où le malade s'aperçoit de son mal et peuvent

atteindre les dimensions d'une tête d'enfant, quand ils viennent demander l'intervention chirurgicale.

Les fibromes du cordon spermatique débutent ordinairement par la région scrotale et peuvent remonter ensuite par propagation dans la direction du canal inguinal. Dans notre observation, la tumeur paraît avoir eu son point de départ dans la partie du cordon qui traverse le canal inguinal, à moins toutefois que le siège primitif ne se soit trouvé sur le cordon pelvien, immédiatement en arrière de l'orifice postérieur du canal inguinal. Les fibromes peuvent donc siéger sur tous les points du canal déférent, et nous proposons, au point de vue anatomo-pathologique, de diviser les fibromes du cordon en scrotaux, inguinaux et pelviens.

Les fibromes du cordon spermatique sont des tumeurs lisses, sans bosselures, nettement séparées du testicule, mais pouvant l'englober plus ou moins quand la tumeur a atteint un volume considérable. Le néoplasme paraît suspendu par le cordon qui pénètre à ses extrémités. Les éléments du cordon arrivés dans la tumeur sont toujours adhérents, ils se séparent et, après un trajet toujours assez court, ne tardent pas à se perdre. On peut trouver alors quelques cavités irrégulières, remplies d'un liquide puriforme; elles représentent les restes du canal déférent. Il y a là une différence essentielle avec le lipome de la même région, qui est en contiguïté avec les éléments du faisceau funiculaire, mais ne leur adhère pas et s'en laisse facilement séparer.

Au point de vue microscopique, la tumeur est constituée par du fibrome pur; les fibres élastiques y font entièrement défaut ou sont très rares; on n'y trouve pas de fibres musculaires lisses, ce qui permet d'affirmer que l'on n'a pas affaire à un fibromyome, néoplasme dont les auteurs rapportent quelques observations parmi les tumeurs du cordon.

Symptômes. — Nous insisterons quelque peu sur les symptômes, à cause de l'importance qu'ils ont à propos du diagnostic. Au point de vue symptomatique, il est important de distinguer les fibromes développés dans le canal inguinal dont nous rapportons un exemple unique, et les fibromes de la région scrotale. Occupons-nous d'abord de ces derniers, les plus fréquents. Comme signes subjectifs, nous trouvons dans tous les cas une gêne avec sensation de tiraillement. Il est rare qu'il existe des douleurs violentes, comme dans le cas de Fergusson. Les fibromes sont ordinairement peu douloureux. Quand la tumeur est volumineuse, il peut se produire une gêne fonctionnelle; le coït devient difficile.

La vue montre d'un côté des bourses une tumeur d'un volume variable, qui ne s'accompagne jamais d'adhérence à la peau, ni d'adénopathie inguinale. Les veines superficielles sont souvent volumineuses, dilatées. Enfin, la tuméfaction n'est pas translucide.

La palpation permettra de sentir une tuméfaction lisse, très dure, qui ordinairement ne saurait se confondre avec la mollesse du lipome ou la fluctuation du kyste. Cependant, dans quelques cas, il y eut une fausse sensation de fluctuation qu'une ponction exploratrice aurait permis de juger. Quand la tumeur est petite et ne remonte pas vers le canal inguinal, on peut sentir nettement les éléments du cordon pénétrant dans la tumeur. Le testicule est au-dessous du néoplasme dont il est séparé.

La marche du fibrome du cordon est toujours lente; la présence de ce néoplasme n'entraîne aucun trouble dans l'état général du malade.

Si le fibrome a pour siège primitif le canal inguinal, comme dans notre observation, la tumeur simulera d'abord une pointe de hernie. Sous l'influence de l'effort ou de la toux, elle viendra buter contre le doigt et faire saillie à l'extérieur. Plus tard la tumeur marchant de haut en bas, deviendra inguino-scrotale. Sur les sept observations de fibromes du cordon publiées, seule notre tumeur a débuté dans le canal inguinal, toutes les autres avaient eu un début scrotal.

Diagnostic. — Le diagnostic de la maladie qui nous occupe est fort difficile. Il faudra d'abord se rendre compte si l'on a affaire à une affection du cordon ou à une maladie des organes voisins : tumeur du testicule, hématocèle, hernie. Il faut ensuite déterminer si la tumeur du cordon est maligne ou bénigne. Ces questions de diagnostic ont été traitées par Malgaigne, Brossard, Alombert-Goget, et Deroyer[1]; nous ne saurions que répéter ce qu'ils ont dit, aussi n'insisterons-nous pas sur ce point. Nous dirons seulement que lorsque le fibrome du cordon a une origine inguinale et que la tumeur sort par l'orifice antérieur du canal inguinal, le diagnostic avec la hernie est impossible à faire. Ce n'est qu'à une période ultérieure de l'évolution du néoplasme que l'on peut penser à une tumeur bénigne du cordon spermatique. C'est ce qui s'est produit pour notre cas; au moment de l'entrée du malade à l'hôpital, notre maître, M. le Docteur Pluyette, pensa que la tumeur n'était point une hernie, mais un néoplasme bénin du cordon.

Le diagnostic entre les diverses tumeurs bénignes du cordon est

1. Deroyer, *Tumeurs solides du cordon spermatique*, Thèse de Paris, 1897.

plus difficile encore que les précédents : les kystes se reconnaîtront à la fluctuation, au résultat fourni par la ponction exploratrice. Le lipome, de consistance plus molle, est ordinairement lobulé, il s'étale plus facilement, il présente dans certains cas des points alternativement rétrécis et dilatés, formant de véritables chapelets. Le diagnostic du fibrome avec ces diverses tumeurs bénignes, pour difficile qu'il soit, est cependant faisable. Il n'en est pas de même pour le fibromyome, que seul l'examen microscopique permet de distinguer du fibrome. En effet, dans ces deux affections, tous les symptômes sont communs et le pronostic est également bénin, et peut-être pourrait-on, au moins au point de vue symptomatique, les étudier ensemble.

Pronostic. — Les fibromes du cordon sont des tumeurs bénignes : opérées, elles ne récidivent pas. Nous devons cependant signaler une exception. Il s'agit du fait rapporté par Fergusson, mais nous ferons remarquer que l'examen microscopique n'avait pas été fait, et qu'il n'est pas impossible que la tumeur fût un sarcome. Peut-être faudrait-il admettre, et cela est vraisemblable, que le fibrome avait dégénéré en tumeur maligne.

Traitement. — Le fibrome du cordon devra être opéré non seulement à cause de la douleur et des troubles fonctionnels, mais encore à cause de la transformation possible en tumeur maligne. On a discuté en 1854, à la Société de Chirurgie, pour savoir si Lenoir devait conserver la glande génitale. Nous croyons que la seule opération à faire est la castration; c'est la seule qui ait été faite, sauf dans la première des deux opérations subies par le malade de Fergusson; dans ce seul cas d'ailleurs, la tumeur récidiva. L'anatomie pathologique nous montre en effet que la tumeur est adhérente aux éléments du cordon et les dissocie, de telle sorte que toute dissection devient impossible pour peu que la tumeur ait un volume appréciable. L'opération ne présentera plus la même gravité d'autrefois. L'antisepsie et l'asepsie permettront d'éviter ces gangrènes et ce tétanos qui ont amené la mort de deux opérés.

REVUE DES SOCIÉTÉS SAVANTES

SOCIÉTÉ DE CHIRURGIE

Du 18 novembre au 16 décembre 1903.

Du traitement des fibromes utérins. (Suite de la discussion.)

M. Tuffier pense que, si l'on se maintient sur le terrain chirurgical, c'est-à-dire si l'on n'envisage que les fibromes sur lesquels on a à intervenir, la coexistence du cancer et des fibromes utérins est extrêmement rare. Il n'en a observé que deux cas : dans l'un, l'énucléation d'un gros fibrome fut suivie du développement d'un épithéliome endocervical, et dans l'autre, il s'agissait d'une dégénérescence sarcomateuse d'un myôme utérin. Aussi ne sera-ce pas la crainte de cette coïncidence qui lui fera préférer l'ablation totale de l'utérus à l'amputation subtotale, et surtout à la myomectomie par voie abdominale. C'est cette dernière opération que M. Tuffier pratique habituellement et qu'il entend défendre. Il envisage successivement les indications opératoires fournies par le fibrome, l'utérus et la technique opératoire.

En ce qui concerne les contre-indications tirées de l'état septique des annexes et de la dégénérescence télangiectasique ou gangreneuse des fibromes, il les a discutées dans son mémoire de 1900. Le volume et la situation des fibromes sont indifférents dans le choix opératoire. Les fibromes les plus volumineux peuvent être enlevés par énucléation, car la large brèche qui en résulte, n'est pas à redouter. Quant à la localisation du fibrome au voisinage de la trompe ou à la partie postérieure et latérale du col, seules régions dangereuses, il suffit de placer l'incision utérine d'accès aussi loin que possible des pédicules vasculaires normaux de l'utérus. La multiplicité des fibromes et leurs rapports avec le parenchyme utérin sont plus féconds en indications opératoires. Il est difficile de préciser le nombre maximum de fibromes énucléables; ce qui importe, c'est leur siège réciproque. Il est souvent facile d'énucléer par une même incision plusieurs fibromes groupés dans la même région; mais M. Tuffier n'a pas hésité à faire, à plusieurs reprises, plusieurs incisions dans des régions différentes de la coque utérine, et les malades n'en ont pas été moins bien guéris. Les rapports des fibromes avec le parenchyme utérin sont bien plus importants encore. Tous les fibromes enkystés sont énucléables, alors même qu'ils sont lobés ou lobulés et alors même qu'ils présentent quelques adhérences avec les fibres musculaires; seuls, les fibromes diffus, sans limitation anatomique possible, sont justiciables de l'hystérectomie.

Le parenchyme utérin et sa muqueuse sont-ils susceptibles de fournir des indications spéciales dans le choix du procédé opératoire? L'hypertrophie utérine qui accompagne les fibromes subit une régression après l'énucléation, et il n'est pas rare de voir des utérus reprendre, six ou huit mois après l'opération, leur volume à peu près normal. Deux fois seulement M. Tuffier a rencontré une indication scléro-fibreuse de tout l'organe, et dans les deux cas, il a pratiqué une hystérectomie. Quant à l'état de la muqueuse utérine, M. Tuffier ne s'en était pas préoccupé jusqu'au jour où il a vu devenir cancéreux un utérus sur lequel il avait énucléé un gros fibrome. Depuis lors il fait, dans tous les cas douteux, un curettage explorateur de la muqueuse. Il est convaincu que cette précaution suffit, car, dans les observations où le cancer a suivi l'ablation subtotale de l'utérus pour fibromes, ce développement s'est produit d'une façon assez précoce pour que l'on puisse admettre l'existence latente du cancer au moment de l'opération.

Quant à la technique de l'énucléation, M. Tuffier insiste spécialement sur l'usage de ces crochets qui facilitent singulièrement l'opération, et sur l'exactitude de la suture utérine qui doit remplir deux conditions indispensables : 1° prendre toute la surface cruentée; 2° éviter la muqueuse utérine. Dans un certain nombre de cas, il a eu recours, comme moyen de précaution, à la manœuvre suivante : il choisit sur l'épiploon un fragment suffisant de son bord libre, lié au-dessus, et le détache complètement, puis l'applique et l'étale sur l'incision où il est fixé par quelques points de suture. Le seul accident, parfois inévitable, c'est l'ouverture de la cavité utérine; en pareil cas, M. Tuffier draine la cavité utérine par le vagin. Parfois aussi il draine l'abdomen quand les manœuvres opératoires ont été très compliquées.

La seule objection que l'on puisse élever contre l'énucléation, c'est la récidive possible des fibromes. Cette récidive, que M. Tuffier n'a pas encore vue, existe certainement, très faible il est vrai, dans les observations étiquetées énucléatives. Mais M. Tuffier se refuse à en tenir compte, car beaucoup de ses observations n'étaient pas des énucléations au sens que M. Tuffier attache à ce mot.

M. J.-L. Faure estime que l'argument invoqué par M. Richelot de la transformation cancéreuse possible du moignon du col laissé en place aurait une grande valeur, si cette cancérisation du moignon cervical était fréquente. Or, il n'en est pas ainsi. M. Faure pense que, si la dégénérescence maligne des fibromes n'est pas rare, le moignon du col resté en place après une hystérectomie subtotale a peu de chances de devenir cancéreux. En effet, après l'extirpation du fibrome, il s'atrophie; les sécrétions utérines plus ou moins irritantes ne viennent plus entretenir, au niveau de son orifice, les conditions favorables au développement d'un néoplasme. Le fait néanmoins existe, et il faut en tenir compte. Mais les avantages de l'hystérectomie subtotale sont si considérables qu'il ne faut pas hésiter à l'employer toutes les fois qu'elle est possible. Elle est moins grave que l'hystérectomie totale, et si les statistiques devaient démontrer que leur mortalité

est sensiblement la même, il n'en resterait pas moins acquis que leur morbidité est toute différente. Si les suites opératoires de la subtotale sont infiniment plus simples, cela tient d'abord à l'absence de l'ouverture vaginale, puis à la simplicité de l'hémostase, qui est infiniment plus compliquée dans l'hystérectomie totale, enfin, dans ce fait qu'elle met plus sûrement l'uretère à l'abri de toute blessure. A cela il faut ajouter, à l'avantage de l'hystérectomie subtotale, ce fait que le moignon du col a une certaine importance au point de vue de la statique pelvienne et de la morphologie naturelle du vagin.

M. Legueu ne pense pas non plus que les arguments soulevés par M. Richelot soient de nature à faire abandonner l'hystérectomie subtotale. M. Richelot établit la réalité de la dégénérescence cancéreuse secondaire du moignon du col; M. Legueu ne l'a pas encore rencontrée, et s'il a été, dans ces cas, obligé d'enlever secondairement le col, c'est qu'une infection avait amené au-dessus du col la formation d'un abcès. — M. Richelot s'efforce ensuite de démontrer que l'hystérectomie totale est aussi simple, à tous les points de vue, que la subtotale. M. Legueu s'inscrit en faux contre cette opinion. L'hystérectomie subtotale est plus simple que la totale au point de vue de l'hémostase, et elle est moins grave. Deux raisons seulement lui font abandonner la subtotale : c'est d'abord l'ulcération du col, c'est ensuite la nécessité d'assurer le drainage sous la péritonisation. — En ce qui concerne l'énucléation, M. Legueu la considère comme une opération descriptive qui n'a pas sa raison d'être au delà de la quarantième année, et qui, chez les femmes plus jeunes, n'est acceptable que quand il s'agit d'un fibrome unique et peu volumineux.

M. Guinard constate que M. Richelot a été le seul jusqu'à présent à prétendre que la subtotale et la totale avaient des mérites égaux. En dehors de lui, l'unanimité des chirurgiens paraît se prononcer en faveur de la subtotalité, qui est devenue la règle, la totale ne vivant plus que des contre-indications de la subtotale, contre-indications d'ailleurs fort rares. — En ce qui concerne la transformation cancéreuse du moignon du col, M. Guinard constate que sur 93 observations personnelles, le fait s'est présenté deux fois, proportion considérable qui l'a fait réfléchir. Mais le résultat de ces réflexions n'est pas conforme aux conclusions de M. Richelot. En effet, il n'est pas convaincu que, si, dans ces deux cas, il avait fait l'hystérectomie totale, ces malades fussent restées indemnes de cancer, et il s'autorise, pour penser ainsi, de deux autres faits qu'il a observés. Dans le premier, une femme, opérée par hystérectomie subtotale de fibromes utérins, revient au bout d'un an avec un cancer généralisé du péritoine, sans que le col laissé en place présente la moindre ulcération. Dans le second, une malade opérée de l'hystérectomie totale présenta, au bout de plus d'un an, un épithéliome du fond du vagin.

M. Monod, tout en se déclarant partisan de l'hystérectomie subtotale, admet la possibilité de la cancérisation du moignon cervical, et, loin d'admettre, comme on l'a fait, que la sclérose soit un obstacle à cette transformation, il trouve l'explication de cette dernière précisément dans cette

sclérose. Il ne fait qu'étendre à cet organe ce qui est maintenant de notion courante pour le foie et l'estomac.

M. Rochard rapporte une observation personnelle de dégénérescence épithéliomateuse du col après hystérectomie subtotale. Mais, pour les raisons indiquées par les précédents orateurs, il reste néanmoins partisan de la subtotale.

M. Walther n'a jamais observé de dégénérescence secondaire cancéreuse du moignon cervical et se déclare partisan de l'hystérectomie subtotale qu'il trouve plus simple, plus facile et d'une exécution plus rapide.

M. Potherat attribue une réelle supériorité à l'hystérectomie subtotale sur l'hystérectomie totale, supériorité qui éclate non pas dans le pourcentage de la mortalité, mais dans les conditions de l'acte opératoire. M. Potherat s'étend longuement sur les difficultés de l'hémostase dans la totale et sur les dangers de blessure de l'uretère, sur la possibilité d'une hémorragie secondaire, d'une infection d'origine vaginale, sur le pincement possible d'une anse intestinale ou de l'épiploon dans la cicatrice vaginale. Rien de semblable dans la subtotale; aussi celle-ci mérite-t-elle de prendre le pas sur l'hystérectomie totale. — Mais, dit M. Richelot, le moignon cervical peut devenir cancéreux et il s'appuie pour cela sur l'existence possible du cancer et du fibrome. S'il est vrai que sur un utérus cancéreux on trouve fréquemment de petits fibromes, après quarante ans, comme disait Verneuil, il n'est presque pas d'utérus qui n'ait un fibrome; il est non moins certain qu'il est exceptionnel de trouver un cancer sur un gros fibrome chirurgical. D'autre part, les faits analogues à ceux rapportés par M. Richelot sont tellement rares qu'on ne peut pas en tenir compte dans le choix de l'acte opératoire.

M. Pierre Delbet a observé une dégénérescence cancéreuse du col sur une malade chez laquelle M. Potherat avait fait une hystérectomie subtotale pour fibrome. Mais il ne conclut pas, pour cela, comme M. Richelot, qu'il faut par suite abandonner l'hystérectomie subtotale en faveur de l'hystérectomie totale. M. Richelot, sentant bien que cette cancérisation du moignon cervical n'offrait pas un danger assez considérable pour faire pencher la balance dans le sens qu'il indique, en invoque un second qui consiste à déclarer que l'hystérectomie totale est aussi simple, aussi rapide et aussi bénigne que la subtotale. Voilà ce que M. Richelot arrive difficilement à faire accepter.

M. Quenu n'a observé qu'un seul cas de dégénérescence cancéreuse du col après hystérectomie subtotale sur les 200 malades qu'il a opérées depuis 1897, et dans ce cas, l'envahissement s'est produit quatre ans après l'opération, ce qui exclut la possibilité de la présence du cancer au moment de l'opération. Cette observation plaide donc en faveur de la thèse de M. Richelot; mais elle ne suffit pas pour entraîner la conviction.

M. Monprofit (d'Angers) est resté, d'une façon générale, fidèle à l'hystérectomie totale. S'il est incontestable que la subtotale est plus facile, plus rapide et d'une hémostase plus simple, il ne faut pas exagérer ces avantages; avec un peu d'habitude, on arrive, avec l'hystérectomie totale, à une

technique à peu près aussi aisée et rapide. Il est cependant des cas dans lesquels l'altération du col présente quelques difficultés; alors la subtotale devient préférable. Aussi, bien qu'il attribue une grande valeur à l'argument invoqué par M. Richelot, M. Monprofit est-il éclectique et pratique-t-il tantôt l'une, tantôt l'autre de ces opérations, voire même la myomectomie quand elle lui paraît indiquée.

M. Pozzi a pratiqué dans son service, depuis le 1er mars 1899 jusqu'au 1er mai 1903, 105 hystérectomies pour fibromes, dont 46 totales, avec 4 morts, soit une mortalité d'environ 9 p. 100, et 59 subtotales, avec 3 morts, soit une mortalité d'environ 5 p. 100. Ces mortalités concordent à la fois avec celles que donnent les statistiques considérables des chirurgiens américains. On peut donc admettre que ces résultats sont ceux de la pratique générale. Ils démontrent que les avantages de la subtotale ne sont pas seulement une plus grande simplicité et une plus grande rapidité, mais encore une moindre gravité.

M. Hennequin. — *Sur le traitement des fractures.*

M. Hennequin, à l'occasion d'un malade présenté dans l'une des séances précédentes par M. Delbet, revient sur le traitement dit ambulatoire des fractures et en particulier, sur le traitement des fractures de cuisse. Il fait remarquer d'abord combien les promoteurs de ce traitement ont dû en rabattre de leurs prétentions primitives, et combien les appareils employés sont peu propres à favoriser la marche. Discutant ensuite les conditions qu'exige une bonne application de l'appareil, il trouve que ces conditions sont rarement réunies et que les indications de ce traitement ne peuvent pas être fréquentes. Analysant enfin les malades présentés, M. Hennequin ne trouve pas le résultat parfait et peu comparable à celui que donne l'extension continue avec son propre appareil, dont il vante les avantages.

M. Berger est du même avis. L'appareil de Hennequin donne dans toutes les fractures de cuisse, quelle que soit la variété, une consolidation avec raccourcissement nul ou inférieur à un centimètre, avec un minimum de raideur et d'atrophie musculaire. L'appareil de marche a-t-il des avantages? Il aurait le bénéfice de faire sortir le blessé du lit pendant le traitement. Mais avec ces appareils lourds et peu maniables, le blessé est-il vraiment en état de se déplacer librement et de se livrer à un travail quelconque? Et, au point de vue physiologique, peut-on admettre que le membre fracturé soit mieux partagé dans cet appareil que dans celui de Hennequin, au point de vue de la conservation des mouvements, du fonctionnement des muscles et de la préservation contre les raideurs et les atrophies? M. Berger ne le pense pas. Aussi M. Berger n'est-il pas tenté de recourir aux appareils de marche, et encore moins les conseillerait-il dans la pratique courante, car ils sont d'une application difficile et exigent une grande habitude.

M. Riche. — *Contribution au traitement des ruptures de l'urètre membraneux.*

Rapport de M. Bazy.

Frappé, dans des exercices de médecine opératoire relatifs à la prostatec-

tomie, de la facilité avec laquelle on découvre le bec de la prostate et la portion membraneuse du canal de l'urètre, M. Riche a pensé que, dans les cas de rupture de ce canal, on pouvait avantageusement remplacer l'incision classique par une incision transversale bi-ischiatique tracée à un travers de doigt en avant de l'anus. Ayant eu l'occasion d'appliquer cette idée dans un cas de rupture totale de l'urètre par fracture du bassin, M. Riche a pu constater combien cette incision transversale facilite les recherches du bout postérieur et avec quelle aisance elle permet de le retrouver en prenant pour point de repère le bec de la prostate.

Le rapporteur fait remarquer que cette observation prouve une fois de plus que le bout postérieur de l'autre coupe peut être découvert par l'incision périnéale, et qu'il est inutile d'avoir recours au cathétérisme rétrograde. L'incision transversale favorise-t-elle cette découverte? Il ne saurait le dire, car très nombreuses sont les observations dans lesquelles l'incision médiane a permis de retrouver le bout postérieur, même très rétracté. En tout cas, l'idée n'est pas nouvelle, puisqu'elle a été exprimée déjà en 1858 par Demarquay et reprise en 1880 par M. Le Dentu.

M. Legueu a recours depuis longtemps à l'incision transversale pour les ruptures de l'urètre postérieur; ses avantages sont incontestables. Mais prétendre qu'elle permet dans tous les cas de retrouver le bout postérieur, c'est se faire illusion. M. Legueu en a eu la preuve dans un cas récent. Il ne faut donc pas médire du cathétérisme rétrograde.

M. Lucas Championnière pense qu'il est difficile d'établir une règle générale, car il est des cas dans lesquels la recherche du bout postérieur reste toujours difficile, quelle que soit l'incision employée. L'expérience du chirurgien lui paraît, à ce point de vue, plus importante que la direction de l'incision.

M. Reynier partage l'avis de M. Lucas Championnière. Il a, pour sa part, eu à traiter un grand nombre de ruptures de l'urètre et a toujours réussi à trouver le bout postérieur par l'incision médiane.

M. Vanverts (de Lille). — *Coexistence d'un fibrome utérin et d'un kyste du ligament large. Suppuration du fibrome.*

Rapport de M. Potherat.

Chez une malade, atteinte de tumeur utérine à évolution rapide, M. Vanverts avait porté le diagnostic de sarcome utérin. Or, l'opération montra qu'il s'agissait d'un fibrome associé à un kyste ovarique développé dans le ligament large. En un point de la tumeur fibromateuse il existait, entre la tumeur et sa capsule, un amas purulent au niveau duquel le fibrome avait un aspect sphacélé. D'autre part, le kyste contenait un liquide puriforme.

M. Vanverts se demande quelle pouvait être la cause de cette infection et reste dans l'indécision, ne trouvant dans les antécédents aucun traumatisme antérieur et ne constatant dans la cavité utérine aucune lésion de même genre. Le rapporteur estime néanmoins que la source de l'infection doit être cherchée dans la muqueuse utérine.

M. Girard (de Bordeaux). — *Fracture comminutive de la voûte cranienne. Trépanation et ablation de longs fragments osseux du frontal. Guérison.*

Rapport de M. Peyrot.

Il s'agit d'un matelot qui reçut dans la région frontale l'extrémité d'un levier de fer. Il perdit connaissance aussitôt, tomba dans le coma avec crises épileptiformes. M. Girard pratiqua une trépanation, et constata l'enfoncement de nombreux et volumineux fragments, dont il fit l'extraction. La guérison fut parfaite.

M. Girard (de Bordeaux). — *Fracture de l'humérus droit et paralysie radiale consécutive. Désenclavement du nerf radial. Guérison.*

Rapport de M. Peyrot.

Il s'agit d'une fracture de l'humérus traitée dans l'appareil Hennequin. L'appareil étant enlevé au bout du 27e jour, on constate des phénomènes de paralysie radiale et cet état persista malgré l'électrisation. M. Girard admet l'enclavement du nerf dans le col et pratique, deux mois après l'accident, le désenclavement du nerf. Tous les phénomènes sensitifs, moteurs et trophiques, avaient disparu six mois après l'opération.

M. Leguern (de Saint-Brieuc). — *Hystérectomie abdominale totale. Section de l'uretère. Urétéro-néo-cystostomie immédiate. Guérison.*

Rapport de M. Schwartz.

Au cours d'une hystérectomie abdominale pour fibrome ayant pénétré dans le ligament large gauche et ayant contracté des adhérences avec la vessie et l'S iliaque, M. Leguern blesse tout d'abord la vessie, accident qui fut aussitôt réparé par une suture, puis, après l'ablation complète de l'utérus par le procédé de Kelly, au moment de faire l'hémostase définitive, il s'aperçut qu'un gros vaisseau, pris pour une veine, n'était autre que l'uretère sectionné, car de l'urine s'en écoule dès que la pince est enlevée. Après avoir cherché en vain le bout périphérique, M. Leguern fit aussitôt une urétéro-néo-cystostomie, en utilisant pour cela la brèche déjà suturée dans la vessie et qui fut rouverte à cet effet. La malade guérit sans accident.

Le rapporteur pense que la conduite tenue par M. Leguern est en effet celle qu'il faut suivre en pareil cas, et le résultat est généralement satisfaisant. Il n'en est pas de même dans les cas où l'accident n'apparaît que quelques jours après l'opération. M. Schwartz rapporte à cette occasion une observation dans laquelle une fistule urétéro-vaginale se produisit deux mois après l'hystérectomie pour fibrome par le procédé de Doyen. Cette fistule amena secondairement une pyonéphrose du rein correspondant, qui nécessita la néphrectomie.

M. Legueu appelle l'attention sur deux faits dans lesquels, au cours d'une ablation de l'utérus ou d'un kyste du ligament large, il sectionna un conduit qu'il crut être l'uretère. Dans l'un de ces cas, il s'écoula un liquide séreux ; dans le second, le conduit fut abouché à l'abdomen, mais la fistule urinaire attendue ne se produisit pas. Il s'agissait dans les deux cas d'un vestige embryonnaire dépendant du canal de Wolff.

M. Schwartz présente un jeune homme atteint de *coxa vara* gauche.

M. Hartmann présente un malade atteint de *rhumatisme blennorrhagique noueux.*

M. Hartmann présente un vieillard de soixante-quatorze ans chez lequel il a fait avec succès une *prostatectomie périnéale*, bien que le malade fût porteur d'une lésion cardiaque.

M. Monod présente une *tumeur fibreuse* du cordon.

M. Lucas Championnière présente une malade qu'il a opérée pour un *goitre volumineux, à prolongement intrathoracique, avec adhérences à la trachée.*

M. Legueu présente une malade qu'il a opérée pour une *plaie du foie* par balle de revolver et chez laquelle la balle était allée déterminer une plaie latérale de l'artère fémorale.

M. Jalaguier présente un enfant chez lequel il put *réduire une luxation en arrière irréductible de l'index gauche par la section sous-cutanée du ligament glénoïdien.*

M. Tuffier présente deux malades atteints de *cancer* et *traités par la radiothérapie.*

M. Sébileau présente un enfant de dix ans chez lequel il a pratiqué la *restauration d'une fissure congénitale de la voûte et du voile du palais par un lambeau vomérien fibro-muqueux* par le procédé de Lannelongue.

M. Lucas Championnière présente un malade *guéri d'une plaie du crâne par balle de revolver par une trépanation au milieu des accidents secondaires et sans extraction de la balle* qui siège au niveau de la selle turcique.

M. Quénu présente un jeune malade chez lequel il a fait une *résection orthopédique du coude avec interposition musculaire.*

M. Guinard présente un homme qu'il a opéré pour un *éléphantiasis du scrotum et du fourreau de la verge.*

SOCIÉTÉ DE CHIRURGIE DE LYON.

Séance du 19 novembre 1903. — *Présidence de M. Horand.*

Fracture de l'extrémité supérieure du radius.

M. Destot présente toute une série de fractures de la tête du radius.

Fracture du calcanéum.

M. Destot présente une radiographie de fracture du calcanéum par arrachement, type Boyer. Cette fracture s'est compliquée d'une luxation du

pied en avant et en dehors; le trait se poursuit jusqu'au milieu de l'articulation sous-astragalienne. Il existe de l'arthrite, des douleurs et de l'engorgement des gaines tendineusee. Le pronostic est donc grave, contrairement à ce qui existe d'ordinaire pour ces fractures par arrachement.

Gangrène des fibromes utérins non pédiculés.

M. A. Pollosson présente les pièces de deux hystérectomies et rapporte l'histoire clinique. Il insiste sur les symptômes : 1° l'élévation de la température à 39°, 40°; 2° l'apparition subite de douleurs aiguës, comparables à celles de l'accouchement; 3° l'apparition de pertes noirâtres, fétides, avec petits débris sphacélés ; 4° l'augmentation brusque de volume des fibromes.

L'hystérectomie abdominale a, en pareil cas, donné la mortalité énorme de 60 à 70 p. 100 (thèse de Bisch, 1901). Dans les deux cas rapportés, la guérison a été obtenue grâce à une technique particulière ; l'incision faite, l'utérus est attiré au dehors; on place une broche et une ligature élastique ; puis on fait la suture du péritoine, des plans musculo-aponévrotiques et de la peau. Ce n'est qu'alors que l'utérus est sectionné. Le pédicule est extirpé suivant la méthode propre à l'orateur, sept ou huit jours plus tard, par morcellement et sans anesthésie ; un drainage abdomino-vaginal est alors installé. Cette méthode paraît peu élégante, mais elle donne un maximum de sécurité.

M. Bérard. Ce procédé ne peut convenir qu'aux fibromes encore inclus dans la cavité utérine; il est impraticable pour ceux qui ont commencé leur migration vers le vagin. On s'adresse alors à la myomectomie ou à l'hystérectomie vaginale, qui donne encore 50 p. 100 de morts (thèse Guyotat, Lyon, 1899). J'ai moi-même perdu une malade sur deux.

M. Goullioud. La mortalité indiquée me paraît exagérée. J'ai vu, soit chez M. Laroyenne, soit dans mon service, nombre de malades sauvées par l'intervention. M. Laroyenne faisait le morcellement sous injections abondantes d'une solution de chlorure de zinc.

M. Pollosson a eu en vue uniquement les fibromes du fond de l'utérus; il croit la myomectomie vaginale incapable de couper court à la septicémie, en raison de la large plaie infectée qui demeure dans l'utérus.

Cholécystite calculeuse ouverte spontanément dans l'estomac et à la paroi abdominale; intervention; guérison.

M. Bérard. Une femme de cinquante-sept ans avait souffert il y a dix ans de coliques hépatiques avec ictère ; depuis, troubles dyspeptiques, douleurs dans l'épaule droite. Il y a deux ans, apparition d'une tumeur dans l'hypocondre droit; le diagnostic est porté, par un médecin distingué, de cholécystite calculeuse, avec peut-être dégénérescence néoplasique. En mai 1902, fistulisation spontanée à la peau, élimination d'un gros calcul. Malgré cela, amaigrissement, irritation de la peau par un suintement incessant. Lorsqu'on injectait des liquides de lavage, la malade disait qu'elle sentait le liquide passer dans l'estomac ; elle vomissait aussitôt, sans mélange de bile.

Le 7 mai 1903, intervention : résection des parties molles et de la peau ulcérée, en évitant d'entrer dans le péritoine. Agrandissement de l'ouverture de la vésicule ; curettage qui ramène plusieurs calculs. Le cathétérisme démontre la liberté du cystique et des voies inférieures; une autre sonde en gomme poussée vers l'estomac, s'engage dans un orifice profond et ramène un liquide clair, filant.

En l'absence de sténose pylorique ou du cholédoque, je m'en tins là et attendis l'oblitération spontanée des fistules, qui survint un mois plus tard environ.

Cette observation montre une fois de plus la curabilité spontanée des fistules cutanées ou gastriques de la vésicule, quand les voies naturelles sont redevenues libres.

Blépharoplastie pour ectropion avec des lambeaux cicatriciels.

M. Tavernier, interne, présente, au nom de M. Rollet, un jeune épileptique victime d'une chute dans un foyer ayant produit une vaste brûlure de toute la moitié droite de la face. Il en résulta un énorme ectropion des deux paupières.

M. Rollet fit, par la méthode indienne, une autoplastie avec deux lambeaux pris dans la région temporo-frontale, pour la paupière supérieure et sur le front au-dessus du nez pour la paupière inférieure. Bien que ces lambeaux fussent composés de tissu absolument cicatriciel, le résultat a été remarquable.

Séance du 26 novembre 1903. — *Présidence de M. Horand.*

Grossesse extra-utérine.

M. Albertin. Je vous présente deux pièces provenant de deux malades que j'ai opérées ces jours-ci.

La première malade eut une suppression de règles de deux mois; la menstruation se fit le troisième mois en même temps que commençait à se développer une tumeur annexielle. Je l'ai opérée un an plus tard par la laparotomie ; je fis une castration totale, car le kyste fœtal était inclus dans la paroi latérale. Il y avait deux embryons dans la trompe.

La seconde observation a trait à une grossesse abdominale : femme de trente-six ans; pas d'antécédents; en octobre 1902, suppression menstruelle, anorexie, malaises et anémie ; en décembre, syncopes, coliques, vomissements incoercibles. Elle entre à la Charité à ce moment. A la palpation, on sentait une tumeur abdominale haut située à droite, si bien qu'en raison du mauvais état général, on pouvait penser à un néoplasme malin de la vésicule biliaire.

Incision sur le bord externe du droit; sous le foie, on trouve un gros kyste qui est ponctionné au bistouri; un pied apparaît et on extirpe un fœtus vivant, de cinq mois environ ; le placenta est enlevé et, en raison de l'hémorragie considérable, on tamponne la poche. Malgré cela, la malade est morte le lendemain de shock et d'épuisement.

A noter, dans cette observation, le siège anormal, l'intoxication profonde

de la malade. Dans les deux cas, la suppression des règles a existé; c'est donc là un signe de grande valeur.

M. Goullioud. On ne peut se baser sur les troubles menstruels pour savoir l'âge de la grossesse; ceci est important, car si on croit à une grossesse récente en présence d'accidents hémorragiques, et si on se base là-dessus pour temporiser, on risque d'être induit en erreur et de laisser se produire des accidents très graves sans saisir l'occasion d'intervenir.

M. Vincent. Dans bien des cas, l'aménorrhée étant due à autre chose qu'à une grossesse, ce signe est bien insuffisant pour le diagnostic des grossesses extra-utérines. J'ai vu beaucoup d'hématocèles que j'ai traitées par la colpotomie postérieure, mais fort peu d'ectopies gravidiques d'âge plus avancé et de siège plus anormal. Parmi ces derniers cas, j'ai observé une grossesse anté-utérine.

J'en ai vu une autre ayant débuté au niveau de l'isthme de la trompe, ou plutôt dans le trajet tubaire intraparenchymateux; or, cette grossesse s'est heureusement terminée par les voies normales. Il ne faut donc pas toujours se presser d'opérer.

M. Villard. Je désire appuyer ce qu'a dit M. Goullioud sur l'absence d'arrêt des règles dans les premiers temps d'une grossesse extra-utérine.

M. Albertin. L'arrêt des règles reste un bon signe parce qu'il attire l'attention du côté de la grossesse possible. Je crois qu'il ne faut jamais tarder à opérer et que l'espoir de voir tomber le kyste fœtal dans la cavité utérine est bien chimérique. Traiter l'ectopie fœtale comme une tumeur maligne, tel est le principe que j'adopte avec la presque unanimité des chirurgiens actuels.

M. Vincent. Pour les grossesses tubaires, il ne faut pas attendre; pour les grossesses abdominales avec enfant vivant, je considère qu'il faut attendre le terme de la grossesse.

M. Goullioud. Le diagnostic posé de grossesse extra-utérine implique l'opération rapide sinon immédiate; j'ai perdu une malade pour avoir temporisé quelques jours. Mais, dans un cas où le fœtus était bien vivant, j'essayai d'attendre l'approche du terme; il s'agissait d'une grossesse extra-tubaire, mais le fœtus mourut; le kyste fœtal fut dès lors extirpé sans incidents.

Rétraction des fléchisseurs de l'avant-bras; appareil de Martin.

M. Nové-Josserand présente un enfant porteur d'une rétraction des fléchisseurs de l'avant-bras à la suite d'un appareil pour fracture, guéri par l'application de l'appareil à traction élastique de M. Martin.

Myomectomie pour fibrome utérin récidivé. Hystérectomie abdominale totale.

M. Villard. J'ai eu à soigner une malade qui avait déjà été opérée dix ans auparavant pour fibrome et présentait une récidive. Je ne sais quelle fut exactement l'opération pratiquée avant moi. Ce dut être une myomectomie. Je fis l'hystérectomie abdominale totale et extirpai par le procédé américain un gros utérus bourré de fibromes et sur lequel il est bien difficile de reconnaître l'ancienne opération.

Cette pièce vient à l'appui de l'opinion que j'ai depuis longtemps sur la myomectomie: cette opération est dangereuse par ses risques d'infection, d'hémorragie; insuffisante, les récidives le montrent; inutile, car il est bien rare que l'organe porteur de fibromes puisse reprendre une valeur quelconque.

M. Goullioud. Je ne serai pas aussi sévère que M. Villard; j'ai pratiqué quelques myomectomies, j'ai remarqué quelques accidents d'élévation de température. Souvent, ce n'est pas l'infection, mais l'hématome presque constant qui donne ces poussées thermiques. Je crois que les indications sont extrêmement rares, mais que chez les femmes jeunes, ayant un fibrome limité, la myomectomie donne de bons résultats. Les chances de récidive ne me paraissent pas un danger suffisant pour faire renoncer à ces tentatives de conservation. Il faudrait en outre préciser si c'est bien une myomectomie qui fut faite il y a dix ans.

Thrombo-phlébite du sinus longitudinal consécutive à l'extirpation du maxillaire supérieur pour sarcome.

M. Tixier. J'ai pratiqué la résection du maxillaire supérieur chez une femme atteinte d'un sarcome. Douze jours après l'opération, grand frisson, 41°, hémiplégie brusque. Je posai le diagnostic de phlébite du sinus longitudinal supérieur. La température était tombée à 37°,6; après avoir pris l'avis de M. Lannois, je décidai d'attendre des signes plus précis pour opérer. L'amélioration persista. L'hémiplégie s'atténuait peu à peu lorsque, huit jours après les premiers accidents, la malade mourut subitement.

M. Lannois. Ce qui nous a arrêté dans la voie de l'intervention, c'est la disparition des accidents, aussi brusque que leur apparition, c'est l'absence des signes indiscutables de thrombose tels que dilatation des veines de la face et œdème.

A l'autopsie, il y avait thrombose du sinus longitudinal supérieur; le caillot obturait une des grosses veines, affluents de ce sinus : c'était la cause de l'hémiplégie. Il y avait une zone de ramollissement superficiel de la région paracentrale.

Nous avions fait la ponction lombaire; je n'ai pas pu tirer une goutte de liquide, malgré plusieurs ponctions, et je crois pouvoir affirmer qu'il n'y avait pas de liquide; à l'autopsie, ce fait nous fut confirmé. Quels sont les rapports entre cette absence de liquide céphalo-rachidien et la thrombose veineuse? Ce serait un point intéressant à étudier.

Séance du 3 décembre 1903. — *Présidence de M. Horand.*

Discussion sur la cholécystectomie sous-séreuse.

M. Vincent. En présence d'un emphysème aigu ou subaigu de la vésicule, on ne doit pas songer à décortiquer; s'agit-il de phénomènes chroniques, on se trouve dans les conditions d'une appendicectomie à froid, d'une décortication sous-séreuse pour kyste intraligamentaire; ici comme là, l'énucléation sous-séreuse est applicable. Disséquer les lèvres de la bouche biliaire, chercher un plan de clivage et le poursuivre avec les doigts, recou-

dre à mesure les déchirures s'il s'en produit, tel est le plan qui permettra d'extirper au moins la plus grande partie de la vésicule et de guérir la fistule. On terminera en confectionnant avec la séreuse un canal jusqu'à la peau. La ligature du pédicule pourra céder; on sera dès lors à l'abri des accidents d'infection péritonéale.

Dans le cas où l'extirpation serait impossible, il n'y aurait alors à faire qu'une simple cholécystostomie ou une cholécystectomie partielle avec fixation à la paroi.

La résection sous-séreuse de la vésicule, proposée par Doyen en 1899, et dont M. Villard nous apporte un cas si heureux, me paraît un idéal au point de vue de la sécurité; on peut même tailler en pleine musculeuse, car ce qui importe seulement, c'est d'enlever la muqueuse, source de la sécrétion persistante et des fistules. Il est évident que cette méthode ne visera pas les néoplasmes.

M. Tixier. Il y a deux sortes d'indications: les unes se rattachent à la cholécystectomie sous-séreuse primitive; les autres, à la même opération secondaire, c'est-à-dire pour remédier à une fistule. Or, je crois qu'il sera bien difficile de faire cette dernière opération; pour bien voir, on sera forcé d'entrer en plein péritoine sain, ainsi que nous le faisons pour les fistules stercorales, par exemple.

Discussion sur la myomectomie.

M. Goullioud. Il est difficile d'établir la limite de démarcation entre les myomectomies et les énucléations pures. J'ai retrouvé, sous le titre commun de myomectomies, un certain nombre d'observations, exactement vingt-quatre. Dans quelques-unes, on avait pu prévoir d'avance qu'on ferait cette opération conservatrice.

Le siège de la tumeur était souvent sous-péritonéal ou bien dans le fond de l'utérus; ces cas ont été satisfaisants. J'ai enlevé ainsi des tumeurs de 1 700 grammes, 2 500 grammes, etc. — Pour les tumeurs siégeant interstitiellement, je ne trouve plus que de plus petits fibromes: 300, 400 grammes. — Lorsque le fibrome est près de la muqueuse, qu'il faut ouvrir la cavité utérine, l'opération se complique, mais je ne crois pas que ce soit un motif suffisant pour faire l'hystérectomie. D'une façon générale, la multiplicité des tumeurs me paraît une contre-indication; je n'ai jamais fait plus de deux ou trois incisions. Je fais le capitonnage de la poche, un surjet interstitiel et un surjet séro-séreux. Je ne mets pas mes deux fils en matière résorbable de peur d'une résorption trop rapide; j'utilise le catgut chromique et les grosses aiguilles rondes et courbes.

J'ai joint à l'opération, dans deux cas, la ligature des hypogastriques; mais je ne crois pas que cela ait beaucoup d'avantages. J'ai vu des récidives malgré cette ligature.

Les suites immédiates sont simples en général; j'ai eu parfois un peu de fièvre que j'attribue à la résorption du sang.

Dans un cas, j'ai eu un véritable hématome. Dans un autre, les suites ont été moins simples. J'avais enlevé plusieurs fibromes et ouvert très large-

ment la cavité utérine ; heureusement, le drainage arrêta les phénomènes infectieux qui avaient commencé à se manifester.

J'ai eu un cas de péritonite ayant débuté le cinquième jour et entraîné la mort au huitième jour.

J'ai donc eu une mort sur vingt-quatre cas ; cette mortalité est très semblable à celle que j'ai pour les cas d'hystérectomie (une mort sur vingt-neuf cas en 1902).

Les résultats éloignés sont satisfaisants ; dans un cas, j'ai eu une récidive et fis plus tard l'hystérectomie. Les autres malades sont guéries ; quelques-unes paraissent avoir eu une ménopause anticipée. Aucune n'a eu de grossesse.

Ma conclusion est qu'il faut être éclectique et que la myomectomie, lorsqu'elle est bien indiquée, est une bonne opération.

Séance du 10 décembre 1903. — *Présidence de M. Horand.*

Rétraction des fléchisseurs de l'avant-bras.

M. Muller, interne, présente, au nom de M. Nové-Josserand, une fillette de dix ans, rhumatisante, atteinte d'insuffisance aortique, entrée à l'hôpital pour une affection de l'avant-bras droit. Elle aurait été piquée par une mouche, il y a deux mois, au niveau de l'éminence hypothénar. Gonflement, rougeur. Dix jours après, tuméfaction de l'avant-bras et gêne dans les mouvements des doigts. Actuellement, fluctuation dans la région interne et inférieure de l'avant-bras ; flexion des différentes phalanges ; lorsqu'on fléchit le poignet, on obtient l'extension de ces phalanges, qui reviennent en flexion dès qu'on met la main dans le prolongement de l'avant-bras.

M. Nové-Josserand. Je rapprocherai cette affection des cas de rétraction des muscles de l'avant-bras de l'ordre de la gangrène ischémique de Volkmann, tels que ceux présentés déjà par M. Vallas et par moi-même. Ici, pas de constriction par un appareil dans l'étiologie ; mais lésion inflammatoire réalisant le syndrome de rétraction des fléchisseurs. Qu'est cette lésion inflammatoire? Myosite, phlegmon chronique? Je penserais plutôt à la seconde hypothèse.

M. Berard. J'ai observé, il y a quinze jours, des phénomènes analogues chez un jeune garçon qui s'était blessé la face interne de l'avant-bras ; les tendons fléchisseurs les plus internes avaient été non sectionnés, mais mis à nu, des adhérences s'étaient formées, et on avait une rétraction semblable. Les phénomènes se sont dissipés sous l'influence d'une immobilisation en bonne attitude.

M. Nové-Josserand. Je compte inciser seulement la collection sans essayer de libérer les tendons ; le traitement orthopédique fera le reste.

Traumatisme ancien du coude droit. Néarthrose.

M. Albertin. En 1897, l'homme que je vous présente eut le coude droit écrasé sous une roue de camion. Traité par le Dr Lassalle, il a récupéré tous les mouvements de son coude.

Il y a quelque temps, nouvel écrasement, par un bloc de pierre, du même coude; hématome. Sur des radiographies, on voit qu'il s'est créé une nouvelle articulation.

L'épiphyse humérale en est exclue. Sur le flanc interne de l'humérus, il s'est créé une masse osseuse qui s'articule avec le radius et le cubitus. Le malade n'aurait rien perdu de sa force musculaire.

L'hématome récent a suppuré et a nécessité une incision.

M. Durand. J'ai vu ce malade lors de ce dernier traumatisme ; le diagnostic, à ce moment, était des plus difficiles. En effet, le fragment détaché jadis de l'humérus avait été fracturé de nouveau, et c'était cette fracture qui causait l'hématome. La radiographie seule permit de faire ce diagnostic.

Discussion sur la myomectomie.

M. Condamin. La myomectomie, opération conservatrice, doit être conservée ; il faudra tenir compte de l'âge. du désir manifesté par la femme de pouvoir être encore mère ; ensuite, il faut considérer les conditions anatomiques : siège, volume, nombre des fibromes. Les myomectomies, lorsqu'il y a quinze fibromes et plus, comme en a faites M. Tuffier, me paraissent contre-indiquées.

Abordant la question d'intervention au cours de la grossesse, j'admets que dans beaucoup de cas, il vaut mieux attendre, et souvent la grossesse et le travail se passent normalement. Mais dans certains cas, on est obligé d'agir. Ainsi, chez une malade, je reconnus au deuxième mois un gros fibrome dans le Douglas et pus l'extirper par une colpotomie ; cette myomectomie n'interrompit pas la grossesse. Chez une autre femme, enceinte de cinq mois, l'utérus était déjeté à droite par un fibrome inclus dans le ligament large; cette masse était du volume d'une tête de fœtus à terme; je fis une myomectomie par voie abdominale. La grossesse fut interrompue douze jours après, à la grande satisfaction de la malade d'ailleurs.

Dernièrement, je vis une malade que j'avais opérée il y a deux ans pour un kyste de l'ovaire; elle souffrait beaucoup, et on sentait à côté de l'utérus gravide une masse volumineuse. Laparotomie; il s'agissait d'un fibrome; les douleurs tenaient évidemment aux contractions utérines produites par ce voisinage. Je pus en faire l'énucléation. Pendant quinze jours, la grossesse continua; au bout de ce temps, elle se fit transporter chez elle, et accoucha prématurément de deux jumeaux. L'opération est peut-être plus simple au cours de la grossesse, en raison de la facilité du clivage (volume, œdème).

Dans une quatrième observation, on crut à un kyste de l'ovaire tordu. Énucléation abdominale d'un gros fibrome.

La douleur est donc un signe qui accompagne fréquemment la fibromatose gravide ; il faut insister aussi sur la fréquence des avortements.

La myomectomie est une opération plus grave que l'hystérectomie totale ou subtotale. Il ne faut donc la pratiquer que lorsqu'elle présente nettement les indications posées en commençant.

G. Gayet.

ACADÉMIE DE MÉDECINE.

Séances du mois de décembre. — *Présidence de M. Lancereaux.*

MM. V. Cornil et P. Coudray présentent une étude *sur l'évolution anatomique des fractures mobilisées dans le but de provoquer des pseudarthroses.*

Les fractures faites sur *des lapins* et portant sur les côtes et le radius, puis abandonnées à elles-mêmes, se consolident assez rapidement, en quinze ou seize jours en moyenne. La restauration complète des os fracturés s'effectue entre deux et trois mois. Le canal est rétabli, avec sa moelle normale, au bout de deux mois. Au bout de trois mois, l'ossification périostique, dernier vestige de la lésion, a disparu à son tour.

Comme phénomène particulier et intéressant, il y a à signaler l'apparition, beaucoup plus précoce qu'on ne le croit généralement, des éléments osseux et cartilagineux dans le cal, les premiers se montrant parfois à la fin du troisième jour, sous la forme de travées sous-périostiques très manifestes après quatre jours, les seconds, les éléments cartilagineux, naissant des cellules périostiques au bout de cinq à six jours.

Si maintenant on cherche à provoquer des pseudarthroses chez les lapins, en mobilisant, avec une certaine énergie, les fragments des fractures, on se rend compte que ces pseudarthroses sont très difficiles à obtenir.

Dès les premiers jours de la mobilisation des fragments des fractures, on observe un gonflement énorme, beaucoup plus considérable que celui des fractures ordinaires. Les fractures de l'avant-bras, de l'humérus, mobilisées, ne présentent plus que des mouvements faibles au bout de dix-huit jours. Même en continuant les manœuvres énergiques de mobilisation, la consolidation a lieu vers vingt ou vingt et un jours. Les fractures de côtes ont pu être maintenues mobiles jusqu'à vingt-cinq jours. D'une manière générale, on peut donc dire que la mobilisation des fragments n'amène qu'un retard dans la consolidation.

Dans les premiers jours, la mobilisation provoque une certaine douleur qui s'atténue assez vite à mesure que les mouvements sont restreints par les processus néoformateurs. Puis, contrairement à ce qu'on observe dans les fractures abandonnées à elles-mêmes, le cal, qui présente son maximum de volume le sixième jour environ, pour diminuer ensuite progressivement, continue à augmenter de volume. C'est ainsi que sur une fracture de l'humérus de trente-cinq jours, consolidée après mobilisation, le cal est au moins *7 ou 8 fois plus volumineux* que l'os qui le porte.

Au bout de *dix jours*, on trouve, comme dans le cal ordinaire, une ossification périostique assez épaisse; mais ce qui domine, c'est la production cartilagineuse énorme. Celle-ci n'existe pas seulement sous le périoste, mais elle prend une place considérable entre les deux fragments qu'elle coiffe; on trouve même des îlots cartilagineux dans le canal médullaire et dans les espaces médullaires de l'extrémité des fragments, fait qui ne se montre pas dans le cal des fractures ordinaires. Entre les deux blocs cartilagineux qui ne recouvrent pas les fragments dans leur totalité, existe

une cavité centrale contenant du sang et de la fibrine; c'est en ce point que se passent les mouvements.

Peu après, au bout de douze jours, sur une coupe longitudinale de fracture de côte, on voit les deux blocs cartilagineux devenus considérables, séparés par une *bande de tissu fibreux*. C'est la présence de ce tissu fibreux qui protège le tissu osseux nouveau.

Ce tissu fibreux est très vasculaire; entre ses fibres on trouve des cellules de tissu conjonctif allongées avec de gros noyaux ovoïdes. Sur les fractures abandonnées à elles-mêmes, la consolidation est très rapide (15 à 18 jours), soit que les fragments se trouvent en contact, soit qu'il y ait chevauchement.

On ne peut conclure du lapin à l'homme, mais on sait, à n'en pas douter, que les phénomènes histologiques du cal sont identiques chez l'un et chez l'autre. Rigal et Vignal, entre autres, en ont donné la démonstration en comparant des cals expérimentaux avec des cals humains; chez ces derniers, il y a un processus un peu plus lent; mais la différence est minime et ne porte que sur quelques jours. Cette manière de voir est en concordance avec l'opinion de J.-L. Championnière, qui pense que chez l'homme, les fractures traitées par la mobilisation articulaire et le massage se consolident beaucoup plus vite qu'on ne le croit généralement.

Donc la *mobilité des fragments* n'a pas sur la non-consolidation des fractures l'importance primordiale qu'on lui a attribuée autrefois. Il faut donc penser que lorsqu'une fracture ne se consolide pas, il y a une autre cause que la mobilité; en d'autres termes, la mobilité est plutôt un résultat qu'une cause de la non-consolidation. Il y a ou bien un obstacle local à la consolidation, appareil trop serré ou placé prématurément et, par suite, exerçant une compression, ou bien une interposition musculaire, ou bien il faut incriminer une cause générale en vertu de laquelle les tissus manquent de plasticité.

Il est vraisemblable que le meilleur traitement de la non-consolidation, l'interposition musculaire mise hors de cause, est la mobilisation plus ou moins énergique des fragments. Veiller à ce que la peau ne soit ni trop irritée, ni amincie par les fragments. Sinon, on pourrait voir survenir de la suppuration, même sans perforation des téguments.

Les lésions provoquées par ces mobilisations des fragments n'ont rien de grave : ce sont de petites hémorragies dans le tissu conjonctif intrafragmentaire, une inflammation de ce tissu conjonctif, et des esquilles microscopiques, ces dernières témoignant d'une vigueur incontestable dans la mobilisation des fragments.

M. J.-L. Championnière trouve très intéressante la communication de M. Cornil. Elle donne une confirmation scientifique parfaite à ses observations cliniques.

Pour lui, la meilleure condition de réparation des fractures n'est pas *l'immobilisation des fragments*, mais une certaine dose de mobilisation. Le massage, en pareil cas, agit en déterminant cette certaine quantité de mouvements nécessaires à une réparation rapide et solide de la fracture.

L'immobilisation est *non seulement inutile, mais nuisible*. M. J.-L. Championnière voit avec plaisir sa méthode de mobilisation utilisée non seulement en France, mais encore à l'étranger. Les fractures de l'extrémité supérieure de l'humérus même, qui autrefois donnaient avec l'immobilisation des ankyloses constantes, peuvent être considérées aujourd'hui comme des fractures simples. Elles n'entraînent, pour les sujets les plus âgés, que des résultats de peu de gravité, grâce à la mobilisation et au massage.

M. Péraire.

ACADÉMIE DES SCIENCES

Séances de l'année 1902 et 1903.

M. O. Lannelongue présente, au nom du professeur Finsen, de Copenhague, une note sur *les résultats et la technique de la photothérapie dans le lupus*. Au 1er janvier 1902, on relevait 804 cas de lupus soignés à l'Institut Finsen. En défalquant les morts, les sujets atteints d'une autre maladie grave, etc., il reste 737 cas, sur lesquels 695, soit 94 p. 100, ont été favorablement influencés par la photothérapie; 412 ont été complètement guéris, dont 124 sans récidive après deux à six ans, 288 depuis moins de deux ans, 192 ne présentent plus que des vestiges insignifiants de maladie. Ces résultats exigent une grande intensité de lumière et une attention très soutenue de l'opérateur, sous peine d'insuccès.

MM. André Broca et Alfred Chatin, en traitant les *lupus* par les radiations très puissantes produites par *l'arc électrique au fer*, ont obtenu des résultats des plus encourageants.

Les radiations produites ne chauffant pas la peau, ils ont pu supprimer tout réfrigérant et employer, pour recevoir les rayons, une simple lentille de quartz fixée sur la figure par un dispositif approprié, le malade se tenant à 10 centimètres de l'arc.

M. d'Arsonval lit un travail de MM. Régnier et Didsbury sur *l'utilisation des courants électriques, dits courants de haute fréquence, pour produire l'anesthésie de la muqueuse gingivale dans la chirurgie dentaire*. Les petites opérations ont été les suivantes : extirpation de débris dentaires, curettage des cavités, enlèvement du tartre, etc.

On commence d'abord par recouvrir la surface de la dent avec cette substance plastique dont les dentistes se servent pour prendre un moule; on recouvre ensuite cette empreinte d'une couche de plombagine, puis d'un amalgame de poudre d'amiante diluée dans de l'eau salée. Un des pôles du solénoïde est fixé sur cet endroit, l'autre est en communication avec la main du patient. On fait alors passer un courant, — qui est réglé à volonté, — et l'on obtient une anesthésie qui dure une dizaine de minutes.

M. Billenkin utilise avec succès les *courants de haute fréquence pour obtenir l'anesthésie dans l'ablation des hémorroïdes.* Il introduit dans le rectum une électrode en cuivre, qu'il met en relation avec l'un des pôles d'une bobine d'Arsonval, en prolongeant le courant, de 300 à 400 milliampères, pendant toute la durée de l'intervention. Après 3 minutes, l'anesthésie est complète. La perte de sang est des plus minimes.

M. Jean Maumus, dans une série de recherches, s'était préoccupé de faire connaître la structure et le mode de fonctionnement des cæcums des oiseaux. Actuellement, se basant sur des constatations ultérieures, il aborde l'étude *de l'appendicite expérimentale chez le singe.*

On sait que plusieurs théories ont été imaginées, dont la plus ingénieuse assurément est celle dite du « vase clos ». Pour tous ceux qui acceptent une pareille explication, la cavité appendiculaire peut, à un moment donné, s'oblitérer à un niveau quelconque de son trajet. Dès lors, la partie sous-jacente se trouve transformée en une cavité close où les microbes, exaltant leur virulence, pourront provoquer l'inflammation de l'organe.

Bien qu'un certain nombre de faits cliniques paraissent légitimer une telle hypothèse, l'auteur a cru utile, néanmoins, de la soumettre au contrôle de l'expérimentation. Déjà, chez les oiseaux, il avait pu pratiquer, sans accident, la ligature des cæcums, et, dans aucun cas, l'animal ne succombait à la suite d'une pareille opération. Il est vrai que l'organisme met en œuvre un certain nombre de procédés qui assurent sa défense, et, chez les oiseaux, il en est trois principaux :

1° La formation de nombreuses adhérences contractées par les cæcums dans le but d'enkyster la péritonite;

2° L'hypertrophie du tissu musculaire;

3° L'apparition de nombreux macrophages, dont le rôle a été bien étudié par M. Metchnikoff.

Or, ces mêmes moyens de défense s'observent également chez le singe. En réalité, si les anthropoïdes seuls possèdent un appendice comparable à celui de l'homme, cependant déjà, chez les Cercopithèques, cet organe commence à faire son apparition sous la forme d'un prolongement digitiforme, terminé en pointe, qui fait suite au cæcum. Mais, en attendant de pouvoir s'occuper des anthropoïdes, M. Maumus a fait porter ses recherches sur le Cercopithèque à face bleue du Congo (*Cercopithecus cephus* Erxl.).

De l'ensemble de ses expériences sur les oiseaux et sur le singe, il résulte que la ligature d'une portion de l'appendice, bien que déterminant un vase clos, n'a pas nécessairement une issue mortelle. La guérison est obtenue par les processus de défense indiqués ci-dessus.

M. O. Lannelongue présente une note de MM. V. Cornil et P. Coudray sur l'*implantation de l'os mort au contact de l'os vivant.*

Jusqu'à ces dernières années, on avait cru que la rondelle cranienne, détachée par le trépan et réimplantée, continuait à vivre. Il n'en est rien. A. Barth (de Marburg) a montré que les cellules osseuses des ostéoplastes

de cette rondelle disparaissent au bout de quelques jours et qu'un os nouveau envahissait bientôt cette rondelle.

MM. V. Cornil et P. Coudray ont repris ces expériences. Eux aussi, ont montré qu'une rondelle cranienne d'*os vivant*, détachée par le trépan et immédiatement réimplantée, est peu à peu résorbée et, au bout de trois à quatre mois, remplacée par un tissu osseux entièrement nouveau.

Mais, tandis que Barth admet, pour expliquer la résorption de la rondelle, un mécanisme exceptionnel parce qu'il n'a pas rencontré, au cours du processus, des lacunes osseuses et des cellules géantes, MM. Cornil et Coudray pensent, au contraire, que le mécanisme de cette résorption ne présente rien de particulier. En effet, ils ont rencontré d'une manière évidente des lacunes osseuses et des cellules géantes sur de nombreuses préparations et à des périodes diverses de huit à dix jours.

Dès le troisième jour, les ostéoplastes de la rondelle sont presque tous dépourvus de noyaux et les cellules osseuses disparaissent dans les huit premiers jours. La réparation s'ébauche le quatrième jour sous la forme de cellules de tissu conjonctif néoformées au contact de la dure-mère.

Au bout de sept jours existe une couche fondamentale osseuse contre la dure-mère, de même que sous le péricrane. Le nouveau tissu conjonctif est déjà très complet le huitième jour; il envoie des bourgeons fibro-vasculaires sur les bords de l'os ancien et aussi sur les bords de la rondelle. Le processus d'envahissement du tissu conjonctif, d'une part, d'ossification nouvelle, de l'autre, se poursuit rapidement. Au bout de vingt-six jours, cette ossification est très avancée, mais cependant, au bout de trois mois, on trouve encore une petite parcelle de la rondelle, dont les bords sont festonnés de lacunes occupées par du tissu conjonctif.

Enfin, après six mois, il ne reste plus rien de l'ancienne rondelle. L'os qui la remplace est beaucoup plus mince que l'os voisin. C'est un os tout à fait nouveau, avec un système complet de vaisseaux.

D'autre part, M. Lannelongue rappelle son expérience sur le même sujet, faite en collaboration de M. Vignal, en 1882 : un clou d'*os mort*, introduit dans le tibia d'un lapin, est en partie résorbé au bout de soixante-trois jours et remplacé par de l'os nouveau.

Or, les dernières recherches de MM. Cornil et Coudray ont abouti à des résultats tout différents. Leurs expériences sur l'os mort ont porté sur le crâne de chiens. La rondelle d'os mort, s'entoure, disent-ils, d'un capuchon de tissu conjonctif, et les ossifications qui naissent en dehors d'elle, sur le bord et à la face postérieure de l'os récepteur, ne la pénètrent pas. Au bout de six mois, ainsi qu'il a été dit, on la retrouve à peu près telle qu'elle a été implantée, présentant seulement un début de fragmentation sur l'une de ses parties.

M. Lannelongue pense que son expérience n'est pas infirmée par celle de MM. Cornil et Coudray; la différence du siège de l'implantation a une importance capitale pour la durée de la résorption. En tout cas, de telles études sont destinées à rendre de grands services à la chirurgie. M. P.

NÉCROLOGIE

M. le Prof. MAYDL (de Prague).

Dernièrement est mort, à l'âge de cinquante ans, M. Karl Maydl, professeur de Chirurgie à l'Université tchèque de Prague. Il était déjà assistant d'Albert à Innsbrück, quand celui-ci fut appelé à Vienne. Il le suivit au même titre dans cette Université en 1881, et, après avoir été habilité en 1884, il devint, en 1886, chef de clinique chirurgicale à la Policlinique générale de Vienne. Deux ans après, il était nommé professeur extraordinaire à l'Université de Vienne, et, en 1891, il était appelé, comme professeur ordinaire et chef de Clinique chirurgicale, à la Faculté tchèque de Médecine de Prague.

Là il s'efforça de créer une clinique de Chirurgie moderne et de former des chirurgiens, au nombre desquels Kukula, Jedlička (de Prague), Kopfstein et Zahradnicky.

Il était aussi bon opérateur qu'excellent maître; il excellait à préciser un diagnostic et il se montrait en cela le digne élève d'Albert. Son nom restera attaché à un procédé de cure de l'exstrophie vésicale et a un procédé d'établissement de l'anus iliaque. Sa vie privée était celle d'un homme de bien qui sait gagner l'affection de tous ceux qui l'approchent et son talent n'avait d'égal que sa bonté. Aussi laisse-t-il chez tous ceux qui l'approchaient ou qui le connurent d'unanimes regrets.

Voici la liste des publications du Dr Maydl.

1879. — Ueber die Abstammung des Glykogens, *Ztschr. f. phys. Chemie*, III, 186.

1881. — Ueber isolirte Trennungen des Nervus ulnaris und über Naht desselben, *Wien. med. Bl.*, IV, 1272; 1305; 1331; 1359; 1393; 1423. — Ein Fall von Rissfractur des horizontalen Schambeirastes. *Allg. Wien. med. Ztg.*, XXVI, 228. — Einige Fälle von spastischer cerebrospinaler Paralyse bei Kindern. *Wien. med. Bl.*, IV, 550; 580. — Ueber Durchschneidungen zweier Hauptnervenstämme der aberen Extremität, *Wien. med. Bl.*, IV, 36-38; 71; 102; 169; 203; 232; 264; 298; 300.

1882. — Ueber subcutane Muskel und Sehnenzerreissungen, sowie Rissfracturen, mit Berücksichtigung der analogen durch directe Gewalt entstandenen und offenen Verletzungen, *Deutsche Ztschr. f. Chir.*, Leipz., XVII, 306; 513; XVIII, 35. — Zur Casuistik der Complicationen bei Operationen von Bauchtumoren, *Wien. med. Bl.*, V, 1222-1225. — Ein Fall von Larynxextirpation, *Wien. med. Bl.*, XXIII, 1672-1676. — Einige Fälle von Spontanfracturen, *Allg. Wien. med. Ztg.*, XXVII, 335; 345. — Ueber Gastrostomie, *Wien. med. Bl.*, V, 449; 491; 521; 551; 585; 647; 681; 713; 747. — Ueber Sehnenluxationen, *Allg. Wien. med. Ztg.*, XXVII, 47; 61.

1883. — [Un cas d'extirpation du larynx], *Rev. mens. de Laryng., Otol., Rhinol.*, Paris, III, 307-309. — Ein Beitrag zur Darmchirurgie, *Centralbl. f.*

Chir., Leipz., n° 30, 487. — *Ueber der Darmkrebs*, Wien, Braumüller, 8°, 133 p., 1 pl. — Carcinom des Cæcums; Excision mittelst cirkulärer Darmresektion; anus præternaturalis; Heilung; Resektion der Darmenden; Enterorrhaphie; Heilung, *Wien. med. Presse*, XXIV, 437-440.

1884. — Die In-und Transfusion als Rettungsmittel bei akuter Anämie, *Wien. med. Wchnschr.*, XXXIV, 380. — Ein Fall von Larynx exstirpation, *Wien. med. Presse*, XXV, 364-367. — Ein Fall von Resektion der Wirbelsäule, *Wien. med. Presse*, XXV, 1336-1340. — Beitrag zur Frage des hohen Steinschnittes, *Allg. Wien. med. Ztg.*, XXIX, 343; 353. — Ueber Zählungen der Blutkörperchen nach Blutungen, *Med. Jahrb.*, Wien, 407-450. — Ueber den Werth der Kochsalzinfusion und Bluttransfusion beim Verblutungstode, *Med. Jahrb.*, Wien, 61-158. — Ueber Ellbogen Luxationen, *Allg. Wien. med. Ztg.*, XXIX, 537-539.

1885. — Beiträge zur Darmchirurgie, Strictura cicatricea valv. ileocolicæ, Enterotomie; Heilung; nach einen Jahre exstirpatio cæci; Enterorrhaphia; Heilung, *Allg. Wien. med. Ztg.*, XXX, 463; 475; 488. — Erfahrungen über Wundheilung bei vollständiger Naht, ohne Drainage, *Wien. med. Presse*, XXVI, 204; 236; 269; 301; 364; 399; 600; 631; 671; 740; 773; 1061; 1091; 1139; 1356.

1886. — Sarcom eines intraabdominalen Hodens, *Wien. med. Presse.* — Ueber die Prognose der Hemiplegie nach Carotisligatur, *Allg. Wien. med. Ztg.*, XXXI, 201; 213. — Ueber ein neues Verfahren der Dilatation von Narbenstricturen des Œsophagus bei vorhandener Magenfistel, *Allg. Wien. med. Ztg.*, XXXI, 289. — Beitrag zur Casuistik der Laparotomien beim Manne, *Allg. Wien. med. Ztg.*, XXXI, 561. — Ueber eine neue Methode der Radikaloperation bei Herniæ ventralis, *Wien. med. Presse*, XXVII, 1298-1300. — Sanitätsdienst im Serbisch-bulgarischen Kriege, *Wien. med. Bl.* — Kriegschirurgisches aus Belgrad, *Wien. med. Presse.*

1887. — De l'intervention opératoire dans les luxations irréductibles. *Cong. franç. de Chir.*, *Proc.-verb.*, etc., 1886, Paris, II, 341-347. — Ueber den therapeutischen Werth der Salzwasserinfusion, *Med. Jahrb.*, Wien, n. F., II, 165-184. — Ueber Jejunostomie oder die Anlage einer Ernährungsfistel bei radical inoperabler Pylorusenge, *Med. Jahrb.*, Wien, n. F., II, 539-587. — Ueber einen zweiten Fall von narbiger Strictur der Ileocæcalklappe durch circuläre Darmresection und Naht geheilt, *Allg. Wien. med. Ztg.*, XXXII, 195. — Die Magenchirurgie der letzten fünf Jähre, *Internat. klin. Rundschau*, n° 3, 22.

1888. — Ueber den gegenwärtigen Stand der Darmchirurgie, *Klin. Zeit. u. Streitfragen*, Wien, II, 337. — Die Prognose bei der Kehlkopfexstirpation, *Internat. klin. Rundschau*, Wien, II, 113; 147. — Eine neue Methode der Stielversorgung nach supravaginaler Amputation der Uterus, *Wien. klin. Wchnschr.*, I, 213-216. — Zur Technik der Kolotomie, *Centralbl. f. Chir.*, Leipz., XV, 433-439. — Ueber den Fortschritt in der Entwicklung moderner Handfeuerwaffen, *Allg. Wien. med. Ztg.*, XXXIII, 71; 83; 96; 119.

1889. — Carcinoma laryngis, Tracheotomie; ungeheilt, *In* : Eder (A.). *Aerztl. Ber.* (*1888*), Wien, 36. — Echinococcus hepatis, in den Thorax perforirend; Thoracocenthese; Heilung, *In* : Eder (A.). *Aerztl. Ber.* (*1888*), Wien, 49-52. — Fistula recto-urethralis; sectio alta; Verschliessung der Fistelöffnung; Besserung, *In* : Eder (A.). *Aerztl. Ber.* (*1888*), Wien, 75-77. — Luxation des deformirten rechten Oberschenkelkopfes nach Osteomyelitis (?); blutige Reposition nach Resection des Kopfes; Heilung, *In* : Eder (A.). *Aerztl. Ber.* (*1888*), Wien, 103-107. — Carcinoma prostatæ; sectio alta; verbleibt mit Jahresschluss noch in der Anstalt, *In* : Eder (A.). *Aerztl. Ber.* (*1888*), Wien, 112. — Ueber Aktinomykose der Zunge, *Internat. klin. Wchnschr.*, Wien, III, 1713; 1756. — Ein Fall von schwerer chronischer Unterleibskolik durch doppelte Darmresection geheilt, *Allg. Wien. med. Ztg.*, XXXIV, 67; 77; 89.

1890. — Ueber Behandlung der Kriegsschusswunden der Brusthöhle (als Beitrag zur Behandlung des Brustempyems im allgemeinen), *Allg. Wien. med. Ztg.*, XXXV, 205; 217; 229.

1891. — Ueber subphrenische Abscesse, *Verhandl. d. X. Internat. med. Cong. 1890*, Berl., III, 7. Abth., 240. — Beiträge zum Schädel-und Gehirnchirurgie

Internat. klin. Rundschau, Wien, V, 49; 149. — *Ueber Echinokokkus der Pleura und die ihn vortäuschenden Localisationen der Echinokokkenkrankheit*, Wien, J. Safar, 8°, 97 p., 3 pl. — Magenresection, *Wien. klin. Wchnschr.*, IV, 326.

1892. — Erfahrungen über die neue Methode der Ausführung der Jejunostomie, *Wien. med. Wchnschr.*, 14 mai. — Ueber eine neue Methode zur Ausführung der Jejunostomie und Gastroenterostomie, *Wien. med. Wchnschr.*, XLII, 697; 740; 785. — Die Bedeutung der antiseptischen Wundbehandlung für den Fortschritt in der modernen Chirurgie, *Wien. med. Wchnschr.*, XLII, 177; 230; 266; 309; 349. — Die klinische Erscheinung des Hydrops Processus vermiformis (Rokitansky), *Allg. Wien. med. Ztg.*, XXXVII, 465; 477.

1893. — Ueber die Intubation des Larynx als Mittelgegen das Einfliessen von Blut in die Respirationsorgane bei Operationen, *Wien. med. Wchnschr.*, XLIII, 57; 102.

1894. — Ueber die Radikaltherapie der Ectopia vesicæ urinariæ, *Wien. med. Wchnschr.*, XLIV, 1169; 1209; 1256; 1297. — Ueber Jejunostomie, *Deutsche med. Wchnschr.* — Eine neue Methode der Jejunostomie, *Wien. med. Wchnschr.*

1895. — Ectopia vesicæ, *Wien. klin. Rundschau*, apr., 248.

1896. — Ueber retrograde Incarceration der Tuba und des Processus vermiformis in Leisten und Schenkelhernien, *Wien. klin. Rundschau.* — Neue Beobachtungen von Ureterenimplantation in die Flexura romana bei Ectopia vesicæ, *Wien. med. Wchnschr.*, XLVII, 1241; 1333; 1374. — Zur Chirurgie der Gallenblase und Gallengänge, *Wien. klin. Rundschau.* — Beitrag zur Diagnose der subphrenischen Abscesse, *Wien. klin. Rundschau*, X, 33-36.

1897. — Coxa vara und Arthritis deformans coxæ, *Wien. klin. Rundschau*, XI, 153; 171; 187.

1898. — [Internal lesions of the loins and their therapy], *Časop. lék. česk.*, Praha, XXXVII, 699. — *Specielle Chirurgie.* Wien, J. Safar, 517 s., 124 Abb. — *Die Lehre von den Unterleibsbrüchen* (*Hernien*). Wien, J. Safar, 8°, 533 p. — Ueber Jejunostomie, *Mitth. a. d. Grenzgeb. d. Med. u. Chir.*, Jena, III, 532-560.

1899. — Weitere Erfahrungen über Implantation der Ureteren in die Flexur bei Ectopia vesicæ, *Wien. med. Wchnschr.*, XLIX, 249; 304; 360. — Ueber operative Heilung des Magenkrebses auf Grund von 25 radical operirten Fällen. *Wien. klin. Rundschau.*

1900. — [Traitement chirurgical des traumatismes du crâne. Contribution à la chirurgie endocranienne et cranioplastique], *Časop. lék. česk.*, Praha, XXXIX, 47; 29-31; 49-52; 73-75; 99-102; 123-126; 147-151; 173-177.

1901. — Cysticercus cerebri; Exstirpation; Heilung, *Wien. klin. Rundschau*, XV, 273-276. — [Traitement opératoire des traumatismes du crâne], *Riv. sper. di Freniat.*, Reggio Emilia, fasc. 2. — [Sur les tumeurs de l'estomac], *Časop, lék. česk.*, Praha, XL, 805-808.

1903. — Weitere Beiträge zur Indikationstellung der Jejunostomie, *Wien. klin. Rundschau.*

Le propriétaire-gérant : Félix Alcan.

Coulommiers. — Imp. Paul BRODARD.

PERFORATION DE L'ESTOMAC PAR ULCÈRE

PAR MM.

F. GROSS, et **G. GROSS,**

Professeur de clinique chirurgicale — Chef de clinique chirurgicale
à la Faculté de médecine de Nancy.

Deux cas de *perforation spontanée de l'estomac* que nous avons pu traiter par une intervention immédiate et suivie, chez l'un des malades, du résultat le plus satisfaisant, nous ont donné l'idée de faire quelques recherches sur le traitement chirurgical de cette complication de l'ulcère gastrique et ses résultats.

Voici nos deux observations :

OBSERVATION I. — *Ulcère de l'estomac avec péritonite par perforation. Laparotomie. Mort*[1].

Homme jeune, âgé de vingt-neuf ans, entré, le mercredi 18 février 1903, à quatre heures du soir, dans le service de M. le professeur Spillmann, en se plaignant de douleurs abdominales ressenties depuis deux jours, et d'une constipation opiniâtre.

L'interne du service prie l'un de nous de voir ce malade. Voici les renseignements que celui-ci nous donne. Toujours bien portant jusqu'il y a trois semaines environ, il souffrait depuis cette époque d'un léger malaise après chaque repas, digérait mal, vomissait tous les jours, mais avait néanmoins toujours pu continuer à faire son dur métier de garçon de ferme.

Deux jours auparavant, soit le lundi 16 février, vers dix heures du matin, il ressentit brusquement une très vive douleur dans l'abdomen, sans qu'il puisse en préciser davantage le siège. Dans la soirée, cette douleur aurait presque entièrement disparu, mais il y eut un vomissement. La nuit fut bonne, le malade put dormir.

Le 17 février, il resta couché, s'alimenta avec du lait, mais ne put aller à la selle malgré un lavement; il eut quelques gaz. La nuit fut bonne.

Mercredi, ne pouvant pas travailler et se sentant faible, il vint à pied à

1. G. Gross, Communication à la Société de médecine de Nancy; séance du 25 février 1903 (*Revue médicale de l'Est*, 1903, p. 248).

l'hôpital (la distance parcourue a été de 6 kilomètres environ), où on l'admit en médecine.

Quand nous le voyons, le malade présente un facies assez bon, un peu anxieux, la respiration un peu courte, mais il répond bien, a toute sa connaissance. Il se plaint d'une légère douleur abdominale.

A l'inspection, le ventre est peu ballonné, mais tendu.

Sous la paroi contracturée, en état de défense, il est impossible de rien sentir; on ne peut déprimer la paroi; la palpation n'est pas douloureuse. Creux épigastrique pas plus ballonné que le reste de l'abdomen. Le ventre est partout sonore à la percussion; matité du foie légèrement diminuée, un peu de sonorité préhépatique; pas de matité dans les flancs.

Pouls, 80; T. 37°,2. Rien à l'examen de la poitrine.

Le diagnostic reste hésitant entre une occlusion intestinale ou une appendicite, bien qu'il n'y ait pas de douleur localisée à droite. On prescrit un lavement simple et la diète.

Le lendemain, 19 février, au matin, l'état général est infiniment moins bon, le facies anxieux, le nez légèrement pincé, la respiration superficielle. L'état local est à peu près analogue, sauf qu'il y a un peu plus de ballonnement à la région épigastrique. Pas de matité dans les flancs; sonorité partout.

T. 37°,8; P. 90. Ni gaz, ni selle.

Aucun diagnostic ferme ne fut posé; nous penchions cependant pour une occlusion intestinale.

Le malade fut anesthésié à dix heures du matin. Sous le chloroforme, on ne sentait rien dans la région appendiculaire, ce qui nous fortifia dans la résolution de faire la laparotomie médiane.

Incision médiane sous-ombilicale. Le péritoine ouvert, il s'échappe une quantité considérable de gaz; le ventre s'affaisse et il sort un flot de pus verdâtre; nous épongeons avec des compresses; de fausses membranes recouvraient les anses intestinales. Nous cherchons l'appendice; il est sain. Il nous sembla que le pus venait d'en haut. L'incision est agrandie jusque vers l'appendice xiphoïde, et nous découvrons aussitôt une large perforation de la face antérieure de l'estomac, perforation des dimensions d'une pièce de deux francs au moins. L'estomac était rétracté et vide. Le pouls devenant mauvais, nous faisons rapidement la toilette péritonéale, aussi complète que possible, et nous fermons la perforation par deux plans de sutures : une suture perforante et une de points de Lembert. Un drain fut laissé au contact de la suture stomacale, un autre mis dans le Douglas. Suture de la paroi en deux plans, l'un comprenant péritoine, aponévroses et muscles; agrafes de Michel sur la peau. Pansement habituel. Durée de l'opération : une demi-heure. Injection d'un litre de sérum artificiel.

Le soir, l'état général semblait un peu meilleur. P. 90; T. 37°,7. Nouvelle injection d'un litre de sérum.

A dix heures du soir, l'interne de garde fut appelé. Le pouls était à 120, très petit, mou; la respiration de plus en plus courte, saccadée.

Le lendemain, à six heures du matin, le malade mourait.

Autopsie : péritonite généralisée. Sur l'estomac enlevé et ouvert le long de la grande courbure, on reconnut un ulcère qui siégeait sur la face antérieure, dans l'antre prépylorique, à 2 centimètres du pylore. Les sutures qui le fermaient étaient étanches.

L'ulcération est étendue; elle mesure sur la face interne de l'estomac, 4 centimètres dans son grand axe, 2 centimètres dans son petit axe. Les trois tuniques de l'estomac sont détruites sur une étendue de 2 centimètres carrés environ, sur le reste de l'ulcération, la muqueuse seule a disparu.

Rien de particulier à noter à l'examen des autres organes, sauf une altération infectieuse du foie.

L'analyse bactériologique du pus contenu dans le ventre, et prélevé aseptiquement lors de l'opération, a été faite par M. le Dr Thiry, chef de laboratoire de bactériologie des cliniques, qui nous a communiqué les résultats suivants :

« Les préparations montrent comme forme prédominante un *diplocoque encapsulé*. Il y a, en outre, un *bacille* présentant des caractères morphologiques assez spéciaux et un *blastomycète*. Les trois espèces cultivent.

« 1. Le *diplocoque encapsulé* peut être une espèce du groupe *Streptococcus enteritis d'Escherich*, *Diplocoque intestinal*, *Entérocoque de Thiercelin*, en se basant sur l'obtention de formes diplococciques encapsulées sur les milieux solides et, au contraire, de formes longues en chaînettes sur les milieux liquides.

« 2. Le *bacille*, d'après ses caractères botaniques et son action hydrolysante rapide sur le sérum, fait songer aux espèces étudiées sous le nom de *Bacilles oolytiques* par A. Coyon.

« 3. Quant au *Blastomycète*, Naught, Coyon ont prouvé sa fréquence dans l'estomac, et il y aurait lieu de rechercher si la lésion péritonéale n'a pas une origine stomacale. »

Au point de vue bactériologique : présence dans le pus d'un diplocoque d'origine intestinale, d'un bacille d'origine stomacale, d'un blastomycète également d'origine stomacale. Fait sans indication sur l'origine du pus, l'examen a permis de faire le diagnostic de sa provenance stomacale.

Obs. II. — *Ulcère perforé de l'estomac. Laparotomie. Guérison* [1].

Auguste R..., cultivateur, âgé de quarante-sept ans, ne présente rien de particulier à noter dans ses antécédents héréditaires. Il souffre de l'estomac depuis deux ans environ; malgré cela, n'a jamais suivi de régime, ni de traitement; bien au contraire, il a toujours été gros mangeur et grand buveur. Il a avoué consommer 2 à 3 bouteilles de vin par jour et aimer l'eau-de-vie. Sa femme nous dit qu'il en buvait plusieurs verres par jour, qu'il en prenait toujours un verre le matin à jeun et qu'assez souvent il se levait la nuit pour en boire encore. Donc, antécédents alcooliques bien nets.

Depuis quelques mois, l'appétit du malade avait beaucoup diminué. De

1. G. Gross, Communication à la Société de médecine de Nancy; séance du 22 juillet 1903, in *Revue médicale de l'Est*, 1903, p. 659.

temps en temps, il éprouvait à l'épigastre des douleurs très violentes, survenant brusquement et cessant tout aussi rapidement. Ces douleurs s'irradiaient vers le rachis. Jamais il n'eut d'hématémèse, mais il semble qu'il y ait eu parfois un peu de mélæna. Dans ces dernières semaines, les douleurs épigastriques ont été plus violentes et plus fréquemment ressenties que d'habitude, ce qui engage le malade à venir à Nancy, afin d'y consulter M. le professeur Spillmann.

Il quitta son village le 22 mai dernier, à cinq heures du matin, souffrant un peu plus que d'habitude. Avant de se mettre en route, il boit un bol de café au lait et un grand verre d'eau-de-vie. A huit heures du matin, dans le train qui l'amenait, il fut pris brusquement d'une douleur extrêmement violente dans l'épigastre, douleur ressentie également dans la région rachidienne correspondante et qui lui arrachait des cris. En arrivant à Nancy, son état sembla si grave à sa femme qu'elle l'amène directement à l'hôpital. On le transporte immédiatement dans le service de M. le professeur Spillmann, où il arrive à dix heures du matin.

M. Spillmann l'examine aussitôt et constate les symptômes suivants : état général grave, facies grippé, terreux et violacé, nez effilé et froid, yeux excavés, lèvres sèches, langue sale. Les extrémités sont froides; le pouls est petit, filiforme, à 130 environ.

A l'examen local, on constate que le ventre est rétracté, tendu, dur comme une planche, rendant toute exploration par la palpation impossible. Légère matité dans les deux flancs, sonorité préhépatique. Douleur excessivement intense à la région épigastrique.

En présence de ces symptômes, M. le Prof. Spillmann porte le diagnostic de perforation de l'estomac suite d'ulcère et prie l'un de nous de voir le malade.

Une intervention est décidée, le malade amené aussitôt à la salle d'opérations et à onze heures du matin (soit trois heures après la perforation), la laparotomie est pratiquée.

Anesthésie au chloroforme. Incision médiane sus-ombilicale. Dès que le ventre est ouvert, il s'en échappe des gaz en abondance, et il s'écoule un liquide sale, ayant une forte odeur d'eau-de-vie. Les flancs, l'hypogastre, le cul-de-sac de Douglas sont remplis de ce liquide que l'on enlève avec des compresses. Recherche de l'estomac; dans la région du pylore, on reconnaît aussitôt une perforation des dimensions d'une pièce de 20 centimes, siégeant à la face antérieure de l'estomac, dans l'entonnoir prépylorique. La perforation est entourée d'un tissu dur, blanchâtre, d'aspect cicatriciel. Comme le malade n'avait jamais présenté ni hématémèse, ni melæna de quelque importance, qu'aucun point ne saignait au niveau de la perforation, on ne fait pas d'excision; la perforation est oblitérée par deux plans de points de suture à la soie fine.

Le premier plan comprend la musculeuse et la séreuse; les fils en sont difficiles à placer parce qu'ils coupent les tissus; ce premier plan est enfoui sous un deuxième séro-séreux de points de Lembert.

La suture achevée, on fait une toilette péritonéale minutieuse, asséchant

avec des compresses la cavité péritonéale qui contient une grande quantité de liquide louche sentant fortement l'alcool.

Un drain est laissé au contact de la suture stomacale, un autre plonge dans le cul-de-sac de Douglas.

Suture de la paroi en 3 plans, le premier des drains sortant par l'extrémité supérieure de l'incision, le second par l'extrémité inférieure.

Durée de l'opération : trente minutes.

Injection de 1 500 grammes de sérum, le premier jour.

Le soir, le pouls était un peu meilleur, à 108; T. 37°,6.

Le lendemain, état général plus satisfaisant. P. 108; T. 38°; 200 grammes d'urine. Injection de 500 grammes de sérum.

Le soir, le malade est pris d'agitation; il se lève, veut arracher son pansement. Il se déclare des accidents de manie aiguë, que nous nous croyons en droit de considérer comme du delirium alcoolique. L'opéré dut être isolé, surveillé jour et nuit. Il arrachait plusieurs fois par jour son pansement, et infecta ainsi sa plaie opératoire qui suppura.

Le quatrième jour, les drains furent enlevés; l'opéré, dans un accès de délire, se donna un coup d'ongle sur la cornée; il s'ensuivit une kératite suppurée et, malgré tous les soins, une panophtalmie qui nécessita l'énucléation de l'œil droit, que M. le Prof. Rohmer pratiqua le 12 juin.

Peu à peu le malade devint plus calme et plus lucide.

Le délire cessa et, malgré ces divers incidents, notre opéré finit par guérir. Il quitta le service le 10 juillet, en parfait état.

Le malade doit assurément sa guérison à la précocité de l'intervention, qui fut faite trois heures après la perforation, de sorte qu'il y avait épanchement du contenu de l'estomac dans la cavité abdominale, mais qu'il n'y avait pas encore de péritonite.

I. — Fréquence de l'ulcère gastrique et de sa perforation.

La bibliographie chirurgicale de ces dernières années est riche en faits analogues à ceux que nous avons eu l'occasion d'observer. On ne saurait en être surpris. L'ulcère de l'estomac est une affection fréquente; elle le paraît surtout en Allemagne, en Angleterre et en Amérique.

D'après Ewald [1], de Berlin, les 4 à 5 p. 100 de la population seraient atteints d'ulcère de l'estomac. D'après Mikulicz [2], la proportion varierait de 1,23 à 13 p. 100.

Gluzinski [3], sur 11 298 autopsies pratiquées en une période de

1. Ewald, *Klinik der Verdauungskrankheiten*, 3e édit., 1893, p. 382.
2. Mikulicz, *in* Krausch, Verletzungen und Erkrankungen des Magens und Darmkanals, *Handbuch der prakt. Chirurgie*, Bd. III, 1900, p. 275.
3. Gluzinski, Ueber die Behandlung der peptischen Magengeschwürs, *Wiener med. Wochenschrift*, 1900, n° 49, et *Centralblatt f. Chirurgie*, 1901, p. 959-961.

dix ans, n'a relevé que 95 cas d'anciens ulcères ou de cicatrices d'ulcères; soit 0,84 p. 100 seulement.

Stadwell [1] indique une proportion minima de 1,24 p. 100; sur 7 700 autopsies, il a noté 96 cas d'ulcère gastrique. Brinton [2], sur 100 autopsies, compte 5 fois l'ulcère simple de l'estomac.

Ces chiffres correspondent à la statistique déjà ancienne de Lebert [3], d'après laquelle, sur 40 000 malades, l'ulcère rond s'observerait un peu plus d'une fois sur 200 malades.

D'après un relevé de Payne [4], l'ulcère gastrique augmenterait de fréquence d'année en année, en Angleterre. Dans une discussion sur l'ulcère stomacal à l'Association médicale britannique en juillet et août 1900, cet auteur a montré qu'à l'hôpital Saint-Thomas, les cas d'ulcère gastrique étaient plus nombreux qu'autrefois. De 1870 à 1874, on y avait soigné 30 cas; de 1875 à 1879, 38 cas; de 1880 à 1884, 70 cas; de 1885 à 1889, 103 cas; de 1890 à 1894, 174 cas; de 1895 à 1899, 216 cas.

Un fait intéressant, qui ressort des statistiques, est la fréquence plus grande de l'ulcère gastrique chez la femme que chez l'homme.

Leube [5], en dix ans, traita 556 malades atteints d'ulcère gastrique, dont 360 femmes (65 p. 100) pour 196 hommes (35 p. 100) seulement.

Pariser [6] indique une proportion de 82 p. 100 de femmes pour 18 p. 100 d'hommes.

F. Brunner [7] indique, comme moyenne des statistiques, 1 homme pour 4 femmes.

L'ulcère gastrique est rare dans l'enfance. On l'observe plus particulièrement chez les jeunes filles chlorotiques vers la vingtième année; chez l'homme, entre trente et quarante-cinq ans. Myles [8] l'a noté chez le vieillard.

1. Stadwell, The sex of patients suffering from gastric ulcer, *British med. Journal*, 5 janvier 1901.

2. Brinton, *Maladies de l'estomac*, trad. française, 1870.

3. Lebert, *Traité d'Anatomie pathologique*, 1855-1861, et Rault, in *Traité de médecine* de Bouchard et Brissaud, 1900, t. IV, p. 293.

4. Payne, British medical Association, 68e Congrès, *Gazette hebdomadaire de méd. et de chirurgie*, 1900, p. 1017.

5. Leube, Die chirurgische Behandlung des Magengeschwürs, 26e Cong. de la Société allemande de Chirurgie, *Centralblatt f. Chir.*, 1895, n° 28 (supplément), p. 66, et *Arch. f. klin. Chir.*, t. 55, 1897, p. 69.

6. Pariser, Die Behandlung der frei in die Bauchhöhle perforirenden Ulcus Ventriculi, Versammlung der Gesellschaft deutsche Naturförscher u. Aerzte in Frankfurt a. M., *Centralblatt f. Chir.*, 1896, p. 1054.

7. F. Brunner, Das acut in die freie Bauchhöhle perforirende Magen u. Duodenalgeschwur, *Deutsche Zeit. f. Chir.*, t. 69, 1903, p. 106.

8. Myles, Perforating gastric ulcer, *The Lancet*, 1899, april 8, p. 965 [obs. 250].

Quant à la *perforation de l'ulcère* que nous nous proposons d'étudier, sa fréquence a été différemment évaluée par les auteurs. Leube [1] la dit se produire dans 1 p. 100 des cas, Broadbert [2], dans 6 p. 100 des cas. Greenaugh et Joslin [3], dans une statistique de 187 cas observés dans une période de dix ans à l'hôpital de Massachusetts, indiquent une proportion de 3 p. 100 de perforations. Brinton [4] a noté la perforation dans 13 p. 100 des cas; Debove et Rémond [5] l'ont également notée dans 13 p. 100 des cas, Habershon [6], dans 18 p. 100 des cas, Pearce Gould [7], dans 25 p. 100 des cas.

Michaux [8] n'en a compté que 16 cas, dans vingt-cinq années des *Bulletins de la Société anatomique*; lui-même n'en a observé que 2 cas en six ans, et, d'après les renseignements recueillis auprès de ses collègues Brouardel, Potain, Dieulafoy, Cornil, Letulle, il pense qu'à Paris, la perforation se produirait environ dans 3 à 5 p. 100 des cas d'ulcères gastriques.

La différence dans le nombre des perforations observées chez la femme et chez l'homme se trouve en rapport avec la différence de fréquence de l'ulcère gastrique dans les deux sexes.

Johnston [9] observa une perforation d'ulcère gastrique chez une fillette de neuf ans; Körte [10] en note une chez une femme de soixante et onze ans, et Myles [11] chez un vieillard de soixante-douze ans.

II. — Historique et statistique des interventions opératoires pour perforation d'ulcère gastrique.

Le premier cas de suture d'un ulcère gastrique perforé est dû à Mikulicz [12] qui, alors qu'il était assistant de Billroth, le 7 novem-

1. Leube, *loc. cit.*
2. Broadbert, Perforating gastric ulcer, *British med. Journal*, 1897, 30 octobre.
3. Greenaugh et Joslin, Gastric ulcer at the Massachusetts General Hospital, 1888-1898; *Amer. Journ. of med. Sciences*, 1899, II, p. 167; *Gaz. hebd. Méd. et Chir.*, 1899, p. 1043.
4. Brinton, *loc. cit.*
5. Debove et Remond, *Maladies de l'estomac*, 1894.
6. Hobson, A clinical lecture on the complications of gastric ulcer, *Brit. med. Journ.*, 1901, I, 257.
7. Pearce Gould, Discussion on the operative treatment of perforative Ulcer of the Stomach and Intestines, *Brit. med. Journ.*, 1895, n° 1764, p. 859. *Centralblatt f. Chir.*, 1895, p. 302.
8. Michaux, *Congrès français de Chirurgie*, session de Lyon, 1894, p. 217.
9. Parsons, *British med. Journal*, 1899, II, p. 1186.
10. Körte, Ueber die Chirurgische Behandlung des Magengeschwürs und seiner Folgezustaende, *Arch. für klin. Chirurgie*, t. 63, 1901, p. 1 [obs. 287].
11. Myles, *loc. cit.* [obs. 250].
12. Mikulicz, Ueber Laparotomie bei Perforation des Magens und Darmes,

bre 1880, fit la laparotomie pour mettre à découvert une perforation stomacale par ulcère et la fermer par une suture; l'opéré succomba. Un autre malade opéré dans les mêmes conditions par Mikulicz [1], deux opérés de Czerny [2], deux autres de Stelzner [3] succombèrent. C'est Heussner [4] qui, après un premier insuccès, enregistra le premier succès parmi les chirurgiens allemands. Son opération date du 19 mai 1892.

En Angleterre, c'est Taylor [5] qui le premier intervint, le 15 octobre 1887, pour une perforation de l'estomac suite d'ulcère. Son opéré succomba. Barlett [6], Ball [7], Lockwood [8], Barling [9], Haward [10], Haslam [11], ne furent pas plus heureux. C'est Gilford [12], qui réussit le premier, le 22 juin 1893.

D'après Finney [13], la première opération pour perforation d'ulcère gastrique en Amérique aurait été faite par Weir, et le premier succès appartiendrait à Atherton [14].

En Suisse, Roux [15], de Lausanne, obtint son premier succès en 1893.

En France, après les opérations malheureuses de Walther [16],

57e Versammlung deutscher Naturförscher und Aerzte in Magdeburg; *Centralblatt f. Chir.*, 1884, p. 753 [obs. 1]. Die chirurgische Behandlung des chronischen Magengeschwürs, Verhandlungen der deutschen Gesellschaft f. Chirurgie, 1897. *Arch. f. klin. Chirurgie*, t. 55, 1897, p. 84, et *Centralblatt f. Chir.*, 1897, n° 28 (supplément), p. 88 [obs. 6].

1. Mikulicz, Peritonitis nach Perforation eines Magengeschwürs, *Arch. f. klin. Chir.*, 1889, t. 39, p. 780.

2. Steinthal, Ueber die chirurgische Behandlung der ulcerösen Magen und Darmperforation, *Archiv. f. klin. Chir.*, t. 37, 1888, p. 853 [obs. 2 et 3].

3. Stelzner, Verhandl. der deutschen Gesellschaft f. Chir., XVIIIe Congrès, *Centralbl. f. Chir.*, 1889, n° 29 (supplément), p. 67 [obs. 7 et 8].

4. Kriege, Ein Fall von einem frei in die Bauchhöhle perforirende Magengeschwür, *Berliner klin. Wochenschrift*, 1892, p. 1244 et 1280 [obs. 13 et 14].

5. Taylor, *The Birmingham med. Record*, 1888, p. 183.

6. Taylor, *loc. cit.*

7. Fergusson, *British med. Journal*, 1901, II, p. 1145.

8. Lockwood, *British med. Journal*, 21 nov. 1891.

9. Barling. Cases on perforation of the stomach, *Brit. med. Journal*, 1892, I, p. 63 [obs. 18 et 19].

10. Haward, Perforated gastric ulcer, *British med. Journal*, 1893, I, p. 118 et 952 [obs. 23].

11. Haslam, Perforated gastric ulcer, *British med. Journal*, 1893, II, p. 1044 [obs. 22].

12. Gilford, Perforated gastric ulcer, *British med. Journal*, 1893, I, p. 944 [obs. 21].

13. Finney, Perforated ulcer of the stomach, *Annals of Surgery*, vol. 32, 1900, II, p. 1.

14. Atherton, *Medical Record*, 1895, I, p. 2.

15. Ackermann, *Contribution à l'étude de la perforation de l'ulcère de l'estomac*, thèse de Lausanne, 1896 [obs. 57].

16. Walther, Ulcère perforant de l'estomac, *Bulletin de la Société anatomique*, 1890 [obs. 11].

Poncet [1], Le Dentu [2], c'est à Michaux [3] que revient l'honneur d'avoir enregistré le premier succès.

A partir de ces premières interventions, les opérations pour perforation d'ulcère gastrique se sont multipliées.

En Allemagne, Kriege [4], en 1892, en avait réuni 8 cas, mais sans aucun succès; Pariser [5], en 1895, 43 cas avec 10 guérisons; en 1896 [6], il collige 99 cas avec 33 guérisons. En 1897, Mikulicz [7] en indique 103 cas avec 33 succès; Tinker [8], en 1899, 213 cas. Dans un mémoire tout récent, F. Brunner [9] donne une statistique de 380 cas.

En Angleterre, Barling [10], en 1895, en réunit 37 cas avec 13 guérisons.

En Amérique, Weir et Foote [11], en 1896, en rassemblent 78 cas avec 23 guérisons, Keen et Tinkner [12], en 1898, 156 cas, Shermann [13], en 1899, 171 cas, Lund [14], en 1900, 181 cas, et Finney [15] 268 cas avec 139 guérisons. Robson [16] parle de 429 cas et Bidwell [17] de 414 cas avec 139 guérisons.

La statistique d'Ackermann [18] faite en 1896, compte 72 opérations avec 25 guérisons.

1. Mouisset, Ulcère de l'estomac, perforation, etc., *Lyon médical*, t. 64, 1890, p. 516 [obs. 9].
2. Le Dentu, Ulcère perforant de l'estomac ayant fait croire à une occlusion, *Revue internationale de Thérapeutique*, 30 janvier 1893 [obs. 24].
3. Michaux, De l'intervention chirurgicale immédiate en cas de perforation d'ulcère simple de l'estomac, *Congrès français de Chirurgie*, session de Lyon, 1894, p. 217 [obs. 33].
4. Kriege, *loc. cit.*
5. Pariser, Zur Behandlung in der Bauchhöhle perforirten Ulcus ventriculi, *Deutsche med. Wochenschrift*, 1895, n°s 28 et 29.
6. Pariser, Versammlung der deutschen Naturförscher u. Aerzte in Frankfurt u. M., 1896, *Centralblatt f. Chir.*, 1896, p. 1054.
7. Mikulicz, *Arch. f. klin. Chirurgie*, t. 55, 1897, p. 84; *Centralblatt f. Chir.*, 1897, n° 28 (supplément, p. 69).
8. Tinker, Die perforirenden Magengeschwürs und ihren Behandlung, *Dissert. inaug.*, Berlin, 1899.
9. F. Brunner, *loc. cit.*, p. 103.
10. Barling, The ingleby Lectures, Perforation of gastric ulcer, *British med. Journal*, 1895, p. 1798.
11. Weir a. Foote, The surgical treatment of round ulcer of the stomach und its sequelae, *Med. News*, New-York, 1896, n° 68, p. 449.
12. Keen a. Tinker, *The Philadelphia medic. Journal*, 1898, I, p. 1104.
13. Shermann, *Boston med. and surg. Journal*, 1899, I, p. 183.
14. Lund, *Boston med. and surg. Journal*, 1900, I, p. 25.
15. Finney, Perforated ulcer of the stomach, *Annals of Surgery*, 1900, vol. 32, p. 1.
16. Robson, Three Lectures on the Surgery of stomach, *The Lancet*, 1901, I, p. 747.
17. Bidwell, Operations in gastric ulcer, *Amer. Journal of the med. Sciences*, 1899, II, p. 251; *Gaz. hebd. de Méd. et de Chir.*, 1899, p. 1019.
18. Ackermann, *loc. cit.*

En France, Chapt[1], dans sa thèse, en 1895, a réuni 25 opérations avec 4 guérisons. Terrier et Hartmann[2], dans leur ouvrage sur la *Chirurgie de l'estomac*, parlent de 169 opérations avec 80 guérisons. Ces statistiques, de même que la plupart des précédentes, renferment des opérations faites dans des pays différents. Nous avons pu réunir 44 opérations pratiquées par des chirurgiens français, sur lesquelles il y a 10 guérisons. En ajoutant nos deux observations personnelles, nous obtenons donc 46 opérations avec 11 succès.

Notre statistique générale porte sur 409 observations. 217 de ces observations sont déjà mentionnées dans le mémoire de F. Brunner; nous y avons ajouté 192 observations nouvelles[3].

III. — Anatomie pathologique.

Notre but n'est pas de décrire l'anatomie pathologique de l'ulcère gastrique et le mécanisme de sa perforation; nous nous contenterons de signaler les particularités intéressant plus spécialement le chirurgien, telles que le siège et les caractères de la perforation, ainsi que ses conséquences.

1° *Siège de la perforation.* — Le siège de la perforation a une grande importance. Les conséquences de la lésion différeront selon qu'elle se produira à la paroi antérieure ou à la paroi postérieure de l'estomac. Sur la paroi antérieure, la perforation pourra déterminer l'irruption directe du contenu gastrique dans la grande cavité abdominale.

Dans la grande majorité des observations, l'ulcère gastrique suivi de perforation siégeait sur la paroi antérieure et plus particulièrement au voisinage de la petite courbure, vers le cardia. Barker[4] déjà, en 1891, a publié 12 observations d'ulcère gastrique perforé, siégeant toutes à la paroi antérieure. Sur 30 cas réunis par Pariser[5] en 1895, l'ulcère perforé siégeait 22 fois sur la paroi antérieure, 2 fois à la petite courbure et 6 fois sur la paroi postérieure. En 1896[6], il a réuni un total de 200 cas d'ulcère gastrique, sur lesquels

1. Chapt, *Contribution à l'étude de la perforation de l'ulcère simple de l'estomac et de son traitement*, thèse de Paris, 1895.
2. Terrier et Hartmann, *Chirurgie de l'estomac*, 1899, p. 365.
3. *Les numéros entre [ ] placés à la suite des indications bibliographiques placées au bas de la page renvoient aux numéros des observations de la fin du travail.*
4. Barker, Remarks of twelve consecutive cases treated by operation for perforating gastric ulcer, *Trans. of the clinic. Society of London*, V, 33; *Centb. f. Chir.*, 1901, p. 333.
5. Pariser, *Deutsche med. Wochenschrift*, 1895, n°s 28 et 29.
6. Pariser, *Centralblatt f. Chir.*, 1896, p. 1054.

il a compté 10 ulcères de la paroi antérieure avec 8 perforations, et 190 ulcères de la paroi postérieure, avec 4 perforations seulement.

D'après Gould[1], les 85 p. 100 des ulcères de la paroi antérieure se compliquent de perforation dans la cavité péritonéale; ils siègent d'habitude, d'après cet auteur, dans la région de la paroi qui est recouverte par le foie. Les ulcères de la paroi postérieure se compliqueraient de perforation dans 2 p. 100 des cas seulement. Barling[2], sur 37 opérations pour perforation d'ulcère gastrique, a compté 22 perforations à la paroi antérieure, 5 à la paroi postérieure, 2 à la petite courbure. Broadbert[3] trouve la perforation 31 fois à la paroi antérieure, 3 fois à la paroi postérieure, et 15 fois à la petite courbure. Dans les 78 cas réunis par Weir et Foote[4], la perforation siégeait 43 fois à la paroi antérieure, 11 fois à la paroi postérieure, 6 fois à la petite courbure. Pour Brinton[5], la perforation existe dans 70 p. 100 des cas à la paroi antérieure, dans 9 p. 100 des cas à la paroi postérieure, dans 24 p. 100 des cas à la petite courbure.

Mikulicz[6] indique, comme proportion de la fréquence des perforations de la paroi stomacale antérieure, 80 p. 100 des cas.

Pour Chapt[7], la paroi antérieure est perforée dans 85 p. 100 des cas.

Une statistique discordante est celle de Gluzinski[8] qui, pour 28 cas de perforation d'ulcères gastriques, indique 1 perforation à la grande courbure, 3 à la petite, 6 à la paroi antérieure et 18 à la paroi postérieure.

La statistique la plus complète est celle de F. Brunner[9]. Cet auteur indique 278 perforations siégeant à la paroi antérieure pour 42 perforations de la paroi postérieure.

Les 278 perforations de la paroi antérieure comprennent 75 perforations dans le voisinage du pylore, dont 24 sur la petite et 3 sur la grande courbure, 59 sans autre indication; 23 perforations à égale distance entre le cardia et le pylore, dont 12 à la grande

1. Gould, A discussion on the operative treatment of perforating ulcer of the stomach and intestines, *British. med. Association*, 1895; *Centralblatt f. Chir.*, 1895, p. 302.
2. Barling, *loc. cit.* 1895.
3. Broadbert, *loc. cit.*
4. Weir a. Foote, *loc. cit.*
5. Brinton, *loc. cit.*
6. Mikulicz, *loc. cit.*, 1897.
7. Chapt, *loc. cit.*
8. Gluzinski, *loc. cit.*
9. F. Brunner, *loc. cit.*, p. 114.

courbure, 2 à la petite et 9 sans autre indication; 122 dans le voisinage du cardia, avec 55 sur la petite courbure, 5 sur la grande, et 62 sans autre indication; 22 à la petite courbure et 5 à la grande sans autre détail; enfin, 31 perforations de la paroi antérieure, dont le siège n'est pas autrement précisé.

Les 42 perforations de la paroi postérieure ont été notées 7 fois près du pylore, 14 fois près du cardia, 9 fois à la petite courbure, 1 fois à la grande; 11 fois leur siège n'a pas été autrement précisé.

Ces chiffres démontrent que la perforation siège plus souvent à la paroi antérieure qu'à la paroi postérieure, dans une proportion comme 7 à 1; plus souvent dans le voisinage du cardia que du pylore, dans la proportion de 5 à 3; et tout particulièrement à la petite courbure, 122 fois pour 16 fois sur la grande. Dans nos deux observations, il s'agissait de perforation d'ulcère de la paroi antérieure.

La prédominance du chiffre des perforations de la face antérieure sur celui des perforations de la face postérieure se trouve être à l'inverse du résultat des autopsies qui indiquent, au contraire, un chiffre plus considérable d'ulcères de la paroi postérieure. D'après Brinton [1], l'ulcère gastrique siégerait dans les 70 p. 100 des cas à la paroi postérieure. Si la perforation se produit plus facilement à la paroi antérieure, les causes doivent en être recherchées, comme Barling [2] l'a dit, dans la plus grande mobilité de la paroi, son peu de tendance à contracter des adhérences, peut-être son atteinte facile par les traumatismes. La paroi postérieure étant moins mobile, un ulcère avant de la perforer provoquera plus facilement la formation d'adhérences protectrices avec les organes voisins, le pancréas et le foie, et lorsqu'il la perforera, il n'en résultera pas une irruption du contenu gastrique dans la grande cavité péritonéale et une péritonite généralisée, mais des accidents de péritonite localisée, un épanchement dans la petite cavité péritonéale, un abcès sous-phrénique, tous accidents à manifestations d'ordinaire plus lentes, d'une gravité immédiate moindre.

2° *Caractères de la perforation.* — Les caractères de la perforation sont typiques ; elle est ronde ou ovale, faite comme à l'emporte-pièce, à bords rarement irréguliers; exceptionnellement elle s'est montrée sous la forme d'une déchirure. Sur son contour, la paroi stomacale est indurée sur une étendue plus ou moins considérable, parfois au point de simuler une véritable tumeur. Rarement l'induration périphérique manque et les bords de la perforation sont

1. Brinton, *loc. cit.*
2. Barling, *loc. cit.*, 1895.

amincis. Par leur rigidité ou leur friabilité, ces bords peuvent offrir une grande difficulté pour une suture. A sa périphérie, l'ulcère présente souvent des adhérences récentes ou anciennes avec les parties voisines, la face inférieure du foie, la paroi abdominale antérieure. L'importance et l'étendue de ces adhérences varient.

D'après F. Brunner [1], dans plus de la moitié des cas, le diamètre de la perforation serait supérieur à 1 centimètre; rarement il serait inférieur à 5 millimètres; rarement aussi il dépasserait 2 centimètres à 2 centimètres et demi.

Steele [2] cite une perforation de près de 3 centimètres, et Dufour [3] a présenté à la Société anatomique un estomac montrant un ulcère perforant de dimensions exceptionnelles. La muqueuse de l'estomac était pour ainsi dire éversée vers la cavité péritonéale.

Il est des cas où la perforation était au contraire très petite, même imperceptible. Ainsi Schloffer [4] ne put découvrir, dans le fond induré d'un ulcère, la perforation qui avait pourtant déterminé une péritonite chez un de ses malades.

Barker [5] cite une observation où il y avait une quantité considérable de gaz dans la cavité péritonéale sans qu'on ait pu constater de perforation tant elle était petite. Il a émis l'hypothèse d'une perforation imperceptible, rapidement cicatrisée, qui avait néanmoins livré passage à des saprophytes, probablement des colibacilles qui auraient déterminé un développement secondaire de gaz. On pourrait aussi admettre que la perforation n'ait été qu'imminente, avec fond de l'ulcère réduit à la séreuse. Enfin, la perforation pouvait être masquée par des exsudats. Moore [6] et Rice [7] ont trouvé des gaz et des liquides gastriques dans la cavité péritonéale avec un ulcère perforé de la paroi stomacale antérieure recouvert et oblitéré par des exsudats fibrineux.

3° *Perforations multiples.* — Il est des exemples de perforations multiples. On sait que les ulcères multiples ne sont pas rares. Brinton [8] en a noté 97 cas sur 463 observations; 57 fois il a con-

1. F. Brunner, *loc. cit.*, p. 116.
2. Steele, Case of perforated gastric ulcer, *The Lancet*, 1895, II, p. 264 [obs. 53].
3. Dufour, Ulcère gastrique perforant à étendue considérable, *Bulletin de la Société anatomique*, 1901, octobre, p. 531.
4. Schloffer, Die aus der Wölfer'schen Klinik seit 1895 operirten Falle von gutartigen Magenkrankheiten, *Beiträge für klinische Chirurgie*, t. 32, 1902, p. 310.
5. Barker, *loc. cit.* [obs. 170-181].
6. Moore, A case of perforation of the gastric ulcer, *Lancet*, 1900, n° 24, p. 1496 [obs. 251].
7. Rice, A case of perforation of the stomach due to gastric ulcer, *The Lancet*, 1901, I, p. 248 [obs. 314].
8. Brinton, *loc. cit.*

staté 2 ulcères, 16 fois 3 ulcères, 3 fois 4 ulcères, 2 fois 5 ulcères et 4 fois plus de 5 ulcères.

Il est une série d'observations où le chirurgien étant intervenu pour une perforation d'ulcère gastrique, a découvert à l'autopsie un deuxième ulcère. Mikulicz [1], Helferich [2], Bruandel [3], Gilford [4], rapportent des faits de ce genre. Hunter [5], dans une opération, découvrit une perforation de la face antérieure et trouva, trois semaines plus tard, à l'autopsie, un deuxième ulcère sur la face postérieure. Schuchard [6] excisa un ulcère de la petite courbure et trouva, à l'autopsie de son opéré, un deuxième ulcère que l'examen de l'intérieur de l'estomac à l'aide du doigt introduit par la perforation lors de l'opération, n'avait même pas permis de soupçonner.

Demons [7] est intervenu pour un ulcère perforé de la paroi antérieure et découvrit à l'autopsie un deuxième ulcère perforé sur la paroi postérieure. Stelzner [8] observa un cas analogue.

Rioblanc [9] trouva un ulcère perforé et, à l'autopsie, un deuxième ulcère sur le point de se perforer. Barling [10], Walther [11], ont cité des faits semblables.

Dans un cas où, après la laparotomie, Faure [12] ne put découvrir de perforation stomacale, l'autopsie faite le lendemain en montra deux, symétriquement placés sur la paroi antérieure et sur la paroi postérieure.

Bourlot [13] a présenté à la Société anatomique un estomac qui montrait également deux ulcères perforés symétriquement placés sur les parois antérieure et postérieure.

1. Mikulicz, *Archiv f. klin. Chir.*, 1889, t. 39, p. 780 [obs. 6].
2. Helferich, *in* Oergel, Casuistischer Beitrag zur Pathologie u. Therapie des Perforationsperitonitis nach Ulcus Ventriculi, Inaug. Diss., Greifswald, 1891 [obs. 12].
3. Bruandel, Perforation d'ulcère de l'estomac, *Bull. de la Société anatomique*, 22 déc. 1899, p. 1076 [obs. 184].
4. Gilford, Perforated gastric ulcer, *Brit. med. Journ.*, 1893, I, p. 944 [obs. 21].
5. Hunter a. Edington, Case of ruptured gastric ulcer, *The Glasgow med. Journal*, 1901, II, p. 196 [obs. 384].
6. Schuchard, 23e Congrès de la Société allemande de Chirurgie, *Centralblatt f. Chir.*, 1894, n° 30, supplément, p. 49.
7. Demons et Bégouin, *Journal de méd. de Bordeaux*, 1897, n° 4, et Réjon, thèse de Bordeaux, 1899 [obs. 91].
8. Stelzner, 18e Congrès de la Société allemande de Chirurgie, *Cent. f. Chir.*, 1889, n° 29, supplément, p. 67 [obs. 8].
9. Rioblanc, Ulcère perforant de l'estomac, *Lyon médical*, t. 81, 1898, p. 483 [obs. 155].
10. Barling, Cases of perforating ulcer of the stomach, *Brit. med. Jour.*, 1892, I, p. 63 [obs. 19].
11. Walther, *Bulletins de la Société anatomique*, 1890, p. 421 [obs. 11].
12. Diriat et Appert, *Bulletins de la Société anatomique*, 1896, p. 297 [obs. 71].
13. Bourlot, *Bulletins de la Société anatomique*, 1900, p. 472 [obs. 217 bis].

Lejars[1], dans une autopsie faite chez un malade mort des suites d'un abcès gazeux sous-phrénique, a trouvé deux ulcères gastriques perforés.

Viannay[2] rapporte une observation où Jaboulay, intervenant pour des accidents de perforation et de péritonite suppurée circonscrite, découvrit, après débridement du foyer, 3 perforations. Une autre fois, Jaboulay trouva à l'autopsie, outre l'ulcère perforé, situé sur la paroi antérieure, deux autres ulcères, l'un cicatrisé, l'autre en évolution.

D'après la statistique de Brunner[3], il y aurait des perforations multiples dans 1/4 et même 1/3 des cas. L'auteur en a constaté 39 cas sur 120 autopsies. Il est quelques exemples où c'est un ulcère du duodénum qui a coexisté et parfois entraîné la mort. Heussner[4] a fait connaître un cas de ce genre.

IV. — Conséquences de la perforation.

Différents cas peuvent se présenter.

1° Lorsqu'il n'existe au voisinage de la perforation aucune barrière à l'irruption, que celle-ci se fait à la paroi antérieure de l'estomac, le contenu gastrique s'épanche librement dans la grande cavité péritonéale, et il en résulte une *péritonite généralisée*.

Lorsque la perforation a lieu à la face postérieure de l'estomac, l'épanchement se fait dans l'*arrière-cavité des épiploons*.

Les accidents peuvent se localiser dans les autres loges de la région sus-ombilicale; d'où les différentes variétés de collections et d'*abcès sous-diaphragmatiques* ou *sous-phréniques* d'origine gastrique.

On a observé des *collections intrapéritonéales* diverses.

Enfin, lorsque le travail ulcératif a déterminé dans le voisinage de la perforation des adhérences qui limitent l'issue des matières, la péritonite reste *circonscrite* et *localisée*, il s'ensuit une *périgastrite suppurée*.

1° *Épanchement dans la grande cavité péritonéale.* (*Péritonite par perforation*). — La perforation peut se faire directement dans la grande cavité péritonéale; c'est le cas lorsqu'elle siège à la face antérieure de l'estomac et qu'aucune barrière ne s'oppose à

1. Lejars et Courtois-Suffit, Abcès gazeux sous-phrénique, *Bull. Soc. Chir.*, 1897, p. 643, 735 [obs. 102].
2. Viannay, Trois cas d'intervention chirurgicale pour ulcère perforant de l'estomac, *Archives provinciales de Chirurgie*, 1900, p. 694 [obs. 261, 262].
3. F. Brunner, *loc. cit.*, p. 119.
4. Heussner, *in* Kriege, *loc. cit.* [obs. 13].

l'irruption du contenu gastrique. On trouve, dans les premières heures qui suivent, un épanchement dont la nature et l'abondance varient avec la nature du contenu et l'état de réplétion de l'estomac, au moment de la perforation.

Ce sont d'abord des gaz en plus ou moins grande quantité; parfois très abondants, ils déterminent un ballonnement considérable. Il est dit, dans une observation de Hartmann[1], que le péritoine ayant été ouvert, des gaz se sont échappés avec sifflement, et le ventre s'est affaissé. Il en a été de même dans une laparotomie faite par Guinard[2] quarante-huit heures après la perforation; aussitôt que le péritoine a été incisé, des gaz se sont échappés bruyamment et le ventre est tombé. Dans notre premier cas, il en fut ainsi.

Au début, les gaz sont inodores, ou ne rappellent que l'odeur du contenu gastrique; plus tard, ils deviennent fétides. Dans l'observation de Guinard, ils l'ont été déjà vingt-quatre heures après la perforation; par contre, Czerny[3] les a trouvés inodores, même après plusieurs jours encore.

En même temps que les gaz, les autres contenta de l'estomac s'épanchent dans le ventre. Dans certains cas exceptionnels cependant, la pneumatose péritonéale a persisté seule; dans l'observation de Guinard, le fait s'est expliqué par une disposition spéciale. On a trouvé, à l'autopsie, « sur la face antérieure de l'estomac, une perforation à l'emporte-pièce siégeant sur un ulcère à bords calleux. Le lobe gauche du foie était adhérent au niveau de cet ulcère et formait comme un clapet au-devant de la perforation. C'est ce couvercle hépatique qui, appliqué sur l'estomac, s'était opposé à l'issue des liquides ».

Nous avons déjà cité le fait de Barker[4] où une quantité considérable de gaz s'était trouvée épanchée dans l'abdomen, sans qu'on ait pu constater de perforation, et nous avons rappelé l'explication que l'auteur a donnée du phénomène. Gruneisen[5] est également d'avis que des gaz peuvent se produire sous l'influence de certaines bactéries, sans qu'il y ait de perforation. Dans un travail récent, Umber[6] attribue la propriété à une variété du colibacille pour

1. Terrier et Hartmann, *Chirurgie de l'estomac*, 1897, p. 362 [obs. 72].
2. Guinard, Ulcère perforant de l'estomac, *XIIe Congrès français de Chirurgie*, 1898, p. 320 [obs. 135].
2. Czerny, *in* Steinthal, *Arch. f. klin. chir.*, t. 37, 1888, p. 853 [obs. 2].
4. Barker, *Centralbl. f. Chir.*, 1901, p. 333.
5. Gruneisen, Ueber die subphrenischen Abscesse, *Arch. f. klin. Chir.*, t. 70, 1903, p. 175; *Centralblatt f. Chir.*, 1903, p. 786.
9. Umber, Pyopneumothorax subphrenicus auf perityphlitischer Basis ohne Perforation, *Mitteilungen aus den Grenzgebieten der Med. u. Chir.*, t. VI, 1900, p. 605.

laquelle il propose la dénomination de paracolibacille aérogène, et qui appartiendrait aux types paracolibacillaires de Gilbert[1].

Dans les laparotomies faites dans les toutes premières heures après la perforation, comme cela a été le cas dans notre deuxième observation, on trouve le contenu gastrique à peu près sans mélange, dans la cavité péritonéale. Notre malade avait pris le matin une grande quantité de café additionné d'une forte dose d'eau-de-vie. A l'ouverture de la cavité abdominale, on vit une véritable inondation des anses intestinales par ce mélange, qui avait conservé une odeur d'alcool très prononcée.

Le contenu gastrique, en arrivant en contact avec la séreuse abdominale, détermine plus ou moins rapidement, parfois presque instantanément, une abondante *transsudation péritonéale*. Les produits de l'estomac peuvent ainsi se trouver très delayés; mais presque toujours ils sont reconnaissables à leur aspect et leur odeur aigre. Roux[2] y reconnut du café, une autre fois, du café au lait, Smith[3], un mélange de lait et de pain, Demons[4], du bouillon avec des gouttes de graisse, Poncet et Pollosson[5], des gouttes de graisse et une odeur de menthe, Bowley et Stedmann[6], du lait caillé, Jowers[7], de la bouillie de cacao. Terrier et Hartmann[8], dans une cœliotomie pour ulcère perforé, trouvèrent, dans la cavité abdominale, une grande quantité de gaz et de liquide stomacal renfermant des débris alimentaires, notamment une masse de haricots.

L'épanchement péritonéal peut être extrêmement abondant et se produire très rapidement. Il peut être de plusieurs litres. Formé au début par un liquide louche, séro-purulent, il devient plus tard franchement purulent. Parfois il est déjà purulent de très bonne heure.

Bientôt apparaissent les lésions de la *péritonite*, qui sont celles de toutes les péritonites par perforation : rougeur des anses, exsudats fibrineux d'abord, purulents ensuite. Leur localisation première dépend du siège de la perforation, leur extension et leur intensité, de la quantité et du degré de septicité des produits gastriques épanchés, de la date de la perforation.

1. Gilbert, De la Colibacillose, *Sem. méd.*, 1895, n° 1.
2. Roux, *in* Ackermann, *loc. cit.* [obs. 57 et 58].
3. Smith, Hildebrandt, *Jahresbericht über die Fortschritte auf dem Gebiete der Chirurgie*, 1898, p. 599 [obs. 159].
4. Demons et Bégouin, *loc. cit.* [obs. 91].
5. Poncet et Pollosson, *Lyon médical*, T. 89, 1898, p. 486 [obs. 99 bis].
6. Bowley et Stedmann, A case of perforating gastric ulcer, *Lancet*, 1901, I, p. 1266 [obs. 271].
7. Jowers, A case of perforated gastric ulcer treated by laparotomy, *Lancet*, 1895, 2 mars, p. 544 [obs. 43].
8. Terrier et Hartmann, *loc. cit.*, p. 324 [obs. 189].

Il est unanimement reconnu que les signes de péritonite apparaissent dans les premières vingt-quatre heures. F. Brunner[1] admet comme moyenne dix heures; Barling[2], chez un de ses opérés, trouva d'abondants exsudats purulents après six heures déjà; dans d'autres cas, il ne vit apparaître la péritonite généralisée que beaucoup plus tard.

L'étendue de surface péritonéale directement contaminée est en rapport avec la quantité des produits épanchés, qui dépend de l'état de réplétion de l'estomac au moment de la perforation et de la facilité avec laquelle le contenu stomachique fait irruption, par conséquent, des dimensions de la perforation.

La localisation première de l'épanchement des produits gastriques correspond au siège de la perforation; son extension et sa diffusion dépendent de la quantité des produits épanchés, de la position du malade pendant et après la perforation, des dispositions anatomiques de la région du péritoine où l'épanchement s'est fait, de la date de l'épanchement.

Quand l'épanchement se produit en quantité minime, ce qui peut avoir lieu dans le cas où la perforation est de petite dimension, que l'estomac est vide, ou à peu près, au moment de la perforation, l'infection péritonéale peut rester limitée; il se fera des adhérences qui protégeront la cavité péritonéale; le tout aboutira à la formation d'un abcès périgastrique circonscrit, accessible au chirurgien, notamment lorsqu'il siège à la face antérieure de l'estomac; il n'y aura pas péritonite généralisée.

Lorsque l'épanchement gastrique est abondant, il ne diffuse pas au hasard; les deux facteurs qui interviennent dans son extension progressive sont : la *déclivité* et les *dispositions anatomiques*.

Gerulanos[3] a insisté sur le rôle de la déclivité. Dans les cas de perforation de la paroi antérieure et d'épanchement dans la cavité péritonéale libre d'adhérences, les liquides épanchés subissent son effet.

Dans la position horizontale, que le patient prend en s'alitant après la perforation, les points déclives de l'abdomen sont les espaces sous-diaphragmatiques, principalement le gauche, les lombes et le petit bassin. C'est en ces points que, d'après Gerulanos, les liquides seraient refoulés sous l'influence des mouvements des anses intestinales et s'accumuleraient. L'auteur rap-

1. F. Brunner, *loc. cit.*, p. 124.
2. Barling, The ingleby Lectures : Perforation of gastric ulcer, *Brit. med. Journ.*, 1895, p. 1798; *Centralbl. f. Chir.*, 1895, p. 1048.
3. Gerulanos, Zur Kenntniss der nach Perforation eines Magengeschwürs auftretenden intraperitonealen Abscesse, *Deutsche Zeit. f. Chir.*, t. 49, 1898, p. 303.

porte à ce sujet l'observation d'une jeune fille de vingt et un ans, atteinte de perforation de l'estomac par ulcère et chez laquelle un état de collapsus profond et les signes d'une péritonite généralisée avaient contre-indiqué l'intervention immédiate. Environ 3 semaines après l'accident, il dut ouvrir un abcès lombaire et une collection dans le cul-de-sac de Douglas; le quarantième jour un abcès sous-diaphragmatique gauche ; la malade guérit.

Hildebrandt[1], à la suite des constatations qu'il fit pendant une laparotomie chez un homme de quarante-quatre ans, appelle également l'attention sur les collections purulentes qui se font dans les parties déclives du bassin. Jaboulay[2], chez une femme de vingt-deux ans, atteinte d'ulcère gastrique perforé, fut conduit à faire une cœliotomie vaginale, qui donna issue à une grande quantité de pus et de gaz.

Le rôle des dispositions anatomiques a été indiqué par Lennander[3] et Rauenbüsch[4].

Après la perforation d'un ulcère situé à la face antérieure de l'estomac, l'épanchement se fait entre l'estomac et le foie; vers en bas, il rencontre le côlon transverse. Si l'épanchement n'est pas d'emblée trop abondant, le côlon transverse, qui divise pour ainsi dire la cavité abdominale en une loge supérieure et une grande loge inférieure, formera une véritable barrière, et la loge inférieure peut rester indemne.

De la loge supérieure, l'épanchement progressera le long de la gouttière que forment la face supérieure du côlon transverse et l'épiploon gastro-côlique, pour arriver vers les côtés, où les mésocôlons ascendant et descendant, par leur direction oblique, le conduiront dans les fosses iliaques.

On comprend dès lors que si la perforation siège près du cardia, l'épanchement devra se faire de préférence dans l'espace sous-diaphragmatique gauche, pour descendre le long du côlon descendant, dans le bassin.

La perforation existe-t-elle près du pylore, ou sur le duodénum,

1. Hildebrandt, Perforirtes Magengeschwür mit nachfolgender allgemeiner eiteriger Peritonitis, *Munch. med. Wochensch.*, 1899, p. 460. — *Gaz. hebd. de Méd et de Chir.*, 1899, p. 360.

2. Jaboulay, *Chirurgie des centres nerveux, des viscères et des membres*, 1902, t. I, p. 378 [obs. 261].

3. Lennander, Ueber die Behandlung der perforirenten Magen und Duodenalgeschwüres, *Mitteilungen aus den Grenzgebieten der Med. u. Chir.*, t. IV, p. 91, et *Verhandlung. der deutschen Ges. f. Chir.*, XXVIe Congrès, in *Centralblatt f. Chir.*, 1898, n° 28 bis, p. 63.

4. Rauenbüsch, Beitrag zur Localisation u. Verbreitungsweise der eiterigen Peritonitis, *Mitteilungen aus den Grenzgebieten den Med. u. Chir.*, t. X, p. 5.

l'épanchement se fera sous le foie, pour suivre ensuite la gouttière du mésocôlon ascendant et apparaître dans la région iléo-cæcale. Dans un cas d'ulcère perforé situé sur la face antérieure, au niveau de la petite courbure, près du pylore, Delore[1] découvrit, par la laparotomie, un vaste abcès sous-hépatique et, à l'autopsie, une collection dans la fosse iliaque droite, une autre, dans le cul-de-sac de Douglas. De la fosse iléo-cæcale, la collection peut fuser dans le bassin : tel fut encore le cas dans des observations de Barker[2] et de Lennander[3]. Du bassin, elle peut même, d'après Lennander[4], en suivant le côlon iléo-pelvien, remonter dans la fosse iliaque gauche.

Lennander fait encore remarquer que si le côlon transverse prolabe et s'incurve vers en bas, l'épanchement peut passer au-devant du grand épiploon pour descendre vers le bassin.

Il résulte des considérations précédentes qu'il est une série de conditions qui, dans les cas de perforation d'un ulcère gastrique à la paroi antérieure, peuvent favoriser la propagation de l'épanchement des produits gastriques vers les régions péritonéales inférieures et le bassin, en ménageant la région de l'intestin grêle.

Si le grand épiploon est incomplètement développé ou s'il est rétracté, si le malade est agité ou si la quantité de liquide épanché est considérable, il peut se faire d'emblée une inondation de la totalité de la cavité péritonéale.

Il est certain aussi que malgré ses localisations premières, l'infection péritonéale pourra toujours suivre une marche progressivement envahissante et aboutir à la péritonite généralisée.

2° *Épanchement dans l'arrière-cavité des épiploons.* — Les choses se passeront différemment pour les perforations situées sur la face postérieure, en arrière du ligament gastro-hépatique et du ligament gastro-côlique. L'épanchement des produits gastriques se fera dans l'arrière-cavité des épiploons. Il s'ensuivra une collection purulente de l'arrière-cavité. G. Michel et l'un de nous[5] ont décrit la lésion. La collection pourra se circonscrire dans la portion principale, *rétro-stomacale*, de la cavité; Jowers[6] en a cité un

1. Delore, Péritonite par perforation d'un ulcère latent de l'estomac, *Lyon médical*, 28 mai 1899, p. 125 [obs. 188].
2. Barker, On some cases illustrating the surgery of stomach. *British med. Journ.*, 1899, I, p. 1265 [obs. 169].
3. Lennander, *loc. cit.* [ob. 143].
4. Lennander, *loc. cit.* [obs. 141].
5. G. Michel et G. Gross, *Contribution à l'étude des collections purulentes de l'arrière-cavité des épiploons*, 1904.
6. Jowers, *Lancet*, 1895, I, p. 544 [obs. 432].

exemple. Heaton[1] et Delore[2] ont rencontré des abcès localisés dans la bourse *sous-hépatique*; Jones[3] a constaté un abcès dans le prolongement de la cavité vers la rate, ou loge *périsplénique*. La collection peut envahir successivement la cavité et ses prolongements.

L'arrière-cavité peut aussi être plus ou moins rétrécie par des adhérences. Il y aura alors un abcès circonscrit. Chaput[4] a décrit un abcès reposant sur la face antérieure du pancréas.

De l'arrière-cavité, l'infection peut se propager vers en haut; l'abcès de l'arrière-cavité se compliquera d'un abcès sous-phrénique. Dans nombre d'observations, il est question d'abcès sous-phréniques en communication avec l'arrière-cavité des épiploons. Telle celle de Jaboulay et Viannay[5]. Si l'hiatus de Winslow est resté perméable, l'épanchement peut passer par cet orifice dans la grande cavité abdominale; Anderson[6] en cite un exemple. D'après F. Brunner[7], une perforation siégeant sur l'insertion du petit épiploon, près du cardia, peut s'ouvrir à la fois dans la grande cavité péritonéale et l'arrière cavité des épiploons et les infecter en même temps.

3° *Abcès sous-diaphragmatiques ou sous-phréniques.* — Les collections purulentes des loges rétro-stomacale, sous-hépatique, périsplénique de l'arrière-cavité des épiploons appartiennent au groupe important des *abcès sous-diaphragmatiques*. Mentionnés en premier par Leyden[8], bien connus depuis les travaux de Landry[9], Debove[10], Maydl[11], Lampe[12], Sachs[13], Mauclaire[14], Beck[15], Monod[16], Leroy

1. Heaton, *Brit. med. Journ.*, 1902, I, p. 591; II, p. 96 [obs. 342].
2. Delore, *loc. cit.* [obs. 188].
3. Jones, Two cases of operation for perforating gastric ulcer, *Brit. med. Journ.*, 1899, I, p. 962 [obs. 193].
4. Chaput, *Bull. Soc. Chir.*, 1898, p. 21 [obs. 125].
5. Jaboulay et Viannay, *loc. cit.* [obs. 261].
6. Anderson, Perforated gastric ulcer, *Lancet*, 1899, I, p. 902 [obs. 168 bis].
7. F. Brunner, *loc. cit.*, p. 123.
8. Leyden, Ueber Pyopneumothorax subphrenicus, *Zeitschr. f. klin. Medizin*, t. I, 1880, p. 320. Leyden et Renvers, Ueber Pyoneumothorax subphrenicus und dessen Behandlung, *Berl. klin. Woch.*, 1892, n° 46.
9. Landry, Ulcère de l'estomac avec abcès sous-diaphragmatique, *Bull. Soc. anat.*, 1899, 22 décembre.
10. Debove et Rémond, Des abcès sous-diaphragmatiques par perforation des ulcères de l'estomac, *Bull. Soc. médicale des Hôpitaux*, 24 oct. 1890.
11. Maydl, *Ueber subphrenischen Abscesse*, Wien, 1894.
12. Lampe, Ueber subphrenische Abscesse, *Munch. med. Woch.*, 1895, p. 461.
13. Sachs, Der subphrenische Abscesse im Anschluss an die perityphlitische u. perinephretische Eiterung, *Arch. f. klin. Chir.*, 1895, p. 16.
14. Mauclaire, Des abcès sous-phréniques, *Gazette des hôpitaux*, 16 mars 1895.
15. Beck, Beitrag zur Litteratur der subphrenischen Abscesse, *Arch. f. klin. Chir.*, t. 52, 1896, p. 516.
16. Monod, Pyothorax sous-phrénique, *Bull. Soc. chir.*, 1897, p. 735.

des Barres[1], Martinet[2], Lauenstein[3], Fenwick[4], Lejars[5], Rochard et Couteaud[6], Gruneisen[7], les abcès sous-diaphragmatiques ont le plus souvent une origine gastrique; mais ils peuvent encore provenir de tout autre organe contenu dans l'étage supérieur de l'abdomen, duodénum, foie, rate, pancréas, côlon, reins; il en est dont la provenance est plus éloignée, l'appendice[8], voire les organes pelviens de la femme.

Sur 252 abcès sous-diaphragmatiques, Finkelstein[9] en compte 67, soit 26,6 p. 100, en rapport avec une lésion de l'estomac, le plus souvent, un ulcère rond perforé, plus rarement, une perforation traumatique, exceptionnellement, la perforation d'un néoplasme.

Dans la grande majorité des cas, les abcès sous-diaphragmatiques d'origine gastrique sont des abcès gazeux. Aussi Lejars[10] considère-t-il ces abcès comme formant un groupe à part.

Leur contenu est d'ordinaire un pus gazeux, putride, à odeur acide, mélangé parfois de détritus alimentaires.

La proportion des gaz peut être considérable. Gruneisen[11] parle d'un cas où la cavité de l'abcès était presque uniquement remplie par des gaz; la quantité de pus était minime.

D'après Leyden, Maydl, Lejars, lorsqu'il se trouve des gaz dans un abcès sous-diaphragmatique, leur présence indiquerait toujours une perforation gastro-intestinale, mais le trajet, souvent situé au milieu d'adhérences, serait parfois étroit et difficile à découvrir.

1. Leroy des Barres, Ouverture de l'estomac dans une poche sous-diaphragmatique, *Bull. Soc. anat.*, 1897, p. 358.
2. Martinet, Des variétés anatomiques des abcès sous-phréniques, Thèse de Paris, 1898.
3. Lauenstein, De l'abcès sous-diaphragmatique et son traitement, *Association médicale britannique*; *Semaine médicale*, 1896, p. 301.
4. Fenwick, Perigastric und periduodenal Abscesse, *The Edinburgh medical Journal*, 1900, april, p. 318; Hildebrandt, *Jahresbericht für Chirurgie*, 1900, p. 534.
5. Lejars, Les suppurations de la zone sous-diaphragmatique, *Semaine méd.*, 1902, p. 97; Lejars et Bourcy, *Bull. Soc. Chir.*, 1902, p. 568.
6. Rochard et Couteaud, Abcès sous-phrénique gazeux, *Bull. Soc. Chirurgie*, 1902, p. 593.
7. Gruneisen, Ueber die subphrenischen Abcesse, *Archiv f. klin. Chir.*, t. 70, 1903, p. 1.
8. Spire, De l'empyème sous-phrénique d'origine appendiculaire, Thèse de Nancy, 4 décembre 1902.
9. Finkelstein, Zur Pathologie u. Therapie der subdiaphragmatischen Abscesse, *Centralblatt f. Chir.*, 1899, p. 250.
10. Lejars, Les suppurations de la zone sous-diaphragmatique, *Sem. méd.*, 1903, p. 97; Courtois-Suffit, Note sur 3 cas d'abcès gazeux sous-diaphragmatiques, *Bulletins de la Société médicale des hôpitaux*, 12 novembre 1897; *Bulletins de la Société de Chirurgie*, 27 octobre 1897; Lejars et Bourcy, Abcès gazeux sous-phrénique, *Bulletins de la Société de Chirurgie*, 1902, p. 580.
11. Gruneisen, *loc. cit.* [obs. 391].

D'après Gruneisen [1], l'abcès d'origine gastrique ne serait pas toujours gazeux; il y aurait des exceptions. Sur 9 abcès sous-diaphragmatiques, suite de perforation stomacale, observés à la clinique de Körte, il en cite deux où le pus n'était pas mélangé de gaz.

Le même auteur a observé un abcès sous-phrénique consécutif à une perforation de l'estomac, où les gaz contenus dans le pus pouvaient à la rigueur provenir du poumon par une perforation du diaphragme [2].

Il admet enfin, d'après les expériences de Umber [3], que, dans certains cas, les gaz se développeraient spontanément dans l'abcès même, sous l'influence d'éléments bactériens.

Indépendamment des collections purulentes de l'arrière-cavité des épiploons et de ses prolongements sous-hépatique et périsplénique, les abcès sous-diaphragmatiques comprennent des abcès situés les uns dans la *loge interhépato-diaphragmatique droite*, entre la face supérieure du lobe droit du foie et le diaphragme, les autres dans la loge *interhépato-diaphragmatique gauche*, entre le diaphragme et le lobe gauche du foie et une portion variable de la face antérieure de l'estomac. Souvent ces abcès ne sont qu'une extension des abcès formés dans les loges périsplénique, sous-hépatique ou rétro-stomacale. Plusieurs régions peuvent être envahies à la fois. La collection peut s'étendre au-devant de l'estomac jusqu'au niveau du côlon transverse.

La zone sous-diaphragmatique répond, en arrière, à l'espace celluleux sous-péritonéal, qui se continue des deux côtés, avec la gaine périnéphrétique jusque dans la fosse iliaque et le bassin, d'où une vaste loge sous-phrénique, *rétro-péritonéale*, qui peut également devenir le siège de collections purulentes et plus particulièrement de collections d'origine appendiculaire. Elle peut être infectée et envahie secondairement à la suite d'un abcès sous-diaphragmatique d'origine gastrique [4].

On comprend que c'est à gauche que doivent le plus souvent se faire les collections d'origine gastrique, l'estomac étant en grande partie situé à gauche; et, lors même que la perforation siégerait dans les environs du pylore, les liquides pourraient encore se collecter à gauche en suivant la face inférieure du foie.

Le siège habituel des abcès sous-phréniques d'origine gastrique est dans la loge interhépato-diaphragmatique gauche ou dans la

1. Gruneisen, *loc. cit.* [obs. 384].
2. Gruneisen, *loc. cit.* [obs. 390].
3. Umber, *loc. cit.*
4. Lennander, *loc. cit.*, p. 102.

loge rétro-stomacale; Monod[1], Mikulicz[2], Campbell et Wood[3], Lennander[4], Mc Cosh[5], Michaux[6], Delbet[7], Körte[8], Heaton[9], Lejars[10], Rochard et Couteaux[11], Malgaigne et Souligoux[12], en ont fait connaître des observations.

Landry[13] et Gruneisen[14] ont vu des abcès sous-diaphragmatiques du côté droit.

D'ordinaire l'abcès est assez volumineux. Il peut remplir un vaste espace limité vers en haut par la partie gauche du diaphragme, vers la droite, par le ligament suspenseur du foie repoussé, vers en bas, par le lobe gauche du foie, l'estomac, la rate qui sont refoulés, et le côlon transverse adhérent à la paroi abdominale antérieure, vers en avant, par la paroi abdominale.

D'après Maydl, ce seraient principalement les perforations des ulcères situés sur la petite courbure et vers le cardia qui prédisposent à la formation des abcès sous-diaphragmatiques. Les perforations de la paroi postérieure y donnent lieu.

(*A suivre.*)

1. Monod, Pyothorax sous-phrénique, *Bull. Soc. Chir.*, 1897, p. 735 [obs. 105, 106].
2. Mikulicz, *Mitteilungen aus den Grenzgebieten der Medizin u. Chirurgie*, t. II, 1897, p. 258.
3. Campbell a. Wood, Case of gastric ulcer surgically treated, *Hildebrandt Jahresbericht f. Chir.*, 1901, p. 651 [obs. 274].
4. Lennander, *Mitteilungen aus den Grenzgebieten der Med. u. Chir.*, t. IV, 1898, p. 91 [obs. 144, 145].
5. Mc Cosh, *Centralbl. f. Chir.*, 1896, p. 979 [obs. 76].
6. Michaux, *Bull. Soc. anatom.*, janv. 1894.
7. Delbet, *Bull. Soc. Chirurg.*, 1902, p. 582 [obs. 337].
8. Körte, Bericht über 60 Operationen subphrenischer Abscesse, XXXI° Congrès, *Der deutschen Gesellschaft f. Chir.*, 1902; *Centralbl. f. Chir.*, 1902, n° 26, suppl., p. 86, et Gruneisen, *loc. cit.* [obs. 384 à 391].
9. Heaton, Two cases of perforated gastric ulcer, *Brit. med. Journ.*, 1902, I, p. 591, II, p. 96 [obs. 341, 343].
10. Lejars et Bourcy, *loc. cit.* [obs. 343]; Lejars et Courtois, *loc. cit.* [obs. 101 et 102].
11. Couteaux, Abcès sous-phrénique gazeux, *Bull. Soc. Chir.*, 1902, p. 593 [obs. 336].
12. Malgaigne et Souligoux, Abcès gazeux sous-phrénique, *Médecine moderne*, 1903, n° 6 [obs. 394, 395].
13. Landry, Ulcère de l'estomac avec abcès sous-diaphragmatique, *Bulletin Soc. anatomique*, 22 déc. 1899.
14. Gruneisen, *loc. cit.* [obs. 378].

UN NOUVEAU CAS
DE KYSTE JUXTA-INTESTINAL

PAR MM.

F. TERRIER, et **P. LECÈNE**,

Professeur de clinique chirurgicale — Prosecteur

à la Faculté de Médecine de Paris.

Nous avons eu l'occasion récemment d'observer un kyste juxta-cæcal que ses caractères anatomiques permettent de classer dans la variété des kystes juxta-intestinaux à structure intestinale, que l'on pourrait aussi appeler « entéroïdes » (de ἐντερός, intestin). Ces kystes, fort rares, sont encore mal connus; aussi nous a-t-il paru intéressant de publier cette observation avec l'examen histologique de la paroi de la poche. Voici d'abord l'observation clinique et anatomique :

L. V., âgée de trente-trois ans, couturière, entre le 20 octobre 1903 à la clinique chirurgicale de la Pitié, parce que son ventre est très augmenté de volume. La malade a été réglée à quatorze ans; à quinze ans, elle a eu la fièvre typhoïde. La malade est mariée, mais n'a jamais eu d'enfant.

Le début de la maladie actuelle remonte à un an. A ce moment, la malade s'aperçut que son ventre augmentait de volume; elle fut obligée d'élargir ses vêtements qui la gênaient. Il n'y avait pas de douleurs abdominales, les membres inférieurs n'étaient pas œdématiés.

Au bout de quelques mois, survinrent des douleurs abdominales avec quelques troubles dyspeptiques : nausées sans vomissements, pesanteur d'estomac après les repas; mais l'appétit était conservé. Au dire de la malade, elle aurait remarqué à ce moment l'existence d'une grosseur dans le côté droit du ventre; cette grosseur avait le volume d'un œuf de poule, mais n'était pas sentie tous les jours par la malade.

Ce ne fut qu'en septembre de cette année (1903), il y a donc un mois, que la malade consulta un médecin; à ce moment, outre l'augmentation considérable de volume du ventre, il y avait de l'œdème des membres inférieurs. Le médecin, consulté, fit une ponction de l'abdomen et retira environ 10 litres d'ascite.

Quinze jours après cette ponction, le ventre était redevenu aussi gros qu'auparavant. C'est alors que la malade se décida à entrer à l'hôpital de la Pitié.

Actuellement (20 octobre 1903), à l'inspection, le ventre est augmenté de volume; on sent très facilement à la palpation qu'il y a du liquide dans la cavité abdominale (sensation de flot). A la percussion, il existe une sonorité au centre de l'abdomen, avec matité dans les flancs : lorsque la malade est couchée à gauche, le flanc droit devient sonore et réciproquement; il s'agit donc d'une ascite libre. Les membres inférieurs sont œdématiés. Les urines ne contiennent ni sucre, ni albumine.

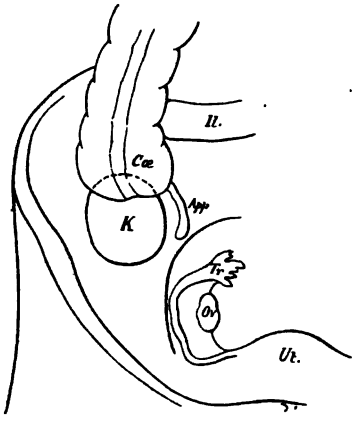

Fig. 1. — Schéma de la disposition et des rapports du kyste, tels qu'on les vit, le ventre étant ouvert.

Comme il est très difficile de palper les organes intra-abdominaux à cause de l'ascite, on décide de pratiquer une ponction; on retire ainsi 15 litres de liquide jaune clair, un peu visqueux. On peut alors sentir dans le flanc droit une tumeur du volume du poing; cette tumeur, indolente, arrondie, résistante, occupe la fosse iliaque droite; elle dépasse en haut la crête iliaque et descend en bas jusqu'au détroit supérieur; la tumeur possède une mobilité transversale peu marquée.

Au toucher vaginal, on sent que le col de l'utérus est très mou; le corps utérin, au contraire, est dur; à droite du corps de l'utérus, on sent à travers le cul-de-sac latéral droit, assez loin de l'utérus, une tumeur grosse comme le poing, tout à fait indépendante de l'utérus, cette tumeur est évidemment celle que l'on a senti à la palpation de l'abdomen. A gauche, on ne sent pas les annexes.

La malade actuellement ne se plaint d'aucun trouble dyspeptique; les selles sont normales et régulières. L'appétit est bon : il y aurait eu un peu d'amaigrissement depuis un an. Le foie est normal et ne dépasse pas le rebord costal. En présence de ces symptômes, on pense qu'il s'agit d'un *kyste de l'ovaire droit avec ascite.*

Opération le 3 novembre 1903, par M. le Prof. Terrier.

Laparotomie médiane sous-ombilicale. On évacue une grande quantité de liquide ascitique clair, jaunâtre, un peu visqueux. On aperçoit alors une tumeur kystique adhérente à la paroi cæcale, située au-dessous et un peu en arrière du cæcum (V. Fig. 1). La tumeur a le volume du poing; elle est complètement indépendante de l'utérus et des annexes droites qui sont absolument normales. Du côté gauche, la trompe est saine; l'ovaire présente à sa surface un petit kyste séreux, gros comme un pois, qui est incisé au bistouri.

On incise alors le péritoine pariétal postérieur, qui est rouge lie de vin, tomenteux et sillonné de grosses veines, au-devant de la tumeur; celle-ci est énucléée; elle répond à la face postéro-externe du cæcum, sur lequel d'ailleurs elle est tout à fait mobile; on trouve sans difficultés le plan de clivage qui sépare la tumeur du cæcum. On ferme par un surjet la surface cruentée produite par l'ablation de la tumeur. L'appendice iléo-cæcal, indépendant de la tumeur, situé en dedans d'elle, est enlevé par la même occasion, suivant la technique habituelle. Réunion de la paroi sans drainage.

Guérison sans complication : la malade quitte l'hôpital à la fin de novembre 1903; l'ascite ne s'est pas reproduite.

Le kyste enlevé a le volume d'une très grosse orange; sa face externe est lisse, dépourvue de toute espèce de végétations. A l'incision, il s'écoule du kyste un liquide clair, très visqueux, rappelant celui que l'on trouve dans certains kystes mucoïdes de l'ovaire. La face interne du kyste est recouverte de végétations polypiformes, confluentes en un point sur une étendue grande comme une pièce de cinq francs et disséminées sur le reste de la face interne du kyste.

Nous avons pratiqué l'examen histologique de la paroi de ce kyste au niveau où elle présentait ces végétations. Cette paroi (Voir Fig. 2) est formée en dehors par une couche épaisse de tissu conjonctif dense, parcourue par des vaisseaux bien formés et remplis de sang; cette paroi fibreuse mesure environ un demi-centimètre d'épaisseur. Sa face interne est tapissée par un épithélium cylindrique, à une seule rangée de cellules longues, pressées les unes contre les autres; les noyaux de ces cellules occupent leur base; ils sont bien colorés et riches en chromatine. Beaucoup de ces cellules cylindriques sont caliciformes, leur extrémité libre étant remplie par un bouchon de mucus, offrant toutes les réactions spécifiques de cette substance. En certains points, l'épithélium s'enfonce dans la paroi fibreuse en formant des invaginations pseudo-glandulaires qui rappellent beaucoup les glandes de Lieberkühn; ces invaginations pseudo-glandulaires pénètrent quelquefois assez loin, et l'on retrouve sur la coupe des culs-de-sac coupés en travers. En regardant la coupe au niveau des végétations de la face interne du kyste, on voit que celles-ci sont formées par un axe de tissu conjonctif, renfermant toujours un vaisseau capillaire étroit, ainsi que des lymphocytes et des cellules de tissu conjonctif; cet axe conjonctif est recouvert par une seule rangée de cellules épithéliales cylindriques, souvent caliciformes, tout à fait analogues à celles que nous avons décrites plus haut.

Avant de faire des coupes totales de la paroi du kyste, nous avions

fait des frottis avec le raclage de la face interne du kyste; nous avons ainsi obtenu de très belles cellules épithéliales cylindriques,

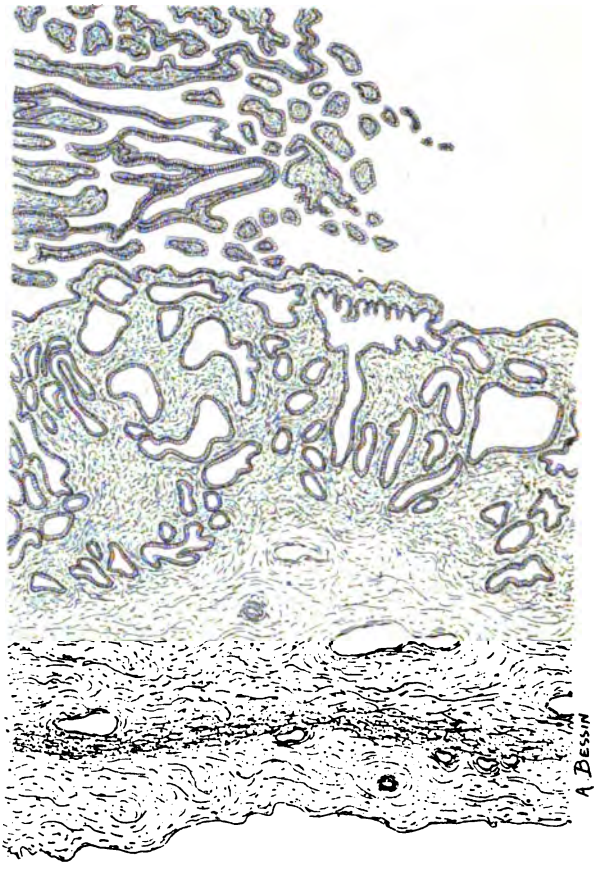

Fig. 2. — Coupe histologique de la paroi du kyste en un point où les végétations sont abondantes. On voit des invaginations pseudo-glandulaires et des végétations qui rappellent les villosités intestinales. (Grossiss., 150 fois.)

présentant tous les stades de la sécrétion du mucus (Voir Fig. 3).

Des coupes du kyste ont été également faites par M. le Professeur V. Cornil, dont l'examen a vérifié en tous points la description que nous avons donnée ci-dessus.

Étant donné les connexions anatomiques de ce kyste et la structure de sa paroi, que devons-nous penser de sa nature? Nous croyons qu'il s'agit ici d'un *kyste juxta-intestinal, à structure intestinale, kyste entéroïde, si l'on veut*. Nous allons en donner la preuve.

On peut rencontrer au niveau de l'intestin et de ses mésos plusieurs variétés de kystes d'origine et de structure très différentes.

La variété la plus fréquente des kystes de cette région et la mieux connue [1] est celle des *kystes lymphatiques*. Ceux-ci siègent en général dans le mésentère; plus rarement on peut en rencontrer dans l'épaisseur des mésos du gros intestin : mésocôlon ascendant, transverse et descendant. Cette première variété de kystes est définie par un ensemble de caractères propres :

1° Ces kystes sont en général *multiloculaires*, ou tout au moins formés de plusieurs poches communiquant ensemble.

2° Leur contenu est soit un liquide *séreux*, limpide, soit un liquide *chyleux*, contenant en suspension un grand nombre de gouttelettes de graisse. Dans quelques cas plus rares, la paroi de ces kystes peut être le siège d'altérations qui rappellent de tous points la pachyvaginalite de l'enveloppe séreuse du testicule : on trouve alors à leur intérieur un *liquide brunâtre*, plus ou moins riche en globules sanguins et en paillettes de cholestérine. L'un de nous [2] a publié à la Société anatomique un cas de kyste du mésocôlon transverse à contenu chocolat, qui avait été pris pour un kyste du pancréas. La paroi de ce kyste présentait, à l'examen histologique, les altérations caractéristiques de l'inflammation chronique d'une membrane séreuse : strates fibrineuses superposées, avec vaisseaux néoformés et nombreuses hémorragies interstitielles.

Fig. 3. — Produit de raclage de la face interne du kyste; cellules épithéliales cylindriques, quelques-unes caliciformes; globules rouges. (Grossis., 500 fois.)

3° La *structure histologique* de la paroi de ces kystes séreux est tout à fait typique : elle est constituée par une couche plus ou moins épaisse de tissu conjonctif dense, faiblement vasculaire, et revêtue sur sa face interne par un endothélium aplati, rappelant absolument celui qui tapisse les vaisseaux lymphatiques ou les membranes séreuses.

1. Augagneur, Thèse d'agrégation, Paris, 1886. — Braquehaye, *Arch. générales de Médecine*, sept. et novembre 1892. — Moynihan, *Annals of Surgery*, 1897, t. 26, p. 1.

2. Fossard et Lecène, *Bulletins de la Soc. anat. de Paris*, 1900, p. 1076.

Tels sont les principaux caractères anatomiques qui permettent de reconnaître et de classer la première variété des *kystes mésentériques*, qui peuvent être juxta-intestinaux. Ajoutons qu'on admet en général aujourd'hui que ces kystes se développent aux dépens des vaisseaux lymphatiques du mésentère ou des mésos du gros intestin.

Dans quelques cas, infiniment plus rares, on a décrit des *lymphangiomes kystiques* du mésentère, très proches parents des kystes séreux. Tous ces faits ont trait à des enfants du premier âge (de un à cinq ans); quelques-uns de ces lymphangiomes kystiques, en tous points comparables à ceux de la région cervicale, ont même été opérés chirurgicalement. Penkert[1] en rapporte une observation où le petit malade fut opéré avec succès d'un vaste lymphangiome kystique du mésentère.

A côté de ces deux premières variétés de kystes, très voisines, nous l'avons vu, il faut signaler une autre catégorie de faits beaucoup plus rares et d'une interprétation beaucoup plus difficile : ce sont les *kystes dermoïdes juxta-intestinaux*. Récemment M. Launay en a présenté un beau cas à la Société de Chirurgie de Paris (séance du 14 octobre 1903); le kyste siégeait dans le mésocôlon transverse et fut enlevé avec succès. L'examen histologique de la paroi montra qu'il s'agissait d'un kyste dermoïde, sans formation de poils ni de glandes sébacées. Les faits analogues sont très rares; il en existe cependant un certain nombre dans la science (Lebert, Dupuytren, Dickinson, König, Bantock, Langton, Schutzer, Spencer Wells). Il faut d'ailleurs distinguer ces kystes dermoïdes des tératomes produits par une véritable inclusion fœtale dans les feuillets des mésos de l'intestin; un de ces cas de tératome rétro-péritonéal, inclus dans le mésocôlon ascendant, a été rapporté récemment par Ahrens (*Arch. f. klin. Chirurgie*, Bd. 64, 1901, p. 426). Dans l'observation de cet auteur, une tumeur kystique incluse dans le mésocôlon ascendant contenait un estomac et un segment de 20 centimètres d'intestin, ressemblant absolument à des viscères normaux; on trouvait de plus, sur la muqueuse de cet estomac, 2 ulcères ronds rappelant absolument ceux que l'on rencontre si souvent dans l'estomac; il est difficile d'expliquer de pareils faits par un pincement et un enclavement du tube digestif en voie de formation; il faut admettre comme vraisemblable l'hypothèse pathogénique qui en fait une inclusion fœtale, provenant soit d'un globule polaire fécondé simultanément et inclus dans l'ovule, soit d'un blastomère, précocement

1. Penkert, *Deutsch. Zeitsch. für Chirurgie*, 1902, Bd. 64, p. 431.

séparé des autres et se développant pour son propre compte en un point quelconque de l'embryon.

Nous ne citerons que pour mémoire les *kystes hydatiques*, qui peuvent se rencontrer au niveau du mésentère et dont le diagnostic anatomique est absolument évident.

De même nous ne ferons que mentionner les *hématomes traumatiques enkystés* du mésentère, qui ne sont pas des kystes au sens propre du mot et n'ont rien à voir avec la question qui nous occupe actuellement.

Enfin, il existe une quatrième catégorie de kystes juxta-intestinaux. Les kystes appartenant à cette variété présentent un certain nombre de *caractères communs* tirés surtout de l'examen histologique de leur paroi. Celle-ci est formée en général par une couche de fibres musculaires lisses, rappelant tout à fait celle de l'intestin normal, par une véritable muqueuse comprenant un chorion lymphoïde, quelquefois des villosités, et recouverte d'un épithélium cylindrique, souvent caliciforme, comme celui de l'intestin normal. On rencontre souvent de véritables glandes de Lieberkühn s'enfonçant dans le chorion de la muqueuse. Dans quelques cas (celui de Gfeller[1], par exemple), l'épithélium qui tapissait la paroi de la poche était par endroits cylindrique, par endroits, pavimenteux, à plusieurs assises.

En dehors de ce caractère anatomique de première importance, la structure entéroïde de la paroi, ces kystes présentent encore un certain nombre de points communs.

1° Ils siègent, dans la grande majorité des cas (15 fois sur 18), sur la fin de l'iléon, ou dans l'angle iléo-cæcal;

2° Ils sont pour ainsi dire toujours uniloculaires (17 fois sur 18),

3° Leur contenu est soit un liquide visqueux, filant, de couleur jaunâtre ou claire, soit un liquide brunâtre.

Par rapport à la paroi intestinale, les kystes juxta-intestinaux peuvent occuper un siège variable (Voir les schémas ci-après).

1° *Le kyste est sous-muqueux* (Fig. 4, schéma I). Un cas très net de cette variété exceptionnelle est celui de Quensel[2]. Le kyste uniloculaire siégeait dans la sous-muqueuse de l'intestin grêle, tout près de la valvule de Bauhin, chez un nouveau-né. La paroi de ce kyste était formée par une couche de fibres musculaires lisses et par une muqueuse formée d'un épithélium cylindrique, avec des invaginations pseudo-glandulaires.

1. Gfeller, *Deutsch. Zeitsch. f. Chirurgie*, 1902, Bd. 65, p. 330.
2. Quensel, *Nordiskt medic. Arkiv.*, 1898, n° 30, p. 1.

2° *Le kyste est développé dans l'épaisseur de la couche musculaire qu'il dédouble* (Fig. 4, schéma II). Le cas de Gfeller[1] est typique. Il s'agissait d'un kyste congénital de l'intestin grêle, chez une fillette de onze ans; le kyste s'était développé entre les deux couches de la

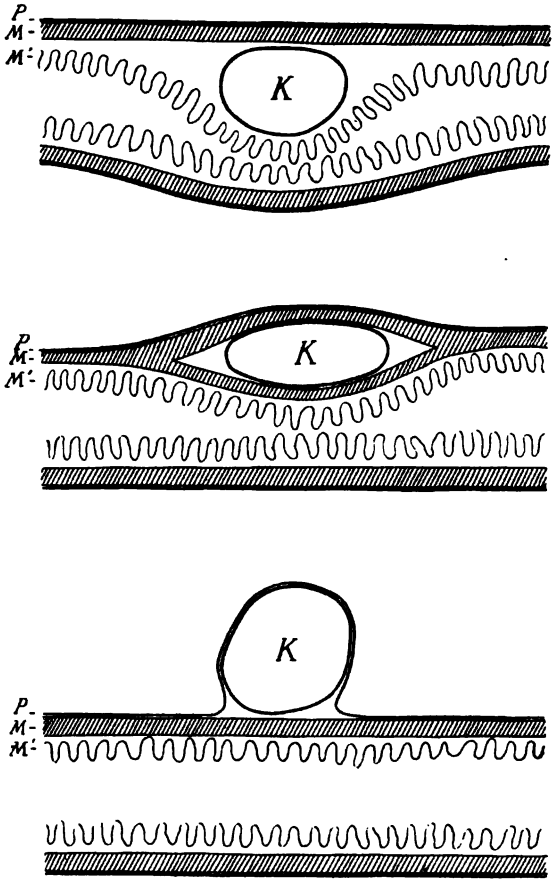

Fig. 4. — Schémas de la position que peut occuper le kyste par rapport aux tuniques de l'intestin : 1° kyste sous-muqueux; 2° kyste intramusculaire; 3° kyste sous-séreux. P. = péritoine; M. = musculaire; M'. = muqueuse.

musculature de l'intestin. Sa paroi était constituée par une couche de fibres musculaires lisses et par un épithélium mixte, en partie cylindrique, en partie pavimenteux.

3° *Le kyste est développé sous la séreuse de l'intestin* (Fig. 4, schéma III). Ici, deux cas différents peuvent être observés :

1. Gfeller, *loc. citato.*

1° Le kyste est placé sur le bord libre de l'intestin (fig. 5);

2° Le kyste est situé au niveau du bord mésentérique de l'intestin, pénétrant plus ou moins profondément à l'intérieur du mésentère qu'il dédouble (fig. 6).

Dans le premier cas (kyste sous-séreux du bord libre), on peut

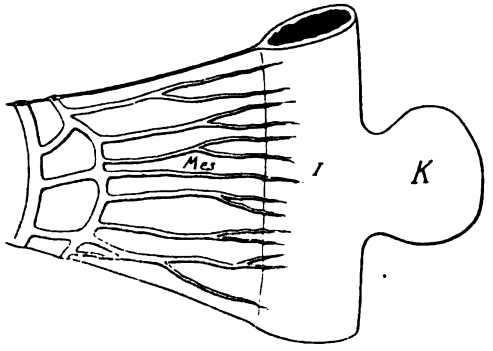

Fig. 5. — Schéma d'un kyste de la variété sous-séreuse, répondant au bord libre de l'intestin.

même voir un kyste pédiculé, rattaché à l'intestin par un pédicule plus ou moins long : telle était la disposition dans le cas de Tiede-

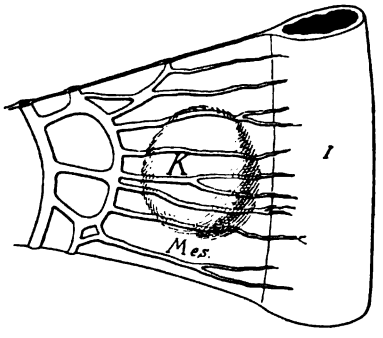

Fig. 6. — Schéma d'un kyste de la variété sous-séreuse, répondant au bord mésentérique de l'intestin.

mann [1] : le kyste était rattaché par un pédicule de 3 ou 4 centimètres au bord libre de l'intestin grêle.

Lorsque le kyste occupe le bord libre de l'intestin sans être pédiculé, il rappelle absolument l'aspect d'un diverticule de Meckel, dont il se distingue cependant très facilement par ce fait que la cavité ne communique pas avec la tumeur de l'intestin.

1. Cité par Roth, *Virchow Archiv*, 1881, Bd. 86, Heft 3.

Si le kyste sous-séreux occupe le bord mésentérique de l'intestin, ce qui est d'ailleurs assez rare, il peut tout à fait simuler un kyste séreux du mésentère. Nous avons eu l'occasion de trouver par hasard, au cours d'une autopsie à Lariboisière, un bel exemple de cette variété de kyste. La tumeur siégeait à 50 centimètres environ au-dessus de la valvule iléo-cæcale; la disposition qu'affectait le kyste par rapport à l'intestin est celle que nous avons figurée sur le schéma représenté figure 6. — Ce kyste, de la grosseur d'une mandarine, fut très facilement énucléé; il était inclus entre les deux feuillets du mésentère; sa cavité ne communiquait pas avec la lumière de l'intestin grêle et contenait un liquide clair, un peu visqueux. A l'examen histologique, la paroi se montra constituée par une couche très nette de fibres musculaires lisses et par un épithélium cylindrique, en partie caliciforme, à un seul rang de cellule; il n'existait pas d'invagination pseudo-glandulaire.

Telles sont les différentes variétés anatomiques des kystes juxta-intestinaux que nous proposons d'appeler « entéroïdes ».

Quelle est la fréquence relative de ces variétés? Dans une petite statistique, portant sur 18 faits, nous avons trouvé que :

3 fois, le kyste était sous-muqueux;

7 fois, intramusculaire;

8 fois, sous-séreux;

et, dans ce dernier cas, le kyste siégeait 6 fois au niveau du bord libre et 2 fois au niveau du bord mésentérique de l'intestin grêle.

Si nous considérons maintenant le siège du kyste sur l'intestin, nous voyons que 15 fois il occupait le dernier mètre de l'iléon, 2 fois le jéjunum et 1 fois le cæcum; parmi les cas de tumeur siégeant sur la fin de l'iléon, deux fois le kyste occupait la valvule de Bauhin.

Dans la plupart des cas, le kyste ne communiquait pas avec la lumière intestinale; en effet, deux fois seulement (Tiedemann, Roth), cette communication existait, d'ailleurs très étroite.

Nous avons déjà vu que dans l'immense majorité des cas, pour ne pas dire toujours (17 sur 18), le kyste est uniloculaire.

La structure de la paroi est toujours à peu près la même : épithélium cylindrique, souvent caliciforme, invagination pseudo-glandulaire et villosités à l'intérieur, paroi externe formée du tissu conjonctif avec une plus ou moins grande quantité de fibres musculaires lisses.

Dans quelques cas seulement (Nasse, Buchwald, Anderson), il est noté que la paroi externe du kyste est formée surtout par du tissu conjonctif dense, avec seulement quelques rares fibres musculaires

lisses clairsemées. Enfin, dans un cas de Quensel, la paroi n'était formée que par du tissu conjonctif dense; ce qui serait dû, d'après cet auteur, à une inflammation chronique du kyste ayant entraîné la disparition des fibres musculaires qui devaient constituer primitivement cette paroi.

Rappelons que dans le cas de Gfeller (*loc. cit.*), l'épithélium du kyste était en partie cylindrique, en partie pavimenteux stratifié, mais nous savons que l'épithélium intestinal, avant d'arriver à sa structure définitive, passe par les stades suivants : épithélium cubique stratifié, épithélium cylindrique stratifié, et enfin, épithélium cylindrique à une seule assise (Kollmann).

Ce polymorphisme successif de l'épithélium intestinal au cours du développement, explique que l'on puisse trouver dans certains cas, à l'intérieur de ces kystes, des variétés différentes d'épithélium.

Dans 4 observations, on trouve signalé que la paroi du kyste était le siège de modifications secondaires : dans un cas de Quensel, il y avait, à la face interne du kyste, des ulcérations tuberculeuses et des tubercules miliaires. Dans un autre cas, une partie de la paroi de la poche s'était transformée en sarcome fuso-cellulaire; enfin, dans les faits d'Anderson[1] et de Hueter[2], la muqueuse qui tapisse le kyste avait subi une dégénérescence adénomateuse : dans le cas d'Anderson, il s'agissait d'adénome végétant; l'auteur même incline fortement à penser que ce processus de prolifération épithéliale était de nature maligne.

Ces kystes se rencontrent surtout chez des nouveau-nés et des enfants (11 fois sur 18), mais on peut cependant les observer seulement à l'âge adulte (7 fois sur 18).

Le fait de leur existence fréquente, soit à la naissance, soit pendant les premières années de la vie, est important au point de vue pathogénique et nous porte immédiatement à les considérer comme des kystes congénitaux.

C'est en effet l'hypothèse de beaucoup la plus vraisemblable sur la nature de ces kystes.

On peut admettre qu'ils sont développés aux dépens d'un débris du canal omphalo-mésentérique et par conséquent très proches parents des diverticules de Meckel; ceci est surtout vraisemblable pour les kystes sous-séreux du bord libre de l'intestin grêle, les plus fréquents de cette variété, nous l'avons vu.

Pour les autres kystes intramusculaires et sous-séreux du bord mésentérique, il est très probable qu'il s'agit là d'un pincement et

1. *British medical Journal*, 1898, t. I, p. 426.
2. *Ziegler Beiträge*, 1896, Bd. 19, p. 391.

d'un enclavement secondaire de la paroi intestinale au cours du développement. On sait que c'est ainsi que l'on explique aujourd hui la genèse des kystes dermoïdes du cou et de la face, provenant de l'enclavement d'un débris du revêtement ectodermique des poches branchiales. Les cas où l'on a observé une communication du kyste avec la cavité intestinale sont tout à fait en faveur de cette origine des kystes entéroïdes.

D'après cette description des différentes variétés de kystes que l'on peut rencontrer dans le voisinage immédiat de l'intestin, nous voyons que le cas que nous avons rapporté peut être classé dans la variété des kystes entéroïdes.

Deux autres hypothèses pourraient être faites sur sa nature : il pourrait s'agir d'un kyste ovarique aberrant ou d'un kyste wolffien. Cependant rien dans l'étude de la paroi de la poche ne peut justifier l'une ou l'autre de ces hypothèses. Nous ne rencontrons dans cette paroi ni follicules de Graaf, ni débris de corps jaunes; or, d'après Ludwig Seitz [1], il n'existe pas, à l'heure actuelle, un seul exemple d'ovaire aberrant trouvé en dehors de la zone génitale (ligaments larges, ligaments vésico-utérins); par contre, cet auteur réunit 7 observations de tumeurs kystiques développées sur des ovaires aberrants [2], mais il s'agissait dans ces cas soit de kystes dermoïdes, soit de kystes multiloculaires, et encore, dans deux faits seulement, le siège de ces tumeurs était dans le mésentère (Winckel), ou le mésocôlon (Bassini). Ajoutons d'ailleurs que ces faits n'entraînent pas la conviction, car on n'a pas trouvé dans la paroi des kystes d'éléments caractéristiques de l'ovaire (corps jaunes, follicules de Graaf). De même les kystes wolffiens [2], auxquels on pourrait à la rigueur penser à cause du siège juxta-cæcal de la tumeur, non loin de l'uretère, ont un contenu absolument clair, aqueux; l'épithélium qui tapisse leur paroi est cylindrique, quelquefois cilié, mais en tout cas jamais caliciforme, avec sécrétion abondante de mucus.

Nous croyons donc que notre observation est un nouvel exemple de ces kystes entéroïdes juxta-intestinaux; l'absence de fibres musculaires lisses dans la paroi peut s'expliquer par ce fait que le kyste avait certainement subi un début de dégénérescence néoplasique entraînant des lésions d'inflammation chronique du côté de la paroi du kyste; l'apparition d'une ascite récidivante, la présence, à l'intérieur du kyste, des végétations épithéliales très nombreuses rendent cette explication très vraisemblable. La paroi du kyste avait réagi en

1. Ludw. Seitz, *Samm. klin. Vorträge*, n° 286, 1900; série X, 16 Heft.
2. Lockwood, *Trans. of Pathol. Society of London*, 1898, t. 49, p. 182.

s'enflammant et en s'épaississant, et les fibres musculaires avaient été étouffées par la prolifération conjonctive, comme dans l'observation de Quenseel. Cette dégénérescence adénomateuse, très voisine de l'épithélioma atypique, a d'ailleurs déjà été observée deux fois par Anderson et Hueter.

Si, laissant de côté le point de vue anatomique, nous voulons tracer une étude symptomatique de ces kystes, nous sommes extrêmement embarrassés; en effet, dans la majorité des cas, ces tumeurs sont des trouvailles d'autopsie.

Les symptômes cliniques auxquels ils peuvent donner naissance ont été les suivants : dans un cas de Fränkel[1], le malade présenta des phénomènes d'occlusion intestinale auxquels il succomba; l'autopsie montra que le kyste intramusculaire, très saillant du côté de la lumière intestinale, l'oblitérait presque complètement.

Dans le cas de Sprengel[2], le malade souffrait depuis plusieurs années de douleurs intermittentes dans le bas-ventre accompagnées de vomissements; au cours de l'intervention, on vit que ce kyste, qui occupait la paroi intestinale au niveau de la valvule de Bauhin, avait déterminé une invagination intestinale. Dans l'observation de Roth, le kyste pédiculé s'était tordu; il en était résulté de la gangrène du kyste, dont la cavité communiquait avec celle de l'intestin; il se produisit une péritonite qui entraîna la mort. Dans les faits de Buchwald[3], Quensel et Gfeller, le kyste avait provoqué du volvulus ou de la coudure de l'intestin, déterminant ainsi une occlusion intestinale.

Nous voyons que les kystes ne déterminent que des phénomènes secondaires du côté du tube digestif (sténose, invagination, occlusion par coudure ou volvulus).

Dans notre observation, le kyste, très probablement congénital, n'avait donné lieu qu'à un seul symptôme : la présence d'une ascite très abondante, se reproduisant rapidement après les ponctions. Ceci, croyons-nous, était dû au début de dégénérescence maligne de l'épithélium du kyste.

Peut-il être question du diagnostic clinique de ces kystes avant l'opération? Jamais ce diagnostic n'a été fait jusqu'ici, et nous doutons fort qu'il le soit jamais. En effet, peu volumineux en général (au plus le volume d'une pomme ou d'une orange), ils ne déterminent pas de symptômes par eux-mêmes, et les interventions chirurgicales au cours desquelles on les a rencontrés étaient tou-

1. *Virchow's Archiv*, 1882, Bd. 87, p. 281.
2. *Verhandl. der deutsch. Gesellsch. für Chir.*, 1900, p. 537.
3. *Deutsch. med. Wochenschrift*, 1887, Bd. 13, p. 868.

jours faites pour un accident secondaire (occlusion intestinale, ascite). La seule chose importante pour le chirurgien est de connaître l'existence de ces kystes et leurs connexions anatomiques; s'il en rencontre un, au cours d'une opération, il saura alors le traiter suivant les cas.

On peut en effet, pour extirper ces kystes, en pratiquer l'*énucléation*, ou, au contraire, *réséquer l'anse intestinale sur laquelle* ils siègent. Quensel fit une résection de l'anse intestinale; il fit bien, car le kyste avait subi une dégénérescence sarcomateuse, mais sa malade mourut; de même, Sprengel réséqua l'anse intestinale invaginée par suite de la présence d'un kyste sous-muqueux et guérit sa malade, Gfeller fit l'énucléation de son kyste, qui était intramusculaire, sans ouvrir l'intestin; il reconstitua ensuite soigneusement la paroi, et la malade guérit.

UNE NOUVELLE THÉORIE PATHOGÉNIQUE

DE LA

LUXATION CONGÉNITALE DE LA HANCHE[1]

Par P. LE DAMANY,

Professeur à l'École de médecine de Rennes.

Il existe dans la hanche humaine une affection singulière, dont la pathogénie reste nuageuse, bien qu'elle ait étonnamment exercé, depuis l'antiquité jusqu'à nos jours, la sagacité des chercheurs de tous ordres : c'est la luxation congénitale. Théories philosophiques, théories ontogéniques, théories physiologiques, théories anatomiques, se sont accumulées et succédé depuis Hippocrate. Elles ont été, pour la plupart, l'une après l'autre abandonnées, parfois reprises et rajeunies pour retomber néanmoins dans le dédain, sinon dans l'oubli. La raison est simple pour laquelle ces vogues ont été passagères; aucune de ces théories n'explique, à la satisfaction de tous les esprits, le pourquoi et le comment de cette luxation. C'est une affection, à dire vrai, qui présente de quoi intriguer le moins curieux observateur. Pour certains, parmi les hommes dont l'opinion fait loi, elle existe au moment de la naissance; pour d'autres, dont les noms ne sont pas moins célèbres, il y a, lorsque l'enfant naît, non une luxation, mais une simple prédisposition, et le déboitement se fait plus tard, sous l'influence du poids du corps, à l'époque où le jeune sujet commence à se tenir debout et à marcher.

Lorsque, par suite d'un traumatisme, la tête fémorale est sortie du cotyle, la luxation s'accompagne de signes physiques caractéristiques, telle la déformation de la région fessière, telles la flexion et, suivant le sens de la luxation, l'adduction ou l'abduction, la rotation en dedans ou la rotation en dehors, tel enfin un changement

1. Ce mémoire fait partie d'une série de publications parues ou à paraître dans cette Revue et dans le *Journal de l'Anatomie et de la Physiologie*, et qui se complètent ou se compléteront réciproquement.

de longueur. L'impotence fonctionnelle complète le tableau symptomatique. Quant au moment précis où la luxation s'est produite, il est, évidemment, celui de l'accident causal.

Exceptionnellement, il peut se faire qu'un fœtus naissant présente une asymétrie des deux membres inférieurs résultant d'une luxation survenue pendant la vie intra-utérine. La différence entre l'un et l'autre membre frappe tout de suite l'attention de l'accoucheur, de la sage-femme et des parents. Presque toujours, d'autres malformations coexistent, et ce nouveau-né n'est qu'un monstre. Même s'il est, hormis pour la hanche, parfaitement conformé de tous points, sa luxation est reconnue sur-le-champ par le médecin le moins expérimenté. Le raccourcissement du membre, la déformation de la fesse, sont très apparents, et l'interprétation de ces signes est facile.

Mais d'autres luxations, dites congénitales comme celle-là, sont si peu soupçonnées lors de la naissance et même pendant les premiers mois de la vie que Verneuil a pu, avec quelque apparence de raison, les considérer comme des affections acquises et non congénitales. Comment est-on conduit à songer à leur existence? Ce n'est ni par une asymétrie des membres du nouveau-né, ni par un accident survenu au cours des premiers mois. « Lorsque, à un an, un enfant ne marche pas, dit le Pr Lannelongue [1], méfiez-vous, il y a une raison à cela : luxation congénitale, rachitisme infantile, quelque chose enfin qu'il faut chercher et trouver au prix d'un examen complet et minutieux. » Il est impossible de mieux sous-entendre que, jusqu'alors, habituellement, l'existence de la luxation n'aura pas été soupçonnée. Quand la luxation s'est-elle produite? Personne n'en sait rien. Entre un an et quinze mois l'enfant devrait marcher, il n'y parvient pas, et la famille s'inquiète. Le médecin consulté pense à une luxation congénitale. Mais seul un examen complet et minutieux lui permet d'en affirmer l'existence. Les seuls signes de cette luxation sont, outre le retard de la marche, la déformation de la fesse, une mobilité exagérée de la cuisse, le raccourcissement apparent du membre et, plus tard, une boiterie. Si le chirurgien, pour connaître l'origine, le mode de début, la date d'apparition de la luxation qu'il constate, interroge les parents, nul ne peut le renseigner. Aucune douleur, aucune impotence fonctionnelle, aucune ecchymose n'ont existé à aucun moment. Ils n'ont gardé le souvenir d'aucune maladie qui ait pu produire une paralysie, d'aucune violence pouvant expliquer la lésion articulaire. Sauf exceptions, rien dans le membre maintenant luxé n'avait, avant les tentatives de

1. Cité par Delanglade, Thèse de Paris, 1896, p. 77, 78.

marche, attiré l'attention de l'entourage, ni fait supposer qu'une infirmité de cette sorte pût exister ou survenir. Il s'agit assurément, chez ces enfants, d'un état pathologique bien différent des autres maladies de l'articulation coxo-fémorale et dont l'équivalent se chercherait en vain dans les autres jointures.

Cette deuxième espèce de luxation congénitale de la hanche n'a pas reçu, jusqu'à présent, une explication valable. Nous nous sommes appliqué[1] à réfuter les pathogénies qui ne l'avaient pas été avant nous. Mais, nous objectera-t-on avec raison, s'il est vrai de dire que telle ou telle, ou même toutes les théories émises sur cette infirmité ne sont pas convaincantes, peut-être est-il moins aisé d'en faire connaître la véritable pathogénie. Si la luxation congénitale de la hanche n'a sa cause ni dans un traumatisme subi pendant la grossesse (Hippocrate, Ambroise Paré), ou pendant l'accouchement (Jean-Louis Petit, Brodhurst), ou dans les premiers mois de la vie, si les vices de position et les compressions *in utero* tels qu'on les a admis (Cruveilhier, Roser), ne l'expliquent pas mieux, si elle n'a pas pour raison d'être une inflammation ou une lésion pathologique de l'articulation (Sédillot, Parise, Pravaz), une atrophie du cotyle seul par atrophie du cartilage en Y (Döllinger), ou de l'os iliaque en totalité, si le relâchement ligamenteux admis par le Pr Kirmisson est une pure hypothèse non acceptable, si une rétraction (J. Guérin) ou une paralysie musculaire (Verneuil) ne l'expliquent pas, et si la théorie nerveuse de O. Lannelongue est impuissante à nous en donner le secret, si chacune de ces théories isolée, si plusieurs ou toutes combinées ne peuvent nous faire comprendre la véritable étiologie, le vrai mécanisme de cette luxation, quelles sont donc et cette pathogénie, et ces causes?

Avant de le dire, il nous faut tout d'abord établir, dans les luxations congénitales, une classification qui facilitera beaucoup notre tâche.

I. — CLASSIFICATION DES LUXATIONS COXO-FÉMORALES DES TRÈS JEUNES ENFANTS

Une des préoccupations dominantes, chez la plupart des auteurs qui ont étudié la pathogénie des luxations congénitales de la hanche, a été, semble-t-il, de les rassembler en un seul groupe, sous une même influence étiologique, de les attribuer toutes à un même mécanisme. Nous ne saurions trop protester contre une semblable

1. *Revue de Chirurgie*, décembre 1903.

confusion. Exceptionnellement, des luxations coxo-fémorales existent chez les nouveau-nés et sont reconnues aussitôt par la constatation des signes habituels aux luxations en général. Quels que soient leur mécanisme et leurs causes, elles forment une catégorie bien distincte. Fort différentes sont toutes celles dont rien n'a fait deviner l'existence au moment où l'enfant est venu au monde et qui sont en général suspectées par les parents, reconnues par les médecins quand le sujet commence à marcher. Ces luxations sont-elles méconnues, existaient-elles, latentes, dès la naissance? En général les cliniciens français ne le croient pas. Même s'ils admettent avec P. Broca, O. Lannelongue et Kirmisson, l'existence, à la fin de la vie intra-utérine, d'une prédisposition à la luxation, ils pensent, après Verneuil, que la luxation s'opère plus tard. Le désaccord commence quand il faut en fixer les causes et le mécanisme.

Il y a lieu, à notre avis, de diviser en deux grandes classes les luxations de la hanche qui s'observent chez les très jeunes enfants et ne sont pas la conséquence d'une maladie déclarée après la naissance.

CLASSIFICATION DES LUXATIONS CONGÉNITALES DE LA HANCHE

A. — Luxations banales (*rares*).

1° Traumatiques. — 2° Pathologiques. — 3° Tératologiques.

Accomplies avant la naissance. Ont pour caractéristiques anatomiques une torsion fémorale faible, une obliquité en avant du cotyle tout au plus normale.

1° Traumatiques. — **Grossesse** (*admises à tort, elles ne peuvent exister*).

Accouchement (*rares, possibles à la rigueur par tractions dans le pli de l'aine, le fémur étant fléchi et en rotation en dedans forcée*).

2° Pathologiques. — **Musculaires** (*rétractions, paralysies, poliomyélite intra-utérine*). **Articulaires** (*hydarthrose, coxalgie, etc.*).

3° Tératologiques. — **Lésions nerveuses** (*Hydrocéphalie, spina bifida*).

Arrêts de développement (*absence de la tête fémorale par exemple*).

B. — Luxations anthropologiques (*fréquentes*).

Préparées dans l'utérus, s'accomplissent après la naissance. Ont pour caractéristiques anatomiques une forte torsion fémorale, une forte obliquité en avant du cotyle. Toutes dues à un même mécanisme. Dans l'utérus se font la torsion fémorale et le début du nivellement cotyloïdien. La torsion fémorale et l'obliquité en avant du cotyle écartent l'une de l'autre les surfaces articulaires dans l'extension du fémur. De là insuffisance du cotyle et luxation.

De ces deux grandes classes, la première comprend uniquement des faits comparables à ceux dont les autres articulations diarthrodiales sont le siège chez l'homme et aussi bien chez les animaux. La seconde représente un chapitre de pathologie, particulier à la hanche et spécial à l'espèce humaine. De là la dénomination proposée.

Les luxations accomplies *in utero*, sans être absolument exceptionnelles, sont très rares, relativement aux luxations anthropologiques. Toutes les causes indiquées dans ce tableau ont été admises. Notre but n'est pas de les discuter. Nous dirons seulement que celle dont l'existence est le moins rarement constatée résulte de malformations, et plus spécialement de malformations du système nerveux central. On la trouve surtout chez les petits monstres, car il est exceptionnel qu'elle constitue la seule difformité du fœtus. Delanglade, après les auteurs les plus autorisés, s'est servi des documents fournis par elle pour décrire l'anatomie pathologique de la luxation congénitale à sa première période, avant la marche. Mais la pathogénie de ces luxations *in utero* est différente de celle de la luxation congénitale exécutée après la naissance; sa description ne s'applique pas à celle-ci. Nous avons eu l'occasion de voir quelques pièces anatomiques de luxations trouvées à la naissance chez des fœtus non viables. Nous y avons remarqué : 1° l'orientation normale du cotyle; la cavité est simplement diminuée de profondeur; 2° l'absence complète de torsion fémorale ou le faible degré de cette torsion. Ces caractères sont totalement différents de ceux observés par nous dans les luxations congénitales ordinaires, où la torsion fémorale est très forte, 45° au moins, et l'inclinaison en avant du cotyle très prononcée, 30° à 60°. Entre ces deux sortes de luxations il y a donc, d'une part, des différences cliniques : les unes sont diagnostiquées dès que le fœtus est sorti des organes maternels; les autres sont soupçonnées bien plus tard, quand l'enfant commence à marcher. D'autre part, des différences anatomiques les séparent, car, dans les premières, la torsion fémorale est faible, l'obliquité en avant de la cavité cotyloïde est normale et fréquente est la coïncidence d'autres malformations; dans les secondes, tout au contraire, le fémur est fortement tordu et le cotyle très incliné en avant, l'enfant est par ailleurs normal presque toujours.

Certaines luxations de la hanche survenues pendant la vie intra-utérine sont pathologiques. Le Catalogue du musée Dupuytren mentionne, au sujet d'une de ces luxations, la présence de fongosités dans la synoviale et dans la cavité articulaire (Pièce 539, b, Verneuil).

Les luxations pathologiques, dues à une poliomyélite d'avant la naissance, existent-elles? C'est possible, sinon certain; seuls des documents probants pourraient nous éclairer. Puisqu'il n'y en a guère, ce doit être là une étiologie infiniment rare.

Le rôle des heurts et des coups éprouvés par la mère pendant sa grossesse est fort douteux. Nous ne saurions au contraire affirmer

que les traumatismes subis par l'enfant pendant l'accouchement, dans la présentation du siège, soient forcément toujours innocents. Sur les cadavres de jeunes enfants, le fémur en flexion se luxe assez facilement par des tractions ou des poussées de haut en bas dans le pli de l'aine combinées avec une rotation en dedans forcée. La tête s'échappe en bas, vers le trou obturateur. Quoique Valette ait nié la possibilité de luxations traumatiques obstétricales, nous maintenons notre affirmation : elle a pour appui de multiples expériences. La combinaison de ces trois conditions, tractions sur le pli de l'aine, flexion du fémur, rotation extrême en dedans, peut-elle se produire dans l'accouchement? C'est probable, mais certainement exceptionnel. Les tractions de haut en bas, avec le doigt, un crochet ou un lacs placé dans le pli de l'aine se font toujours, le fémur étant en flexion. Il suffit que la rotation nulle ou l'habituelle rotation en dehors soient remplacées par une rotation interne. Ces luxations traumatiques se font en bas, vers le trou obturateur, par l'échancrure ischio-pubienne. Elles produisent des difformités très évidentes; il est impossible de les méconnaître lorsque l'accouchement est terminé. D'ailleurs, sur le cadavre, elles se réduisent avec la plus grande facilité par extension avec rotation en dehors et elles restent réduites.

En somme, toutes ces luxations produites dans les cavités maternelles, avant ou pendant l'accouchement, sont extrêmement rares et très facilement reconnaissables. La pathogénie de celles dues à une malformation présente, dans ses raisons premières, toutes les obscurités du « pourquoi » en tératologie. Elles sont comparables aux luxations congénitales des autres jointures. Si nous les passons en revue, c'est dans le seul but de les éliminer de notre étude. Suivant toute probabilité, on peut les trouver aussi chez tous les mammifères supérieurs; ces arrêts de développement n'ont rien de spécial à l'homme.

Les luxations dont nous voulons expliquer le mécanisme sont celles du deuxième groupe. N'existant pas à la naissance, elles se révèlent exceptionnellement avant la marche, ordinairement dès que l'enfant commence ses premiers pas, rarement un peu plus tard, alors qu'il marche depuis un certain temps déjà. On en chercherait en vain de semblables chez les quadrupèdes, chez les quadrumanes ou chez les bipèdes que sont les oiseaux. Elles sont un des fâcheux apanages de notre espèce humaine (Anthropus erectus) et constituent chez elle la presque totalité des luxations congénitales de la hanche.

II. — LA LUXATION ANTHROPOLOGIQUE. SES CAUSES IMMÉDIATES ET SON MÉCANISME PATHOGÉNIQUE

Pour faire comprendre le mécanisme de ces luxations[1], congénitales quoique à échéance retardée, il fallait montrer, dans toutes les hanches humaines normales, un défaut constant, mais ordinairement sans effet pathologique, défaut qui pourtant produit la luxation, s'il devient excessif; il fallait montrer la marche grandissante de cette imperfection pendant la deuxième moitié de la vie intra-utérine, puis son atténuation progressive après la naissance. La hanche humaine présente, sur l'individu en station debout, deux défectuosités : l'une physiologique, l'autre anatomique[2]. Le défaut anatomique est le résultat d'une mauvaise orientation de la cavité cotyloïde, inclinée en avant, et de la torsion fémorale qui dirige en avant, en même temps qu'en dedans, la tête et le col du fémur. L'orientation en avant du cotyle varie peu avec l'âge; mais la torsion fémorale, nulle chez l'embryon, apparaît vers le cinquième mois de la vie intra-utérine et grandit jusqu'à la naissance pour diminuer ensuite. Le résultat de cette mauvaise direction du col et du cotyle est que l'axe du premier et le plan d'ouverture du second, au lieu d'être réciproquement perpendiculaires, sont très obliques chez l'enfant en station verticale. Ils forment, dans le plan horizontal, deux angles inégaux; l'antérieur est obtus, le postérieur est aigu (fig. 2). Cette disposition est vicieuse. Pour se tenir debout,

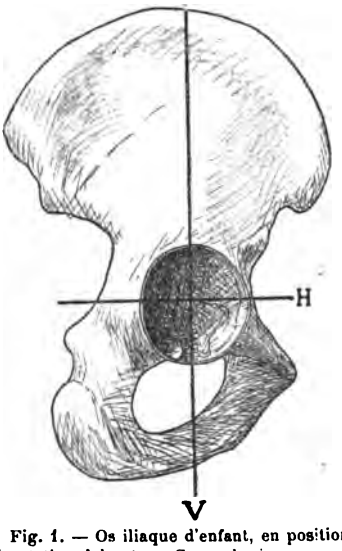

Fig. 1. — Os iliaque d'enfant, en position de station debout. — Coupe hori[illegible] et coupe verticale, V, suivant lesquelles sont représentées nos figures.

1. Si le lecteur veut suivre, fémur et os iliaque en mains, la démonstration exposée ci-dessous, nous le prions de ne pas ignorer qu'avec des os d'adulte le contrôle sera fort grossier. Des pièces recueillies sur des fœtus voisins du terme ou sur des enfants morts dans le cours de la première année conviennent seules pour cette étude théorique.

2. Un défaut de la hanche humaine, *Journal de l'anatomie*, 1904; et *Bulletins de la Société scientifique et médicale de l'Ouest*, 1903.

l'homme, à tous les âges, est obligé de placer son fémur en extension sur son tibia, puis de relever au maximum l'axe du pelvis. Par suite de ce redressement du bassin, l'ouverture du cotyle, au lieu de regarder seulement en bas et en dehors, comme chez les quadrupèdes en général, se dirige en bas, en dehors et en avant. L'obliquité en avant de cette cavité est donc principalement une conséquence de la bascule par relèvement de l'extrémité antérieure

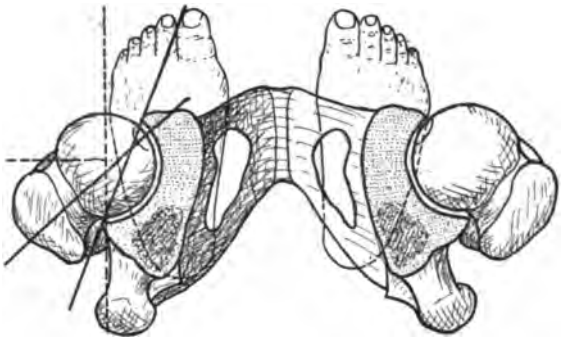

Fig. 2. — Les cavités cotyloïdes regardent en bas, en dehors et aussi en avant. — Cette figure montre leur obliquité en avant. Coupe horizontale d'un enfant en station debout (Schéma). Voir figure 1.

du bassin. Dans l'attitude debout, ce redressement est toujours poussé à son maximum. Et pourtant, même à ses dernières limites, il reste très insuffisant et le relèvement du tronc se complète par l'incurvation lombaire. C'est là le défaut physiologique de la hanche humaine. Or, plus grand est le vice anatomique mesuré par la somme des deux angles de torsion fémorale et d'inclinaison en avant de la cavité articulaire, plus est prononcée cette insuffisance du mouvement d'extension. Elle grandit aussi avec l'élévation de l'individu dans l'échelle anthropologique.

La torsion fémorale a sa cause dans une imparfaite adaptation du fœtus humain, dont les fémurs sont trop longs et dont le bassin est trop large, à la cavité utérine de sa mère. Elle oblique en avant la direction primitivement transversale du col fémoral (fig. 3). L'orientation en avant de la cavité articulaire se reconnaît déjà au milieu de la vie intra-utérine. Elle est primitive, très probablement, car elle correspond à l'obliquité en bas, vers le plan ventral, normalement existante chez les quadrupèdes. Elle est et restera toute la vie entre 15° et 30°, chez les sujets normaux (fig. 2). Le défaut de la hanche, mesuré sur l'embryon en position de station verticale, est donc de 15° à 30°, car la torsion fémorale est nulle alors et le col

est transversal. A la naissance, cette torsion a son maximum : 30° et 50° sont des chiffres extrêmes; 40° est le chiffre moyen. Le défaut de la hanche variera, à ce moment, de 15° + 30°, valeurs minima de l'obliquité en avant du cotyle et de la torsion du fémur, à 30° + 50°, grandeurs maxima de ces mêmes défauts chez des enfants qui resteront normaux si ces deux maxima ne sont pas réunis dans une même articulation. En moyenne, à la naissance, le défaut égalera 20° + 40°, soit 60°. Après la naissance, la torsion diminue peu

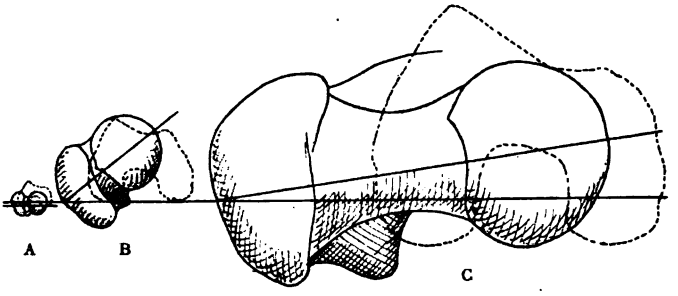

Fig. 3. — La torsion fémorale. (Demi-nature). — Nulle chez l'embryon de 4 mois A, elle atteint 40° à la naissance B, et descend à 12° chez l'adu'te C.

à peu; chez l'adulte, elle est descendue à 12°. Le vice géométrique ne sera plus alors que de 20° + 12°, soit 32°. En résumé, il existe toute la vie et a son maximum à la naissance.

Nos estimations sont, évidemment, quelque peu théoriques, puisque l'embryon, le fœtus et le nouveau-né sont impropres à la station debout; mais nous ne pouvons faire autrement nos comparaisons.

Tous les sujets, même les plus normaux, présentent, pendant les mois qui précèdent la naissance, une phase critique : leur fémur se déforme et leur cotyle diminue de profondeur. Aucun n'y échappe; mais ordinairement (fig. 2) les déformations restent dans les limites compatibles avec une réparation assez rapide, après la naissance. La correction est prompte en ce qui concerne la profondeur de la cavité cotyloïde; lente, au contraire, et normalement incomplète, pour la torsion fémorale.

Mais ces heureuses modifications correctrices sont possibles seulement si le défaut d'orientation réciproque de la cavité cotyloïde et du col fémoral reste au-dessous d'un chiffre donné. Ce maximum est-il dépassé, la luxation de la hanche se produira. Cette luxation a donc sa raison d'être dans l'exagération d'une malformation commune à tous les fœtus humains, à tous les enfants, spéciale à l'évo-

lution de l'homme, et d'autant plus grande que l'individu examiné est anthropologiquement plus élevé de par sa race ou de par son sexe. Des mensurations multiples, faites sur des fœtus à terme, nous ont montré que, dans l'attitude d'extension maxima, attitude nécessaire pour la station debout, la face postéro-interne du col fémoral vient toucher la partie postéro-externe du bourrelet cotyloïdien, quand l'orientation en avant du cotyle et la torsion fémorale additionnées atteignent une valeur totale de 60° (fig. 4). C'est là, pour ce défaut, comme nous le montrerons, la valeur maxima compatible avec un état normal de la hanche. Dans la luxation congénitale ce maximum est dépassé.

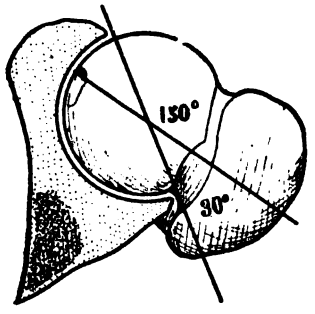

Fig. 4. — Chez le fœtus à terme, dans la position de station debout, le défaut maximum de la hanche normale est de 60°.

Il serait sans doute très utile d'exposer ici les documents que l'anatomie pathologique nous fournit, avant de montrer comment, éclairé par eux, se présente à notre imagination le mécanisme pathogénique de la luxation congénitale. Mais, pour ne pas perdre le fil conducteur qui nous a guidé jusqu'à présent, pour ne pas abandonner notre idée directrice, nous préférons supposer le problème résolu et chercher la cause de cette luxation dans une exagération pathologique du défaut trouvé dans la hanche humaine normale. Quand nous serons arrivé, en suivant cette hypothèse, à une solution du problème satisfaisante pour l'esprit, il nous restera à accomplir la tâche importante d'en vérifier soigneusement l'exactitude, à l'aide des documents mis à notre disposition par l'anatomie pathologique, la radiographie et l'expérimentation.

La hanche de l'homme présente, avons-nous dit, deux dispositions anatomiques fâcheuses, dont l'une est la torsion du fémur et l'autre l'obliquité en avant du cotyle. Vers elles converge et en elles se résume toute l'étiologie de la luxation congénitale. Certains de leurs résultats sont distincts; d'autres sont communs. Pour ces derniers, le total est égal à la somme des deux effets partiels. Il en est ainsi en particulier pour la défectuosité signalée dans l'orientation réciproque des surfaces articulaires céphalique et cotylienne.

Nous avons cru bon d'étudier d'un côté la torsion et de l'autre l'antéro-obliquité, d'abord isolément, en les supposant poussées à leurs plus extrêmes limites, puis d'examiner ensuite les résultats

auxquels aboutit leur association en proportions conformes à celles que nous trouverons dans les pièces anatomiques. La première partie de notre démonstration sera ainsi purement théorique; nous y envisagerons la torsion maxima et l'antéro-inclinaison extrême à tous leurs points de vue et dans toutes leurs conséquences, sans nous occuper de savoir si, dans la pratique, tous ces résultats se produisent forcément pour chaque cas, sans même nous demander s'ils peuvent ou non coexister tous à la fois, sans rechercher enfin si tel ou tel, prédominant chez un enfant, est accessoire ou fait défaut chez un autre, sans nous demander enfin quelle est l'importance relative de chaque effet nocif.

A. — *Effets de la torsion fémorale.*

Nous admettons comme démontrée l'existence de cette torsion; nous tenons pour certain qu'elle se produit entre l'épiphyse supérieure et la diaphyse du fémur. Il est inutile de revenir ici sur la démonstration de ces points. Étant donné le mécanisme par lequel elle naît et grandit, étant admis qu'elle est le résultat d'un phénomène d'adaptation du fœtus à la cavité utérine, elle ne peut dépasser 90°; ce chiffre est son extrême limite : elle ne l'atteint presque jamais.

Supposons provisoirement le cotyle parallèle au plan sagittal, c'est-à-dire regardant en dehors, sans aucune obliquité en avant, et examinons les inconvénients d'une torsion fémorale variant de 0° à 90°. Cette petite démonstration est facile à reproduire avec un bassin et un fémur de très jeune enfant, après torsion artificielle du fémur. D'autant plus clairement que cette torsion sera plus forte, nous observerons :

1° **Une moindre étendue dans le mouvement d'extension du fémur sur le bassin.** La diminution peut atteindre 40°, quand la torsion est de 90°; elle avoisine 10°, si la torsion est d'un demi-angle droit. La torsion, pour une extension donnée, écarte les insertions du ligament ilio-prétrochantinien.

Cette diminution de l'extension pourrait être une sauvegarde à l'égard des inconvénients suivants et particulièrement à l'égard de la latéropulsion en dehors de la tête, latéropulsion dont l'une des causes nécessaires est l'extension même. En réalité, cet amoindrissement du mouvement d'extension est insuffisant pour empêcher le déplacement en dehors de la tête. D'ailleurs, à peine celui-ci est-il amorcé qu'il a pour conséquence une ascension légère de la tête. Les insertions du ligament ilio-prétrochantinien sont ainsi

rapprochées, le mouvement d'extension peut atteindre ses limites normales et même les dépasser.

2° **Une plus grande propulsion de la tête en avant, dans l'extension forcée du fémur.** L'appui, pour cette bascule, est l'insertion inférieure du ligament ilio-prétrochantinien. Quand ce ligament est tendu, l'extension de la cuisse ne peut se continuer que par un déplacement de la tête fémorale d'arrière en avant.

3° **Une diminution dans le mouvement de rotation externe du fémur,** pouvant aller jusqu'à la suppression complète de ce mouvement si le col touche la partie postérieure du bourrelet cotyloïdien.

4° **La difficulté de la détorsion,** difficulté d'autant plus considérable que la torsion est plus voisine de 90°. Cette difficulté croît comme le sinus de l'angle de torsion, car la poussée, dont résulte la détorsion, se fait toujours parallèlement au plan médian du corps; son effet est nul quand le fémur est tordu d'un angle droit.

5° **Une impossibilité de la détorsion,** impossibilité de mécanisme tout à fait spécial, due au contact du col avec le bord postérieur du cotyle. Ce contact arrête l'extension avant que le ligament ilio-prétrochantinien soit tendu.

6° **Une latéropulsion en dehors de l'extrémité supérieure du fémur** par appui de la face postérieure (devenue postéro-interne) du col sur la région postérieure (postéro-externe) du bourrelet, dans le mouvement d'extension et, accessoirement, dans le mouvement de rotation en dehors. Cette latéropulsion apparaît, en théorie, par le fait de la seule extension normale, si la torsion dépasse 60°.

Quand la torsion, supposée peu à peu grandissante, atteint 60°, les quatre premiers de ces défauts augmentent; mais ils ne subissent qu'une simple variation de grandeur. Leur importance reste minime. Le danger vient surtout de l'apparition du cinquième et du sixième. La poussée de dedans en dehors est de beaucoup la conséquence la plus néfaste; elle est, pensons-nous, l'agent essentiel de la luxation, les autres ayant une importance nulle pour la première, très secondaire pour les suivantes. Cette latéropulsion intervient par un double mécanisme, d'une part en supprimant toute possibilité de détorsion fémorale, d'autre part en complétant l'insuffisance, le nivellement cotyloïdien. Dans les luxations congénitales on trouve toujours une forte torsion du fémur, ordinairement égale ou un peu supérieure à 45°.

Mais ces torsions d'un demi-angle droit sont insuffisantes pour produire à elles seules le déboitement; nous avons vu des torsions de 60° sans luxation. Il y a, dans la luxation congénitale, une autre

malformation : c'est une direction vicieuse du cotyle. Au lieu de regarder en dehors et en bas, comme nous l'avons supposé, il s'incline en même temps plus ou moins fortement en avant.

B. — *Inconvénients de l'orientation en avant du cotyle.*

Nous déterminons l'orientation en avant de la cavité cotyloïde par celle d'un plan appliqué sur son orifice supposé dégauchi. Le bourrelet dessine une circonférence dans ce plan. Le diamètre horizontal de cette circonférence forme un angle avec le plan médian et cet angle mesure l'obliquité en avant du cotyle. Le diamètre perpendiculaire au précédent est placé dans un plan vertical où il forme, avec ce même plan médian, un autre angle de 40° environ qui nous indique l'obliquité en bas de la cavité. Envisagé à l'état isolé, c'est-à-dire le col du fémur supposé transversal, le vice d'orientation par obliquité en avant a les inconvénients suivants :

1° **Il diminue l'étendue de la rotation en dehors** et même supprime complètement cette rotation quand le cotyle est oblique en avant de 60°. Des mesures indiquées plus haut, il est facile de déduire que, si le col est transversal et le cotyle oblique en avant de 60°, le fémur et le bourrelet cotyloïdien se toucheront en arrière quand la cuisse sera en extension sur le bassin. Tant qu'aucun mouvement de rotation en dehors ne se produira, il y aura là un simple contact sans pression. La moindre rotation externe aura pour effet de tendre à écarter la tête de la cavité cotyloïde (fig. 12).

2° **Il diminue l'extension fémorale**. Normalement le mouvement d'extension est insuffisant dans la hanche. Le redressement du tronc nécessite, pour se compléter, une incurvation lombaire à concavité postérieure. L'orientation en avant de la cavité cotyloïde, écartant les insertions du ligament ilio-prétrochantinien, exagère cette insuffisance habituelle.

3° **Il facilite la luxation en avant par hyperextension.** Dans l'extension forcée du fémur, la tête fémorale est poussée en avant. Son déplacement est empêché par le versant antérieur du cotyle et par le ligament ilio-prétrochantinien tendu au-devant d'elle. A mesure que l'orifice de transversal devient oblique en avant, nous voyons l'efficacité du versant antérieur du cotyle diminuer progressivement. Le ligament ilio-prétrochantinien conserve son rôle d'arrêt dans le mouvement de l'extension. Mais il s'oppose de moins en moins efficacement au déplacement en avant. Quand l'obliquité en avant du cotyle est nulle, ce ligament, dans l'extension du fémur,

s'applique sur la tête en dehors ou tout au moins au niveau de son centre, suivant un des grands cercles de cette sphère. Aidé par la partie antérieure du cotyle, il fait donc obstacle, d'une manière très efficace, au déplacement de la tête par propulsion (fig. 5, A). Si la cavité est très obliquement dirigée en avant, l'insertion supérieure du ligament est déplacée en dedans, ce ligament s'applique sur la tête suivant un petit cercle, près de son pôle, obliquement par rapport à la poussée. Par suite, il empêche mal le déplacement de la tête en avant et lui laisse la possibilité de s'écarter du cotyle (fig. 5,

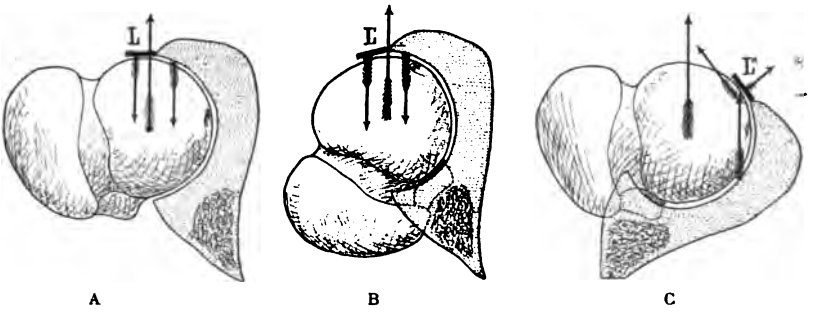

Fig. 5. — Malgré la torsion fémorale, le ligament ilio-prétrochantinien garde une bonne position pour s'opposer à la propulsion en avant. Au contraire, l'orientation en avant des cotyles diminue beaucoup son efficacité. A, torsion fémorale et antéro-obliquité cotylienne nulles; B, pas d'antéro-obliquité, mais torsion énorme; C, torsion nulle, mais grande obliquité en avant du cotyle.

C). Dans les mouvements d'extension, la tête du fémur étant toujours projetée directement en avant par la tension du ligament ilio-prétrochantinien, le cotyle, dont l'ouverture n'est pas externe, mais antérieure, ne fait plus obstacle à cette propulsion. Au lieu de glisser parallèlement au fond de l'acetabulum, d'appuyer sur son versant antérieur, la tête est poussée suivant un angle divergent exactement égal à celui de l'antéro-obliquité cotylienne. Il y a là une cause de diminution dans la force avec laquelle la tête appuie sur le fond de la cavité; son origine est la seule obliquité en avant du cotyle. Si cette obliquité en avant dépassait 60°, la tendance à l'écartement, par l'extension du fémur, serait accrue énormément, d'abord à cause de l'agrandissement de l'angle de divergence dans la propulsion, de la tête en avant. Ensuite, le ligament ilio-prétrochantinien au lieu d'être antérieur serait antéro-interne par rapport à la tête et ne lui fournirait plus qu'un appui insuffisant.

4° **Il pousse la tête en dehors.** L'extension du fémur ne pourrait se faire jusqu'à ses limites normales sans un déplacement de dedans en dehors imposé à la tête, déplacement dont résulterait une luxa-

tion. Ce déplacement, nous le répétons, est l'anomalie la plus importante du fonctionnement de cette jointure et la cause véritable du nivellement cotyloïdien.

Quand le col fémoral est transversal, cette orientation vicieuse du cotyle ne peut à elle seule luxer le fémur. La luxation spontanée de la hanche ne se produit jamais au cours du rachitisme et par sa seule influence, quoique l'obliquité en avant de la cavité cotyloïde y puisse atteindre 70°. A mesure que le bassin rachitique se déforme par l'effet de son ramollissement, le cotyle regarde de plus en plus en avant et de moins en moins en dehors; la luxation est pourtant évitée : le fémur, malléable à l'excès, se détord et dirige col et tête de moins en moins en avant et même parfois un peu en arrière; grâce à cette torsion négative, sa surface articulaire céphalique reste au contact du cotyle.

C. — *Torsion fémorale et antéro-inclinaison du cotyle associées.*

Aucun os iliaque n'a son cotyle tourné directement en avant; le fémur, avant la luxation, n'oriente pas son axe épiphysaire supérieur parallèlement au plan médian du corps. Dans les nombreuses pièces anatomo-pathologiques dont nous avons fait l'examen, pas une ne présentait ces défauts à un semblable degré. Aussi les deux aperçus précédemment résumés dans les paragraphes A et B sont-ils purement théoriques; nous les avons exposés pour montrer seulement, au point de vue mécanique, les inconvénients de ces défauts, depuis leur plus petit jusqu'à leur plus grand développement, en les supposant isolés.

Sur les pièces provenant de luxations congénitales, nous les trouvons à des degrés moindres, un demi-angle droit en moyenne pour chacun. En agissant seul, ni l'un ni l'autre, à ce degré, n'aurait d'importance : le danger résulte de leur association, par suite de laquelle certains effets s'additionnent, deviennent excessifs et immédiatement nuisibles.

Tenons-nous-en aux chiffres habituellement fournis par les luxations congénitales du Musée Dupuytren et supposons que nous ayons à étudier une hanche formée par un fémur tordu de 45° et un cotyle oblique en avant d'un même nombre de degrés. De cette double difformité résulteront tous les inconvénients dus à la torsion et tous ceux produits par l'antéro-obliquité du cotyle. Nous n'en retiendrons que deux, l'impossibilité de la détorsion et la latéropulsion de la tête fémorale. A eux seuls ils suffisent pour expliquer

la luxation congénitale : ils en sont les conditions nécessaires et suffisantes.

1° **Impossibilité de la détorsion du fémur**. L'appui nécessaire pour cette détorsion est fourni par le ligament ilio-prétrochantinien.

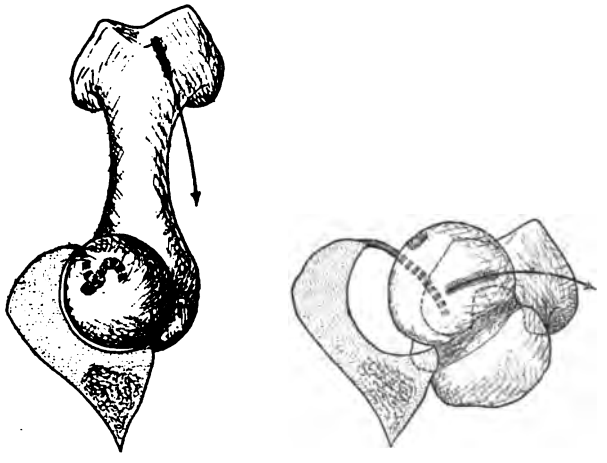

Fig. 6. — Si la torsion fémorale et l'obliquité en avant du cotyle sont l'une et l'autre de 45°, l'extension normale est impossible. Bien avant qu'elle soit atteinte, c'est-à-dire bien avant que le ligament ilio-prétrochantinien soit tendu, le col butte contre le bord du cotyle et le mouvement ne pourrait se continuer sans produire un écartement de la tête et du cotyle. La détorsion, due à la seule tension du ligament ilio-prétrochantinien, ne se fait pas.

Bien avant que ce ligament soit tendu par l'extension de la cuisse, le col fémoral, au ras de la tête, vient toucher le sourcil cotyloïdien. Si le mouvement d'extension continue, à ce contact succédera une pression progressivement croissante. Cette pression repoussera la tête de dedans en dehors. La torsion sera donc ainsi plutôt accrue que diminuée par l'attitude d'extension de la cuisse (fig. 6).

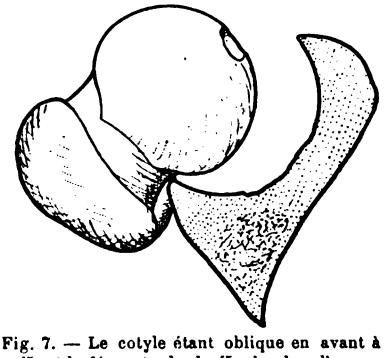

Fig. 7. — Le cotyle étant oblique en avant à 45° et le fémur tordu de 45°, le plan d'ouverture de la cavité et l'axe épiphysaire du fémur sont parallèles. La tête ne peut rester dans la cavité quand le fémur est en extension sur le bassin.

2° **Diminution de la pression exercée par la tête sur le cotyle, insuffisance cotyloïdienne consécutive**. En plaçant en face d'un cotyle d'enfant normalement excavé, incliné à 45° en bas et à 45° en avant, la tête

d'un fémur tordu en avant de 45°, il est facile de voir que l'extension, dans les conditions normales, entraîne la production d'un écartement considérable entre les deux surfaces articulaires (fig. 7).

De ce double inconvénient, impossibilité de la détorsion, latéropulsion en dehors, voici le mécanisme brièvement résumé. Nous avons supposé le cotyle obliquement dirigé en avant et en bas, et de

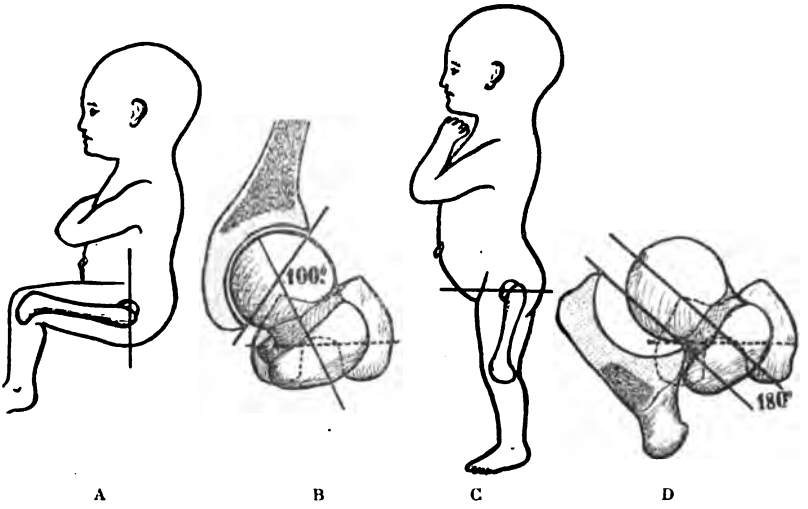

Fig. 8. — Cotyle oblique en avant de 45°, fémur tordu de 45°. — A et B : dans la flexion du fémur, l'orientation réciproque du cotyle et de l'épiphyse fémorale est presque optima, le cotyle est oblique à 40° en bas, l'axe épiphysaire supérieur du fémur à 45° en haut. — C et D : dans l'extension, l'orientation précédente est remplacée par le parallélisme, la tête sort de la cavité.

45° dans chaque sens ; le fémur lui-même est tordu de 45°. Lorsque la cuisse est en flexion, le col fémoral se dirige en haut et en dedans, obliquement à 45° ; le cotyle regarde en bas et en dehors. En projection sur un plan vertical, l'axe cervical du fémur fléchi forme, avec l'ouverture de la cavité, deux angles droits (fig. 8, A et B). Mais si nous portons le fémur en extension, nous verrons, dans un plan horizontal, les angles devenir inégaux ; l'antérieur grandissant, le postérieur diminuant. Finalement, l'axe du col et le plan du cotyle deviendront parallèles (fig. 8, C et D); alors cet axe et ce plan seront en effet dirigés l'un et l'autre à 45° en avant et en dedans. Quand, au cours du mouvement d'extension, l'angle formé par l'axe de l'extrémité supérieure et le plan d'ouverture du cotyle, de 90° qu'il était primitivement, sera descendu à 30°, le col et le bourrelet cotyloïdien se toucheront : nous l'avons déjà dit. A partir du moment où, dans le mouvement précédent, ce contact sera établi, l'extension

ne pourra se continuer sans un déplacement en dehors de l'extrémité fémorale supérieure, par glissement du col sur le talus cotyloïdien, talus oblique en haut et en arrière et en même temps aussi en dehors. Ce déplacement de dedans en dehors se fait avec une puissance formidable, à cause de la longueur du fémur et à cause de la force des muscles extenseurs. On saisit facilement l'importance de ce déplacement en dehors par le fait de l'extension seule, en plaçant une tête fémorale en face d'un cotyle, l'axe de la première en parallélisme avec le plan du second. La distance qui sépare la tête du fond de la cavité, chez un enfant nouveau-né dont le cotyle a deux centimètres de diamètre, atteint ou dépasse huit millimètres. Si ce déplacement pouvait s'exécuter sur le vivant, lorsque le fémur est dans la position normale d'extension, la tête serait simplement tangente au plan d'ouverture du cotyle et n'y pénétrerait pas. L'écartement le plus léger entre la tête et le fond de la cavité articulaire doit avoir, en outre, le cotyle étant tout juste suffisant chez le très jeune enfant, une autre conséquence : il provoque évidemment, sur-le-champ, un commencement d'ascension de la tête. Il en résulte un rapprochement des insertions (fig. 9) du faisceau vertical, ilio-prétrochantinien : la tension de ce ligament, tension dont l'utilité serait si grande, ne pourra se faire ; la latéropulsion n'aura à vaincre que la pression atmosphérique et l'action tonique des muscles rotateurs en dedans. Ces deux actions sont bien faibles, comparées à la force totale des muscles extenseurs, des muscles rotateurs en dehors et du poids du corps.

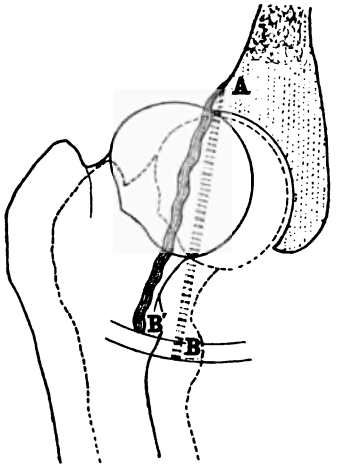

Fig. 9. — Le déplacement de la tête fémorale en dehors s'accompagne forcément d'une ascension, par l'action des muscles longitudinaux. Le ligament ilio-prétrochantinien serait ainsi relâché, AB', s'il était tendu préalablement comme en AB. Les deux courbes B et B' ont leur centre en A.

L'angle minimum à sinus postérieur que peuvent former l'un avec l'autre le plan du cotyle et l'axe du col, sans que la tête et le cotyle perdent contact dans l'extension du fémur, étant de 30° (fig. 4), plus l'antéro-obliquité du cotyle sera prononcée, moins forte sera la torsion nécessaire pour obtenir l'obliquité maxima normale du col. Inversement, plus grande sera la torsion, moindre

sera l'obliquité cotylienne conduisant au même résultat. Le vice d'orientation produit par l'une ou l'autre de ces deux causes ou par la réunion des deux devient théoriquement pathologique s'il dépasse 60°. Avec une torsion de 40° l'orientation en avant du cotyle pourra atteindre 20°, mais non les dépasser. Ce sont là des chiffres très fréquemment trouvés chez des nouveau-nés. A sa naissance, l'enfant normal est donc bien près de la limite qui, théoriquement, sépare

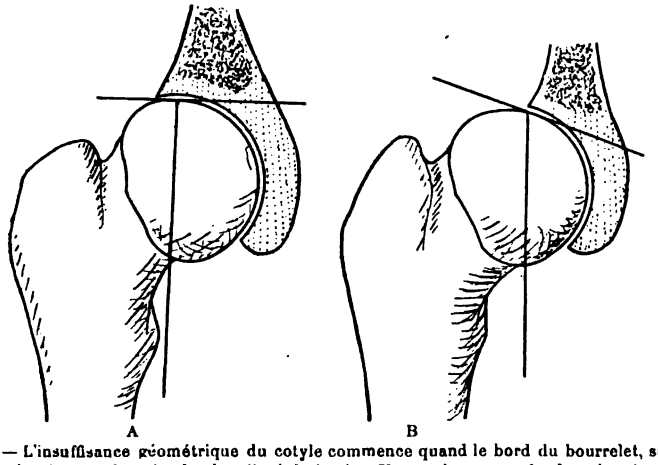

Fig. 10. — L'insuffisance géométrique du cotyle commence quand le bord du bourrelet, supposé rigide, n'atteint pas le point le plus élevé de la tête. Un cotyle peu profond, mais très oblique en bas, peut-être suffisant; il ressemblerait à la cavité glénoïde scapulaire des quadrupèdes. — A, cotyle suffisant; B, cotyle insuffisant.

l'état physiologique de l'état pathologique. Une torsion fémorale de 60° exigera du cotyle une orientation en avant nulle. Inversement, la torsion normale ne pourra dépasser 20° si l'antéro-obliquité de la cavité est de 40°; atteint-elle 60°, le fémur devra être exempt de toute torsion. Dans la luxation congénitale, tantôt la malformation pelvienne l'emporte et tantôt la déformation fémorale domine, créant ainsi deux variantes étiologiques et anatomiques.

Quand ces chiffres ne sont que légèrement dépassés, la correction se fait, grâce sans doute à la pression atmosphérique ou aux actions musculaires correctrices. Mais, s'ils sont largement surpassés, la correction devient assurément impossible.

Avec quelle obliquité réciproque la véritable insuffisance cotyloïdienne, celle dont résulte un commencement d'ascension de la tête et qui aboutit à la luxation, se produit-elle ? Pour le dire, il faut d'abord s'entendre sur le sens de ce mot insuffisance. Il y a l'insuffisance géométrique et il y a l'insuffisance physiologique. La seconde existe dès que l'insuffisance géométrique est telle que, malgré la

pression atmosphérique et le rôle fixateur des muscles, ligaments actifs, la luxation a une tendance, si minime soit-elle, à se produire sous l'influence du poids du corps ou par l'effet de la simple action tonique des muscles longitudinaux. Quant à l'insuffisance géométrique, elle apparaît (fig. 10) lorsque le bord externe du bourrelet cotyloïdien, dans sa partie supérieure, n'atteint plus la verticale passant par le point culminant de la tête fémorale. Or, suivant toute probabilité, l'enfant, au moment de sa naissance, n'est pas loin de l'insuffisance physiologique, car il avoisine les limites de l'insuffisance déterminée géométriquement. Le bord supérieur de la cavité cotyloïde ne dépasse guère la verticale passant par le centre de la tête, et le bord postéro-interne du col touche presque le bourrelet cotyloïdien. Il suffit donc que le défaut de l'enfant normal soit dépassé dans une proportion peu considérable pour qu'apparaisse l'insuffisance véritable de la cavité cotyloïde et que la luxation devienne possible.

Les effets dus au défaut d'orientation du fémur et de l'os iliaque se corrigent facilement, dans la limite nécessaire, quand ils sont modérés; mais, nous l'avons dit, la torsion fémorale ne peut diminuer si elle dépasse un certain degré; dans ces cas la luxation est inévitable, la correction étant impossible.

Que se produit-il alors ? Le déplacement se fait-il réellement et brusquement, sous l'influence d'une contraction musculaire et du poids du corps ? Non, sans doute, car la luxation congénitale aurait le mécanisme, les symptômes primitifs et l'anatomie pathologique d'une luxation traumatique. Et puis, les muscles de l'enfant n'ont pas une puissance suffisante pour produire, dans ces conditions, la luxation instantanée. Prenons le cadavre d'un enfant âgé de moins d'un an; le fémur étant fléchi, plaçons le col dans le maximum de rotation en dehors et essayons, par un mouvement d'extension forcée, de luxer le fémur : nous n'y réussirons pas. La capsule coxo-fémorale est extrêmement puissante dans sa partie antérieure. Aussi produirons-nous un décollement juxta-épiphysaire ou une fracture, mais non une luxation. La force développée dans ces vaines tentatives est considérable : l'enfant n'en possède pas la dixième partie; ses efforts musculaires seraient donc bien insuffisants pour provoquer le déboitement brusque de la hanche, même si la douleur ne venait pas arrêter la contraction dangereuse. Si la luxation se produisait ainsi, elle nécessiterait d'ailleurs une déchirure de la capsule. Or, un caractère différencie essentiellement une luxation congénitale d'une luxation traumatique, c'est la conservation, dans la première, de la capsule articulaire simplement déformée et plus

ou moins allongée. Dans l'autre, elle a été déchirée par le déplacement subit de la tête.

III. — PATHOGÉNIE DE L'INSUFFISANCE COTYLOIDIENNE. ÉTUDE EXPÉRIMENTALE.

Les conditions décrites ci-dessus ne suffisant pas à produire une luxation immédiate, comment donc agissent-elles? En modifiant les conditions normales de la pression articulaire et en altérant ainsi peu à peu la forme du cotyle. Cette pression est toujours très grande dans les conditions normales : le poids du corps, la tension capsulaire, la tonicité et les contractions musculaires sont les forces mises en jeu. Sous leur influence le cotyle se creuse de plus en plus et en même temps son sourcil se renforce, spécialement dans les points où les pressions seront les plus vigoureuses. Plusieurs auteurs ont attribué la luxation congénitale à de trop violentes poussées subies par le sourcil du cotyle; ils se sont trompés du tout au tout : plus sont intenses les pressions subies par une cavité articulaire, pourvu qu'une luxation traumatique n'en résulte pas, plus son centre se creusera, plus ses bords seront saillants et puissants. Cette influence de la pression sur la profondeur de la cavité ne concerne pas seulement les surfaces articulaires normales; elle explique aussi les néarthroses consécutives aux luxations traumatiques ou autres.

Notre assertion est confirmée par un fait très connu : en règle générale, une cavité articulaire, la cotyloïde par exemple, s'atrophie très vite et se comble lorsqu'elle est déshabitée. Nous l'avons contrôlée par de très multiples expériences. Nous avons vu, chez des animaux en cours de développement, la profondeur de la cavité cotyloïde diminuer par l'affaiblissement de la pression articulaire normale. Le dispositif expérimental dans ses diverses variétés est extrêmement simple, les résultats en sont très nets, la démonstration est complète (fig. 16). Elle trouve également confirmation dans une autre remarque : pendant le dernier tiers de la vie intra-utérine, la profondeur de la cavité cotyloïde diminue, parce que le fémur, basculant sur l'épine iliaque antéro-supérieure dans l'hyperflexion à laquelle il est soumis, la pression de la tête sur la cavité articulaire est amoindrie (fig. 11). Ces expériences sont relatées ailleurs dans tous leurs détails[1].

1. La cavité cotyloïde, *Journal de l'Anatomie*, 1904.

Quels rapports ces renseignements peuvent-ils avoir avec la luxation congénitale de la hanche? Les conditions énumérées et étudiées dans les pages précédentes n'arrivent pas à produire la luxation immédiate, traumatique; mais elles diminuent énormément la pression positive normalement existante dans la cavité cotyloïde et peuvent même la remplacer par une pression négative. Il est facile

Fœtus 9 mois. Fœtus 6 mois. (Grandeur nature.) Fœtus 4 mois.



Nouveau-né. 1 an. 2 ans. 3 ans. (Demi-nature.) Adulte.

Fig. 11. — Évolution du cotyle humain. Chez le fœtus de 6 mois sa profondeur est les 5/10 de son diamètre. A la naissance, les 4/10 seulement. Elle augmente ensuite, et, chez l'adulte, elle en atteint souvent les 7/10. Photographies de moulages.

de s'en assurer, après dissection d'une articulation coxo-fémorale, en plaçant le fémur fléchi en rotation extrême en dehors, puis en produisant une extension forcée. Fait-on alors à la capsule une minuscule boutonnière, l'air y pénètre avec un bruit d'aspiration facile à entendre; en même temps les surfaces articulaires s'écartent l'une de l'autre. Cette diminution de la pression est produite par une force d'une grande valeur intrinsèque, celle des muscles rotateurs en dehors et des énormes muscles extenseurs de la cuisse.

Quand le mouvement de rotation en dehors est supprimé par suite de la torsion fémorale et de l'antéro-obliquité cotylienne, à cause du contact du col avec le bourrelet cotyloïdien, les contractions des muscles rotateurs externes, bien que restant sans effet pratique sur les attitudes du membre, n'en doivent pas moins exister. Leur action sur l'extrémité supérieure du fémur peut être considérée comme

transformant celle-ci, au point de vue mécanique, en un levier du premier genre (fig. 12). La puissance est au trochanter, l'appui au lieu de contact du col avec le bourrelet cotyloïdien, la résistance au centre de la tête. Les contractions des rotateurs en dehors tendent à écarter la tête du cotyle où elle est maintenue pourtant par la tonicité des autres muscles et par la pression atmosphérique. La force avec laquelle la tête appuie sur le cotyle est donc diminuée.

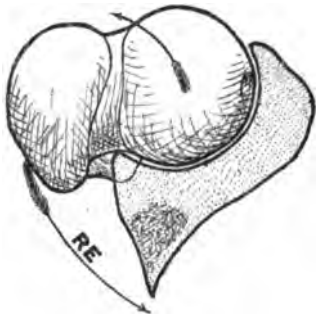

Fig. 12. — Quand, en l'absence de toute rotation, le bord postéro-interne du col fémoral touche le bord du cotyle, la contraction des muscles rotateurs en dehors diminuera la pression de la tête sur le fond de la cavité, facilitant ainsi le nivellement de celle-ci.

Les muscles extenseurs, pour leur part, agissent sur un bras de levier très long. D'après de grossiers calculs, quand le genou d'un enfant nouveau-né décrit, parallèlement au plan médian, un arc de 60°, il parcourt un espace de 10 centimètres environ. Le fémur, à cet âge, a 10 centimètres de longueur ou un peu plus. Si le col touche le bord du cotyle dès le début de ce mouvement, la tête fémorale peut se porter en dehors de 5 à 10 millimètres. L'espace ainsi parcouru par le centre de la tête est de 10 à 20 fois, 15 fois en moyenne, inférieur au déplacement subi par le genou. Les forces étant inversement proportionnelles aux espaces parcourus, la tête subirait une force 15 fois supérieure à celle appliquée au genou, si le fémur était un simple levier,si les déplacements se faisaient dans un même plan. Ils se font suivant deux directions perpendiculaires l'une à l'autre, le genou se mouvant parallèlement au plan médian, la tête se déplaçant perpendiculairement à ce plan, comme un écrou, sur une tige filetée, se déplace perpendiculairement au mouvement circulaire de la clef qui le met en mouvement. Cette transformation se fait, pour le fémur, par glissement sur le bord du cotyle, lequel, théoriquement, est incliné à 45° sur l'horizon. La force utilisée pour la latéropulsion n'est ainsi qu'une composante inclinée à 45° sur la force transmise. En appelant cette composante f et la force transmise F, on a :

$$\frac{f}{F} = \frac{1}{\sqrt{2}} \text{ ou environ } \frac{7}{10}.$$

Une force appliquée sur le genou, dans les conditions sus-indi-

quées, se trouvera décuplée pour la production de la latéropulsion subie par la tête fémorale :

$$15 \times \frac{7}{10} = \frac{105}{10} = 10 \text{ environ.}$$

Tous ces calculs sont évidemment fort peu approximatifs; mais nous croyons inutile de chercher une précision plus grande.

Dans ces conditions, pour annuler la pression de l'atmosphère dans un cotyle d'enfant nouveau-né, il suffit d'appliquer sur le genou une force minime, 325 grammes en moyenne. A cet âge, le diamètre de la tête fémorale est de 2 centimètres au plus. La formule est :

$$13 \text{ gr. } 6 \times \pi R^2 \times 76 = 3 \text{ kilos } 255.$$

La diminution produite dans la pression intra-articulaire par les muscles rotateurs en dehors et surtout par les muscles extenseurs de la cuisse détermine une hypertrophie *a vacuo* du ligament rond, une diminution de la profondeur du cotyle. Telle est la cause de l'insuffisance cotyloïdienne. Là, comme dans nos expériences sur les animaux, le fond du cotyle s'épaissit tandis que le sourcil s'affaisse. Le fond du cotyle a été comme aspiré peu à peu, la cavité a diminué de profondeur (fig. 13) et surtout elle est comblée par le ligament rond énormément augmenté de volume.

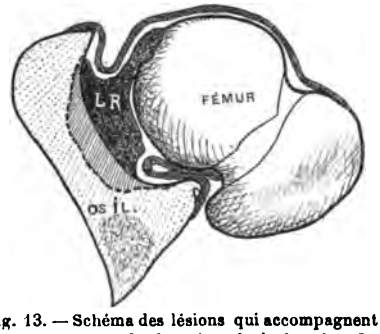

Fig. 13. — Schéma des lésions qui accompagnent et permettent la luxation de la hanche. La tête, en s'écartant du cotyle, provoque tous les autres phénomènes. La capsule, sous l'influence de la pression atmosphérique, coiffe la tête et se rétrécit. Le ligament rond, par l'effet du vide intra-articulaire, se gonfle, puis s'hypertrophie. Le cotyle diminue de profondeur.

Donc, si la tendance à l'écartement que présentent les surfaces articulaires dans ces conditions, chez le fœtus et chez l'enfant, ne luxe pas tout de suite le fémur, elle provoque néanmoins le nivellement progressif du cotyle. La luxation résultera de ce trouble morphogénétique. La propulsion en bas de la tête par hyperflexion et bascule fémorale, durant la vie intra-utérine, puis, après la naissance, sa latéropulsion en dehors par l'extension et, accessoirement, par la rotation externe, feront effort pour écarter l'une de l'autre les deux surfaces articulaires (fig. 14). Telles sont les causes de l'insuffisance du cotyle. Elles agissent en diminuant la pression réci-

proque, normalement considérable entre ces surfaces et, peut-être, en la remplaçant par une pression négative, c'est-à-dire inférieure à celle exercée par l'atmosphère. La prédisposition à la luxation serait simplement théorique, si le cotyle avait une forme immuable.

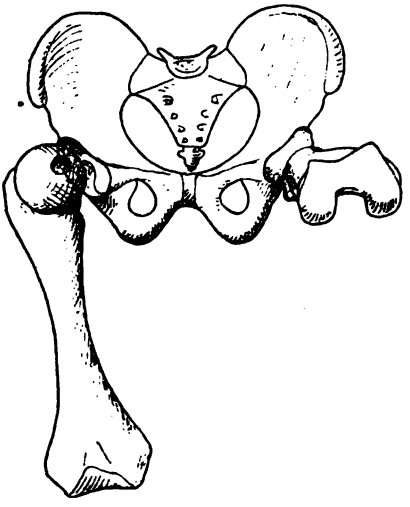

Fig. 14. — Le fémur gauche fléchi est très bien orienté par rapport à la cavité, et la tête y pénètre jusqu'au fond; mais, s'il se met en extension comme à droite, la tête s'écartera : la luxation sera obligatoire.

Mais, loin de là; sa profondeur est sous la dépendance immédiate de la pesée exercée sur lui par la tête fémorale. Son oblitération, dans les luxations traumatiques anciennes et dans nos expériences sur les lapins et les chiens, le démontrent. Pour le futur luxé, il en est de même. Chez l'enfant, dont la torsion fémorale est excessive et le cotyle trop oblique en avant, le mouvement d'extension n'est plus limité par le ligament ilio-prétrochantinien, mais par le heurt du col fémoral contre le bord postérieur du sourcil cotyloïdien. Or, ce buttoir est une saillie inclinée sur laquelle, grâce à l'élasticité des pièces squelettiques, le mouvement, théoriquement, se continue jusqu'à ce qu'il y ait équilibre entre la force musculaire en jeu et la diminution subie par la pression articulaire. En pratique, la douleur de diastasis articulaire intervient peut-être pour limiter le mouvement, mais son rôle, quoique probable, est hypothétique. Dans cette attitude d'extension, la tête agit ainsi à la manière d'une ventouse sur la cavité articulaire.

(*A suivre.*)

DES ANGIOMES DU SEIN

PAR MM.

P. MALAPERT
Ancien interne des hôpitaux de Paris,
Professeur à l'École de médecine
de Poitiers.

et **R. MORICHAU-BEAUCHANT**
Ancien interne des hôpitaux de Paris,
Professeur suppléant
à l'École de médecine de Poitiers.

Les angiomes du sein sont des tumeurs rares, que les auteurs passent volontiers sous silence, ou indiquent à peine. En France particulièrement, bien peu a été dit à leur sujet.

Dans le *Traité de Chirurgie*, à propos des tumeurs de la région mammaire, P. Delbet consacre quelques lignes aux angiomes. Il mentionne seulement les angiomes cutanés et sous-cutanés, et met en doute l'existence des angiomes primitivement glandulaires.

Binaud et Braquehaye, dans le *Traité de Chirurgie clinique et opératoire*, rapportent, d'après Williams, deux cas d'angiomes du sein s'accompagnant de kystes.

Nous n'avons rien trouvé dans les autres traités classiques concernant les angiomes du sein; et il n'est pas à notre connaissance qu'un seul cas de ce genre ait été publié jusqu'ici en France.

Par contre, à l'étranger, il existe plusieurs observations d'angiome du sein. C'est surtout en Angleterre que celui-ci semble avoir été signalé. Outre l'observation de Image et Hake, qui date de 1847, on trouve celles de Bryant, de Williams, de Bland Sutton, de Snow, et celle toute récente d'Althorp.

En Allemagne, nous n'avons retrouvé que les cas de Langenbeck et de Klebs.

En Italie, deux observations ont été rapportées par Bajardi et par Colzi.

L'angiome du sein est donc une tumeur rare. En ayant observé un cas, qui nous a paru remarquable, tant au point de vue clinique qu'au point de vue anatomique, nous avons cru qu'il n'était pas sans intérêt de le rapporter.

E. R..., fille, âgée de douze ans, est amenée le 15 février 1903 à la consultation du Dr Malapert, envoyée par le Dr Granet (de Saint-Maixent).

Ses parents racontent l'histoire suivante. Quinze jours après la naissance, ils auraient remarqué l'existence d'une grosseur, au niveau du sein droit.

Cette tuméfaction fut notée d'une façon précise par le Dr Granet, qui vit accidentellement l'enfant, alors qu'elle avait six mois. La tumeur ne commença à prendre de l'extension que vers l'âge de cinq ou six ans.

Le développement en fut progressif sans aucune douleur, sans autre gêne qu'une sensation de tension pénible parfois. Il ne semble pas que la tumeur ait jamais augmenté sous l'influence des cris ou des efforts de l'enfant, ni ait présenté de battements.

Fig. 1.

L'examen de la petite malade révélait les signes suivants.

A l'inspection, on était frappé du développement considérable du sein droit, qui formait une véritable tumeur et contrastait avec celui du côté opposé, dont le développement ne s'était pas encore effectué. Le sein, ainsi augmenté de volume, formait une masse régulièrement arrondie, centrée par le mamelon, et ayant les dimensions d'une orange. Le mamelon n'était pas rétracté. La peau présentait sa coloration habituelle. Quelques veines dilatées apparaissaient à la surface (fig. 1).

A la palpation, la tumeur était lisse, arrondie, sans bosselures, nettement fluctuante. Elle n'adhérait pas à la peau et on la mobilisait parfaitement sur les parties profondes. La palpation n'éveillait aucune douleur. On ne nota pas que la tumeur fût réductible ou présentât des battements.

Les ganglions de l'aisselle n'étaient pas accessibles à la palpation.

L'état général était excellent.

Le diagnostic porté fut : Tumeur liquide du sein.

Opération pratiquée le 18 mars 1903; par le Dr Malapert.

Une incision verticale de 8 centimètres donne accès sur la paroi d'un kyste que l'on essaie d'énucléer, après avoir, non sans peine, trouvé un plan de clivage. Ce kyste paraît avoir les dimensions d'une petite mandarine. Il se rompt au cours de la manœuvre, laissant échapper un liquide foncé d'apparence séro-hématique. A côté de ce premier kyste, on en découvre deux autres, que l'on ouvre également; ils ont des dimensions moindres que le premier; mais ils contiennent un liquide identique. Ces différents kystes ne communiquent pas les uns avec les autres. La glande paraissant malade dans son ensemble, on se résout à l'extirper en totalité, ainsi qu'une partie des téguments recouvrant la tumeur. On constate que celle-ci

n'est nullement encapsulée, mais envoie des prolongements assez loin. On dissèque avec soin tout ce qui est en avant du grand pectoral; on s'arrête seulement lorsque les fibres musculaires apparaissent à nu. Au cours de l'opération, l'hémorragie est assez abondante, tout en restant modérée. Suture sans drainage. Huit jours après, ablation des fils. Réunion parfaite.

Examen macroscopique de la tumeur. — Elle offre un aspect tout particulier. A la coupe, on trouve au milieu d'un stroma fibro-adipeux des cavités remplies, les unes de sang noirâtre ne s'écoulant pas à la section et présentant certaines analogies de coloration avec les noyaux d'un infarctus hémorragique; d'autres cavités, moins nombreuses que les précédentes, contiennent du sang rouge et se vident à la coupe. Leurs dimensions varient d'une tête d'épingle jusqu'à celle d'une noisette.

Elles existent en grand nombre infiltrant toute la glande. Elles sont séparées par du tissu fibro-adipeux. Leur forme est ou régulièrement circulaire ou tout à fait irrégulière. A l'œil nu, on ne distingue aucun vestige de la glande mammaire.

Les kystes sont au nombre de trois, faisant saillie à la surface de la tumeur. Un, très volumineux, a les dimensions d'une petite mandarine; l'autre est gros comme une noix; le troisième est un peu plus petit. Nous avons dit qu'ils contenaient un liquide d'apparence séro-hématique. Leur paroi est épaisse, 4 à 5 millimètres environ. La surface interne est inégale avec des saillies et des dépressions. La surface externe bosselée adhère assez intimement aux tissus voisins.

Il est néanmoins possible de trouver un plan de clivage permettant de les isoler.

A la coupe, la paroi est formée par un tissu blanchâtre qui paraît homogène et est assez résistant. Les différents kystes ne communiquent pas les uns avec les autres.

Examen histologique. — La structure de la tumeur doit être étudiée sur des coupes pratiquées :

1° Au niveau de la paroi des kystes;

2° En pleine tumeur;

3° Dans la portion de la tumeur avoisinant le mamelon.

Fig. 2. — Dans la paroi kystique, il faut distinguer deux zones : l'une interne, mince; l'autre externe, quatre ou cinq fois plus épaisse.

La zone interne présente un aspect fibrillaire. En certains points, ces fibres s'écartant, déterminent des sortes de lacunes. Entre ces fibres, se trouvent disposées des cellules rondes, analogues à celles que nous décrirons dans la zone externe de cette même paroi; mais elles n'y forment pas d'amas. Cette zone apparaît presque dépourvue de vaisseaux. Aucun endothélium ne la limite du côté de la cavité.

La zone externe de la paroi kystique présente des caractères tout à fait particuliers. Au milieu d'un stroma formé par beaucoup de fibres et peu de cellules du tissu conjonctif, on trouve des amas cellulaires nombreux et compacts. Les cellules qui les constituent sont analogues aux cellules lymphoïdes; elles sont arrondies; elles ont un gros noyau et un faible proto-

plasma; le noyau se colore très fortement par l'hématoxyline. Ces cellules se placent les unes à côté des autres sans substance intermédiaire interposée, formant de véritables nodules plus ou moins arrondis; elles peuvent aussi se disséminer entre les faisceaux du tissu conjonctif, sous forme de traînées. Ces amas cellulaires peuvent être complètement privés de vaisseaux; le plus grand nombre présente avec ceux-ci des rapports importants. Les vaisseaux sont extrêmement abondants sur la coupe. On les trouve à plusieurs degrés de développement et toujours en connexion étroite avec

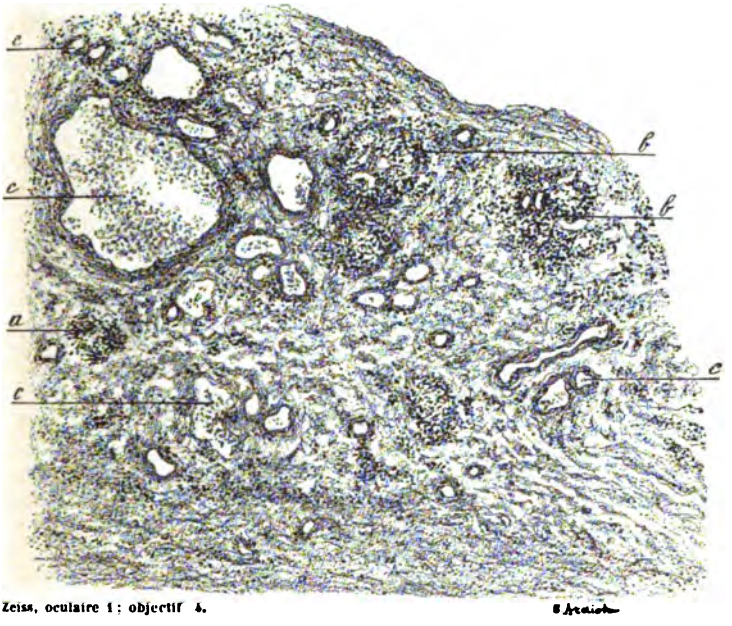

Fig. 2. — Coupe de la paroi kystique. — *a*, amas cellulaires; *b*, amas cellulaires avec vaisseaux; *c*, vaisseaux à divers degrés de développement.

les amas cellulaires que nous avons signalés. Dans l'intérieur de ceux-ci, on voit apparaître des cavités arrondies; elles se limitent par une simple paroi endothéliale formée d'une seule couche de cellules aplaties; et, dans ces cavités, on distingue des globules rouges. A un stade plus élevé, la lumière des vaisseaux s'agrandit, et on voit se surajouter à la paroi endothéliale des cellules musculaires lisses.

A la périphérie des amas cellulaires, on constate la présence de très nombreuses fibres musculaires lisses, soit isolées, soit groupées en faisceaux, et complètement indépendantes des vaisseaux.

Déjà, sur la coupe de la paroi kystique, on constate l'existence de formations angiomateuses nettes, représentées par des sinus vasculaires remplis de globules rouges tapissés par un endothélium et présentant une paroi formée de fibres conjonctives et d'un grand nombre de fibres musculaires

lisses. A mesure que les vaisseaux se développent, les nombreuses cellules qui les entouraient à l'origine, diminuent et ne se retrouvent plus qu'en petit nombre à leur périphérie, pouvant même faire presque complètement défaut.

Les coupes pratiquées en pleine tumeur sont très caractéristiques de l'angiome. La figure 3 montre une coupe passant au niveau d'un de ces nodules noirâtres que nous avons signalés à l'examen macroscopique de la tumeur. On y voit des cavités vasculaires remplies de globules rouges,

Zeiss, oculaire 1 ; objectif 4. E Ardiot

Fig. 3. — Coupe d'un nodule angiomateux.

séparées les unes des autres par des cloisons très minces conjonctivo-musculaires, tapissées par un endothélium.

En d'autres points de la tumeur, l'aspect est un peu différent. On voit un stroma très dense formé de fibres conjonctives et de beaucoup de fibres musculaires lisses, creusé de cavités où circule le sang. Sur les coupes pratiquées en pleine tumeur, on constate que les cellules rondes sont beaucoup moins nombreuses que dans la paroi kystique; on en constate cependant quelques petits amas à la périphérie des nodules angiomateux. Ceux-ci ont séparés par du tissu cellulo-adipeux. Dans les mailles de ce tissu cellulaire, existent de petites hémorragies interstitielles, dues à la rupture d'un capillaire. Dans ces différentes coupes, on ne trouve aucun vestige de la glande mammaire.

Les coupes de la tumeur passant au voisinage du mamelon (fig. 4), nous montrent par contre les débris de celle-ci. Au milieu du même stroma conjonctivo-musculaire, se distinguent des coupes d'acini et de canaux excréteurs. Les acini paraissent enflammés; les cellules épithéliales ont proliféré

et remplissent en certains points la cavité glandulaire. Les parois sont légèrement épaissies.

Entre les acini, on trouve de nombreux capillaires et quelques artérioles. On voit des cellules rondes assez nombreuses se disposer tout autour des

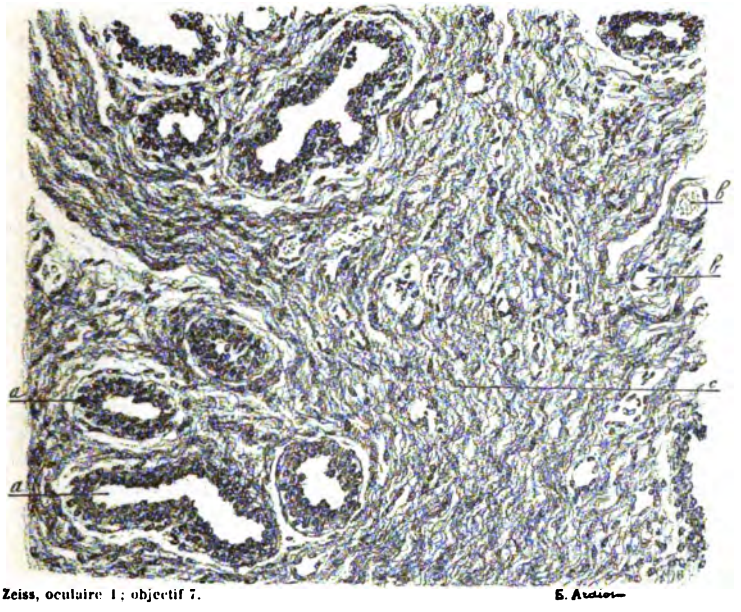

Fig. 4. — Coupe de la tumeur au voisinage du mamelon. — *a*, canaux galactophores; *b*, nombreux vaisseaux; *c*, stroma conjonctivo-musculaire.

vaisseaux, sans former toutefois de gros amas comme dans la paroi kystique. Il est à signaler que les altérations sont d'autant plus marquées que la coupe intéresse une région plus éloignée de la surface cutanée. Immédiatement au-dessous des téguments, il n'existe aucune altération.

Dans le casque nous venons de rapporter, il s'agissait évidemment d'un *angiome de la mamelle*. Cet angiome était remarquable par l'existence de kystes assez volumineux, qui semblaient en rapport avec un certain degré de régression de la tumeur. L'angiome paraissait s'être développé dans le stroma fibro-adipeux de la glande; les acini et les conduits excréteurs persistaient dans les points non encore envahis par la tumeur. On notait l'absence de capsule.

Au point de vue histologique il faut signaler l'existence de ces amas de cellules rondes, qui nous paraissent analogues à celles décrites par Chervinsky dans les angiomes du foie, et par Pilliet

dans les angiomes sous-cutanés ; ces auteurs leur ont attribué un rôle capital dans la néoformation des vaisseaux.

Il faut insister enfin sur la richesse de la tumeur en fibres musculaires lisses.

*
* *

Il nous a paru bon de rapprocher du cas, que nous venons de rapporter, les différentes observations d'angiome du sein, que nous avons pu recueillir dans la science.

Observation I. — Image and Hake.

Malade âgée de vingt et un ans. Elle observa, il y a deux ans pour la première fois, à la suite d'un traumatisme, une plaque rouge, ayant les dimensions d'une pièce d'un franc, juste au-dessus du mamelon. Le sein augmenta de volume; mais il n'était pas douloureux même par la pression. L'augmentation de volume du sein n'avait pas été observée avant que l'attention fût attirée par la tache rouge. Le sein continua à s'accroître progressivement.

A l'examen, le sein était pendant. Juste au-dessus du mamelon, on constatait l'existence d'une tache bleue comme un nævus sur une étendue d'une demi-couronne et de plusieurs plus petites au voisinage. Une couleur bleuâtre caractérisait l'entière surface du sein. La peau n'était pas ulcérée.

Par une pression graduelle, la tumeur se réduisait au moins de moitié. Il n'y avait ni pulsations, ni souffle; mais on constatait l'existence d'un thrill manifeste.

Opération. — Incision verticale de chaque côté de la tumeur.

Deux longues et fortes aiguilles sont passées à travers la base de façon à se rencontrer à angle droit au centre de la tumeur; on les arme d'une double ligature et on noue les fils.

Mort vingt-deux heures après l'opération.

Autopsie. — La tumeur présentait une congestion intense.

Elle renfermait des cavités de volume considérable, contenant du sang demi-fluide. Des vestiges de la glande, variant en volume d'un grain de millet à une amande, s'étalaient à la surface et étaient plus ou moins teintés par le sang.

Microscopiquement, il existait de nombreux sinus veineux.

Ces sinus, en se rompant, avaient produit de larges cavités qui contenaient du sang, des fragments de canaux galactophores, et un peu de substance glandulaire.

Obs. II et III. — Langenbeck.

L... observa à deux reprises chez des jeunes filles de dix-huit à vingt ans, une tumeur du sein présentant les caractères suivants : le sein était très gros; il présentait à la surface des veines variqueuses; il se laissait amoindrir par la pression; il n'était pas douloureux.

Dans le parenchyme, on sentait des vaisseaux en forme de cordes animés de battements.

La dissection montrait une trame semblable à un corps caverneux ou à un goitre vasculaire, beaucoup d'artères et de veines augmentées de volume, atteignant parfois l'épaisseur du doigt ; de telle sorte que l'opération se heurtait à un saignement abondant et rapide.

Obs. IV. — Bryant.

Enfant de quinze semaines. La mamelle et la peau, qui la couvrait, formaient une tumeur vasculaire, qui avait deux pouces de diamètre et était de forme hémisphérique. A la surface de la peau, on voyait des dilatations veineuses. Le mamelon paraissait rétracté et cette apparence était due au soulèvement des parties avoisinantes. La tumeur était spongieuse et pouvait être facilement réduite par la pression. Lorsque celle-ci cessait, elle reprenait son volume primitif. Pas d'opération.

Obs. V. — Williams.

Garçon de dix-sept ans. Angiome de la région mammaire. Lorsque W... observa son malade, toute la région mammaire, même la peau, se trouvait envahie; mais, à la naissance, celle-ci était indemne. Il existait deux tumeurs distinctes réunies par un trajet induré, toutes deux formées de tissu érectile avec un peu de graisse. La plus petite contenait un petit kyste plein de liquide séreux.

Obs. VI. — Williams.

Garçon de sept ans. Il était porteur d'une tumeur discoïdale, du diamètre d'une demi-couronne, située à un pouce au-dessous et un peu en dehors du mamelon droit, apparue cinq mois avant.

Le mamelon et l'aréole étaient normaux. La dissection de ce néoplasme, adhérent de toutes parts, fit voir qu'il s'agissait d'un kyste à liquide brun jaune, grumeleux. Au-dessous, les muscles intercostaux faisaient défaut.

Pour Williams ce kyste était un angiome dégénéré.

Obs. VII. — Bland Sutton.

Garçon de dix-sept ans, entré à l'hôpital Middlesex pour une tumeur de la mamelle droite. La tumeur était discoïde, mesurait trois pouces et demi dans son plus grand diamètre, adhérait à la peau, et présentait une teinte pourprée, surtout au niveau des parties adhérentes au mamelon, qui était situé au milieu de la tumeur. Près du mamelon existait une petite ulcération, d'où le sang suintait d'une façon continue. L'enfant était pâle. Le pouls rapide. Température, 101 F.

A la naissance, on avait noté un petit nævus immédiatement au-dessus du mamelon droit. Ce nævus était en connexion avec une petite masse sous-cutanée. Il y a dix ans le sein gonfla et devint douloureux. Le gonflement s'accrut lentement, mais ne causa aucun inconvénient jusqu'au moment où le sein commença à saigner quelques jours avant son entrée à l'hôpital.

On fit le diagnostic de tumeur érectile par les commémoratifs, la teinte rouge, la facilité avec laquelle le gonflement diminuait par la pression, et se reproduisait lorsque celle-ci avait disparu.

Opération. — La glande fut enlevée avec la tumeur par deux incisions verticales. Les vaisseaux larges et nombreux furent soigneusement liés. Guérison par première intention.

Histologiquement, la tumeur présentait les caractères habituels d'un nævus caverneux. Les éléments vasculaires étaient largement mêlés de graisse; et au voisinage du mamelon on retrouvait du tissu glandulaire. Environ à un pouce au-dessous de la principale masse de la tumeur, il y avait un petit nodule aberrant qui lui était relié par du tissu angiomateux. Ce nodule contenait une cavité dans son intérieur aussi large qu'une cupule de gland. Elle était remplie d'un liquide séreux. Les parois du kyste étaient formées de tissu angiomateux, semblable au tissu du corps spongieux de l'urètre.

Obs. VIII. — Snow.

Femme, vingt et un ans, entre au Cancer Hospital pour une tumeur du sein. Cette tumeur aurait été remarquée depuis l'âge de quatre ans. La tumeur s'est accrue progressivement. On constate au niveau du bord du grand pectoral une tumeur ronde, fluctuante, grosse comme une noix, mobile. Les ganglions ne sont pas augmentés de volume.

La tumeur est excisée; elle est indépendante de la substance glandulaire, qui est intacte. Elle est formée par un stroma de tissu fibreux, contenant des vaisseaux dilatés.

Obs. IX. — Klebs.

Vieillard. Tumeur ronde, au niveau du mamelon, ayant un diamètre de cinq centimètres. Elle présentait à sa superficie des bosselures bleuâtres de grosseur variée et de nombreux poils. Elle était traversée par les conduits galactophores, qui semblaient inaltérés, et s'étendait dans le tissu cellulaire sous-cutané à la superficie de la glande, laquelle bien qu'atrophiée existait à côté de la tumeur.

Obs. X. — Klebs.

Garçon de vingt-deux ans, ayant succombé à la tuberculose. Sur le côté interne et inférieur du mamelon droit existait une tumeur circonscrite de forme discoïde large de 4 centimètres, haute de 4 centimètres et demi, épaisse de 1 centimètre et demi. Elle était lisse et couverte de peau saine et mobile. Cette tumeur siégeait dans le tissu cellulaire sous-cutané. C'était un angiome caverneux, qui s'était insinué entre le mamelon et la glande.

Obs. XI. — Bajardi.

Petite fille de deux ans. Vers l'âge de cinq ou six mois, ses parents se sont aperçus pour la première fois que la mamelle droite était plus grosse et plus proéminente que la gauche. Elle continua à augmenter de volume peu à peu pendant sa deuxième année, et atteignit les dimensions d'une grosse noix. Dans ces derniers temps, elle s'est accrue plus rapidement et a acquis très vite le volume d'une mandarine. Jusqu'à il y a deux mois la peau qui recouvrait la mamelle a conservé sa coloration normale. Depuis

deux mois elle a une teinte légèrement cyanotique sur une étendue d'environ un centimètre tout autour du mamelon. La tumeur n'a jamais été douloureuse.

Actuellement il existe au niveau de la mamelle droite une tumeur hémisphérique, grosse comme une mandarine, circonscrite, et couverte par une peau saine, lisse et non adhérente, sauf sur une légère surface au niveau du mamelon. Celui-ci est quelque peu rétracté. Il est entouré d'une aréole légèrement violette large d'environ un centimètre. Le mamelon fait corps avec la tumeur. Par la palpation, on constate que la tumeur est molle et élastique, qu'elle est mobile sur les parties profondes. Elle est notablement réductible par la compression et reprend son volume primitif, lorsque celle-ci est cessée. Pendant les cris et les efforts, elle augmente de volume et devient plus tendue.

Opération. — Incision elliptique comprenant le mamelon et la zone cutanée violacée. La tumeur semble enveloppée dans une capsule fibreuse qui la sépare de la peau et du tissu cellulaire sous-cutané. La base est séparée de l'aponévrose du grand pectoral par une couche de tissu adipeux peu abondant. Sutures. Guérison par première intention.

Macroscopiquement, la tumeur est irrégulière, hémisphérique. La surface est bosselée et couverte d'une membrane fibreuse résistante, qui l'entoure en guise de capsule et à laquelle adhèrent quelques restes de tissu adipeux sous-cutané. Divisée en deux par une section antéro-postérieure, elle apparaît avec une structure nettement lobulée, séparée par des cloisons, qui semblent partir de la membrane enveloppante.

Histologiquement, la tumeur présente la structure typique d'un angiome simple hypertrophique. Elle est parfaitement distincte du tissu cellulaire sous-cutané par une couche continue de tissu fibreux. La néoformation vasculaire arrive jusqu'au mamelon et l'envahit partiellement, mais n'envahit ni la peau du mamelon ni celle de l'aréole. A la partie centrale de la tumeur on trouve les éléments de la glande mammaire représentés en majeure partie par des conduits excréteurs et par quelques acini. Les autres préparations démontrent clairement que la disparition des éléments glandulaires a lieu par simple atrophie de compression due à des vaisseaux de nouvelle formation.

Obs. XII. — Colzi.

Garçon de dix ans. Depuis sa plus tendre enfance avait une petite tumeur, qui s'est toujours accrue et a envahi toute la mamelle droite. Le diagnostic d'angiome de la mamelle est porté.

Excision de la tumeur, qui occupe toute la région mammaire. — *Histologiquement*, c'est un angiome de la glande mammaire; on ne trouve plus que de minimes restes de la glande interposée aux vaisseaux de nouvelle formation.

Obs. XIII. — Althorp.

Garçon de sept ans, présente une tumeur volumineuse dans la région du sein droit. A la naissance il existait un petit gonflement près du mamelon

du sein droit. A mesure que l'enfant grandit la tumeur augmenta progressivement, mais ne le gêna en rien et ne l'empêcha pas de jouer au foot-ball et autres jeux violents. A la suite d'un choc au niveau de la tumeur quinze jours auparavant, celle-ci s'accrut soudain et progressa de jour en jour, au point d'acquérir un volume double au bout d'une quinzaine.

A l'examen, on constate que la peau recouvrant la tumeur est décolorée par places; les veines superficielles sont augmentées de volume. La tumeur est mobile sur la paroi thoracique; sa surface est lobulée, et par places il existe manifestement de la fluctuation.

Opération. — Excision de la tumeur, après l'avoir disséquée et séparée de la peau et des parties profondes; une partie du grand pectoral fut enlevée en même temps que la tumeur. Au cours de ces manœuvres, on ouvrit de petits kystes, d'où s'échappa du liquide hématique. Sutures. Guérison.

Macroscopiquement, la tumeur coupée laissa échapper trente onces de liquide coloré en noir en même temps qu'elle s'affaissait. Les kystes qu'elle renfermait ne semblaient pas communiquer les uns avec les autres.

Histologiquement, le Dr Enrich trouva beaucoup de tissu musculaire lisse et du tissu caverneux.

Disons immédiatement qu'il faut faire des réserves sur les trois premières observations, dues à Image et Hake et à Langenbeck; il s'agit bien plutôt là d'anévrysmes cirsoïdes que d'angiomes.

Dans l'observation VI (Williams), l'origine angiomateuse du kyste n'est pas absolument prouvée.

Tous ces cas éliminés, il nous restera, en y joignant la nôtre, dix observations authentiques d'angiomes du sein. Bien que ce chiffre soit véritablement trop restreint pour servir de base à un travail d'ensemble, nous pensons cependant que de ces observations on peut tirer quelques indications utiles concernant ce genre de tumeurs.

D'abord, au point de vue du siège exact de l'angiome, nous croyons que l'on peut adopter la division suivante :

1° Angiomes cutanés, mamillaires ou para-mamillaires;

2° Angiomes sous-cutanés;

3° Angiomes glandulaires.

Les angiomes cutanés ne présentent rien de bien particulier.

C'est le nævus vasculaire vulgaire, qui peut siéger aussi bien au niveau des téguments de la mamelle qu'au niveau de ceux des autres régions.

Les angiomes cutanés sont situés dans le tissu cellulaire au-devant de la glande. Ils forment de petites tumeurs lisses ou un peu bosselées, réductibles par la pression. Elles sont recouvertes par la

peau saine et mobile, qui, d'autres fois, peut être le siège d'un nævus et peut être envahie simultanément ou secondairement par l'angiome. En général ces tumeurs restent absolument distinctes de la glande mammaire; quelquefois celle-ci est comprimée et atrophiée; dans d'autres cas plus rares, la glande est envahie secondairement par l'angiome.

L'angiome intramammaire est de beaucoup le plus intéressant; c'est l'*angiome du sein proprement dit*. Pour Klebs, l'angiome intramammaire serait toujours consécutif à un angiome cutané ou sous-cutané. Cette opinion est trop absolue; et il n'est pas douteux que l'angiome intramammaire ne puisse exister d'une façon primitive. L'observation de Bajardi ne peut laisser aucun doute à cet égard. Celles de Bryant, de Colzi, d'Althorp, la nôtre, nous paraissent aussi devoir être rangées dans cette catégorie. Nous admettons qu'il est d'ailleurs assez difficile, dans bon nombre de cas, de reconnaître l'origine précise de la tumeur, lorsque tous les plans sont envahis.

Au niveau de la mamelle, l'angiome se développe dans le stroma cellulo-adipeux de la glande. Les lésions subies par les éléments glandulaires paraissent d'ordre purement atrophique. Les conduits excréteurs résistent mieux que les parties sécrétantes. Ce sont là d'ailleurs des caractères, qui se retrouvent toutes les fois que l'angiome se développe dans une glande. Il en est ainsi notamment pour les angiomes parotidiens.

L'angiome est le plus souvent diffus. Dans un cas (Bajardi), il existait une capsule fort nette.

L'angiome primitif de la glande a été observé avec une égale fréquence dans les deux sexes. Dans les cinq cas que nous avons rapportés, deux fois il s'agissait de garçons, deux fois de filles; dans le cinquième cas (Bryant, cité par Bajardi), le sexe n'est pas mentionné.

Par contre, l'angiome cutané et sous-cutané semble plus fréquent dans le sexe masculin. Il existait en effet chez des garçons quatre fois sur cinq cas observés.

La tumeur existe toujours, soit à la naissance, soit dans les premiers mois de la vie. Les symptômes par lesquels elle se traduit sont variables. Souvent ce sont les signes d'une tumeur érectile : battements, réductibilité par la compression, augmentation de la tumeur sous l'influence des cris ou des efforts. La mamelle est augmentée de volume dans toute son étendue. La palpation est complètement indolore. La peau est normale ou sillonnée de veines dilatées. Dans aucune des cinq observations d'angiome primitif de

la glande la peau n'était englobée dans le processus angiomateux.

Dans d'autres cas l'angiome de la mamelle se traduit par des signes tout à fait différents; c'est lorsqu'il existe des *kystes*, qui paraissent liés à un certain degré de régression de la tumeur. Ces kystes existaient dans l'observation d'Althorp et dans la nôtre.

On a alors une tumeur lisse ou bosselée, nettement fluctuante, mobile sur les parties profondes. La forme générale du sein est conservée. La tumeur est recouverte par la peau, qui est mobile sur elle; si la tumeur est volumineuse, la peau peut être amincie, décolorée, sillonnée à sa surface de veines dilatées. Le mamelon est intact.

On ne note pas l'existence de battements. La compression n'amène aucune réduction de la tumeur. La tumeur n'augmente pas chez les enfants sous l'influence des cris ou des efforts.

Les kystes sont uniques ou multiples; ils contiennent un liquide séreux ou hématique.

Les angiomes du sein, et ceci peut s'appliquer à toutes les variétés, ont une marche en général progressive. Ils augmentent lentement avec l'âge; quelquefois ils subissent des poussées du fait d'un traumatisme portant sur la tumeur. D'autres fois ils restent stationnaires pendant des périodes plus ou moins longues. La seule complication signalée dans nos observations a été une hémorragie consécutive à l'ulcération de la peau envahie par le processus angiomateux (Bland Sutton).

Le diagnostic des angiomes du sein est ordinairement facile.

On pourra l'affirmer, lorsqu'on se trouvera en présence d'une tumeur molle, occupant le siège de la glande mammaire, animée de battements, réductible, indolente, survenue dès les premiers mois de la vie. Mais les symptômes sont quelquefois tout différents, lorsque des kystes se sont développés dans la tumeur et que celle-ci est en voie de régression; le diagnostic peut devenir alors extrêmement difficile. Nous pensons cependant qu'il pourra être soupçonné en s'appuyant sur les caractères suivants : tumeur liquide, nettement fluctuante, mobile sous la peau et les parties profondes, indolente, sans réaction ganglionnaire. De plus la forme générale du sein est conservée; la tumeur est unilatérale; elle n'est pas plus fréquente dans le sexe féminin que dans le sexe masculin.

Les commémoratifs fourniront la notion capitale de l'origine congénitale ou tout au moins précoce de la tumeur, qui sera apparue dès les premières semaines, les premiers mois de la vie. Le diagnostic ne pourra d'ailleurs être formellement établi que par l'examen histologique. On sait que pour bon nombre d'auteurs la

majorité des kystes congénitaux reconnaîtrait une origine angiomateuse, celle-ci pouvant être affirmée en dehors de toute tumeur actuelle de cette nature. C'est là une question sur laquelle nous ne pouvons insister ici.

Nous serons brefs sur le traitement qu'il convient d'opposer aux angiomes du sein. Le traitement de l'angiome superficiel, du nævus cutané, ne présente absolument rien de spécial à la région.

Il sera particulièrement délicat si l'angiome occupe la région de l'aréole et du mamelon, car il est difficile de les guérir sans détruire les canaux galactophores.

Dans l'angiome sous-cutané, on se bornera à l'excision de la tumeur, s'il est démontré que la glande est intacte; dans le cas contraire le traitement sera celui de l'angiome intramammaire.

Dans ce dernier cas, l'ablation de la glande en totalité est le seul procédé recommandable, car c'est le seul qui mette à l'abri des récidives. L'opération est des plus bénignes et, dans tous les cas où elle a été pratiquée, la guérison s'est effectuée sans incidents.

BIBLIOGRAPHIE

Image and Hake, *Medic. chirurg. Transactions*, V, 30, 1847, p. 105.
Langenbeck, *Nosolog. und therap. der Chirurg. Krankheiten*, Göttinguen, B. II, p. 83.
Pitha et Billroth, B. III, *Abth.* 2, S. 64. p. 92.
Klebs, *Handbuch der pathologischen Anatomie*, B. I, *Abth.* 2, S. 1194.
Waren, *International text-book of surgery.*
H.-J. Stiles, Diseases of the breast, *Encycl. medica*, vol. VII.
Chervinsky, Angiomes caverneux multiples, *Archives de physiologie*, 1885, p. 553, 2e sem.
Bryant, *The diseases of the breast*, London, 1881, p. 345.
Williams, *Middlesex hospit. surg. reports*, 1887.
Bland Sutton, A case of erectile tumour of the male breast, *Transact. clinic Society*, London, 1888-89, p. 187.
Snow, Two unusual cases of mammary tumours, *Lancet*, 1890, p. 240, vol. I.
Bajardi, Contributo allo studio die tumori rara della mamella, *Lo Sperimentale*, 1892, p. 250.
Althorp, *Lancet*, 1901, vol. II, p. 914.
Pilliet, *Bulletins de la Société anatomique*, décembre, 1894, p. 1006.
Quénu, Art. Angiomes, in *Traité de chirurgie.*
P. Delbet, Art. Tumeurs de la région mammaire, in *Traité de chirurgie*, 2e édit., p. 936, t. V.
Binaud et Braquehaye, Art. Tumeurs du sein, in *Traité de chirurgie clinique et opératoire*, t. VII.
Brault, Art. Angiomes, in *Manuel d'histologie pathologique* de Cornil et Ranvier, 3e édit., t. I.

CONTRIBUTION A L'ÉTUDE
DES IMPOTENCES FONCTIONNELLES
CONSÉCUTIVES AUX TRAUMATISMES ARTICULAIRES

AMYOTROPHIES RÉFLEXES
ALTÉRATIONS DES CENTRES TROPHIQUES SPINAUX
TRAITEMENT DES AFFECTIONS ARTICULAIRES TRAUMATIQUES

PAR MM.

MALLY, Professeur à l'École de médecine de Clermont-Ferrand.

et

L. RICHON, (Noisiel-sur-Marne) Ex-Médecin-major de l'Armée.

INTRODUCTION

Charcot a dit dans ses *Leçons sur les maladies du système nerveux* (p. 30 du t. III, édition de 1890) :

« Une simple entorse bientôt guérie, une simple hydarthrose, affection non inflammatoire, non douloureuse, une arthrite légère, peuvent déterminer des paralysies atrophiques, aussi bien que des arthrites douloureuses, spontanées ou traumatiques, d'une grande intensité. Il n'y a aucune relation nécessaire entre l'intensité de l'affection articulaire et celle des phénomènes paralytiques et atrophiques. »

Et, de fait, si l'on suit attentivement pendant leur convalescence tous les malades atteints de lésions traumatiques des articulations : contusions, entorses, fractures, luxations, etc., on est frappé du grand nombre des impotences fonctionnelles absolues ou relatives qu'entraînent ces lésions, et l'on est surpris de voir que des lésions initiales absolument comparables engendrent des impotences fonctionnelles de gravité absolument différente.

On observe tous les degrés possibles dans la diminution de la fonction, depuis la simple insuffisance fonctionnelle passagère des muscles caractérisée par une fatigue plus rapide, jusqu'à la paralysie atrophique.

Depuis l'époque déjà éloignée où Charcot l'un des premiers, attirait l'attention sur les troubles paralytiques et atrophiques consécutifs aux lésions articulaires, leur étude n'a pas, en somme, suscité de très nombreux travaux : une douzaine de thèses, quelques articles dans les revues médicales, deux examens nécropsiques et un petit nombre de recherches expérimentales sur les animaux. C'est là tout le bilan des documents que l'on peut réunir sur la question.

A cela deux causes principales : en premier lieu, la rareté bien explicable des recherches anatomo-pathologiques; ce n'est que par un concours de circonstances rarement réunies que l'on a, comme Klippel, l'occasion d'examiner la moelle d'un malade guéri ou encore porteur d'une lésion articulaire remontant à quelques années.

En second lieu, dans la grande majorité des services hospitaliers, il est matériellement impossible d'étudier et d'analyser longuement, pendant des mois ou seulement des semaines, les troubles qui accompagnent la convalescence des lésions articulaires. Le convalescent doit quitter l'hôpital pour céder la place à un nouveau malade; il échappe à l'observation du médecin traitant, soit pour rentrer chez lui, soit pour gagner un asile de convalescents, jamais organisé (même à Paris, à l'asile de Vincennes) pour permettre l'étude de son impotence fonctionnelle, ou pour en assurer le traitement. C'est seulement lorsque cette impotence fonctionnelle est très accentuée, lorsqu'elle se traduit par une impossibilité de reprendre le travail et a pour cause des lésions atrophiques graves, que le convalescent peut être admis dans un service spécial de maladies nerveuses où la conséquence éloignée peut être analysée dans tous ses détails, mais où l'on n'aura que des renseignements vagues sur le traumatisme initial qui en a été la cause.

Cette question des troubles atrophiques consécutifs aux traumatismes articulaires a peut-être encore été relativement négligée parce qu'elle touche à la fois à la médecine et à la chirurgie. Elle nécessite la réunion de sujets que l'on ne trouve que dans un service de chirurgie, et de moyens d'investigation clinique très complets que l'on ne rencontre encore que dans quelques services de médecine. Sans attacher plus d'importance qu'il ne convient à cette raison d'ordre administratif et qui tient à l'organisation habituelle des services hospitaliers, il faut voir là, à notre avis, une des raisons qui ont soustrait bien souvent à l'observation les troubles qui vont faire l'objet de notre étude.

C'est précisément la proximité d'une très complète installation

électrique et du service de chirurgie des salles militaires de l'Hospice de Clermont-Ferrand, qui nous a permis d'entreprendre cette étude.

Nous avions à notre portée des blessés nombreux et jeunes, à histoire pathologique simple, rarement compliquée par l'existence de diathèses multiples (syphilis, alcoolisme, etc.), des blessés dont nous pouvions continuer pendant longtemps l'observation périodique en raison de leur séjour dans les corps de troupe de la garnison, et nous avions aussi tous les moyens nécessaires pour leur examen et pour leur traitement (électricités statique, galvanique et faradique, et radiographie).

Aussi avons-nous pu réunir quelques observations cliniques, continuées minutieusement pendant plusieurs semaines, ou même, dans certains cas, pendant plus d'une année.

Leur analyse nous permettra d'apporter notre contribution à l'étude des impotences fonctionnelles consécutives aux traumatismes articulaires, et en particulier à l'étude des amyotrophies réflexes, de leur fréquence, des différents degrés de leur intensité, de leur diagnostic, de leur pronostic et de leur traitement.

Il nous semble que cette étude des amyotrophies réflexes d'origine articulaire est appelée à acquérir une importance sans cesse croissante en raison des problèmes nombreux et difficiles que soulève l'application de la loi sur les accidents du travail. Il faut bien connaître les conséquences possibles ou habituelles des traumatismes articulaires lorsque l'on est appelé à fixer la durée probable de l'incapacité du travail qu'ils entraîneront. Il faut en connaître la gravité et le traitement pour ne pas les traiter à la légère, ni surtout les aggraver par des pratiques intempestives. Il faut savoir les déceler par l'examen objectif, par les recherches électrodiagnostiques pour ne pas les ignorer et ne pas traiter indûment en simulateurs des ouvriers soupçonnés d'exagérer leur infirmité, ou des soldats suspects de vouloir se soustraire aux obligations du service militaire.

Or, il semble que l'on ne songe pas toujours assez à la présence de l'amyotrophie réflexe et à son rôle important dans l'impotence fonctionnelle. Trop souvent elle est méconnue, alors que l'on cherche en vain les causes les plus variées à une impotence fonctionnelle dont on n'a pas suffisamment analysé les symptômes. Nous n'en voulons pour preuve, que l'observation XIII, typique entre toutes, d'une impotence fonctionnelle du membre inférieur gauche rapportée plus tard à sa vraie cause, l'atrophie réflexe des muscles de la fesse et du triceps crural, mais attribuée d'abord à

une coxite traumatique et soumise à l'extension continue pendant soixante-cinq jours, puis à une luxation spontanée de la hanche, qui motiva d'infructueuses tentatives de réduction, et cela dans un grand service de clinique chirurgicale.

D'ailleurs MM. Forgue et Reclus n'ont-ils pas écrit dans leur *Traité de Thérapeutique chirurgicale* (édition de 1892, p. 648), cette phrase très suggestive :

« Ne voir dans l'arthrite que les symptômes inflammatoires, et juger la cure terminée avec eux, est donc une *erreur aussi grave que fréquemment commise.* »

La raison de cette erreur qui paraît la plus vraisemblable est peut-être la suivante : l'atrophie consécutive aux arthrites ou aux traumatismes articulaires est pour ainsi dire fatale; elle est constante; très souvent elle n'offre pas de gravité; elle guérit avec l'arthrite; elle disparaît à mesure que l'article reprend ses fonctions; elle ne fixe pas l'attention du praticien; ou bien encore, si les fonctions articulaires sont ruinées, l'atrophie est, par comparaison, un élément négligeable. Dans certains cas seulement, elle présente une telle gravité, elle est tellement hors de proportion avec l'accident initial, qu'elle déroute et que sa nature est insoupçonnée.

C'est la fréquence de ces erreurs par omission qui nous a engagés à consacrer nos efforts à l'étude de ces lésions avec le seul désir d'attirer l'attention sur un genre de troubles qui passent souvent inaperçus. Nous croyons faire œuvre utile, car, depuis les travaux de Klippel qui datent de 1887-1888, et bien que M. Forgue, à Montpellier, ait, à la même époque, attiré l'attention sur les amyotrophies réflexes [1], il semble que cette complication des affections articulaires soit tombée dans l'oubli et même qu'elle soit discréditée. La tendance actuelle est de considérer ces accidents comme des manifestations d'hystéro-traumatisme. Nous croyons qu'il y a là une lacune à combler.

Nous avons adopté pour notre travail le plan suivant :

De l'exposé des différents facteurs de l'impotence fonctionnelle consécutive à une lésion articulaire, nous faisons ressortir toute l'importance de l'atrophie musculaire réflexe, dont nous donnons la définition et la synonymie (chapitre I).

Puis nous faisons l'historique rapide des différents travaux auxquels elle a donné lieu jusqu'à nos jours (chapitre II).

Le chapitre III renferme la description de notre instrumentation

1. Forgue, Pathologie des muscles périarticulaires dans les arthrites, *Gaz. hebd. de Montpellier*, déc. 1887.

et de la technique à laquelle nous nous sommes arrêtés pour l'exploration électrique des muscles, enfin l'exposé du mode de notation graphique des résultats de nos recherches.

Dans le chapitre IV, nous avons réuni, en les groupant par régions, 36 observations régulièrement suivies pendant des semaines ou des mois après le traumatisme causal. Par leur étude, nous avons essayé de nous rendre compte de la fréquence et de la gravité relatives des amyotrophies réflexes dans les lésions des diverses articulations et dans les diverses lésions articulaires.

En exposant la symptomatologie de cette affection, son début, son évolution, sa terminaison, nous avons tenté de donner une vue d'ensemble du syndrome de l'amyotrophie réflexe d'origine articulaire (chapitre V).

Le diagnostic différentiel s'imposait après cet exposé (chapitre VI).

Le chapitre VII renferme quelques brèves considérations sur l'étiologie et sur la fréquence de l'affection.

Puis nous avons exposé tous les stades de l'étude expérimentale de la pathogénie des amyotrophies réflexes, et nous avons tenté d'expliquer les troubles trophiques périarticulaires concomitants. L'anatomie pathologique complète ce chapitre VIII.

Nous avons insisté alors sur l'importance de l'amyotrophie réflexe en pathologie générale chirurgicale, en montrant de quelle lumière cette notion éclaire la théorie pathogénique de plusieurs affections : déplacement passif de l'humérus — pied plat valgus douloureux — hanche bote douloureuse acquise ou hanche bote des adolescents (coxa vara) — genu valgum des adolescents — métatarsalgie ou maladie de Morton — hallux valgus — scoliose des adolescents — arrêts de développement consécutifs aux lésions articulaires chez l'enfant (chapitre IX).

Le pronostic et le traitement constituent les chapitres X et XI.

Enfin, nous avons résumé, sous forme de conclusions, les déductions qui nous ont paru découler des différents chapitres de ce travail.

I. — Des différents facteurs de l'impotence fonctionnelle consécutive aux traumatismes articulaires. Importance de l'amyotrophie réflexe. — Définition. — Synonymie.

Les traumatismes articulaires, si variés qu'ils soient, peuvent tous être classés dans l'un de ces quatre groupes de lésions : *luxations*, *fractures*, *entorses* et *contusions*.

Sans nous attarder à des considérations de pathologie générale trop connues sur les troubles immédiats ou consécutifs que déterminent ces divers traumatismes dans une articulation, nous pouvons dire que l'impotence fonctionnelle qu'ils peuvent entraîner peut reconnaître des facteurs multiples, et en particulier :

1° La suppression plus ou moins complète de la mobilité articulaire, l'ankylose absolue ou relative;

2° Les modifications de la statique articulaire, dues à des changements survenus dans les rapports des extrémités osseuses;

3° Les altérations de la synoviale et l'arthrite traumatique sous ses diverses formes caractérisées par le développement d'une hydarthrose, d'une hémarthrose, d'une pyarthrose ou de fongosités, toutes productions qui peuvent entraîner tôt ou tard la laxité des ligaments;

4° Les amyotrophies réflexes d'origine articulaire, complication myélopathique;

5° Des troubles trophiques divers, autres que les troubles trophiques musculaires.

L'ankylose absolue ou la raideur articulaire plus ou moins prononcée sont des désordres faciles à reconnaître et dont l'importance dans une diminution fonctionnelle donnée est d'appréciation assez simple. Point n'est besoin pour les mettre en évidence de moyens d'investigation clinique spéciaux; tout au plus est-il nécessaire, dans des cas bien particuliers où le malade exagère obstinément, d'obtenir par l'anesthésie générale la résolution musculaire, moyen héroïque que le praticien n'a pas toujours le droit de mettre en œuvre. Ces conséquences possibles des traumatismes articulaires sont de connaissance trop courante pour que nous insistions sur leur description.

Nous ne voulons pas non plus nous occuper de l'influence mécanique des modifications apportées dans la statique articulaire par les changements de rapports des extrémités osseuses.

Les désordres consécutifs aux fractures épiphysaires par écrasement, aux fractures articulaires ou aux luxations et subluxations sont, eux aussi, facilement appréciables par les ressources habituelles de l'examen clinique; dans les cas difficiles, la radiographie stéréoscopique leur prêtera un utile concours. Le bon sens suffira habituellement à apprécier dans quelle mesure l'impotence fonctionnelle est attribuable (mécaniquement parlant) à la modification anatomique.

Le développement dans la synoviale articulaire d'un contenu anormal, quel qu'il soit, et la laxité des ligaments qui en peut

résulter sont encore des altérations aisément décelables par la palpation et par certaines manœuvres spéciales bien connues. La gêne apportée par ces deux facteurs de l'impotence fonctionnelle est évidente et ne peut causer aucune hésitation dans l'esprit du médecin chargé d'en apprécier les conséquences.

Il n'en est pas de même des troubles trophiques qu'une lésion articulaire provoque à son voisinage plus ou moins immédiat dans les divers tissus de l'organisme.

Sans préjuger de la pathogénie de ces troubles, nous pouvons dire dès maintenant qu'aucun des tissus de l'économie n'en est à l'abri et qu'une lésion articulaire peut provoquer, non seulement de l'atrophie des muscles moteurs de l'articulation (ce que l'on sait bien), mais encore des troubles trophiques cutanés (hyperhydrose, altérations des poils et des ongles, durillons multiples), des troubles trophiques vasculaires (cyanose, œdème dur et profond), des troubles trophiques osseux (retard de consolidation des cals[1]), des troubles trophiques ligamenteux (relâchement des ligaments), et même des lésions du névraxe comme l'ont démontré l'anatomie pathologique et l'expérimentation.

Parmi ces divers troubles trophiques, les uns ont une influence minime dans la détermination de l'impotence fonctionnelle; les autres ont une influence prépondérante à la fois par leur gravité et par leur fréquence; au nombre de ces derniers figurent au premier rang les lésions de la moelle épinière et l'atrophie des muscles moteurs de l'articulation, celle-ci intimement liée à celles-là, comme nous l'exposerons au cours de cette étude, qui leur est consacrée.

Définition et synonymie. — Cette atrophie des muscles moteurs d'une articulation frappée d'arthrite traumatique a été étudiée tout d'abord sous le nom de *paralysie atrophique d'origine articulaire*. Charcot proposa la dénomination de *paralysie spasmodique amyotrophique*, qui en rappelait les trois symptômes caractéristiques. Le *Manuel de médecine* de Debove et Achard qui lui consacre quelques pages la dénomme : *amyotrophie spinale d'origine réflexe*. On l'étudie et on la décrit plus spécialement sous le nom d'*atrophie musculaire réflexe* ou d'*amyotrophie réflexe d'origine articulaire*.

1. Voir Mally et Richon, De la fracture de Dupuytren, *Revue de Chirurgie*, 1902, p. 584 et 585.

II. — Historique.

L'histoire de l'atrophie musculaire d'origine articulaire ne remonte guère au delà de la période contemporaine. Si ce genre d'atrophie n'a pas passé complètement inaperçu des médecins de toute époque (ce qui semble difficilement admissible), du moins les écrits de nos devanciers ne portent pas trace d'une description même sommaire ni plus encore d'essai d'explication.

C'est en 1776 que nous relevons la première mention de cette maladie : John Hunter [1] a remarqué que certaines affections articulaires s'accompagnent d'atrophie. Il explique que cette atrophie frappe certains groupes de muscles de préférence aux autres par une sorte de *sympathie*. Enfin il a nettement observé que les lésions des tendons, des ligaments, des aponévroses, troublent davantage les fonctions des muscles voisins que les lésions qui s'adressent directement aux muscles. Il existe bien là quelque chose de particulier, qu'il désigne par ce terme de sympathie, car l'immobilisation n'explique ni la faiblesse, ni l'atrophie. Il n'y a pour s'en convaincre qu'à considérer le membre homologue sain, tout aussi immobilisé que son congénère et indemne de toute atrophie.

Depuis cette époque, 1776, on ne trouve dans la littérature médicale aucune trace de l'atrophie abarticulaire jusque vers 1840, date à laquelle le chirurgien Bonnet la signale en passant dans son *Traité des maladies des articulations*, mais sans lui attribuer plus d'importance qu'à une complication banale [2].

En 1845, J. Roux [3] parle de l'atrophie musculaire du deltoïde, consécutive au rhumatisme deltoïdien et à l'hydarthrose scapulo-humérale; il attribue l'amyotrophie du deltoïde à la compression exercée par le liquide de l'hydarthrose sur les fibres musculaires.

Chose remarquable, Duchenne de Boulogne [4], qui consacre un chapitre au rhumatisme deltoïdien dans son électrisation localisée, n'a pas soupçonné ce genre et ce mode d'atrophie, malgré son sens clinique si merveilleux, et malgré sa très vaste expérience thérapeutique des atrophies musculaires. Il a manifestement confondu dans ce chapitre, la périarthrite scapulo-humérale, l'arthrite et la névrite du circonflexe.

1. John Hunter, *Œuvres complètes*, traduction de Richelot, Paris, 1839, vol. I, p. 581 et suiv.
2. Bonnet, *Traité des maladies des articulations*, Paris, 1845, t. I, p. 581.
3. J. Roux, *Annales de la Chirurgie*, Paris, 1845, t. XV.
4. Duchenne de Boulogne, *Electrisation localisée*, 1872, p. 696.

En 1853, la thèse de J.-M. Charcot[1] signale l'atrophie musculaire consécutive à l'arthrite goutteuse et attribue à cette atrophie les déformations osseuses produites par cette maladie.

En 1859, Lejeune[2], dans sa thèse inaugurale, fait remarquer que toute arthrite s'accompagne presque toujours d'atrophie musculaire; cette opinion marque une étape déjà considérable dans la marche des idées au sujet qui nous intéresse.

En 1860, Brown-Séquard[3], dans ses leçons sur les vaso-moteurs faites à Philadelphie, indique le premier la théorie pathogénique de l'atrophie musculaire consécutive aux affections articulaires. Le premier de tous il soupçonne dans cette atrophie sympathique un mécanisme d'ordre réflexe; les progrès de la physiologie permettaient déjà cette induction remarquable pour l'époque.

Dès lors la théorie réflexe gagne du terrain et se précise davantage avec les travaux de Vergely[4], élève de Vulpian, de Vulpian lui-même, et de Charcot. En 1872, Béni-Barde[5], dans sa thèse inaugurale, conclut que les atrophies d'origine articulaire sont d'origine réflexe.

Voici comment Vulpian[6], en 1875, dans ses leçons sur les vaso-moteurs, conçoit la pathogénie des atrophies d'origine articulaire : L'atrophie n'est pas due à l'inertie fonctionnelle; elle se développe trop rapidement pour que cette cause paraisse acceptable. Cette atrophie est primitive; et alors elle est déterminée par une lésion du système nerveux; ou bien, dans la plupart des cas, elle doit être rangée dans les atrophies dites réflexes. Les extrémités nerveuses articulaires irritées déterminent à distance par le mécanisme des actes réflexes une modification dans leur centre d'origine; cette modification est telle qu'elle affaiblit l'activité des éléments anatomiques de cette partie de la substance grise.

Sir James Paget[7], parlant de l'atrophie des muscles périarticulaires, reconnaît l'autonomie de cette affection, et regrette de ne pouvoir la caractériser mieux que sous le nom d'atrophie réflexe. Elle semble dépendre, dit-il, d'une influence nerveuse anormale, « comme si elle était due à la perturbation de quelque « département nutritif des centres nerveux, irrité par l'état dou- « loureux des fibres nerveuses sensitives ».

1. Charcot, Thèse de Paris, 1853.
2. Lejeune, Thèse de Paris, 1859.
3. Brown-Séquard, *Leçons sur les vaso-moteurs*, 1860.
4. Vergely, Thèse de Paris, 1866.
5. Béni-Barde, Thèse de Paris, 1872.
6. Vulpian, *Leçons sur les vaso-moteurs*, Paris, 1875.
7. Sir James Paget, *Leçons de clinique chirurgicale*, traduit par Petit, 1877, p. 287 (Paris, F. Alcan).

C'est en 1877, avec Valtat[1], que l'histoire de l'atrophie réflexe d'origine articulaire entre dans la période scientifique. Sous l'inspiration de ses maîtres Lefort et Vulpian, Valtat entreprend une série de recherches expérimentales remarquables. Il provoque chez divers animaux : chien, lapin, cobaye, des arthrites expérimentales d'intensité variable, au moyen de l'injection dans la cavité synoviale d'un liquide irritant, tel que l'huile de moutarde, ou le chlorure de zinc. Les réactions locales de la jointure sont celles de l'arthrite aiguë; et toujours cette arthrite s'accompagne d'atrophie musculaire précoce. Le degré de cette atrophie peut être apprécié par la balance qui indique la différence entre le poids du triceps atrophié et celui du triceps sain. Chez le chien, cette atrophie, consécutive à l'arthrite expérimentale, peut atteindre dans quelques cas 44 p. 100 au bout de quelques jours. Ces résultats positifs sont accompagnés de réflexions d'ordre spéculatif sur la pathogénie de l'affection que l'auteur attribue au mécanisme réflexe, et enfin de considérations sur l'évolution naturelle de la maladie et sur la nécessité d'un traitement par l'électricité.

Les publications qui suivent chronologiquement cette dernière ne font que confirmer ces vues. Darde[2], Uredy[3], Bocquet[4], apportent un important contingent d'observations cliniques.

Jusqu'ici il n'est pas question d'anatomie pathologique; cependant, dès 1879, Erb[5] émet l'opinion que les centres gris médullaires peuvent être le siège de lésions non décelables par les moyens actuels d'investigation. La cellule nerveuse doit être influencée, lorsque le système moteur périphérique est en état d'atrophie.

En 1880, M. Debove recherche méthodiquement les lésions nerveuses dans les atrophies consécutives aux arthrites rhumatismales et ne peut découvrir de lésions ni dans les nerfs ni dans les centres gris spinaux.

C'est Klippel[6], en 1887, qui vient clore le cycle des recherches destinées à éclairer l'anatomie pathologique de l'atrophie d'origine articulaire. Chez une femme atteinte de tumeur blanche du genou, et morte de tuberculose pulmonaire, Klippel put mettre en évidence dans la moelle des lésions nettes des cellules des cornes antérieures. D'après cet auteur, les cellules ont diminué de nombre du côté malade; à certains étages du renflement lombaire leur nombre

1. Valtat, Thèse de Paris, 1877.
2. Darde, *id.* 1877.
3. Uredy, *id.* 1878.
4. Bocquet, *id.* 1878.
5. Erb, *Archiv für Psychol.*, 1879.
6. Klippel, *Bull. de la Soc. anatomique*, 18 nov. 1887 et janvier 1888.

paraît diminué de moitié. Enfin les cellules ont diminué de volume, leur noyau est moins colorable, les prolongements sont effacés. Ce sont là des signes de poliomyélite antérieure diffuse ou chronique, ces lésions sont en concordance avec les faits cliniques, avec les résultats de l'exploration électrique.

Ces résultats paraissent à Charcot[1] de la plus haute importance; il n'hésite pas à proclamer l'autonomie de ce syndrome clinique, et il propose le terme de *paralysie spasmodique amyotrophique* pour le désigner. Cette appellation, qui a l'avantage de rappeler les trois symptômes cardinaux : spasme, atrophie et paralysie, n'a pas prévalu.

Depuis cette époque, les travaux sur cette question sont moins importants, du moins dans leur portée générale, car ils ne font que confirmer les idées de Charcot. C'est ainsi qu'en 1890 Raymond et Deroche[2] publient une sorte de vérification indirecte de la théorie réflexe par un procédé qui est une sorte de virtuosité d'expérimentation. En coupant les racines postérieures de la moelle lombaire, c'est-à-dire en empêchant l'acte réflexe de se produire, ces expérimentateurs ont réussi à provoquer des arthrites expérimentales, non suivies d'atrophie musculaire. La tentative est audacieuse et mérite d'être signalée.

L'année suivante, Duplay et Cazin[3] publient, dans les *Archives générales de médecine*, une étude expérimentale sur la pathogénie des atrophies musculaires d'origine articulaire. Ces auteurs répétèrent les expériences de Valtat, en les complétant par des recherches histologiques. Leurs constatations se bornèrent à montrer des lésions de myosite atrophique simple et l'altération de quelques ramuscules nerveux dans les tissus périarticulaires. Les centres nerveux médullaires leur parurent intacts.

La période, qui s'étend de 1880 jusqu'à nos jours, représente la période héroïque de la chirurgie moderne. Les nouvelles méthodes opératoires ayant offert tout d'un coup un immense champ d'étude encore vierge d'exploration, les questions d'ordre secondaire telles que celle des atrophies furent naturellement négligées et n'ont pas suffisamment fixé l'attention des chirurgiens actuels; or cette question, ainsi que le faisait remarquer Charcot, est d'ordre purement chirurgical. L'intérêt clinique de cette classe d'atrophies est cependant considérable, ainsi que nous essayons de le prouver

1. Charcot, *Leçons du Mardi*, 17 avril 1888.
2. Deroche, Thèse de Paris, 1890.
3. Duplay et Cazin, *Archiv. gén. de médecine*, janv. 1891.

par le présent travail; aussi avons-nous pensé qu'une nouvelle étude expérimentale pouvait présenter un certain intérêt.

Les conquêtes récentes de l'histologie nerveuse nous permettent en effet de préciser davantage le mécanisme réflexe, tel qu'il était exposé par Vulpian, Brown-Séquard et Charcot. Ramon y Cajal, Nysl, nous ont enseigné d'une façon définitive : 1° que le système nerveux périphérique forme un neurone, un système anatomiquement indépendant du système nerveux central ou intermédiaire (neurone central, fibres d'association); dès lors la théorie réflexe s'éclaire et se précise, car : 2° la théorie de Waller demande à être complétée. La section d'un nerf périphérique entraîne non seulement la dégénérescence du filet terminal compris en aval de la section (Waller), mais encore l'atrophie et l'altération du filet central en amont jusques et y compris la cellule motrice centre d'origine (Nysl, Marinesco, Ballet et Dutil, etc.). Certes, ces constatations sont délicates et exigent une habileté technique considérable; elles ne peuvent encore être considérées comme susceptibles de contrôle banal. Mais, nous le répétons, elles permettent de concevoir la théorie réflexe d'une façon plus matérielle que par le passé. Nous savons maintenant ce qu'il faut entendre par extrémités « nerveuses irritées »; nous savons qu'une irritation, une section, déterminent fatalement une altération particulière du segment centripète; et nous savons que la cellule grise médullaire doit participer à ce processus atrophique. Il était simple d'imaginer un programme d'études destiné à mettre en évidence cette altération des centres gris spinaux. Nous croyons avoir réussi à démontrer avec M. Mignot[1] que les lésions médullaires sont fatales dans les atrophies d'origine articulaire, qu'elles se traduisent par une diminution du nombre des cellules des cornes grises antérieures, comme Klippel l'avait déjà annoncé; que, de plus, dans des expériences bien conduites, la diminution numérique des cellules grises est parallèle à la diminution du poids des muscles atrophiés. Ces recherches forcément incomplètes dans leur ensemble laissent encore un certain nombre de points obscurs qui seront probablement élucidés d'ici peu.

En attendant, nous tenons à signaler l'accord remarquable qui existe entre l'anatomie pathologique et la clinique, condition essentielle si l'on veut aborder la question de la thérapeutique avec quelque sécurité.

Dans cette étude d'ensemble que nous entreprenons, nous allons

1. Mally et Mignot, *Arch. gén. de médecine*, septembre 1900.

essayer de préciser certains points peu étudiés jusqu'ici de l'évolution clinique et du traitement de l'amyotrophie réflexe d'origine articulaire, grâce à l'étude suffisamment prolongée de tous les malades entrés dans notre service pour des lésions traumatiques articulaires. Nous étudierons ainsi l'époque de son début et les signes par lesquels elle se signale d'abord; nous essaierons de nous rendre compte de sa fréquence et de sa gravité dans les lésions des diverses articulations et dans les diverses lésions articulaires. Nous analyserons l'évolution des divers symptômes déjà assignés à l'amyotrophie réflexe et nous en discuterons la valeur pronostique. Nous suivrons pas à pas les modifications apportées par le traitement. Pour poursuivre cette étude, nous nous sommes servis d'une instrumentation; nous avons adopté une technique d'exploration électrique et un mode de notation des résultats obtenus que nous allons tout d'abord exposer avec quelques détails.

III. — Instrumentation. — Technique de l'exploration électrique. Mode de notation des résultats.

La recherche de l'excitabilité des muscles atteints de parésie amyotrophique a été faite au moyen d'une table d'électrodiagnostic.

Cette installation (fig. 1) est contenue tout entière dans un bureau à rideau ordinaire. La composition et la disposition des divers appareils est celle indiquée par Vigouroux, à quelques détails près.

Une batterie de 60 piles Leclanché petit modèle, montées en tension, est contenue dans les deux coffres latéraux qui s'ouvrent latéralement par une porte à doubles vantaux. Chaque élément est relié à l'une des 60 touches du collecteur, qui est un collecteur double ordinaire; la disposition des touches est rectiligne; deux barres de contact règnent de part et d'autre de la rangée, et deux frotteurs glissant sur les barres permettent de mettre en circuit un nombre plus ou moins grand d'éléments de pile.

Un appareil faradique grand modèle, à trois bobines interchangeables, est disposé parallèlement au collecteur. Afin de rendre la mutation de bobines plus facile, celles-ci ont été munies de deux patins métalliques qui représentent les pôles de la bobine, ou les deux extrémités du fil induit.

Ces bobines glissent ainsi sur un double rail métallique, qui représente les deux pôles de la ligne faradique.

Les deux barres du collecteur galvanique, les deux rails de l'appareil faradique représentent deux systèmes indépendants, deux canalisations qu'il faut relier à volonté, ensemble ou isolément, aux deux bornes ou prises de courant de la table. Le schéma ci-



Fig. 1. — Table d'électrodiagnostic.

après (voir fig. 2) montre le détail de cette distribution. Les deux barres de contact prolongées portent un système de commutateur robuste. On peut le manœuvrer de la main gauche sans le regarder, la main droite et l'attention de l'opérateur étant occupés par l'application exacte de l'électrode active et par la lecture des appareils de mesure. Dans la position 1 1′, il n'amène aux bornes que le courant galvanique; dans la position 3 3′, il n'amène aux

bornes que le courant faradique; enfin dans la position intermédiaire 2 2', il permet d'utiliser le courant galvano-faradique.

Un interrupteur inverseur est placé à proximité et se manœuvre de la même façon. Dans la position *a a'*, c'est la borne B qui est le pôle négatif et la borne B' le pôle positif; dans la position *b b'*, c'est l'inverse.

Les appareils de mesure sont disposés sur la porte d'une

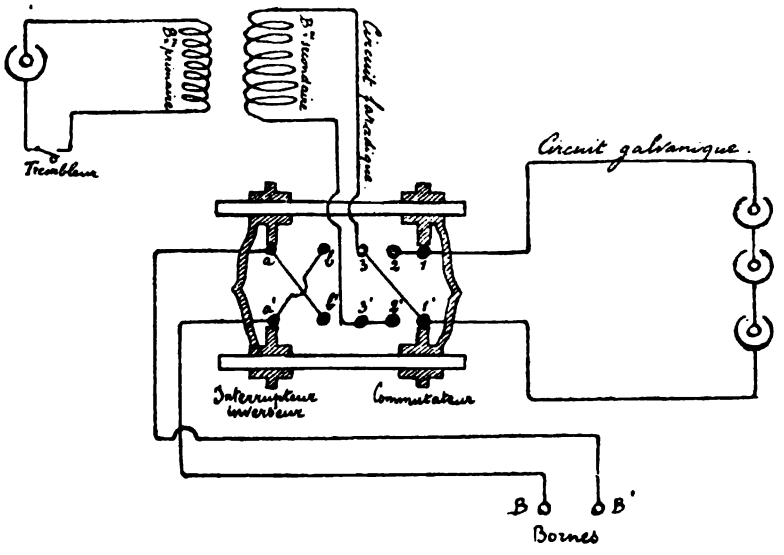

Fig. 2. — Schéma de la table d'électrodiagnostic.

armoire intérieure; le développement de cette porte permet de les orienter de façon à en rendre la lecture plus facile pour l'opérateur.

Ce sont un ampèremètre et un voltmètre. L'ampèremètre est gradué en 100 divisions et donne 3 sortes d'indications ou de sensibilités. Un commutateur à fiche placé à l'extrémité de la table permet de donner aux 100 divisions les valeurs suivantes :

50	milliampères ou	2	degrés	pour	1	milliampère.
10	—	10	—	—	1	—
5	—	20	—	—	1	—

La précision de cet appareil, que l'on trouve dans le commerce, est suffisante pour les applications ordinaires de l'électrodiagnostic et de l'électrothérapeutique; la sensibilité est plus grande que celle des instruments dont les constructeurs spéciaux nous obligeaient à nous contenter jusqu'ici.

Le voltmètre gradué en 150 divisions indique à volonté le 1/10 de volt (10 div. pour 1 volt) ou 1 volt par division. Cette disposition permet d'évaluer par exemple la résistance du corps humain avec une force électromotrice très faible.

On peut se demander pourquoi nous n'avons pas adopté la graduation du courant continu par rhéostat, ainsi que beaucoup d'auteurs l'ont proposé, ainsi que nombre de constructeurs l'ont réalisé. Nous aurions ainsi pu supprimer la batterie de piles et utiliser directement soit le courant des accumulateurs, soit le courant d'un secteur d'éclairage.

La raison en est simple. Ce meuble sert surtout à l'exploration électrique des nerfs et des muscles. Si l'on veut conserver aux réactions électriques les caractères spécifiques qui font tout leur intérêt scientifique, on est obligé d'avoir recours au dispositif de la batterie. La graduation par rhéostat présente l'inconvénient d'introduire dans le circuit une self-induction variable, qui peut altérer le caractère des secousses. Le courant continu des dynamos présente le même inconvénient à un plus haut degré, puisqu'il s'agit d'un courant d'induction; la capacité varie d'un secteur à l'autre, d'une heure à l'autre de la journée.

La même remarque s'applique au courant faradique; on a proposé de substituer, au chariot de du Bois-Reymond, de petits alternateurs, sous prétexte que le courant de ces derniers appareils est plus régulier, par conséquent mieux toléré à haute intensité (courant dit sinusoïdal). En électrodiagnostic, cette particularité ne présente aucun intérêt.

En employant des appareils de dimension déterminée, portant le même nombre de spires de fil de même diamètre, actionnés par une batterie de piles déterminée et munis d'un interrupteur de même genre, on possède des appareils très suffisamment comparables entre eux; les recherches d'un observateur peuvent être contrôlées et utilisées par n'importe quel autre qui se placera dans les mêmes conditions que celui-ci. Il serait à souhaiter que l'on puisse remplacer le chariot par l'alternateur complété d'un transformateur; on pourrait espérer ainsi traduire les indications du courant faradique en unités C. G. S. : le langage y gagnerait en clarté et en précision.

Les piles sont soigneusement isolées du sol par des baguettes de bois goudronné; elles gardent indéfiniment une force électromotrice de 1 volt 4 par élément, soit 84 volts pour la batterie entière.

L'*exploration directe d'un muscle* est faite par la *méthode de Chauveau*, c'est-à-dire en plaçant une électrode dite indifférente

dans une région du corps éloignée du siège de la lésion, tandis que l'électrode différente, tenue à la main, est appliquée exactement au niveau du point moteur du muscle. L'électrode indifférente est une plaque d'étain recouverte d'une couche de lint que l'on peut renouveler aussi souvent que l'on veut en ayant une provision de ces sortes de chemises d'électrode. Ses dimensions sont de 6 centimètres de long sur 4 de large : ce qui fait environ 20 centimètres carrés, la forme étant ovale. L'électrode différente est un bouton circulaire de 1 centimètre de diamètre, recouvert de la même substance; cet instrument est tenu à la main au moyen d'un manche interrupteur. Lorsqu'il s'agit d'apprécier des contractions très faibles, il est avantageux d'appliquer l'index gauche sur le tendon du muscle, tandis que l'interruption se fait par le manche avec la main droite. La plupart du temps, il est plus commode d'interrompre le courant et de le fermer à l'aide de l'appareil placé sur la table à cet effet.

On commence par déterminer au moyen de l'appareil *faradique* le minimum d'excitabilité du muscle sain d'abord, puis du muscle homologue supposé malade. Pour cela l'électrode indifférente est fixée sur la nuque par le col de chemise du malade qui s'appuie sur le dossier du fauteuil sur lequel il est étendu dans une attitude de repos amenant le relâchement de tous les muscles.

L'électrode différente est placée aussi exactement que possible au niveau du point moteur du muscle en expérience; et l'on arrive toujours à repérer ce point sinon du premier coup, du moins à la suite de quelques tâtonnements. La bobine induite étant éloignée suffisamment pour que le courant soit insensible, on met l'appareil en marche, le trembleur donnant au moins 15 interruptions par seconde, c'est-à-dire un nombre suffisant pour provoquer la tétanisation du muscle; les secousses d'induction se confondent en une contraction continue. La bobine induite est alors rapprochée doucement de la bobine fixe; il vient un moment où l'on voit le muscle se soulever brusquement et en totalité. A ce moment précis on arrête le glissement de la bobine, on interrompt le courant primaire, et on cherche en déplaçant légèrement l'électrode, si la contraction ne se produit pas plus vivement dans le voisinage, en un mot si l'on est bien au niveau du point moteur du muscle; enfin, en éloignant et en rapprochant alternativement la bobine, on détermine exactement la situation pour laquelle la contraction musculaire est minima.

L'électrode différente est reliée au pôle négatif de la bobine. Le résultat de cette exploration se note ainsi : KFS — 12 centimètres,

ce qui résume la phrase suivante : La contraction ou secousse minima (S) se produit à la fermeture du courant (F) avec le pôle négatif ou cathode (K), les bobines de l'appareil étant écartées l'une de l'autre de 12 centimètres.

On répète immédiatement la même série de manœuvres sur le muscle homologue, et, dans le cas d'une lésion atrophique d'origine articulaire, on ne manque jamais d'observer qu'il faut, du côté malade, rapprocher les bobines de 1 à 5 centimètres environ de plus que du côté sain, les autres conditions d'exploration (humectation des électrodes, etc.) restant aussi identiques que possible. On a même pu observer la disparition de l'excitabilité faradique.

On constate encore que la contraction minima se produit avec un courant plus faible, c'est-à-dire avec un moindre rapprochement des bobines avec le pôle négatif qu'avec le pôle positif du côté malade comme du côté sain; ceci s'écrit ainsi KFS > AnFS (An = Anode). Nous nous abstenons de noter ce résultat dans nos recherches, puisque cette différence n'a rien de pathologique, aussi bien pour le courant faradique que pour le courant galvanique.

En résumé l'*exploration faradique indique une variation quantitative de l'excitabilité* (diminution), variation qui se traduit par une valeur plus ou moins grande de la distance des deux bobines. *On n'observe jamais de variation qualitative de l'excitabilité.*

Lorsque cet examen est terminé, on passe à l'exploration par le courant *galvanique*. Un simple mouvement du commutateur relie les électrodes à la batterie galvanique pourvue de ses appareils de mesure. Sans donc changer en rien la disposition des électrodes, on introduit un à un les éléments de pile de la batterie; à chaque touche l'aiguille du voltmètre avance d'une division et demie, tandis que l'aiguille de l'ampèremètre se meut sur le cadran, mais d'une façon différente; son ascension est plus lente au début, plus rapide lorsque la force électromotrice atteint une certaine valeur; enfin, lorsqu'on a un nombre suffisant d'éléments en circuit (10 à 15 environ) l'aiguille continue son mouvement d'ascension pendant une minute environ; nous reviendrons tout à l'heure sur cette particularité.

Pour l'instant, il s'agit de provoquer dans le muscle une secousse en fermant le circuit et en l'interrompant aussitôt; en effet, on sait que le courant galvanique ainsi appliqué ne peut mettre en jeu l'excitabibité musculaire que pendant sa période variable qui est très courte (quelques millièmes de seconde); cette durée dépend à la fois de la force électromotrice (voltage), et de la capacité du circuit (piles, conducteurs, corps humain interposé). Quoi qu'il en

soit, on pratique des fermetures de courant, en ajoutant ou en retranchant des éléments de pile jusqu'à ce qu'on obtienne la contraction minima; on a obtenu la contraction minima si, par exemple, en employant 8 éléments, on obtient une secousse faible mais sensible dans le muscle au moment où l'on ferme l'interrupteur, et si cette même secousse disparaît complètement lorsqu'on n'emploie que 7 éléments. On note alors le chiffre des volts et celui des ampères, et l'on répète la même manœuvre du côté malade. Dans les amyotrophies réflexes, on observe constamment les résultats suivants : il faut employer un plus grand nombre de volts et un plus grand nombre de milliampères du côté malade que du côté sain pour obtenir la secousse de fermeture minima, KFS; *il y a toujours de la diminution de l'excitabilité galvanique*; mais cette secousse conserve ses caractères qualitatifs physiologiques, c'est-à-dire qu'elle est plus marquée avec le pôle négatif qu'avec le pôle positif : KFS > AnFS; *il n'y a pas d'inversion de formule.*

Il n'est pas inutile de rappeler que certaines conditions peuvent modifier très sensiblement l'excitabilité relative des muscles atrophiés et des muscles homologues du membre sain. On sait que des muscles qui viennent d'être excités électriquement et en particulier par l'étincelle statique deviennent beaucoup plus excitables par le courant galvanique (électrotonus). Il nous a semblé par contre que la marche et la fatigue diminuaient cette excitabilité. Pour atténuer ces causes d'erreur, nous avons eu soin d'effectuer tous nos examens le matin, au réveil, avant que le malade n'ait été soumis à aucune fatigue ni à aucun traitement électrique.

Nous avons dit que le circuit galvanique comprenait deux appareils de mesure : un ampèremètre; un voltmètre.

Malgré certaines critiques[1], l'emploi du voltmètre en clinique commence à se généraliser. Il est employé par Vigouroux depuis fort longtemps, par nous-mêmes depuis plus de dix ans, par MM. Huet à Paris, Dubois à Berne, Leduc à Nantes, etc.

Dans les conditions que nous choisissons, cet emploi est facile à justifier. La résistance de notre appareil de mesure est de 34 526 ohms. Notre batterie est composée d'éléments Leclanché, dont la résistance intérieure est de 0,1 ohm par élément. L'isolement parfait de nos piles et des connexions rassemblées sur un tableau de marbre, le faible débit que nous demandons à cette batterie, nous mettent à l'abri de toute polarisation sensible des

1. Bordier, *Traité de physique biologique*, 1re édition. — Courtadon, Thèse de Paris, 1900.

éléments de pile. La preuve matérielle est facile à fournir, car les indications du voltmètre n'ont pas varié d'une demi-division depuis trois ans que cette batterie est installée. Nous avons toujours une déviation de 14 divisions par élément, et une déviation totale de 84 volts pour la batterie entière (60 éléments).

Ceci posé, voici quels avantages nous trouvons à la *notation simultanée des ampères et des volts.*

1° Elle nous permet d'introduire, à côté de la notion d'*intensité* la notion de *force électromotrice* et partant celle de *puissance*, en calculant pour chaque exploration le produit des volts par les milliampères et indiquant ainsi le nombre de watts. La comparaison des chiffres résultant de ce dernier calcul, sans donner des indications absolues sur le degré d'excitabilité d'un muscle, permet pourtant de se rendre un compte très précis de l'excitabilité relative des deux muscles homologues droit et gauche.

Pour cette appréciation de l'excitabilité relative de deux muscles, il est plus logique de mesurer la puissance du courant que d'en mesurer seulement l'intensité ou seulement la force électromotrice; chacun de ces deux facteurs est incomplet quand il est isolé; leur produit est un élément plus complet, puisqu'il tient compte de la résistance, et donne des indications plus comparables[1].

2° Cette double notation nous fournit encore des notions sur la *résistance relative du côté sain et du côté malade*, par application de la formule $R = \frac{E}{I}$.

La résistance du corps humain est une propriété physiologique complexe, qui n'a de signification que si l'on définit les conditions dans lesquelles on opère.

C'est d'abord une mesure qui offre les difficultés connues de la mesure des résistances des liquides électrolytiques; il se produit le phénomène de la polarisation des électrodes, phénomène variable avec la force électromotrice employée et variable avec la nature de l'électrolyte (toujours complexe).

En second lieu, le passage du courant électrique éveille dans la circulation de la peau des variations, dont il convient de tenir compte. Nous verrons plus loin que ces réactions vitales, d'ordre vaso-moteur, ont été mises en doute par certains expérimentateurs. Pour le moment, nous admettons, avec l'unanimité des cliniciens,

1. C'est, en somme, la méthode employée par les premiers électriciens tels que Erb, qui notaient l'intensité, et en même temps le nombre d'éléments de pile en circuit.

L'emploi du voltmètre, permettant d'introduire la notion de puissance électrique, n'est donc pas, à proprement parler, une nouveauté (*Note des auteurs*).

leur importance; et nous allons montrer que cette variation de résistance chez nos malades marche de pair avec les troubles vasomoteurs et les troubles trophiques, qu'on observe sur la peau des malades concurremment avec l'atrophie réflexe.

Lorsqu'il s'agit de mesurer cliniquement la résistance électrique des malades, Vigouroux recommande : 1° d'employer une force électromotrice toujours la même; 2° d'employer des électrodes de surface supérieure à 20 centimètres carrés; 3° de faire la lecture du galvanomètre au bout d'une minute. Ces précautions permettent d'éliminer au moins partiellement les deux variables : polarisation et réaction vaso-motrice, qui, dans ces conditions d'expérience, sont à peu près toujours les mêmes : ce qui rend les résultats comparables d'un malade à l'autre.

Nous ne sommes pas du tout dans ces conditions ici : la force électromotrice employée est variable; elle n'est déterminée que par les nécessités de l'excitabilité minima. La dimension de l'une des électrodes est égale à 3 centimètres carrés. Enfin la durée d'application n'est guère supérieure à dix secondes avec des interruptions du courant. Les chiffres qui représentent la résistance n'ont donc aucune valeur absolue; ils ne sont pas comparables d'un malade à l'autre. Aussi ne tenons-nous aucun compte de cette valeur en elle-même.

Cependant, comme les conditions d'expérience sont exactement les mêmes du côté malade et du côté sain, en des points homologues du corps, nous nous croyons autorisés à en signaler les différences de résistance, traduites en unités électriques pour plus de simplicité.

Pour mettre en évidence ces deux ordres de constatations, différences d'excitabilité galvanique et différences de résistance, nous avons employé la méthode graphique; et voici comment sont construits nos *graphiques*.

Les chiffres relevés n'ayant aucune valeur absolue en raison des nombreuses variables, nous ne notons que les différences.

Pour les différences d'excitabilité galvanique, le chiffre des watts du côté sain est porté sur le zéro des ordonnées; la différence notée du côté malade est portée au-dessus de cette ligne si elle est en plus, au-dessous si elle est en moins.

Pour les différences de résistance, la même méthode nous conduit à porter sur le zéro des ordonnées le chiffre d'ohms correspondant au côté sain, et à porter au-dessus ou au-dessous de cette ligne la différence en plus ou en moins trouvée du côté malade.

Le temps exprimé en semaines est porté sur la ligne des abscisses.

L'examen des graphiques, dont nous avons fait suivre celles de nos observations auxquelles la multiplicité des examens périodiques donnait un intérêt particulier, sera plus instructive et plus explicite que cet exposé théorique.

Nous allons d'ailleurs commencer la relation de nos observations en les groupant suivant les diverses articulations intéressées.

IV. — Observations.

Il nous a semblé que, pour apprécier la fréquence et la gravité relatives des amyotrophies réflexes dans les lésions des diverses articulations et dans les diverses lésions articulaires, la meilleure méthode consistait à présenter la statistique intégrale de nos traumatismes articulaires.

Nous avons donc réuni les observations de tous les traumatismes articulaires récents ou anciens que nous avons eus à examiner ou à traiter du mois de juillet 1901 au mois de novembre 1902.

C'est une statistique peu importante numériquement, puisqu'elle ne comprend que 33 observations (auxquelles nous avons joint 3 observations recueillies antérieurement et encore inédites); mais elle constitue un premier noyau de faits dont l'observation a été assez complète, assez prolongée, assez minutieuse pour fournir une base déjà sérieuse à la discussion.

Nous grouperons ces observations d'après les articulations intéressées; et nous ferons suivre chaque groupe de remarques et des conclusions que leur examen nous aura suggérées.

1° **Épaule.** — Nous avons observé quatre traumatismes de l'articulation de l'épaule :

Une luxation sous-claviculaire, trois contusions violentes accompagnées, l'une d'arrachement de la petite tubérosité de l'humérus, et les deux autres de fracture de la clavicule au tiers moyen.

En voici la relation.

Observation I. — *Luxation de l'épaule gauche avec fracture intra-articulaire de la tête de l'humérus. Réduction immédiate. Atrophie réflexe du deltoïde. Déplacement secondaire passif de la tête humérale. Electrothérapie. Guérison.*

Le 8 avril 1902, M. D..., lieutenant d'artillerie, qui n'a aucun antécédent nerveux ni héréditaire, ni personnel, fait une chute de cheval sur le moi-

gnon de l'épaule gauche. Luxation sous-claviculaire réduite sur-le-champ. A son entrée à l'hôpital, la réduction est contrôlée et maintenue à l'aide d'une grande écharpe oblique. Massage dès le troisième jour, légers mouvements passifs dès le douzième.

Le 21 avril, treize jours après l'accident, l'examen et l'exploration électrique révèlent les symptômes suivants :

Impotence fonctionnelle partielle du bras, qui ne peut effectuer le mouvement d'abduction.

Légère atrophie de tout le membre supérieur gauche (la circonférence du bras qui mesure 0 m. 30 à droite, n'en mesure que 0 m. 28 à gauche) et en particulier du deltoïde.

Exagération du réflexe tricipital.

Excitabilité mécanique du deltoïde exagérée.

Diminution de l'excitabilité faradique du deltoïde gauche : à droite, KFS — 11 centimètres ; à gauche, 9 centimètres.

Diminution de l'excitabilité galvanique. On obtient la contraction minima de fermeture au pôle négatif, KFS.

	A DROITE (côté sain).	A GAUCHE
Deltoïde (portion antérieure) avec.....	21 volts, 2,5 mA.	28 volts, 4,5 mA.
	0,052 watt	0,126 watt

En somme, tout le syndrome de l'amyotrophie réflexe d'origine articulaire.

Il n'y a pas de réaction de dégénérescence.

La résistance électrique est diminuée du côté malade ; le calcul du rapport $\frac{E}{I} = R$ donne :

A DROITE (côté sain).	A GAUCHE.
8 400 ohms.	6 222 ohms.

Il existe un déplacement secondaire passif de la tête de l'humérus ; on sent à gauche un écart plus grand entre la tête et l'acromion, sous lequel existe une gouttière circulaire facilement dépressible. De plus, le soulèvement vertical passif de l'humérus permet d'amener sa tête en regard de la cavité glénoïde qu'elle a partiellement abandonnée. La contraction volontaire du biceps arrive au même résultat.

Dès ce jour et jusqu'au 27 avril, on adjoint au massage et à la mobilisation, le traitement suivant :

Bain statique quotidien d'une durée de dix minutes environ. Étincelles sur le deltoïde et sur les muscles du bras. Révulsion électrique sur la colonne cervico-dorsale. Le bras est bien soutenu par une écharpe.

La radiographie successive des deux épaules, prise le 25 avril dans la position verticale, montre avec la plus grande évidence le déplacement secondaire passif de l'humérus gauche (fig. 3 et 4).

Elle met également en lumière l'existence d'une lésion qui avait été méconnue : une fracture articulaire de la tête de l'humérus.

Le 28 avril, l'état du malade s'est considérablement amélioré. Il part en congé de convalescence, toujours porteur d'une écharpe.

Le 7 juin 1902 (deux mois après l'accident), l'épaule a repris sa forme

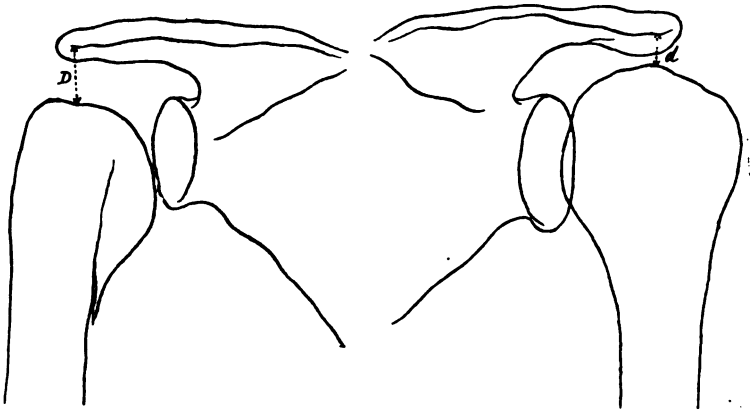

Fig. 3. — Épaule gauche. 1° Fracture de la tête; 2° Déplacement secondaire passif.

Fig. 4. — Épaule droite (Épaule saine).

D'après les radiographies calquées et réduites de moitié. Les épaules sont vues par la face postérieure. $d = 13$ millimètres, $D = 24$ millimètres.

normale, le sillon sous-acromial a disparu. La radiographie (fig. 5) montre

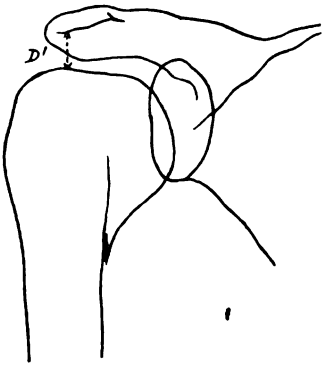

Fig. 5. — Épaule gauche. — Le déplacement secondaire passif a disparu. $D' = 14$ millimètres.

que la tête humérale a repris sa place en regard de la glène; le déplacement secondaire passif a disparu.

Il n'y a plus de phénomènes spasmodiques.

L'excitabilité faradique est encore diminuée ainsi que l'excitabilité galvanique :

KFS minima.

	A DROITE (côté sain).	A GAUCHE.
Deltoïde (portion antérieure).....	15 volts, 3 mA.	23 volts, 8 mA.
	0,045 watt	0,184 watt
Deltoïde (portion moyenne).....	18 volts, 3,5 mA.	23 volts, 8 mA.
	0,063 watt	0,184 watt
Biceps.....	8 volts, 0,5 mA.	12 volts, 1,25 mA.
	0,004 watt	0,015 watt

La résistance électrique, calculée pour la portion antérieure du deltoïde, est encore très diminuée : 5 000 ohms à droite, 2 875 à gauche.

Nouvel examen le 19 août 1902 (quatre mois et demi après l'accident). L'articulation a recouvré presque toute l'étendue de ses mouvements. Seul, le mouvement d'abduction est légèrement limité ; mais la mobilité de l'omoplate y supplée.

L'excitabilité faradique est encore un peu diminuée : à droite, 11 centimètres ; à gauche, 10 centimètres.

Quant à l'excitabilité galvanique, elle n'est plus diminuée que d'une façon peu importante :

KFS minima.

	A DROITE (côté sain).	A GAUCHE.
Deltoïde (portion antérieure).....	18 volts, 4 mA.	18 volts, 6 mA.
	0,072 watt	0,108 watt
Deltoïde (portion moyenne).....	20 volts, 4,5 mA.	20 volts, 6 mA.
	0,090 watt	0,120 watt
Biceps.....	10 volts, 0,5 mA.	10 volts, 0,5 mA.
	0,005 watt	0,005 watt

Pendant que s'améliorait l'état fonctionnel, la différence de résistance électrique entre le côté droit et le côté gauche a diminué, nous trouvons pour la portion antérieure du deltoïde : à droite (côté sain), 4 500 ohms ; à gauche, 3 000.

Dans un dernier examen, le 1er octobre 1902 (six mois après l'accident), on constate encore la même diminution de l'excitabilité galvanique ; mais l'excitabilité faradique n'est plus diminuée.

Au point de vue fonctionnel, le blessé ne remarque aucune différence entre l'état actuel de son membre supérieur gauche et son état avant l'accident. Il n'éprouve aucune gêne dans aucun exercice.

La restauration fonctionnelle est absolument complète.

(*A suivre.*)

LE MYXOME PUR DES OS[1]

Par le Dr P. SOUBEYRAN,

Chef de clinique chirurgicale à la Faculté de Montpellier.

Ayant eu l'occasion d'observer dans le service de notre maître, M. le Prof. Tédenat, une femme atteinte d'un myxome pur du tibia, nous avons pensé qu'il pourrait être intéressant de relater ici son observation. Rapprochant ensuite cette observation de celles qui ont déjà paru, en particulier de celles que M. Tédenat a publiées en 1884, nous essaierons de tracer l'histoire de ces tumeurs.

Les myxomes des os sont fort rares; c'est l'opinion de tous les auteurs qui se sont occupés de la question. Aussi leur étude est-elle présentée d'une façon rapide dans les classiques.

Dans ce travail nous aurons en vue les myxomes *purs* des os, éliminant ainsi les tumeurs mixtes, beaucoup plus communes, telles que les diverses associations de tissu muqueux avec le chondrome, le sarcome, le lipome, dans lesquelles ces divers tissus se trouvent en proportions variables.

Observation I (Inédite. Recueillie dans le service de M. le Prof. Tédenat). — *Myxome sous-périostique du tibia. Ablation. Récidive. Évidement osseux. Guérison.*

Adèle C..., âgée de vingt-quatre ans, couturière, entrée dans le service de M. le Prof. Tédenat le 3 mai 1903.

Passé clinique. — Rien d'intéressant à signaler dans ses antécédents héréditaires ou personnels. C'est une jeune fille n'ayant jamais été malade, et bien développée; elle fut réglée à quinze ans et assez irrégulièrement pendant les deux ou trois premières années.

La tumeur de la jambe gauche qui l'amène à l'hôpital est apparue il y a quatre ans, affirme la malade. Elle remarqua à ce moment une tache bleuâtre, foncée, siégeant à la face interne et à la partie moyenne de la jambe. Elle n'avait jamais ressenti de douleur à ce niveau, ni subi de traumatisme. Une petite grosseur apparut bientôt après et augmenta de volume d'une façon très lente, sans déterminer aucun phénomène douloureux, et sans entraver la marche ou la station debout.

1. Travail de la Clinique de M. le Prof. Tédenat.

Examen clinique. — A la partie moyenne du tibia gauche et sur sa face interne, il existe une tumeur de forme elliptique, allongée suivant l'axe de la jambe; elle est large de deux travers de doigt environ et longue de 8 centimètres : elle est bien limitée et adhère intimement au tibia. La peau est un peu rosée, mais elle est intacte et mobile.

La consistance de la tumeur n'est pas la même au centre et à la périphérie; au centre la tumeur molle, peu tendue, fluctue très nettement; à la périphérie on a la sensation de parties dures, osseuses, sous forme de crêtes minces, de lamelles craquant sous le doigt et formant comme un rebord; il n'existe pas de battements.

L'exploration est absolument indolore.

Le reste de l'os est normal. L'examen des ganglions inguinaux ne révèle aucune augmentation de volume.

Les signes subjectifs sont nuls; la malade ne ressent aucune douleur; la fonction du membre est conservée intacte; l'état général est excellent.

En présence d'une pareille lésion, le diagnostic de périostite albumineuse à forme torpide fut porté, paraissant justifié par la lenteur de l'évolution, l'absence de douleur, et la formation d'une collection sous-périostée.

1re Opération. — L'intervention fut pratiquée le 5 mai par M. Tédenat; la malade est anesthésiée; puis une ponction est faite dans la partie centrale de la tumeur avec un trocart, afin de recueillir le contenu dans un tube stérilisé; rien ne s'écoule d'abord; mais la pression de la tumeur amène l'issue d'une matière gélatiniforme, ambrée, sous forme de filaments vermiculaires analogues à du verre fondu; elle est recueillie aseptiquement.

Une incision de 10 centimètres est faite sur la tumeur; le périoste est incisé; il se décolle facilement avec le doigt; la matière gélatiniforme, peu abondante, est évacuée; et l'on voit l'os augmenté de volume formant une loge à bords irréguliers, surélevés, dont le fond est creusé de logettes profondes de 7 à 8 millimètres.

La surface tibiale est d'abord curettée, puis pour plus de sûreté la partie saillante de nouvelle formation est enlevée à la gouge et au maillet; le tissu osseux assez vascularisé est éburné; la surface tibiale est aplanie; le périoste est ensuite excisé. — Les téguments sont réunis avec des crins de Florence. Les suites opératoires furent des plus simples. — Au premier pansement fait le 11 mai, la réunion était parfaite; les fils furent enlevés; et le 25 mai la malade sortit guérie.

Récidive. — Le 17 juillet suivant, la malade rentre à l'hôpital, car la tumeur a récidivé. Quelques jours après sa sortie, elle s'aperçut qu'une petite grosseur se formait à côté de la cicatrice; cette tuméfaction, absolument indolore, augmente assez rapidement de volume.

Il existe en dedans de la ligne de la cicatrice de la première intervention, à cinq millimètres d'elle et au niveau de l'union de son tiers supérieur avec son tiers moyen, une tuméfaction très apparente, arrondie, du volume d'une noisette; elle est molle, peu tendue et fluctuante; la peau est intacte.

2e Opération, *le 20 juillet.*— Incision longitudinale sous anesthésie à l'éther; l'aspect de la tumeur est identique à celui qu'elle offrait à la première inter-

vention; le périoste est excisé largement, puis une large bande d'os épaisse de 8 millimètres est enlevée à l'aide de la gouge et du maillet. — Suture avec des crins. — Guérison sans incident. Sortie le 10 août.

Examen macroscopique. — Les parties enlevées sont formées par un tissu de trabécules osseuses limitant des cavités ou logettes irrégulières remplies d'une matière gélatiniforme claire et incolore. En certains points, le revêtement périostique est épaissi et émet comme des filaments qui paraissent être à l'origine de la fonte gélatineuse, et se dirigent vers une lame osseuse mince sur laquelle est de la matière gélatiniforme et qui présente des logettes osseuses remplies de la même matière.

Examen microscopique[1]. — *A un faible grossissement* (fig. 1), en allant du périoste vers le centre de la tumeur, on constate d'abord une couche peu

Fig. 1. — Myxome pur du tibia (faible grossissement). — *p*, périoste; *tm*. tissu muqueux; *o*, os.

épaisse de tissu conjonctif fasciculé de même structure que le périoste, mais dont les noyaux sont hypertrophiés. Rapidement les tissus se dissocient, renferment des cellules à gros noyau ovoïde, qui deviennent anguleuses, émettent des prolongements et constituent des cellules du type muqueux, dans un tissu à fibrilles minces et ondulées. Ce tissu intermédiaire s'éclaircit de plus en plus, et la tumeur est formée uniquement de

1. Dû à l'obligeance de M. le Prof. Bosc.

cellules volumineuses étoilées, à très nombreux prolongements qui s'entrecroisent, laissant de grands espaces clairs. Ce tissu muqueux extrêmement fragile aboutit à l'os dont la surface apparaît extrêmement irrégulière, creusée dans tous les sens, montrant des presqu'îles de tissu osseux presque entièrement détachées et des îlots en voie de dissociation. Ce tissu muqueux creuse l'os, pénètre au niveau des canaux de Havers qui s'élargissent et forment des cavités irrégulières qui finissent par communiquer les unes avec les autres. Ce processus aboutit à la disparition de la substance osseuse intermédiaire et à la formation de vastes nappes muqueuses.

A ce faible grossissement, les cellules osseuses sont hypertrophiées et leur cavité est d'autant plus élargie que l'on s'approche davantage de la surface de résorption.

Ces espaces de transformation muqueuse sont parcourus par des vaisseaux atteints d'une endo-périvascularite très forte qui en constitue la trame essentielle. Le début de la transformation muqueuse se fait autour d'eux et autour des capillaires qui les amènent au contact de l'os.

A un fort grossissement (fig. 2), l'examen de la surface périostique permet de suivre la transformation des cellules conjonctives en cellules muqueuses volumineuses, d'abord bipolaires puis multipolaires, pourvues de chevelus abondants qui s'anastomosent et constituent des mailles dans lesquelles se trouvent quelques mononucléés, des débris de noyaux, des granulations albuminoïdes. Par endroits ce réticulum disparaît et on a de grands espaces clairs dans lesquels on trouve d'énormes cellules vacuolisées qui finissent par subir une désintégration granuleuse totale et qui doivent être considérées comme des cellules muqueuses ayant subi un processus de dégénérescence vésiculeux avec disparition de leurs prolongements.

Les vaisseaux qui forment la trame apparaissent volumineux, constitués par une paroi épaisse, de plusieurs rangs de cellules allongées, dont les plus externes subissent la transformation muqueuse et prennent le type chevelu des cellules de la tumeur.

Ces cellules étoilées viennent en contact avec la surface de l'os en résorption; à ce niveau si l'on examine un îlot osseux, on constate que dans toute son étendue, les cellules osseuses sont entourées par une cavité claire volumineuse; cette zone de raréfaction osseuse s'étend le long des prolongements cellulaires beaucoup plus nets que dans la normale.

Si l'on suit le processus de résorption osseuse, l'on constate que ces cavités péricellulaires viennent s'ouvrir à la surface des fragments osseux, formant des golfes qui creusent de plus en plus l'os.

Il est difficile de dire d'une façon précise si les cellules osseuses se transforment en cellules muqueuses, ou si les cellules muqueuses en prolifération à la périphérie de l'os rongent ce dernier, pénétrant ainsi dans les cavités osseuses agrandies. En examinant attentivement les points les plus typiques de la préparation, il nous a paru que ces deux phénomènes marchaient de pair, mais que l'envahissement des cavités osseuses par les cellules myxomateuses proliférées constituait le phénomène histologique le plus important pour expliquer la résorption de l'os et la formation de tissu

myxoïde. Un point qui nous a paru d'un intérêt considérable, mais dont l'explication nous paraît difficile à donner, c'est que, autour des capillaires qui viennent au contact de l'os et qui constituent les points de départ les plus actifs dans la transformation myxomateuse, on note des cellules d'aspect pavimenteux, volumineuses, à protoplasma réticulé, à noyau

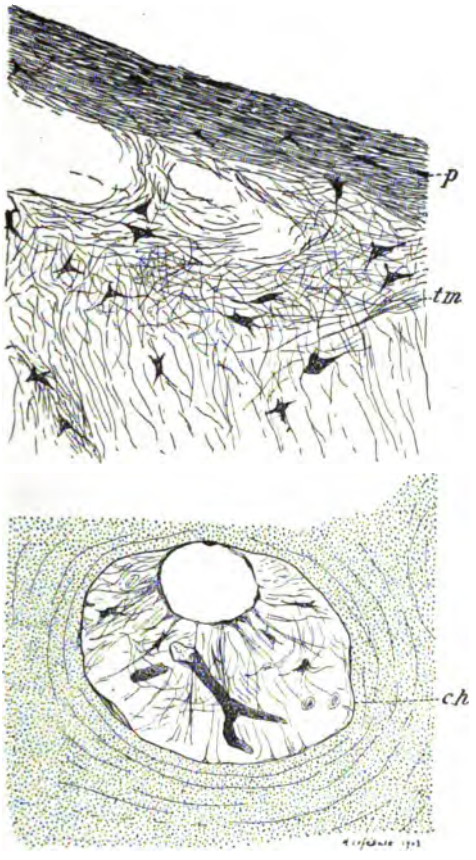

Fig. 2. — Myxome pur du Tibia (fort grossissement). — *p*, périoste; *tm*, tissu muqueux; *ch*, canal de Havers.

petit central, hyperchromatique; ces cellules s'hypertrophient, s'arrondissent, deviennent claires et finissent par disparaître.

On peut penser qu'il s'agit de cellules conjonctives, peut-être endothéliales ou bien de grands mononucléaires, mais ce ne sont là que des hypothèses; la nature et le rôle de ces cellules nous échappent.

En somme, il s'agit d'un *myxome*, à début périostique, envahissant l'os qu'il détruit par un processus de résorption qui suit surtout les canaux de Havers, de façon à constituer de fines coques osseuses limitant des cavités en géodes, remplies de substance muqueuse.

Historique.

Les auteurs des articles des divers traités ne consacrent que quelques lignes à l'étude des myxomes des os; mais tous s'accordent pour reconnaître que cette affection est des plus rares.

Virchow, dans ses *Leçons sur les tumeurs*[1], compare les myxomes des os au disque gélatineux des Méduses. « C'est en particulier dans les maxillaires qu'il se développe souvent des tumeurs très considérables de cet ordre. De ce nombre sont évidemment beaucoup de cas de soi-disant sarcomes gélatineux et d'ostéostéatomes... Mais il est très difficile de tracer la limite précise de ces tumeurs, qui présentent énormément de formes transitoires compliquées. Les myxomes cartilagineux, en particulier, se confondent tellement avec les enchondromes mous, qu'il ne dépend parfois que de la volonté de l'observateur de décider où devra être rangé chaque cas particulier. J'ai décrit, il y a longtemps, une tumeur de ce genre, provenant de la phalange d'un doigt, qui se rapprochait du myxome en ce que les cellules n'étaient nulle part enveloppées de capsule. » Virchow, on le voit, considère surtout les formes mixtes.

Pour Volkmann[2], les myxomes ne sont pas rares dans les os; cependant une opinion définitive est encore impossible, dit-il, car il existe fort peu de recherches sur les myxomes des os. On peut seulement prévoir que les tumeurs décrites sous le nom de kystes, sarcomes gélatineux, cancer alvéolaire ou colloïde, ne sont autre chose que des myxomes.

D'autre part les myxomes se présentent souvent sous des formes mixtes : enchondrome myxomateux; myxome cartilagineux. Volkmann pense que les myxomes se forment aux dépens de la moelle osseuse; ils s'accroissent lentement. et ne s'accompagnent jamais de métastase.

Pour Rindfleisch, vu la grande ressemblance qui existe entre le myxome et l'enchondrome, il est difficile de séparer nettement ces deux ordres de tumeurs; cet auteur n'hésite pas néanmoins à affirmer que la plupart des tumeurs osseuses molles et gélatineuses sont des enchondromes (Tédenat).

Le myxome des os, d'après Lücke[3], se développe aux dépens de la moelle osseuse; il se présente souvent sous la forme pure, souvent aussi mêlé à du sarcome et de l'enchondrome. Ces tumeurs sont lobulées, gris clair ou jaunâtre à la coupe. Elles compriment l'os et

1. *Leçons sur les tumeurs*. « Myxomes des os », vol. I, p. 420.
2. Volkmann, *Encyclopédie de Pitha et Billroth*, t. II, A, p. 456.
3. *Enc. de Pitha et Billroth*, t. II, p. 178.

l'atrophient. On les trouve le plus souvent au niveau des maxillaires supérieur et inférieur, mais aussi au niveau du fémur et des autres os.

Cornil et Ranvier[1] insistent sur la dégénérescence muqueuse et la transformation en pseudokyste, ainsi que sur le diagnostic anatomique entre le sarcome et le myxome.

Dans sa thèse d'agrégation sur le diagnostic des affections de la hanche, Nicaise[2] rapporte, parmi les affections rares, une observation due à Ollier, que les divers auteurs, Poncet en particulier, rangent parmi les myxomes des os. Il s'agit d'une altération kystique du grand trochanter; nous aurons l'occasion de revenir plus loin sur cette observation.

Le travail le plus important paru sur les myxomes des os est le mémoire du professeur Tédenat[3] (1884). Après avoir passé en revue les travaux de Volkmann, Lücke, Virchow, M. Tédenat cite une observation de myxome pur siégeant à la partie moyenne de l'arcade sourcilière gauche et non sur les petits os du tarse, comme le répètent Poncet et Nové-Josserand dans leurs articles. Dans ce même travail, M. Tédenat rapporte trois autres observations recueillies à Lyon; il s'agissait dans la première de myxomes purs siégeant sur le pneumogastrique, le médian et l'omoplate, la tumeur de l'os paraissait secondaire à la tumeur des nerfs; dans la seconde la tumeur était un fibromyxome siégeant sur le condyle droit du fémur; la troisième est relative à un chondromyxome du maxillaire inférieur, du volume d'un œuf de poule. Ces tumeurs mixtes ne rentrent pas dans le cadre de notre étude.

En 1895, Nové-Josserand et Bérard[4] rapportent une observation fort intéressante et fort bien étudiée de myxome kystique du tibia; la tumeur était formée par une coque osseuse renfermant du tissu muqueux et un kyste hématique. A la suite de leur observation, les auteurs étudient les kystes des os, et ils insistent dans les cas où le diagnostic est douteux, sur l'importance d'une incision exploratrice suivie d'examen histologique qui décidera de la conservation ou de l'amputation.

Raffin, dans sa thèse[5] inspirée par M. Pollosson, réunit 11 observations de myxomes diffus des membres. Dans toutes ces observations, il n'est pas question de myxomes d'origine osseuse; il s'agit de tumeurs diffuses, s'étendant vers la racine des membres en

1. *Anatomie pathologique*, Paris, F. Alcan.
2. Thèse d'agrégation, 1869.
3. *Montpellier médical*, 1884, p. 533.
4. *Revue de Chirurgie*, 1895, p. 436.
5. Th. de Lyon, 1885.

suivant les gaines vasculaires, les nerfs et se comportant comme des tumeurs malignes.

Le dernier travail paru sur la question est celui du Dr Tapie[1], de Toulouse. Cet auteur rapporte une observation de myxome récidivant du maxillaire inférieur, où le traumatisme paraît jouer un certain rôle. Il étudie ensuite le siège des myxomes des os, leurs signes et leur pronostic[2].

Anatomie pathologique.

« C'est une tumeur molle, facile à écraser, qui procède ordinairement de la substance interne et produit, à mesure qu'elle grandit, des saillies de l'os qui ont encore au début une enveloppe dure, mais perdent celle-ci plus tard et s'accroissent alors sous forme de masses molles. Çà et là se trouvent encore, dans l'intérieur, des nodosités composées pour la plupart de plusieurs lobes, quelques restes de tissu antérieur sous forme de trabécules, de réseaux.... L'aspect de la tumeur est de coloration gris clair, blanchâtre ou jaune pâle, comme la chair des huîtres ou le disque gélatineux des méduses; les vaisseaux se trouvent en quantité très variable et donnent, suivant les circonstances, à la tumeur une coloration rose clair ou rouge foncé. » (Virchow, cité par Tédenat.)

Le myxome pur des os n'atteint pas en général un gros volume : une grosse noix (Tédenat), un œuf de poule (Tapie), 8 centimètres de long dans notre observation; cependant, dans les cas de transformation kystique, le volume est plus considérable (15 centimètres de long dans l'observation de Nové-Josserand et Bérard).

La tumeur possède une enveloppe dure, une coque, quand elle naît de la partie profonde de l'os, qui peut disparaître ensuite. Au-dessus de la tumeur, le périoste est en général aminci; il se perfore par places et le néoplasme devient sous-aponévrotique. De la face profonde du périoste partent des tractus fibreux qui circonscrivent les lobules de la tumeur. Celle-ci revêt un aspect bien spécial, son tissu a été comparé par Virchow au disque gélatineux des méduses; dans notre observation elle était ambrée, translucide, molle; dans le cas de Tapie, le tissu était blanchâtre, ferme, rappelant le sarcome fasciculé.

L'os est fréquemment creusé de dépressions arrondies, cupuliformes, profondes de quelques millimètres; d'autres fois une véri-

1. *Archives médicales de Toulouse*, 1902, p. 361.
2. Citons encore les articles de Poncet-Butlin; in *Encyclopédie internat. de Chir.*, 1888.

table loge s'enfonce en plein os (Tapie). Quelques petits îlots détachés de l'os sont parfois inclus dans le néoplasme, sous forme de lamelles fines, finement persillées (Tédenat).

Dans certains cas, il existe un allongement de l'os; dans l'observation de Nové-Josserand le tibia était allongé de 35 millimètres; cet allongement est facilement expliqué par l'excitation du cartilage de conjugaison produite par le néoplasme.

Au point de vue *histologique*, ces tumeurs sont formées de cellules muqueuses étoilées à gros noyau, présentant de longs prolongements anastomosés entre eux. Ces cellules sont plus ou moins serrées, dans le cas de Tapie elles étaient très serrées et le réseau fibrillaire très dense donnait à la tumeur l'aspect d'un fibrome à un faible grossissement.

Quelques cellules sont allongées, filiformes; çà et là on peut rencontrer des cellules arrondies, à gros noyau; elles peuvent manquer.

Une substance intercellulaire amorphe remplit les intervalles de ces cellules et l'on peut rencontrer dans ces mailles divers éléments, tels que des mononucléés, des débris de noyaux; certaines cellules muqueuses peuvent acquérir des dimensions considérables, elles deviennent vésiculeuses et perdent leurs prolongements.

Ces tumeurs sont considérées comme pauvres en vaisseaux; ceux-ci ne pénétreraient jamais la substance muqueuse, cependant ils existaient en assez grand nombre dans notre observation; les cellules les plus externes de leur paroi subissent la transformation muqueuse.

Ce tissu muqueux creuse l'os, pénètre par les canaux de Havers, qui s'élargissent, d'où disparition de la substance osseuse intermédiaire.

Le myxome des os peut subir la *dégénérescence muqueuse*; les cellules chargées de mucine tombent en deliquium, ainsi que la substance intercellulaire, et il se forme un magma liquide.

De là résulte la transformation de la tumeur en un kyste limité par une coque osseuse dure, amincie ou perforée par places; la paroi comprend alors : le périoste en dehors, une coque osseuse, enfin une membrane de tissu muqueux; parfois le contenu du kyste est hématique. L'observation de Nové-Josserand et Bérard est un bel exemple de myxome kystique et mérite d'être rapportée tout au long.

Obs. II (Nové-Josserand et Bérard). — *Myxome kystique du tibia.*

L... Jean, âgé de seize ans, admis le 28 juillet 1893 dans le service de M. le Prof. Ollier.

On ne trouve dans les antécédents héréditaires et personnels de cet enfant aucune particularité intéressante : ses parents sont vivants et bien portants; il a un frère en bonne santé; lui-même n'a jamais eu de maladie sérieuse; il est assez bien développé et ne présente aucune trace de lésions antérieures du squelette.

L'affection de la jambe droite pour laquelle le malade entre à l'hôpital est apparue, dit-il, seulement trois semaines avant son entrée. Il remarqua par hasard une tuméfaction siégeant à la partie moyenne de la face interne de la jambe et commença à éprouver quelques douleurs, surtout accentuées la nuit. Antérieurement il n'avait remarqué aucune différence entre les deux jambes, jamais ressenti de douleurs; il ne se souvient pas d'être tombé ni d'avoir subi au niveau de la région malade un traumatisme quelconque. La tumeur paraît donc bien s'être développée tout à fait spontanément.

Un médecin consulté à cette époque conseilla diverses applications, mais cependant la tumeur continua à grossir, les douleurs devinrent plus vives, mais tout en demeurant assez vagues et sans devenir capables de gêner la marche. C'est alors que le malade entra à l'hôpital trois semaines après le début apparent de la maladie.

A la partie moyenne de la jambe, sur la face interne du tibia, on trouve une tumeur à contour elliptique, allongée suivant l'axe du tibia et dont le grand diamètre vertical mesure environ 15 centimètres. Elle est bien nettement limitée à sa périphérie; sa base adhère intimement au tibia sur lequel elle est absolument immobile. La peau est légèrement rouge, sillonnée de quelques arborisations vasculaires, mais on ne trouve ni adhérence, ni envahissement de celle-ci; il n'y a pas d'élévation de la température locale.

La surface de la tumeur est lisse, sa consistance dure, osseuse sur toute son étendue; on ne rencontre ni points ramollis, ni sensation de crépitation parcheminée, même sur le point le plus saillant où la consistance est moindre. Une épingle enfoncée à ce niveau s'enfonce à 3 centimètres et la pointe se meut assez librement. Par la piqûre de l'épingle il ne s'écoula que quelques gouttes de sang. On pense avoir pénétré dans une cavité kystique creusée au milieu du néoplasme. La main ne perçoit pas de battements; l'auscultation ne révèle aucun bruit de souffle appréciable.

Au-dessus et au-dessous de la tumeur, le tibia reprend aussitôt son volume normal. L'examen des ganglions inguinaux les montre un peu tuméfiés des deux côtés, mais sans que cette tuméfaction soit prédominante du côté malade. Le reste du membre ne présente rien de particulier, si ce n'est, au niveau de la face plantaire du pied droit, une petite nodosité dure, grosse comme une noisette, faisant corps avec la peau, et qui d'après le dire du malade serait probablement congénitale.

La mensuration des deux membres inférieurs donne les résultats suivants : côté droit malade 82 centimètres; côté sain 80,5, soit une différence de 15 millimètres en faveur du côté malade. La mensuration du tibia montre une différence plus considérable encore : à droite 37 cm. 5, à gauche 34 centimètres, soit un allongement de 35 millimètres de l'os malade. Il est inutile d'insister longuement sur cette inégalité des tibias, facilement

explicable par les lois de M. Ollier : l'irritation diaphysaire produite par le développement du néoplasme a provoqué l'excitation à distance du cartilage de conjugaison et déterminé ainsi l'exagération de la croissance.

Les symptômes subjectifs et fonctionnels sont presque nuls. Le malade accuse quelques douleurs spontanées légères; la pression sur la tumeur est un peu sensible, mais la station et la marche sont possibles comme à l'état normal. L'état général est demeuré bon; le malade dit cependant qu'il a un peu maigri.

Toutes les probabilités en ce cas étaient bien en faveur d'un ostéosarcome.

L'âge du malade, les caractères objectifs de la tumeur, son siège diaphysaire, sa limitation exacte à une portion peu considérable de l'os, l'absence de phénomènes douloureux et de réaction manifeste de la peau, tous ces signes plaidaient contre l'hypothèse d'une lésion inflammatoire.

D'autre part, l'accroissement rapide de la tumeur depuis trois semaines, les douleurs commençantes, devaient à coup sûr faire admettre la malignité du processus. Cependant, M. le Prof. Ollier, en se fondant sur la coexistence d'une lésion certainement congénitale, située sur le même membre, et sur l'absence de plusieurs signes importants de sarcome, tels que la sensation de masses molles et la crépitation parcheminée, l'élévation de la température locale, le souffle, les battements, avait fait des réserves sur le diagnostic et avait décidé de faire d'abord une incision exploratrice sur la tumeur avant de recourir à la désarticulation du genou, qui, en cas de lésion maligne, eût été nécessaire.

Cette intervention fut pratiquée le 11 août 1893 par M. Ollier.

Une incision de 10 centimètres sur la tumeur, après avoir traversé des tissus un peu œdémateux, arriva sur une coque dure, présentant à son centre, là où une épingle avait été enfoncée, une diminution de consistance grâce à laquelle le bistouri put pénétrer dans une cavité contenant un liquide de coloration foncée hématique, qui s'écoula au dehors. Il n'y avait pas de masses sarcomateuses dans la coque; à la partie supérieure seulement, la membrane qui la tapissait présentait une épaisseur de 3 millimètres environ, 4 au plus, en un point d'où partaient quelques prolongements villeux.

M. Ollier, après avoir exploré très minutieusement la membrane qui tapissait la coque à sa partie profonde et la surface du tibia, qui avait à peu près son aspect normal, borna son intervention à l'ablation complète de la coque, et au raclage de la surface tibiale. Le périoste fut excisé dans sa totalité au niveau et autour de la base d'implantation de la tumeur, pour éviter plus sûrement la récidive. Une fois mis au net par ce raclage et cette ablation du périoste sur les limites du kyste, le tibia présenta une coloration et une consistance normales, à peine un peu plus de vascularité de sa couche compacte. Son volume propre paraît normal : on voit que la tumeur lui était surajoutée. On enleva dans la même séance un petit kyste mucoïde développé dans les muscles du mollet et la petite tumeur congénitale de la plante du pied.

Les suites de l'intervention ne présentèrent aucune particularité, la plaie laissée largement ouverte fut bourrée de gaze iodoformée et surveillée avec le plus grand soin pour surprendre les moindres indices de récidive. Elle se combla peu à peu par le bourgeonnement de ses parois; la cicatrisation ne fut tout à fait terminée qu'au bout de quatre mois. Le malade gardé en observation dans le service ne quitta l'hôpital qu'à la fin de janvier 1894, six mois après l'intervention; à cette époque, il n'y avait aucune trace de récidive, et son état général était demeuré excellent. Depuis, la guérison se maintient parfaite, et le malade, qui ne souffre plus du tout de la jambe, marche aujourd'hui facilement (janvier 1895).

Examen de la pièce. — La coque osseuse enlevée présente une forme assez irrégulière : on pourrait la comparer assez exactement à la calotte cranienne d'un chat. Son contour est ovalaire, elle est partout dure et résistante, sauf au niveau de son centre, où elle est formée par des tissus mous sur une étendue de 2 centimètres de diamètre environ. Son épaisseur moyenne est de 2 à 3 centimètres; elle est un peu plus épaisse au niveau de ses bords. Un examen macroscopique rapide montre qu'elle est constituée en dehors par du périoste un peu épaissi, puis, au-dessous de lui, par une coque osseuse qui en constitue la plus grande partie, et enfin en dedans, par une membrane épaisse de 2 à 3 millimètres, molle, de couleur gris jaunâtre, légèrement tomenteuse.

Des fragments de cette paroi furent recueillis, fixés par l'alcool, décalcifiés par le liquide chromo-osmique, puis inclus dans la paraffine pour être soumis à l'examen histologique. Celui-ci, pratiqué sur des coupes colorées au picrocarmin et à l'éosine hématoxylique, nous montre les détails suivants :

Avec un faible grossissement, on confirme les résultats de l'étude macroscopique de la poche, qui est constituée par trois couches superposées; en dehors, le périoste normal, et sur lequel nous ne reviendrons plus; dans quelques points, on trouve au-dessous de lui des amas de vésicules adipeuses, d'ailleurs sans importance.

La seconde couche présente un grand nombre de lamelles osseuses, irrégulièrement disposées, laissant entre elles des espaces larges, remplis par du tissu muqueux; on n'y trouve pas trace de la substance osseuse.

Il importe maintenant de revenir sur quelques détails intéressants que révèle l'étude de ces deux dernières couches.

Dans la couche moyenne, les îlots osseux ont tous la structure du tissu osseux d'origine périostique à la fin de sa préossification. Il n'existe pas, en effet, de systèmes de Havers, ni de tissu osseux vrai; les lamelles osseuses sont constituées simplement d'une substance fondamentale produite par l'osséinisation et la calcification des fibres de Sharpey, et contiennent des corpuscules osseux rares, volumineux, irrégulièrement disposés, à prolongements peu nombreux et de faible étendue, répondant en un mot à la description des corpuscules osseux fœtaux.

La périphérie de ces îlots osseux est très irrégulièrement découpée; on y rencontre en quelques endroits, à vrai dire assez rares, pour qu'il faille

les rechercher, des échancrures figurant de véritables lacunes de Howship. Ces contours sont tapissés à peu près partout par une couche d'éléments cellulaires volumineux, qui en certains endroits présentent l'aspect bien connu des ostéoblastes disposés en épithélium des os. Ailleurs, ces cellules s'aplatissent, pour devenir basses, très étalées en surface; certaines d'entre elles se trouvent logées dans l'os, les unes en partie, les autres en totalité, remplissant une des échancrures que nous avons mentionnées. Font-elles de l'édification ou de la résorption? On sait que certains auteurs, et notamment Laurent, refusent aux ostéoblastes la propriété de jouer un rôle quelconque dans la résorption de l'os, et pensent que ces cellules servent exclusivement à l'ostéogénèse. D'autres, au contraire, avec Ranvier, admettent que les ostéoblastes peuvent faire, suivant les cas, de l'apposition ou de la résorption, et qu'on les trouve en somme toutes les fois que le tissu osseux doit être remanié, que ce soit au cours de son évolution normale ou bien du fait de telle ou telle irritation pathologique. Nous ne prétendons pas trancher le débat; cependant, pour bien des raisons, nous pensons que ces lamelles osseuses sont en voie de résorption, et, comme les ostéoblastes qui les entourent sont en grand nombre, il paraît difficile de leur refuser toute influence sur ce processus.

On rencontre aussi de loin en loin des cellules à noyaux multiples dont quelques-unes atteignent des dimensions assez considérables; mais ces myéloplaxes sont peu nombreux relativement aux ostéoblastes. Ils se logent aussi dans les échancrures de la bordure de l'os.

Les espaces interstitiels sont remplis par du tissu muqueux typique, présentant des éléments cellulaires assez nombreux, pourvus d'un gros noyau et leurs innombrables prolongements qui s'en vont loin en s'enchevêtrant avec leurs voisins et en constituant en somme la plus grande partie du stroma de ce tissu. On y rencontre de plus, de loin en loin, quelques myéloplaxes, et quelques rares amas de petites cellules rondes, ressemblant assez à des cellules lymphatiques et qui pourraient bien être des médullocèles. Ces éléments sont peu nombreux, et le tissu muqueux prédomine en des proportions telles qu'on ne saurait considérer ce tissu comme représentant la moelle osseuse dans sa forme muqueuse. Les vaisseaux peu nombreux ont la structure de capillaires; leur paroi est réduite à une simple couche de cellules endothéliales.

Du côté du périoste le tissu muqueux se continue insensiblement avec les éléments de cette membrane; mais il est plus intéressant de le suivre en dedans, lorsqu'il se rapproche de la cavité kystique. On voit alors disparaître brusquement les îlots osseux; le tissu muqueux reste seul, s'étalant pour constituer la membrane que nous avons décrite. Sa constitution histologique est toujours la même, mais il est cependant un peu altéré. A mesure qu'on se rapproche de la surface interne de la coque, les éléments cellulaires deviennent plus rares et se colorent moins bien, tandis que la substance interstitielle, c'est-à-dire les prolongements des cellules, devient vaguement granuleuse. La coque se termine ainsi du côté du kyste sans limite nette, et il semble bien qu'à son voisinage immédiat le tissu muqueux

subisse une sorte de fonte qui est probablement l'origine de la cavité kystique elle-même.

Mentionnons, pour terminer, que la petite tumeur congénitale du pied présentait à l'examen histologique la constitution d'un adénome sudoripare, et qu'il est impossible, par conséquent, de considérer cette tumeur comme étant l'origine de celle du tibia.

Dans quelle partie de l'os les myxomes se développent-ils?

Pour Cornil et Ranvier, leur origine peut être périostique; ces auteurs les ont vus se développer aussi dans le tissu spongieux.

Pour Volkmann, Lücke et Virchow, ils sont primitivement centraux et formés dans la moelle osseuse; l'os est refoulé, aminci, et il se forme une coque osseuse qui peut se résorber; la tumeur devient alors sous-périostique.

« Mais, dit Virchow, je ne suis pas en état de prouver que cela est chaque fois le cas, et notamment pas que l'os est absorbé uniquement par le fait de la croissance de la tumeur; peut-être s'agit-il aussi, dans quelques cas, de développement hétéroplastique procédant du tissu osseux ou du périoste, et, en poussant plus loin l'examen, peut-être verra-t-on que le myxome possède aussi sous ce rapport une proche parenté avec l'enchondrome. »

Nové-Josserand et Bérard pensent que dans leur observation le myxome a eu une origine congénitale et qu'il s'est développé sous le périoste en le refoulant; la couche ostéogène de ce dernier, excitée, aurait fabriqué la coque osseuse; il en serait de même, pour ces auteurs, des prétendus myxomes d'origine centrale.

(*A suivre.*)

RECHERCHES EXPÉRIMENTALES

SUR LES FRACTURES LIMITÉES

DU FOND DE LA CAVITÉ COTYLOÏDE

Par le Dr L. THÉVENOT,

Assistant de la Clinique du Professeur A. Poncet.

A la suite d'une chute sur la région de la hanche ou d'un traumatisme modéré, portant sur le grand trochanter, on observe des malades qui se plaignent de douleurs dans la région traumatisée; pendant quelques jours au moins, ils ne peuvent marcher et sont, de ce fait, obligés de garder le lit un temps plus ou moins long. Ils ne présentent pas les signes ordinaires d'une fracture du bassin; ils n'ont pas non plus de fracture du col, et, par exclusion, on porte le diagnostic de contusion de la hanche. Si cette explication peut à la rigueur satisfaire momentanément l'esprit, elle ne nous rend pas compte des phénomènes d'arthrite qui se développent secondairement et de l'impotence fonctionnelle très marquée qui persiste longtemps. En pareil cas, la radiographie et le toucher, rectal ou vaginal, nous révèlent qu'il s'agit, non d'une contusion, mais bien d'une fracture limitée de la région cotyloïdienne. C'est là son mécanisme le plus fréquent, bien qu'exceptionnellement elle puisse se produire à la suite d'une chute sur les pieds.

Cette variété de fracture du bassin a, pendant longtemps, été considérée comme exceptionnelle. Nous venons pourtant, peut-être par une de ces coïncidences si fréquentes en clinique, d'en observer deux cas dans le service de notre maître, le Prof. A. Poncet. Ils sont relatés dans l'excellent travail de Mlle Kontorovitch[1], dont ils ont été le point de départ.

L'absence d'autopsies et la rareté des radiographies ne nous permettent pas encore de nous rendre un compte exact des lésions que l'on observe chez ces sujets. C'est pour cela, et c'est aussi pour

1. Mlle D. Kontorovitch, *Contribution à l'étude des fractures du bassin; fracture simple et limitée de la cavité cotyloïde*, Th. de Lyon, 1902-1903.

tâcher de préciser les conditions qui président à leur formation, que nous avons entrepris une série d'expériences. Elles nous ont paru d'autant plus intéressantes que leurs résultats concordent avec les rares radiographies que nous possédons. Nous ne rapportons ici que nos recherches sur les adultes.

Pour les obtenir, nous avons d'abord frappé directement sur le grand trochanter et, selon notre attente, nous n'avons déterminé que des fractures du col. Lorsque Virevaux[1], à l'occasion de sa thèse, avait fait des expériences analogues, il n'avait produit qu'une seule fracture du cotyle. Il serait bien étonnant qu'il en fût autrement. Lorsque l'on examine, en clinique, les malades qui ont fait une chute sur la hanche, la très grosse majorité présente une lésion du fémur. Chez quelques-uns seulement, cet os a résisté; il a transmis le choc au cotyle qui s'est brisé; il y a là une question de résistance osseuse qui varie avec les sujets. Instruit par l'expérience des autres, nous avons, sur les conseils de M. Poncet, adopté le dispositif suivant : nous avons pratiqué sur nos cadavres l'ablation du fémur à peu près dans sa totalité, et nous avons substitué, à l'os véritable, un fémur en buis. Il nous a, dès lors, été facile de fracturer le cotyle et nous avons pu réunir 15 pièces différentes. Nous avons fait varier la position de la cuisse, la mettant en flexion, en rotation externe, etc. Les résultats ainsi obtenus nous paraissent devoir être rassemblés en deux groupes : les fractures dans l'extension et les fractures dans la flexion. La similitude des fractures dans chaque groupe nous dispense de reproduire le compte rendu et le dessin de chaque expérience. Nous n'adjoindrons à notre texte que quelques décalques, que nous devons à la bienveillance de notre ami, M. Leriche, interne des hôpitaux.

I. — Fractures en extension.

Lorsqu'un choc est porté dans ces conditions, que la cuisse soit en abduction, en adduction, en rotation interne ou en rotation externe, on détermine des lésions qui sont suffisamment superposables, pour qu'on puisse donner d'elles une description schématique. Les traits de fracture sont d'ordinaire taillés en biseau; des fissures les prolongent ou se greffent sur eux, de telle sorte que leur aspect est un peu différent, suivant qu'on les examine sur la face externe ou sur la face interne de l'os.

1. Virevaux, *Des enfoncements traumatiques de la cavité cotyloïde; étude expérimentale et clinique*, Th. de Lyon, 1898-99.

1° *Lésions de la face externe.* — Ainsi que nous le montre la figure 1, les traits de fracture se distribuent de la façon suivante. Ils sont au nombre de trois, et partent du point où le fémur appuie sur le fond de la cavité cotyloïde.

L'un, à direction ascendante, dépasse la cavité cotyloïde, traverse la face externe de l'os, passe entre l'épine iliaque antéro-inférieure

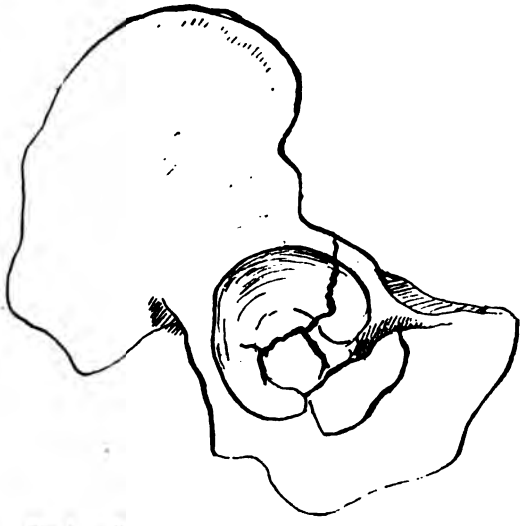

Fig. 1. — Fracture étoilée du fond de la cavité cotyloïde.

et l'éminence pectinée, et gagne la face interne du bassin où nous le retrouverons tout à l'heure. L'existence de ce trait est constante, constamment il se continue jusque sur la face interne de la ceinture pelvienne. Le point où il croise le bord supérieur de l'os iliaque est très peu variable; quand ce n'est pas dans l'échancrure qui sépare l'épine iliaque antéro-inférieure et l'éminence pectinée, c'est à travers cette éminence elle-même;

Un second, à direction antérieure, vient se perdre au voisinage ou même sur le bord du trou obturateur; quelquefois, il se prolonge sur la face interne de l'os;

Le troisième, enfin, se porte en arrière et peut ainsi atteindre le bord postérieur de l'os iliaque au-dessus de l'épine sciatique.

Dans quelques cas, le dispositif s'est modifié de la façon suivante (fig. 2). Il existe, au fond de la cavité cotyloïde, un trait de fracture irrégulier, ayant grossièrement la forme d'un croissant, ou reproduisant les 3/4 d'une circonférence; ses deux extrémités se continuent jusqu'au trou obturateur. De la convexité de ce premier trait,

s'en détache un autre à direction ascendante, qui se porte vers l'éminence pectinée ou en arrière d'elle; à côté de ce trait important, il peut en exister d'autres, de largeur très variable, qui se dirigent vers la face postérieure de l'os.

Enfin, dans des cas où le squelette était particulièrement friable,

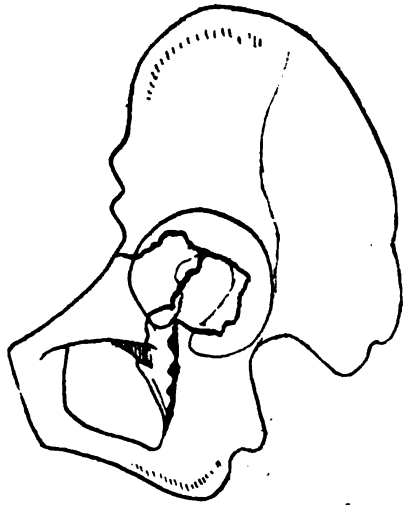

Fig. 2. — Autre type de fracture étoilée tendant à détacher circulairement le fond du cotyle.

nous avons observé un véritable éclatement du fond de la cavité cotyloïde, qui échappe alors à toute description.

2° *Lésions de la face interne.* — Ce sont celles qui, cliniquement, sont les plus intéressantes. Celles que nous avons envisagées jusqu'alors, échappent à la palpation, et la radiographie elle-même ne nous donne sur elles aucun renseignement. Celles que nous allons décrire, au contraire, peuvent être perceptibles par la palpation de la fosse iliaque interne, par le toucher rectal ou vaginal, et nous verrons tout à l'heure comment elles se décèlent à la radiographie.

Plus dissemblables que celles de la face externe, elles sont cependant susceptibles d'une description d'ensemble. Seuls y échappent les rares cas où la friabilité du bassin est telle qu'il y a un éclatement du fond de la cavité cotyloïde analogue à celui que nous avons déjà signalé.

La lésion, habituellement, revêt la forme d'un λ ou d'un γ.

Dans le premier cas (fig. 3) (il s'agit du bassin représenté fig. 1, vu par sa face externe), nous retrouvons le trait de la fracture qui a

croisé le bord supérieur du bassin. Il descend plus ou moins loin sur la face interne de l'os, puis se divise en deux branches: l'une se porte vers le trou obturateur, l'autre, vers la grande échancrure sciatique. Le fragment inférieur qu'elles délimitent a ainsi la forme d'un triangle à base inférieure. Son sommet se détache de l'os et tend à se porter du côté de la cavité pelvienne, dont il menacerait les viscères, s'il était suffisamment déplacé. Il est constitué par la

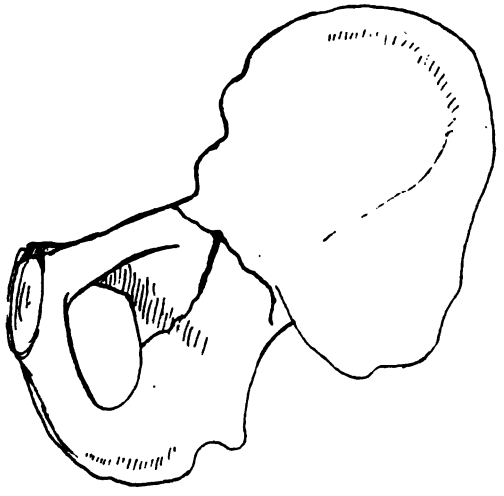

Fig. 3. — Fracture de la cavité cotyloïde par la face interne du bassin (la face externe est représentée fig. 1). Fraction en λ.

face interne de l'os recouverte d'un peu de diploé. Il rappelle ainsi certaines esquilles qui se détachent de la paroi interne de la boîte cranienne dans des fractures de celle-ci.

Dans le deuxième cas (fig. 4, la fig. 2 représentant la face externe du même bassin), on observe un trait de fracture inférieur qui se perd au niveau de l'ischion, un trait de fracture postérieur qui se porte vers la grande échancrure sciatique, et enfin, un trait de fracture antérieur. Ce dernier gagne ordinairement l'espace compris entre l'épine iliaque antéro-inférieure et l'éminence pectinée; il se continue par le trait que nous connaissons sur la face externe de l'os. Dans la figure que nous reproduisons, l'aspect est un peu plus complexe; le trait antérieur va vers le trou obturateur et celui que nous venons de décrire représente une fissure médiane du fragment supérieur. Dans tous les cas, il se constitue un fragment triangulaire, à base supérieure, à sommet inférieur, qui se détache de l'os et se porte vers l'intérieur de la ceinture pelvienne. Ce fragment a la

On ne trouve dans les antécédents héréditaires et personnels de cet enfant aucune particularité intéressante : ses parents sont vivants et bien portants; il a un frère en bonne santé; lui-même n'a jamais eu de maladie sérieuse; il est assez bien développé et ne présente aucune trace de lésions antérieures du squelette.

L'affection de la jambe droite pour laquelle le malade entre à l'hôpital est apparue, dit-il, seulement trois semaines avant son entrée. Il remarqua par hasard une tuméfaction siégeant à la partie moyenne de la face interne de la jambe et commença à éprouver quelques douleurs, surtout accentuées la nuit. Antérieurement il n'avait remarqué aucune différence entre les deux jambes, jamais ressenti de douleurs; il ne se souvient pas d'être tombé ni d'avoir subi au niveau de la région malade un traumatisme quelconque. La tumeur paraît donc bien s'être développée tout à fait spontanément.

Un médecin consulté à cette époque conseilla diverses applications, mais cependant la tumeur continua à grossir, les douleurs devinrent plus vives, mais tout en demeurant assez vagues et sans devenir capables de gêner la marche. C'est alors que le malade entra à l'hôpital trois semaines après le début apparent de la maladie.

A la partie moyenne de la jambe, sur la face interne du tibia, on trouve une tumeur à contour elliptique, allongée suivant l'axe du tibia et dont le grand diamètre vertical mesure environ 15 centimètres. Elle est bien nettement limitée à sa périphérie; sa base adhère intimement au tibia sur lequel elle est absolument immobile. La peau est légèrement rouge, sillonnée de quelques arborisations vasculaires, mais on ne trouve ni adhérence, ni envahissement de celle-ci; il n'y a pas d'élévation de la température locale.

La surface de la tumeur est lisse, sa consistance dure, osseuse sur toute son étendue; on ne rencontre ni points ramollis, ni sensation de crépitation parcheminée, même sur le point le plus saillant où la consistance est moindre. Une épingle enfoncée à ce niveau s'enfonce à 3 centimètres et la pointe se meut assez librement. Par la piqûre de l'épingle il ne s'écoula que quelques gouttes de sang. On pense avoir pénétré dans une cavité kystique creusée au milieu du néoplasme. La main ne perçoit pas de battements; l'auscultation ne révèle aucun bruit de souffle appréciable.

Au-dessus et au-dessous de la tumeur, le tibia reprend aussitôt son volume normal. L'examen des ganglions inguinaux les montre un peu tuméfiés des deux côtés, mais sans que cette tuméfaction soit prédominante du côté malade. Le reste du membre ne présente rien de particulier, si ce n'est, au niveau de la face plantaire du pied droit, une petite nodosité dure, grosse comme une noisette, faisant corps avec la peau, et qui d'après le dire du malade serait probablement congénitale.

La mensuration des deux membres inférieurs donne les résultats suivants : côté droit malade 82 centimètres; côté sain 80,5, soit une différence de 15 millimètres en faveur du côté malade. La mensuration du tibia montre une différence plus considérable encore : à droite 37 cm. 5, à gauche 34 centimètres, soit un allongement de 35 millimètres de l'os malade. Il est inutile d'insister longuement sur cette inégalité des tibias, facilement

explicable par les lois de M. Ollier : l'irritation diaphysaire produite par le développement du néoplasme a provoqué l'excitation à distance du cartilage de conjugaison et déterminé ainsi l'exagération de la croissance.

Les symptômes subjectifs et fonctionnels sont presque nuls. Le malade accuse quelques douleurs spontanées légères; la pression sur la tumeur est un peu sensible, mais la station et la marche sont possibles comme à l'état normal. L'état général est demeuré bon; le malade dit cependant qu'il a un peu maigri.

Toutes les probabilités en ce cas étaient bien en faveur d'un ostéosarcome.

L'âge du malade, les caractères objectifs de la tumeur, son siège diaphysaire, sa limitation exacte à une portion peu considérable de l'os, l'absence de phénomènes douloureux et de réaction manifeste de la peau, tous ces signes plaidaient contre l'hypothèse d'une lésion inflammatoire.

D'autre part, l'accroissement rapide de la tumeur depuis trois semaines, les douleurs commençantes, devaient à coup sûr faire admettre la malignité du processus. Cependant, M. le Prof. Ollier, en se fondant sur la coexistence d'une lésion certainement congénitale, située sur le même membre, et sur l'absence de plusieurs signes importants de sarcome, tels que la sensation de masses molles et la crépitation parcheminée, l'élévation de la température locale, le souffle, les battements, avait fait des réserves sur le diagnostic et avait décidé de faire d'abord une incision exploratrice sur la tumeur avant de recourir à la désarticulation du genou, qui, en cas de lésion maligne, eût été nécessaire.

Cette intervention fut pratiquée le 11 août 1893 par M. Ollier.

Une incision de 10 centimètres sur la tumeur, après avoir traversé des tissus un peu œdémateux, arriva sur une coque dure, présentant à son centre, là où une épingle avait été enfoncée, une diminution de consistance grâce à laquelle le bistouri put pénétrer dans une cavité contenant un liquide de coloration foncée hématique, qui s'écoula au dehors. Il n'y avait pas de masses sarcomateuses dans la coque; à la partie supérieure seulement, la membrane qui la tapissait présentait une épaisseur de 3 millimètres environ, 4 au plus, en un point d'où partaient quelques prolongements villeux.

M. Ollier, après avoir exploré très minutieusement la membrane qui tapissait la coque à sa partie profonde et la surface du tibia, qui avait à peu près son aspect normal, borna son intervention à l'ablation complète de la coque, et au raclage de la surface tibiale. Le périoste fut excisé dans sa totalité au niveau et autour de la base d'implantation de la tumeur, pour éviter plus sûrement la récidive. Une fois mis au net par ce raclage et cette ablation du périoste sur les limites du kyste, le tibia présenta une coloration et une consistance normales, à peine un peu plus de vascularité de sa couche compacte. Son volume propre paraît normal : on voit que la tumeur lui était surajoutée. On enleva dans la même séance un petit kyste mucoïde développé dans les muscles du mollet et la petite tumeur congénitale de la plante du pied.

par M. Walther[1]. Si l'on compare les figures 5 et 6 et celles qu'il reproduit dans son article, on voit qu'elles sont tout à fait superposables. Le fait peut, à notre avis, s'expliquer de la façon suivante. Les fractures de M. Walther sont produites par un choc portant sur l'ischion. Dans ces conditions, l'ischion étant refoulé vers l'extérieur, l'os va se briser immédiatement au-dessus, en son point faible.

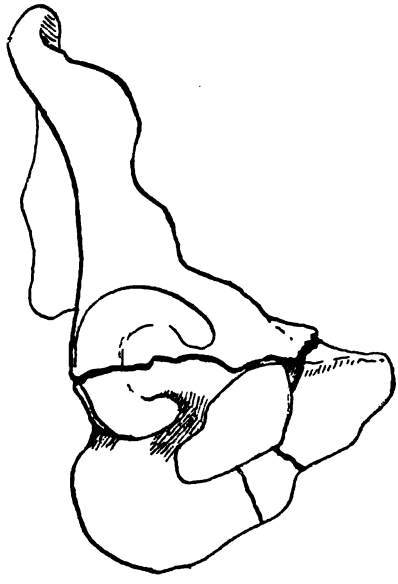

Fig. 5. — Fracture de la cavité cotyloïde, la jambe étant en flexion; lésions de la face externe du bassin.

Or, ce point faible répond au centre de la cavité cotyloïde, et c'est lui qui va se fracturer. Toutes les fois qu'un traumatisme porte sur l'ischion ou sur la portion d'os qui le sépare de ce point, que l'ischion soit porté en dehors (expérience de M. Walther), ou en dedans, la fracture se fera au même endroit. Dans nos expériences, il nous a semblé que le fémur transmettait le choc au segment inférieur de la cavité cotyloïde, c'est-à-dire au-dessous du point faible du bassin, et le portait en dedans; ce sera donc ce même point qui éclatera.

Nous avons cru devoir exposer un peu longuement ces diverses considérations relatives aux fractures du cotyle, parce que cette question nous paraît avoir un côté pratique marqué. Les fractures de la cavité cotyloïde nous paraissent plus fréquentes qu'on ne le croyait au premier abord. Elles sont difficiles à diagnostiquer et se

1. Walther, *Bulletins de la Société anatomique de Paris*, 1891, p. 561 : Recherches expérimentales sur certaines fractures de la cavité cotyloïde.

confondent facilement avec les contusions de la hanche. Elles laissent cependant après elles, comme toutes les fractures qui intéressent les articulations, des phénomènes d'arthrite prolongée qui font

Fig. 6. — Même fracture ; vue par sa face interne.

des malades des impotents, alors que l'impossibilité de constater cliniquement les lésions fait penser à de l'hystéro-traumatisme ou à de la simulation. De là, en médecine légale, et surtout en matière d'accidents du travail, des discussions et des procès sans fin, que seules permettront de trancher des connaissances plus approfondies, soit sur le terrain de l'anatomie pathologique, soit dans le domaine de la clinique[1].

1. Cet article était depuis longtemps sous presse, lorsque nous avons lu dans le dernier numéro de la *Revue de Chirurgie* (10 janvier), le travail de M. le Dr M. Guibé : *Fractures de la cavité cotyloïde par enfoncement.*

ULCÈRE PERFORÉ DE L'ESTOMAC

INTERVENTION — GUÉRISON

CONSIDÉRATIONS SUR LE DRAINAGE DANS LES PÉRITONITES

Par M. Paul GUIBAL (de Béziers),

Ex-interne des hôpitaux de Paris.

La perforation au cours de l'ulcère de l'estomac est une complication assez rare, dont le degré de fréquence n'est pas indiqué par les auteurs classiques. Nous avons eu cependant l'occasion d'en observer quatre cas en une seule année, dans le service de notre maître M. Tuffier. Pour trois de ces malades, la perforation ne fut reconnue qu'à l'autopsie; chez la quatrième, cette complication fut diagnostiquée de bonne heure et guérie par l'intervention. Les trois premières malades, trois femmes assez âgées, ayant respectivement quarante, quarante-deux, cinquante-trois ans, arrivèrent à l'hôpital avec tous les signes d'une péritonite purulente diffuse : température élevée (39°,5 à 40°); pouls rapide (variant de 120 à 140). mou, dépressible; ballonnement peu considérable, défense musculaire étendue à toute la paroi abdominale; sensibilité du péritoine révélée par la palpation et par le toucher vaginal. La diarrhée était continuelle, les vomissements faisaient défaut, la langue était humide sur le dos, sèche sur ses bords. Ces malades étaient abattues, incapables de répondre; l'une d'elles délirait. D'après les renseignements des parents qui les accompagnaient, les accidents remontaient à trente-six ou quarante-huit heures; ils avaient évolué très rapidement. Le diagnostic de péritonite s'imposait; quant à sa cause, l'exploration attentive de la région appendiculaire, du petit bassin, de l'estomac ne permettait pas de la deviner. L'incision médiane sus-pubienne, complétée par deux incisions iliaques, nous montra chaque fois le péritoine inondé de pus, sans mélange de gaz, ni d'aliments; l'appendice, les organes génitaux, l'intestin au voisinage des plaies, étaient intacts; l'état des opérées nous interdisait de chercher plus avant le point de départ de la péritonite. La

mort s'ensuivit dans les douze heures et l'autopsie révéla chaque fois un ulcère perforé, siégeant à la face antérieure du vestibule pylorique, présentant les dimensions d'une pièce d'un franc, sans trace d'adhérences à son voisinage.

La quatrième malade se présenta à nous sept heures après le début des accidents avec un ensemble de symptômes qui indiquaient le diagnostic et commandaient l'intervention immédiate. Voici son observation.

Observation. — *Ulcère perforé de l'estomac. Opération précoce, huit heures après le début des troubles : suture de la perforation et drainage très large de la cavité péritonéale. Guérison*[1].

La nommée Blanche C., âgée de dix-neuf ans, femme de chambre, entre le 21 février 1903 à l'hôpital Beaujon dans le service de notre maître M. Tuffier, sur le conseil de son médecin qui vient de porter le diagnostic d'appendicite suraiguë avec péritonite généralisée.

Il est cinq heures de l'après-midi; nous voyons la malade aussitôt. La jeune fille, habituellement pâle et antérieurement soignée pour de la chlorose, est d'une blancheur de cire; ses lèvres et ses conjonctives sont décolorées. Elle pousse des cris continuels, que lui arrachent des douleurs violentes étendues à tout le ventre. En des phrases hachées, coupées de cris plaintifs, elle nous raconte qu'elle s'était levée le matin très bien portante; elle vaquait à ses occupations et faisait de petits travaux de lingerie, sans aucun effort, lorsqu'elle a subitement ressenti une douleur violente à l'épigastre, comparable à un coup de couteau, qui l'a fait tomber à terre sans connaissance. Il était dix heures du matin.

Il convient de noter ici un détail très important, c'est que la patiente n'avait rien mangé depuis une heure du matin, heure à laquelle elle avait fait, au retour du théâtre, un souper assez abondant.

On s'empresse autour de la malade et on la ranime en lui faisant respirer des sels; puis elle prend, dans l'espace d'une heure, deux tasses à thé d'infusion très chaude de tilleul et un demi-verre d'eau. Elle sent alors que la douleur, qui se localisait à l'épigastre, descend vers la fosse iliaque droite, gagne la région sus-pubienne, envahit le côté gauche du ventre et finalement l'occupe tout entier. Depuis le début jusqu'au moment de l'admission, la malade n'a pas vomi; elle n'a rendu ni selles, ni gaz, ni urine.

La patiente se présente couchée sur le côté droit et recroquevillée en chien de fusil. Quand nous la tournons sur le dos, elle tient ses cuisses fléchies à angle droit; leur extension est impossible à cause de la douleur qu'elle provoque dans le ventre. La paroi abdominale est tendue, aplatie, déprimée par la tension des muscles. La palpation la plus délicate est horriblement douloureuse. Cette sensibilité exquise, quoique étendue à

1. La malade a été présentée au mois de juin à la *Société de Chirurgie*, par M. Tuffier.

tout l'abdomen, présente son maximum au niveau de l'épigastre, dans l'hypocondre et dans la fosse iliaque du côté droit, au-dessus du pubis. Elle est telle qu'une percussion même très superficielle est impraticable. Le toucher vaginal nous permet de sentir le col utérin dur, conique, virginal; les culs-de-sac vaginaux sont aussi douloureux à l'exploration que la paroi abdominale; le cul-de-sac postérieur ne bombe pas.

La température vaginale est de 38°,3; le pouls est à 120, assez bon; la langue est humide; le facies est tiré, exprimant surtout une souffrance horrible.

Reprenant notre interrogatoire, nous apprenons que la malade souffre de l'estomac depuis deux ans. Elle a présenté d'abord des vomissements survenant aussitôt après les repas, mais qui ne s'accompagnaient jamais d'hématémèse, ni de mélæna. Peu après sont apparues des douleurs très violentes, avec point dorsal et point xiphoïdien, commençant deux heures après les repas, calmées souvent par les vomissements qui avaient une saveur âcre et acide. Le régime lacté suivi de façon sévère améliora cet état, si bien qu'en juillet 1902 la malade cessait tout traitement.

A la fin d'octobre 1902, les douleurs et les vomissements reparaissaient, accompagnés de troubles chlorotiques très marqués pour lesquels la patiente fut soignée pendant quelques jours à l'hôpital Beaujon, en décembre. L'état restait stationnaire avec douleurs et vomissements survenant de façon irrégulière, pendant les mois de décembre et janvier. En février 1903, il semblait se produire un mieux sensible.

Enfin, vers le 15 février, les vomissements alimentaires apparaissaient après chaque repas; les douleurs épigastriques présentaient une exacerbation croissante. La malade se soignait de façon très irrégulière; elle se bornait à manger le moins possible pour diminuer les douleurs et les vomissements. Elle est arrivée ainsi à la crise dramatique du 21 février.

Ces commémoratifs ajoutés aux symptômes physiques imposaient le diagnostic d'ulcère perforé de l'estomac. Il s'appuyait sur les points suivants : antécédents gastriques manifestes, début violent par une douleur à l'épigastre, extension *à marche descendante* de la douleur, généralisation de cette douleur à tout l'abdomen avec prédominance du côté droit, enfin, absence de vomissements.

Rien ne plaidait en faveur de l'appendicite. On ne pouvait non plus soupçonner l'appareil génital d'être la cause des accidents : les règles n'avaient jamais fait défaut, et elles avaient eu lieu quinze jours auparavant; la malade n'avait jamais souffert du côté des annexes, ni jamais présenté d'écoulement leucorrhéique.

Devant la gravité de l'état de la malade, nous prévenons par téléphone M. Tuffier qui vient la voir à l'hôpital et confirme notre diagnostic. Il nous autorise à intervenir. L'opération commence à six heures, donc huit heures après le début de la crise douloureuse.

Sous l'anesthésie par le chloroforme, le ventre est nettoyé sur toute son étendue. Nous commençons par faire dans la fosse iliaque droite l'incision de Roux; elle doit nous permettre de reconnaître l'appendicite au cas où

notre diagnostic serait erroné; s'il est exact, cette incision permettra un large drainage de la fosse iliaque droite, dans laquelle le mésentère dirige les liquides issus de l'estomac, comme le démontre la clinique. Dès que le péritoine est ouvert, une quantité notable de liquide s'écoule au dehors; il est lactescent, non mêlé à des gaz, sans particules alimentaires, dépourvu d'odeur, répandu entre les anses intestinales et collecté en assez grande abondance sur le plancher de la fosse iliaque; l'intestin garde sa coloration normale, sans dilatations vasculaires, et il n'est pas distendu par les gaz. L'appendice est normal.

Nous aveuglons temporairement la plaie avec une mèche de gaze aseptique qui empêche l'issue de l'intestin. Allant aussitôt à l'épigastre, une incision médiane sous-xiphoïdienne nous conduit sur l'estomac. Le même liquide lactescent s'écoule par la plaie, sans mélange de gaz; nous avons sous les yeux les trois quarts inférieurs de la face antérieure de l'estomac sur laquelle n'apparaît aucune perforation; l'organe n'est pas vide et aplati, mais modérément distendu par du liquide et des gaz. La coloration de la séreuse est normale. Une bulle de gaz s'échappe du côté de la région pylorique qui est reconnue indemne, de même que la première portion du duodénum. Dilacérant alors avec une pince à disséquer le ligament gastro-côlique, nous explorons la face postérieure de l'estomac qui est saine; l'arrière-cavité des épiploons ne renferme pas de liquide. L'examen se reporte vers le pôle supérieur de l'estomac; pour cela notre aide soulève fortement le rebord costal gauche pendant que nous soulevons le foie, et nous apercevons l'ulcération profondément située sous le foie et cachée par lui. Elle occupe un siège élevé, sur la face antérieure de l'estomac, à trois centimètres en dehors de la petite courbure, à quatre centimètres au-dessous du cardia. Elle est ronde, d'un diamètre de huit millimètres environ; le moindre mouvement imprimé à l'estomac chasse dans le péritoine une petite quantité de ce liquide lactescent que nous avons trouvé déjà et une bulle de gaz.

L'hypocondre gauche contient beaucoup de ce liquide. Des compresses aseptiques sont enfoncées dans les deux hypocondres et l'estomac est isolé avec soin; pendant que l'aide maintient et soulève le rebord costal, nous tirons légèrement sur l'estomac pour l'abaisser et nous essuyons au fur et à mesure de son écoulement le liquide que ces manœuvres font sourdre. L'ulcération est alors bien visible et très accessible. Ses bords sont taillés à l'emporte-pièce; autour d'elle et sur une étendue d'un centimètre, les parois de l'estomac ont disparu et il ne reste que la séreuse; au delà l'estomac présente son épaisseur normale. L'ulcère a donc un diamètre d'environ deux centimètres, et il n'était fermé que par la séreuse; lorsque celle-ci s'est déchirée, des accidents formidables ont éclaté. Il ne s'est produit avant la perforation aucun travail de défense, car il n'existe aucune trace de fausses membranes, soit sur l'estomac, soit sur les organes voisins.

Nous obturons la perforation par un premier étage de points à la Lembert. Ces points séparés sont faits au fil d'Alsace passé avec l'aiguille de couturière. A cause de la minceur extrême des bords de l'ulcère, les points

sont passés à 15 millimètres de ces bords, là où l'estomac présente une épaisseur normale. La ligne d'adossement des deux lèvres du Lembert est verticale. Un surjet pratiqué avec le même fil d'Alsace renforce ce premier plan et plisse l'estomac; pour assurer l'étanchéité parfaite de la suture, nous prolongeons le surjet loin au-dessus et au-dessous de la perforation. Pour comble de précaution, nous superposons au précédent surjet un second surjet fait de la même manière. Enfin, nous recouvrons le tout d'un petit carré d'épiploon emprunté à l'extrême bord gauche du tablier épiploïque et nous le fixons à ses quatre angles, suivant la technique conseillée par Loewy. Après remise en place de l'estomac, nous enfonçons deux larges drains dans l'hypocondre gauche, un dans l'hypocondre droit; entre eux une mèche de gaze aseptique couvre l'estomac. La moitié inférieure de la plaie est fermée en un seul plan par des crins de Florence.

En vue d'assurer le drainage de la cavité péritonéale, nous exécutons rapidement l'incision de Roux dans la fosse iliaque gauche et une incision médiane sus-pubienne; chacune d'elles donne lieu à l'écoulement du même liquide lactescent. La quantité écoulée en tout égale environ trois quarts de litre. Dans chaque incision iliaque et dans l'incision sus-pubienne, nous introduisons trois drains de la grosseur du pouce, séparés par des mèches de gaze aseptique. Seule l'incision épigastrique a été rétrécie de moitié; les autres sont laissées largement béantes.

Quand le pansement aseptique a été terminé, la patiente est mise dans la position de l'hystérectomie vaginale; le vagin est savonné et lavé à l'alcool; puis nous pratiquons la colpotomie postérieure, qui donne issue à un verre ordinaire de liquide. Deux drains en T assurent le drainage; le vagin et la vulve sont garnis de gaze aseptique absorbante.

L'opération a duré quarante minutes.

Dans la nuit, injection sous-cutanée de 2 litres de sérum et de 50 centigr. de caféine. Le lendemain, le pouls est à 110; T = 36°,6. Etat général bon. Le pansement est très mouillé. Les drains vaginaux surtout ont beaucoup donné.

Le deuxième jour, nous enlevons les mèches des quatre plaies abdominales et nous laissons les drains qui sont raccourcis de moitié le troisième jour. Le quatrième jour, les plaies suintent très peu; les gros drains sont remplacés par d'autres plus courts et plus étroits. Le sixième jour, ils sont enlevés complètement; les plaies abdominales sont pansées à plat et touchées chaque jour à la teinture d'iode.

Les drains vaginaux ont donné un écoulement abondant pendant quatre jours; le sixième jour, cet écoulement est nul, et nous les enlevons.

Pendant ce temps la température oscille entre 36°,6 le matin et 37°,8 le soir. La malade commence à prendre du lait le deuxième jour et son état général se relève progressivement. Dès le 4e jour elle prend deux litres de lait.

Le douzième jour, alors que la convalescence semblait devoir se terminer sans encombre, la température atteint le soir 39°,5; en même temps le mollet gauche s'enfle et devient douloureux. Le lendemain, l'œdème

occupe tout le membre; la veine crurale est grosse et douloureuse; la phlébite est confirmée. Malgré cela l'état général reste bon et les plaies tendent à se fermer rapidement.

Le vingtième jour, l'œdème couvre à gauche la crête iliaque; le lendemain, il envahit le membre inférieur droit. Les plaies en surface ne donnent lieu qu'à un écoulement insignifiant; le ventre est souple, indolore partout; les culs-de-sac vaginaux sont normaux.

La température se tient quelques jours entre 37° et 38°,5. Elle tombe définitivement le trente-troisième jour après l'opération. Le trente-sixième jour, l'œdème a complètement disparu.

Pendant ces accidents la malade s'est plainte de quelques douleurs d'estomac; elle n'a jamais eu de vomissements. Elle s'alimente bien et son état général s'améliore.

Après un massage de quelques jours, on lui permet de se lever le 20 avril. Les plaies sont cicatrisées. La rétraction des tissus a été telle que les incisions, hautes d'environ 8 centimètres, sont réduites à une cicatrice de 3 centimètres. Quand la malade tousse, elles restent déprimées et ne paraissent pas devoir être le siège d'une éventration.

Dans cette observation, plusieurs points intéressants méritent d'être signalés.

En premier lieu, le diagnostic était facile à poser, car la symptomatologie était des plus nettes. On sait que les éléments essentiels de ce diagnostic sont les suivants: l'existence d'un passé stomacal, décelé de façon très nette, dans notre cas, par l'interrogatoire; le début brusque des accidents par une douleur épigastrique ; l'apparition, dans les heures qui suivent, des signes d'une péritonite généralisée, la douleur et la défense musculaire suivant une marche descendante et prédominant du côté droit de l'abdomen; enfin, l'absence de vomissements. Les vomissements ont été notés cependant, dans quelques rares exemples où la perforation était haut placée, avoisinant le cardia. Bien que chez notre malade la perforation fût élevée, les vomissements firent défaut.

Après le début dramatique qui décelait le moment précis de la perforation, les troubles s'aggravaient avec une rapidité très grande. Au bout de huit heures, la cavité péritonéale était entièrement inondée par le liquide venu de l'estomac. Il n'est pas douteux que, quelques heures plus tard, la malade aurait succombé, après être tombée dans l'état de collapsus où nous avons trouvé les trois patientes dont nous avons brièvement rapporté l'histoire au commencement de cet article.

L'irritation de la séreuse péritonéale et surtout de la portion élevée de cette séreuse se révélait par un signe de grande importance que signalent nombre d'auteurs; la respiration était fréquente

et à type renversé, c'est-à-dire que l'abdomen s'affaissait pendant l'inspiration et devenait saillant pendant l'expiration. Ce mode respiratoire, qui est le contraire du mode normal, résulte de la paralysie fonctionnelle du diaphragme, que suppléent les muscles élévateurs et dilatateurs de la cage thoracique. Cette paralysie fonctionnelle du diaphragme accompagne en général la péritonite généralisée ou la péritonite limitée à l'étage supérieur de l'abdomen ; nous l'avons observée dans maints autres cas de péritonite diffuse dont l'origine était variable, utérine (perforation criminelle), annexielle, appendiculaire, stomacale, et dans deux cas d'inondation péritonéale par rupture tubaire. Le diaphragme, lorsque la séreuse qui le recouvre est irritée ou enflammée par le sang ou le pus, cesse de fonctionner et se paralyse, comme font dans les mêmes circonstances l'intestin et la vessie. La constatation de ce symptôme a donc une grande importance, car il indique la participation à l'inflammation de la portion sus-ombilicale du péritoine.

Nous ne nous arrêterons pas au procédé que nous avons employé pour aveugler la perforation. L'adossement séro-séreux des parois de l'estomac par des points à la Lembert nous offrait une garantie suffisante et constituait une méthode plus simple et aussi efficace que la suture des bords mêmes de la perforation, en considération surtout de ce fait que ces bords étaient amincis sur une étendue considérable autour de la perforation. Quant à l'excision même de l'ulcère, suivie de suture des parois de la brèche ainsi faite à l'estomac, c'était une tentative très logique, mais qui nous parut contre-indiquée à cause de sa complexité plus grande et de l'état grave où se trouvait l'opérée.

On nous permettra d'insister sur la manière dont nous avons assuré le drainage de la cavité péritonéale. Cette cavité avait été souillée dans toute son étendue par le liquide issu de l'estomac. Il n'est pas douteux que ce liquide était septique, quoiqu'il ne contînt pas de parcelles alimentaires et quoique nous n'ayons pas établi par des cultures la nature des agents microbiens qu'il devait forcément contenir. Pour permettre au péritoine de se défendre, il fallait donc assurer un drainage large, capable d'évacuer rapidement la totalité du liquide épanché. Cinq incisions, donnant passage à de gros drains et à des mèches aseptiques, réalisaient ce drainage : une à l'épigastre, par où s'écoulaient les liquides amassés à droite et à gauche de l'estomac ; une dans chaque fosse iliaque et sur la ligne médiane sus-pubienne, drainant les fosses iliaques où le liquide tend naturellement à se collecter. Nous y avons enfin ajouté l'incision du cul-de-sac postérieur qui permit l'issue d'une quantité

notable de liquide amassée dans le Douglas. Nous attribuons la plus grande importance à ce drainage au point le plus déclive de la cavité abdominale; aucune autre incision, ni l'incision iliaque, ni l'incision sus-pubienne, ne peut prétendre égaler la colpotomie, car par elle les liquides s'écoulent en vertu des lois de la pesanteur aidée par la capillarité, si l'on enveloppe le drain de gaze aseptique sèche; l'incision sus-pubienne n'offre pas cet avantage, puisque le liquide amassé dans le Douglas ne s'élève qu'en vertu de l'action de la capillarité qui lutte contre l'action de la pesanteur.

Ce qui démontre l'efficacité de la colpotomie, c'est que le drain vaginal fut pendant cinq jours le siège d'un écoulement abondant, tandis que les autres drains cessèrent de donner dès le troisième jour. Il nous semble donc indiqué de pratiquer toujours la colpotomie dans les cas de péritonite diffuse généralisée et de l'associer aux incisions hautes que l'on pourra avoir faites préalablement. Chez la femme, cette manœuvre ne présente aucune difficulté; chez l'homme, l'ouverture du cul-de-sac recto-vésical est un peu plus délicate, cependant on n'hésitera pas à y avoir recours dans le cas de péritonite généralisée, comme on la pratique dans les cas d'appendicite pelvienne. La voie prérectale est la plus simple et la plus commode.

Nous avons eu l'occasion d'employer cette pratique des incisions abdominales multiples, associées à l'ouverture du cul-de sac de Douglas, dans deux autres cas de péritonite diffuse; une fois elle était due à une appendicite avec gangrène totale de l'appendice survenue en trente-six heures; l'appendice, totalement vert et ramolli, était entièrement libre dans la cavité péritonéale, sans trace d'adhérences; il présentait deux perforations par lesquelles des matières avaient coulé dans le ventre. L'autre malade, une jeune femme, présentait une péritonite généralisée, à pus louche, sentant très mauvais; nous ne pûmes découvrir ni par l'interrogatoire, ni par l'examen de l'appendice, de l'intestin au voisinage des incisions, de l'appareil génital, quel était le point de départ de cette péritonite. Nous avions commencé l'opération avec la conviction qu'elle était due à des manœuvres abortives, et cela malgré les dénégations de la malade : il y avait eu un retard de règles de trois semaines, et le col utérin était un peu mou.

Chez ces deux malades, l'état général était très alarmant : pouls très rapide et faible, langue rôtie, vomissements incessants, absence d'urine et de gaz, sensibilité exquise de tout l'abdomen s'accompagnant de flexion des cuisses sur le tronc. Dans les deux cas, l'intervention fut la même et rapidement menée; après anesthésie

légère, incision dans la fosse iliaque avec examen de l'appendice qui fut extirpé une fois; incision de la fosse iliaque gauche; enfin, incision large du cul-de-sac postérieur; introduction de 3 gros drains dans chaque incision; pansement aseptique absorbant. Pendant les heures qui suivirent l'opération, on fit à ces opérées des injections sous-cutanées de sérum et de caféine.

Au bout de quarante-huit heures, l'état général commençait à se relever et, vingt-quatre heures plus tard, on pouvait escompter la guérison qui fut obtenue assez rapidement.

Pour ces deux malades encore, nous avons constaté que de tous les drains, ceux qui donnèrent l'écoulement le plus abondant et le plus prolongé furent les drains vaginaux.

Nous pensons donc qu'il y a avantage à drainer très largement les péritonites diffuses, par plusieurs incisions abdominales, surtout par des incisions iliaques, et par l'incision du cul-de-sac de Douglas; celle-ci n'est guère plus difficile chez l'homme que chez la femme, surtout si l'on déprime le cul-de-sac recto-vésical avec une longue pince introduite par une des incisions abdominales.

Les incisions doivent être larges, et nous ne comprenons pas la pratique de certains chirurgiens que nous avons vu fermer l'incision sur le drain et l'étrangler dans la plaie. Dans ces cas, le drainage est nul ou insuffisant, le péritoine est mal secondé pour lutter contre l'infection.

Ces chirurgiens ont évidemment le désir de réduire au minimum les chances d'une éventration post-opératoire. L'éventration existera cependant aussi bien qu'avec une plaie plus large, puisqu'il y a drainage et infection. Nos cas nous démontrent d'ailleurs que les grandes incisions donnent lieu à une cicatrice minime du fait de la rétraction du tissu fibreux et que, deux mois après la cicatrisation, la toux ne révélait encore aucune amorce d'éventration.

D'ailleurs, la possibilité d'une éventration ne doit pas entrer en ligne de compte au moment où l'on opère pour une péritonite généralisée, qui compromet gravement la vie. La seule indication du moment est de parer au plus urgent, c'est-à-dire d'assurer par tous les moyens possibles l'évacuation complète et facile du liquide intrapéritonéal.

TRAVAIL DE LA CLINIQUE CHIRURGICALE INFANTILE DE BORDEAUX.

OSTÉOMYÉLITE AIGUË
DE L'EXTRÉMITÉ SUPÉRIEURE DU FÉMUR

Par le Dr Joseph GUYOT,
Chirurgien des hôpitaux de Bordeaux.

L'ostéomyélite de l'extrémité supérieure du fémur, nous voulons parler de l'ostéomyélite aiguë primitive, paraît, depuis quelques années, sortir de la période très longue pendant laquelle elle était méconnue ou confondue avec un grand nombre d'autres affections. Sa rareté, les difficultés de son diagnostic et les indications toutes spéciales de sa thérapeutique méritent cependant une étude qui ne peut être que profitable, étant donné la mortalité élevée fournie par les statistiques. Cette léthalité véritablement importante (60 p. 100) s'explique à la fois par la gravité inhérente à une localisation osseuse profonde et aussi par les difficultés considérables du diagnostic précoce. Ayant eu l'occasion d'observer et, après l'avoir opérée, de suivre pendant deux ans une jeune malade dont nous rapportons ci-après l'intéressante observation, nous avons cru faire œuvre utile de grouper en ce travail les quelques considérations cliniques et thérapeutiques qui semblent actuellement ressortir des faits analogues jusqu'ici publiés.

OBSERVATION I. — *Ostéomyélite aiguë de l'extrémité supérieure du fémur droit. Arthrite purulente coxo-fémorale avec abcès arthrofluent de la face antérieure de la cuisse. Intervention tardive. Nécrose de l'extrémité supérieure du fémur avec séquestration de la tête articulaire. Guérison avec claudication.* (Observation inédite.)

Louise W..., âgée de huit ans, est une fillette auprès de laquelle nous fûmes appelé il y a deux ans par notre ami le Dr V... Cette enfant, de santé habituellement délicate, mais n'ayant eu aucune affection pouvant nous intéresser, jouissait d'une bonne santé lorsqu'un matin, en s'amusant, elle heurta sa hanche droite contre le bord saillant d'une table de cuisine. Elle

ressentit une douleur assez vive dans la région, mais put marcher toute la journée. Le lendemain, il paraissait que ce petit traumatisme ne dût pas avoir de suites, l'enfant ne ressentant, du côté de la hanche traumatisée, aucun phénomène douloureux.

Elle fut ainsi très bien pendant une huitaine de jours. Au bout de ce temps, sans qu'aucune cause puisse en expliquer l'apparition, elle est prise de lassitude générale, céphalée, inappétence et enfin, d'un fort accès de fièvre avec transpirations abondantes, soif, dyspnée et prostration très accentuée. La période fébrile aiguë dura cinq jours avec très légère rémission matinale, sans qu'on ait pu prendre sa température exacte au thermomètre. Le Dr V..., appelé au troisième jour, examina attentivement la jeune malade et ne trouva, du côté des poumons ou de l'abdomen, rien d'anormal. La gorge était rouge et présentait les caractères d'une angine érythémateuse simple. C'est en examinant en détail l'enfant, qu'il remarqua une gêne très notable dans les mouvements de l'articulation coxo-fémorale droite. En faisant des mouvements limités de la cuisse, les muscles entrent en contraction, et l'on produit des phénomènes très douloureux qu'il est difficile de cantonner dans certains points, étant donné l'indocilité et la pusillanimité de l'enfant qu'il est très difficile de déterminer à se prêter à l'examen. Pas de tuméfaction, ni d'œdème de la région.

On prescrit : immobilité avec applications de cataplasmes chauds sur la région inguinale, régime liquide et deux cachets, par vingt-quatre heures, de sulfate de quinine à 25 centigrammes. Au bout de deux jours, la température tombe le matin, mais il persiste tous les soirs, pendant deux ou trois heures, une légère poussée fébrile se traduisant par un peu de chaleur à la peau et de l'abattement. Pendant un mois, l'enfant resta ainsi avec des phénomènes suraigus; son état général s'altéra rapidement, elle maigrit; ses muqueuses étaient décolorées, les urines rares et foncées. La cuisse s'était insensiblement portée en abduction très nette avec rotation complète du membre inférieur en dehors; celui-ci repose sur le plan du lit par sa face externe, la jambe à demi fléchie sur la cuisse. La région supérieure du membre est très notablement tuméfiée, mais la tuméfaction est globale, on ne note pas de fluctuation; la peau n'est pas anormalement colorée et n'est le siège d'aucun œdème.

Devant la persistance de ces symptômes et l'aggravation de l'état de l'enfant, le Dr V... me prie de vouloir bien la voir en consultation avec lui.

Lorsque je la vis, le 6 février, il y avait exactement trente-trois jours après le début des accidents. Je trouvai une enfant pâle, très amaigrie, paraissant souffrir beaucoup, puisque les plus légers mouvements imprimés à son lit lui arrachaient des cris. Température, 38°,1; pouls, 96; respiration normale. Nous examinons successivement les différents viscères thoraciques et abdominaux sans rien trouver d'anormal. Les urines sont très chargées en urates et acide urique; elles ne renferment pas d'albumine. Portant tout notre examen sur la hanche malade, nous constatons l'attitude du membre déjà décrite, la tuméfaction de la région, qui contraste avec celle du côté opposé.

La fosse iliaque est libre et la pression sur la crête iliaque ne révèle aucun phénomène douloureux; il est par contre difficile de palper le pourtour de l'articulation de la hanche, car l'enfant accuse de la douleur ; on ne peut déceler de fluctuation, étant donné l'état de contracture des muscles périarticulaires. Le trochanter n'est pas surélevé, mais il parait très notablement tuméfié et est douloureux à la pression ainsi que toute l'extrémité supérieure du fémur. Ce n'est qu'au tiers inférieur de cet os que la tuméfaction cesse et qu'on peut se rendre compte qu'il n'y a pas de douleur à la pression. L'articulation du genou est saine. On ne trouve pas le phénomène du choc rotulien.

Au niveau du cou-de-pied et sur la face dorsale de celui-ci, on trouve de l'œdème mou, non inflammatoire, donnant très nettement le godet caractéristique.

Tous les os du squelette sont passés successivement en revue et sur aucun on ne trouve de tuméfaction ou de douleur. Le toucher rectal est impossible, étant donné l'état d'hypersensibilité de l'enfant.

Le diagnostic d'ostéomyélite aiguë de l'extrémité supérieure du fémur avec arthrite purulente est alors porté, contrairement à l'opinion préexistante de coxalgie, qui expliquait la longue expectation à laquelle l'enfant avait été soumise. On pratique une injection de 200 cc. de sérum artificiel et l'intervention est décidée.

Narcose chloroformique. L'enfant endormie, il est permis d'examiner plus complètement la région ; c'est ainsi qu'au moindre mouvement du fémur on entend de gros craquements osseux intra-articulaires. La palpation fait reconnaître, sur la face antéro-externe de la cuisse, une fluctuation profonde, que la contracture musculaire avait empêché de déceler. Une incision de dix centimètres est faite verticalement sur le bord antérieur du trochanter; après section de la peau, aponévrose et couches musculaires, on tombe sur un gros abcès qui a décollé toute la partie antérieure du tiers supérieur du fémur; celui-ci est dénudé; on ne trouve que de loin en loin quelques débris de périoste en partie mortifié. Le trochanter est tuméfié, ramolli et infiltré ; de plus, on ne trouve pas, tout autour de l'os nécrosé, l'étui habituel d'os nouveau périostique.

L'incision est prolongée en haut : l'articulation coxo-fémorale communique largement avec l'abcès antérieur; on enlève avec une pince la calotte hémisphérique articulaire complètement isolée et ne tenant plus au cotyle que par un vestige de ligament rond. L'extrémité supérieure nécrosée, qui se laisse écraser par le doigt, est réséquée sur l'étendue de trois centimètres [1]. L'hémostase est faite, puis on pratique un grand lavage à l'eau oxygénée de la cavité articulaire et du foyer purulent.

On résèque des lambeaux de parties molles d'aspect grisâtre et sphacélés. Deux gros drains sont mis en chiens de fusil dans la partie supérieure de la plaie ; ils drainent le cotyle que l'on a trouvé sain pendant l'intervention ;

1. Ces pièces très intéressantes ont été présentées à la Société d'anatomie de Bordeaux.

on met de même, dans le décollement purulent de sa face antérieure, deux autres drains qui sortent à la partie externe. La plaie est réunie sur la partie moyenne par huit points de suture; elle est laissée largement béante autour des orifices des drains que l'on entoure de mèches de gaze iodoformée.

Large pansement ouaté avec gouttière de carton ne laissant libre que le pied sur lequel on installe l'extension continue élastique. L'opération a duré une heure et quart sans ennuis chloroformiques. Au réveil, le pouls est rapide, mais régulier. On renouvelle l'injection de sérum artificiel fabriqué extemporanément avec chlorure de sodium et eau bouillie distillée. Injection de 500 cc. qu'on renouvelle tous les jours pendant huit jours.

Le 8 février: l'enfant a été très fatiguée par le choc opératoire, cependant le cœur tient bon; la température est brusquement tombée à 36°,2; les urines sont plus abondantes. Le pansement, qui a été traversé par l'écoulement de sang et de pus, est renouvelé. Les plaies ont un aspect grisâtre; on se sert des drains pour faire un lavage soigneux au cyanure de mercure à 1 p. 2000, puis on termine avec l'eau oxygénée.

Les jours suivants, état à peu près stationnaire. Élévation vespérale de la température à 38°, 38°,6.

Le 17 février : chute complète de la température qui est plutôt en hypothermie. L'enfant s'alimente bien, l'état général s'améliore à vue d'œil, mais la suppuration est toujours profuse du côté de la plaie. Les points de suture ont été enlevés au huitième jour.

10 mars: les surfaces mises à nu bourgeonnent bien; l'écoulement purulent ayant diminué très notablement, nous décidons d'introduire, à la place de l'os nécrosé, des fragments de fémur de veau préalablement décalcifiés. A cette intention, nous avons fait préparer par M. Garraud, pharmacien des hôpitaux, deux extrémités supérieures de fémur de veau représentant à peu près le volume et la disposition de l'os mortifié. Après ablation des drains et en s'aidant de deux larges plaies, supérieure ou fessière et inférieure ou crurale, nous introduisons assez facilement l'os préparé aseptiquement. Pansement aseptique à plat.

14 mars: depuis l'introduction de l'os décalcifié, la suppuration est plus abondante, sans qu'il y ait aucune modification au point de vue de l'état général.

21 mars: l'os décalcifié ne paraissant pas bien toléré et se montrant à l'ouverture de la plaie, est enlevé et remplacé par un drain. Le suintement diminue immédiatement; la tuméfaction de la racine de la cuisse a beaucoup diminué.

Pendant trois mois, les trajets continuent à laisser sourdre du pus et quelques esquilles osseuses provenant de la partie du fémur en contact avec l'abcès.

On ne trouve aucune production d'os nouveau; il existe entre la cavité cotyloïde et la partie supérieure du fémur un espace vide de toute substance osseuse. Étant donné l'absence de réaction périostale, on cesse l'extension et on essaie de mettre la partie restante du fémur en contact

avec le cotyle. Malgré tout, il persiste une grande mobilité de la hanche que l'on n'arrive à atténuer que par le port d'un appareil prothétique qui prend point d'appui sur le bassin et les condyles du fémur et supplée assez l'absence de l'extrémité supérieure fémorale pour permettre la marche à l'aide d'une béquille.

L'état général de Louise W..., après une longue période de convalescence, est devenu parfait. Il n'en est pas de même du fonctionnement du membre inférieur droit qui présente une véritable infirmité, un peu atténuée par le port de l'appareil prothétique. Que deviendra ce membre inférieur chez une enfant jeune, en pleine voie de développement? N'est-il pas voué à une atrophie de plus en plus prononcée? Nous le craignons, sans pouvoir l'affirmer.

Nous avons revu Louise il y a quelques mois, l'atrophie du membre est manifeste, mais depuis qu'elle marche, il semble qu'il y ait une reprise dans la vitalité et le développement du membre.

L'histoire clinique de notre petite malade ainsi que deux autres cas d'ostéomyélite de l'extrémité supérieure du fémur observés dans le service de notre maître, le professeur Piéchaud, nous ont amené à rechercher les observations publiées et à en faire une étude comparative. Nous avons lu avec intérêt les beaux travaux du professeur O. Lannelongue sur « l'ostéomyélite de croissance »; nous avons consulté aussi les thèses de Giraud (Paris, 1893); Lecomte (Paris, 1894); Lévêque (Lyon, 1895); Cœurderoy (Paris, 1900); Cardot (Paris, 1902). Chacun de ces mémoires apporte son contingent d'observations intéressantes et de déductions utiles. Dans la thèse de Bernard (Bordeaux, 1897), nous avons aussi trouvé des documents très intéressants. Il est de toute justice de signaler les observations si précises de Braquehaye, parues dans la *Gazette hebdomadaire de Médecine et de Chirurgie* et relatives à des cas d'ostéomyélite des nouveau-nés; l'observation si nette de notre maître et ami le professeur agrégé Chavannaz, avec les judicieuses idées thérapeutiques qui l'accompagnent; le compte rendu du Congrès d'Obstétrique et de Pédiatrie de Bordeaux (1895), où nous trouvons relaté le débat sur l'ostéomyélite de la hanche entre le professeur O. Lannelongue, A. Broca et le professeur Demons. Nous signalerons enfin le très documenté travail de Broca, Delanglade et Barbarin sur les arthrites aiguës et les ostéomyélites de la hanche paru récemment dans la *Revue d'Orthopédie*[1], et l'article de notre excellent maître, le professeur Piéchaud, publié il y a quelques mois dans la *Revue mensuelle de Gynécologie*[2], *Obstétrique et Pédiatrie*. Dans cet article,

1. *Revue d'Orthopédie*, 1902.
2. *Revue mensuelle de Gynéc., Obstétriq. Pédiatrie*, Bordeaux, avril 1903.

se trouvent décrites deux observations personnelles et discutées les indications délicates de l'intervention chirurgicale. Parmi les auteurs étrangers, nous mentionnons les travaux de Macnamara (1887), Swicke (1882), Gray et Barton (1880), Koplick (in *American Journal of the med. sc.*, 1892); Otto Soltman (in *Jarbuch. für Kinderheilkunde und phys. Erziehung*, 1895).

I. — Étiologie.

L'ostéomyélite est le type de la maladie de croissance; elle est liée, comme l'a bien mis en évidence le professeur O. Lannelongue, dans ses différents travaux, à l'évolution normale du squelette. L'ostéomyélite de l'extrémité supérieure du fémur obéit à cette loi générale et dans les 54 observations que nous avons réunies dans ce travail nous trouvons suivant l'âge :

De 0 à 1 an	13 cas.
De 1 an à 3 ans	4 —
De 3 ans à 5 —	5 —
De 5 ans à 10 —	13 —
De 10 ans à 20 —	15 —
Au-dessus de 20 —	2 —

Parmi les âges extrêmes, nous signalerons les observations de Lamothe et Braquehaye relatives à des enfants de quinze jours; l'âge moyen étant entre neuf et douze ans. Ce qui frappe dans ce tableau, c'est le chiffre élevé des enfants au-dessous d'un an. Il ressort en effet des observations rapportées par Braquehaye, Charrézieux et Aldibert que cette localisation grave se rencontre plus fréquemment chez l'enfant en bas âge. Dans ces cas, l'affection reste rarement localisée à un seul os : le fémur est envahi en totalité, et la cavité cotyloïde participe aux altérations anatomiques.

Il semble que l'on observe l'ostéomyélite supérieure du fémur plus souvent chez les garçons que chez les filles. En compulsant nos observations, nous trouvons 30 garçons, alors que nous ne comptons que 21 filles. Parmi les causes prédisposantes, nous devons mentionner surtout, lorsqu'il s'agit d'adolescents, toutes les causes qui diminuent la résistance du sujet : le surmenage, les fatigues physiques, la convalescence des affections débilitantes, que nous retrouverons mentionnées dans les observations de Gosselin, O. Lannelongue, Régnier; les angines (Lamothe); un abcès buccal (Cœurderoy); la coqueluche (Braquehaye, XVI), la coqueluche et la rougeole (Lannelongue, XX); l'athrepsie (Charrézieux). Nous tenons enfin à faire ressortir l'importance du *traumatisme* qui se rencontre assez fréquemment dans les antécédents de nos petits malades (22 fois)

et qui se traduit par une chute, un coup reçu sur la région trochantérienne, un écart violent pour éviter un danger, une plaie,... etc. Dans ces cas, il semble que le traumatisme, quelle que soit la forme qu'il revêt, agit en amenant la localisation de l'infection, en déterminant ces *entorses épiphysaires* bien décrites par Ollier et qui préparent le terrain à l'ostéomyélite. La nature infectieuse de l'affection ne laissant plus aucun doute, il serait fastidieux de décrire toutes les portes d'entrée proches (plaies des régions trochantérienne, inguinale et crurale) ou éloignées que l'on trouve signalées. Nous devons, chez les tout petits enfants, signaler d'une façon toute particulière la valeur pathogénique des suppurations ombilicales, source fréquente, chez les nourrissons, de toutes sortes de complications infectieuses et que nous trouvons mentionnées dans les observations de Koplick, Lamothe et Braquehaye. Nous signalerons aussi chez ceux-ci la valeur des ulcérations malléolaires et talonnières, bien étudiées dans la thèse de Raffin (Bordeaux, 1896) et que l'on rencontre assez souvent même chez des enfants vigoureux; elles paraissent avoir surtout pour cause les petits traumatismes dus au frottement continuel de langes à tissu trop ferme et sont aidées dans leur action nocive pour les téguments par l'imbibition des linges par les urines de l'enfant. Elles peuvent être le point de départ de manifestations ostéomyélitiques dont la porte d'entrée passe inaperçue; elles se trouvent indiquées dans le cas de Charrézieux, où il s'agissait d'un enfant athrepsique. Signalons enfin la dentition (Braquehaye), qui agit à la fois comme cause générale débilitante et comme porte d'entrée de l'infection. On a successivement incriminé encore : les troubles intestinaux, les éruptions cutanées, l'ophtalmie purulente des nouveau-nés, le vaccin (Otto Soltman); la puerpéralité maternelle, mise en cause par Chipault et Koplick; la scrofule, le rhumatisme et le froid humide, signalés par le professeur O. Lannelongue, enfin, les plaies des doigts. L'importance des *saisons* a une action éloignée, mais indéniable pour ceux qui ont fréquenté les hôpitaux d'enfants. Comme le fait remarquer avec raison Cœurderoy, « il y a beaucoup plus d'ostéomyélites dans les services de chirurgie aux mois de mars et avril, aux mois d'octobre et de novembre, par conséquent, au printemps et à l'automne ». Cette influence est certainement indirecte et les saisons ne peuvent agir que par les sauts brusques de la température qui, donnant lieu à des angines, à des bronchites, créent ainsi une porte d'entrée pour les microbes et préparent la localisation de ceux-ci sur les os.

Le plus souvent, l'ostéomyélite de l'extrémité supérieure du fémur est unilatérale; dans quelques cas, elle peut être bilatérale;

dans ces cas, la bilatéralité est successive et non simultanément, c'est-à-dire qu'elle est liée à un foyer secondaire dans l'extrémité supérieure fémorale du côté opposé à la lésion primitive.

Quelle est la plus grande fréquence de la nature bactérienne de l'infection? C'est incontestablement le staphylocoque qui est observé le plus souvent (11 fois), puis viennent successivement le streptocoque (6 fois), le pneumocoque (3 fois), l'association des staphylocoques et des streptocoques (1 fois); enfin, le bacille tuberculeux que l'on a, dans quelques rares observations, signalé en association microbienne avec l'un ou l'autre de ces deux microbes pyogènes. Nous devons reconnaître que, dans un assez grand nombre d'observations, l'examen bactériologique manque ou n'est pas signalé. De ces résultats, il est permis de se rendre compte qu'au fémur, comme dans toutes les autres localisations, l'ostéomyélite aiguë est caractérisée par un polymorphisme microbien à prédominance incontestable staphylococcienne. Pour Bernard, ce qui fait la physionomie propre de l'affection, ce sont les conditions de développement anatomique et physiologique de l'épiphyse fémorale supérieure. Celle-ci mettrait très longtemps à s'ossifier : à un mois, la tête est complètement cartilagineuse, et son cartilage se continue sans ligne de démarcation apparente avec celui qui forme le grand trochanter; à un an, ces deux portions de l'os, col et grand trochanter, sont encore en grande partie cartilagineuses, puis peu à peu les points d'ossification apparaissent et grossissent, déterminant autour d'eux un travail congestif intense et une hyperhémie vasculaire de toute l'articulation coxo-fémorale. Si maintenant on remarque que cette extrémité du fémur est presque tout entière intra-articulaire, que d'autre part, elle supporte le poids lourd du thorax et de la tête à un âge où l'on fait les premiers pas et que plus tard, dans la vie active de l'enfant, elle travaille beaucoup plus que les autres articulations, ne se peut-il pas qu'il y ait là comme une cause efficiente remarquable du développement de l'ostéomyélite aiguë au niveau d'une partie articulaire où existe constamment un travail physiologique intense d'ossification? Cette opinion, vraisemblable au point de vue logique, paraît cependant en contradiction avec les statistiques publiées par la plupart des auteurs et qui montrent que la localisation au niveau de la hanche n'est pas plus fréquente que dans les autres segments du squelette, au contraire, puisque Mauclaire nous donne la statistique de 113 cas de Golay, où le tibia fut pris 81 fois, le fémur 9 fois, l'humérus 5 fois et la clavicule 2 fois. Il semble donc, que si les conditions de développement de l'extrémité supérieure du fémur jouent un rôle

dans la localisation de l'ostéomyélite, elle ne doit être qu'exceptionnelle, étant donné la rareté relative des cas observés. Si les idées émises par Bernard étaient probantes, l'ostéomyélite supérieure du fémur tiendrait la première place par ordre de fréquence dans la statistique de l'ostéomyélite : ce qui, en ce moment, paraît loin de la vérité.

II. — Anatomie pathologique.

Étant donné nos connaissances sur le développement de l'ostéomyélite, qui naît toujours au niveau des cartilages d'ossification, il est utile de faire précéder l'étude des lésions de celle des conditions de développement normal de l'épiphyse fémorale supérieure. Trois points d'ossification apparaissent : un pour la tête, un pour le grand trochanter, un pour le petit trochanter. Tout le col jusqu'à la tête se trouve formé aux dépens du point diaphysaire primitif. Il semble *a priori* que chacun d'eux pourrait être le point de départ de formes cliniques variables; il n'en est rien dans la grande majorité des cas, car ces trois centres d'ossification sont trop rapprochés pour ne pas être intéressés dans le processus inflammatoire qui frappe l'un d'eux. De tous le plus souvent primitivement atteint est incontestablement le point intra-articulaire de la tête fémorale, qui, par sa situation toute spéciale dans l'articulation, donne à l'affection une tournure clinique qui lui est propre. Les points du petit et du grand trochanter sont rarement atteints primitivement; cependant nous avons relevé dans notre statistique des cas qui se rapportent tout à fait à l'ostéomyélite isolée du grand trochanter sans participation articulaire, mais ces cas sont exceptionnels, puisque nous ne possédons que 7 observations indéniables, où le grand trochanter fut seul intéressé sans participation articulaire (obs. III, VIII, XIX, XXXVII, XXXVIII, XLVIII, LII). Dans les 47 autres observations, l'articulation était envahie. Les altérations macroscopiques et microscopiques du tissu épiphysaire ne diffèrent en rien des lésions observées au niveau des autres épiphyses et que l'on a pu très bien observer par les autopsies, malheureusement trop fréquentes, pour ce qui est des lésions avancées, et par les interventions chirurgicales ou les expérimentations, pour les altérations osseuses du début. Ce sont au début des phénomènes de congestion osseuse très intense : le sang ensemencé renferme de nombreux agents microbiens. Plus tard la suppuration s'établit et, dans quelques cas à marche rapide, au bout de peu de temps. C'est la production et l'évolution de cette suppuration que nous allons surtout étudier au point de vue de ses consé-

quences articulaires. Le cartilage de conjugaison ne peut résister à la poussée inflammatoire; on le retrouve troué en différents endroits, détruit sur une assez large étendue; quelquefois même on ne le retrouve plus malgré les plus minutieuses recherches. Les lésions du cartilage de revêtement sont plus tardives; il résiste le plus longtemps possible et oppose en quelque sorte une barrière à l'issue du pus vers la cavité cotyloïde. Ce pus, qui se collecte autour de l'articulation, très souvent dans l'articulation même, a fait l'objet de nombreuses recherches, de multiples expériences. Il est d'aspect verdâtre, mais le plus généralement sa couleur est altérée, car il se trouve mélangé à une certaine quantité de sang. Toujours très abondant, souvent huileux (Chassaignac), il tend à passer à travers les parties molles, produit des décollements périostiques et musculaires, et n'est retardé dans sa marche envahissante que par les aponévroses résistantes de la cuisse et l'épaisse couche des muscles cruraux.

Lorsque le cartilage dia-épiphysaire est envahi et détruit par l'inflammation, la tête fémorale se sépare du corps : elle devient libre dans la cavité cotyloïde ou à peine retenue par un vestige atrophié du ligament rond; elle constitue alors un véritable séquestre dur, formant corps étranger dans l'articulation et produisant au point de vue symptomatique un signe tardif sur la valeur duquel nous pensons qu'on n'a pas assez insisté : les gros craquements durs et rugueux de l'articulation de la hanche. Où se fait le début des modifications du squelette? Est-ce, comme le veut O. Lannelongue, dans la moelle osseuse? Existe-t-il, comme le veut Ollier, à côté de ce point de départ nettement intraosseux, des abcès sous-périostiques, sans lésion osseuse, avec guérison rapide? Gangolphe en rapporte un cas chez un enfant de dix ans, où l'incision simple fut suivie d'une guérison rapide; mais, en réalité, nous devons admettre l'opinion de O. Lannelongue, et la plupart des auteurs, s'ils n'ont pas toujours trouvé de pus dans l'intérieur de l'os, insistent sur ce fait qu'il était extrêmement vascularisé et quelquefois d'une friabilité particulière, comme nous l'avons nous-même constaté dans l'observation que nous publions. Partie de ce point osseux diaphysaire, l'inflammation primitive a tendance à gagner le reste de l'os. Cependant on observe rarement la « panostéite » du fémur; Sonnenburg en a signalé un cas avec nécrose de toute la diaphyse et ankylose de la tête fémorale dans la cavité cotyloïde. Quelquefois, la lésion primitive se trouve non plus du côté diaphysaire du cartilage, mais du côté épiphysaire. O. Lannelongue, au Congrès de Bordeaux (1895), a signalé le fait d'une localisation exclusive à la tête fémorale. Lorsque la

suppuration arrive à la limite de l'os, elle se trouve au niveau de l'extrémité supérieure du fémur en présence de conditions particulières; l'articulation coxo-fémorale, en effet, descend très bas sur le col du fémur et presque fatalement il s'ensuivra une arthrite. Cependant nous savons que, d'après les idées de Lannelongue, discutées par Levêque et Poncet, il n'existe pas toujours forcément des phénomènes d'arthrite; la lésion peut très bien rester extra-articulaire.

Lorsque l'arthrite existe, ce qui est le cas le plus fréquent, puisque nous l'avons relevée 47 fois, on note des altérations des cartilages diarthrodiaux, qui diminuent de résistance, se laissent couper par l'ongle, perdent leur aspect blanchâtre et leur poli. Mais ces lésions sont secondaires à la destruction de la synoviale, la perforation ou la disparition de la capsule amenant exceptionnellement une *luxation spontanée* de la hanche, comme le fait a été noté dans le cours de l'ostéomyélite aiguë par Gosselin, Braquehaye et Hartmann [1], et dans l'ostéomyélite chronique, chez 33 malades sur 106, par Bruns et Honsell. Dans quelques cas, on peut avoir affaire à une fausse luxation; la tête décollée reste dans le cotyle et le col décapité se luxe en arrière (obs. Cœurderoy). Les altérations peuvent envahir le bassin, déterminer une perforation de la cavité cotyloïde avec abcès intrapelviens (Lecomte, thèse, Paris, 1894). Le plus souvent les altérations secondaires du cotyle sont peu importantes; elles se bornent à des ulcérations peu profondes du rebord cotyloïdien, mentionnées dans les observations de Coudray, Lannelongue et Achard, Monnier.

On note encore la destruction du ligament rond, l'envahissement des bourses séreuses périarticulaires, facilitant la propagation aux interstices musculaires par l'intermédiaire desquels la suppuration devient superficielle. Les muscles voisins présentent les caractères des lésions déterminées par l'infiltration purulente : friabilité excessive, teinte feuille morte caractéristique. Les espaces celluleux et les lames aponévrotiques peuvent être détruits, s'éliminant sous forme de débris grisâtres (paquets d'étoupe).

Nous devions signaler d'une manière spéciale l'observation si intéressante de Cœurderoy, dans laquelle l'ostéomyélite du fémur paraît avoir déterminé une ostéomyélite de la 5e lombaire. Dans cette observation unique, les altérations profondes du psoas permettent de croire, non pas à un foyer d'infection secondaire d'origine sanguine du côté de la colonne vertébrale, mais plutôt à une

1. Hartmann, *Revue d'Orthopédie*, 1894.

infection de proche en proche par l'intermédiaire de la bourse séreuse du psoas, par la gaine aponévrotique de ce muscle, en suivant, en somme, une marche ascendante.

Disons aussi que s'il est de règle de constater que les désordres anatomiques épargnent le canal médullaire, montrant ainsi la séparation habituelle de l'os épiphysaire et de la diaphyse, il y a des observations dans lesquelles la mortification du tissu est plus étendue : ce qui, au point de vue de la fonction ultérieure du membre, est d'une grande importance (observation I).

L'ostéomyélite fémorale, peut-être plus souvent que les autres localisations, en raison des difficultés du diagnostic, s'accompagne souvent de foyers secondaires par infection sanguine. Ces nouvelles lésions sont presque toujours multiples, siégeant dans des os éloignés (os courts ou os longs), ou même dans des viscères (pyohémie). Les organes les plus souvent atteints sont : les poumons, les plèvres, les reins et l'endocarde.

III. — Évolution clinique.

Si l'ostéomyélite de l'extrémité supérieure du fémur reconnaît une origine bactériologiquement très diverse, on peut affirmer que le même polymorphisme se retrouve quand on en étudie les symptômes, sans que toutefois l'un soit la conséquence fatale de l'autre. Nous voulons dire que si les infections à staphylocoques, par exemple, peuvent différer dans leur marche des infections à streptocoques, il n'y a pas une telle différence que, dans l'état actuel des connaissances, il nous soit possible de baser une description d'ensemble sur ce critérium. Il rentre, en effet, tant de conditions qui nous échappent par le fait de ce que l'on est convenu d'appeler en langage courant : le tempérament, la constitution et l'état général du sujet, que chaque malade, pour cette affection comme pour les autres, réagira d'une manière spéciale, nous pourrions dire individuelle. Pour ce qui est de l'ostéomyélite du fémur, nous verrons qu'on peut classer les plus saillantes de ces particularités dans quelques types cliniques. Auparavant, étudions le mode de début et les symptômes les plus souvent observés. Le début peut être brusque, violent, caractérisé surtout par des phénomènes généraux bruyants : frissons, fièvre,... etc. Dans d'autres cas, au contraire, le début est insidieux, précédé de quelques légères douleurs de la hanche qui peuvent passer inaperçues, puis les phénomènes généraux s'installent sournoisement et l'état local est relégué tout à fait au second plan.

Les *symptômes généraux* ne manquent jamais. Quel que soit l'âge

du sujet, la nature de l'infection; il y a des troubles graves avec hyperthermie. Ce sont eux qui souvent masquent les signes locaux et sont la cause des erreurs de diagnostic. Ils ne présentent rien de particulier à l'articulation coxo-fémorale. Ils ont fait diviser les ostéomyélites supérieures du fémur en *suraiguës*, dans lesquelles l'intensité des phénomènes généraux est telle que bien souvent la localisation à la hanche ne semble qu'un phénomène secondaire et où l'infection générale, simulant souvent la fièvre typhoïde, emporte rapidement le malade; la fièvre est intense, 39°-40°; épistaxis, yeux excavés, nez pincé, langue sèche, respiration courte et superficielle, prostration extrême.

Dans les *formes aiguës*, l'ensemble symptomatique est assez différent : il existe bien encore au début des phénomènes généraux, des frissons, de la fièvre, de l'anorexie; mais très rapidement l'enfant se plaint de souffrir de la jambe, et l'attention est attirée dès le début vers la hanche malade. La prostration est moins grande, la sensibilité du sujet plus vive. Les *formes subaiguës*, correspondant à une infection atténuée (Dor), sont tout à fait exceptionnelles dans la localisation que nous étudions.

Les symptômes locaux doivent être divisés en symptômes subjectifs et objectifs.

Les *symptômes subjectifs* sont : la *douleur* et la *gêne fonctionnelle*.

a) La *douleur* est un caractère constant de l'ostéomyélite; elle se retrouve aussi bien chez les jeunes enfants que chez les adolescents. Elle est spontanée et provoquée. La douleur spontanée a des modalités très variables; elle peut être très vive, localisée dans l'épiphyse malade ou irradiée au genou sous-jacent (gonalgie). Dans les premiers jours, elle est peu prononcée, ce qui explique qu'on puisse attendre 7 ou 8 jours avant de soupçonner l'existence de la lésion fémorale. Chez le nourrisson, elle se manifeste par des cris incessants avec exacerbations chaque fois qu'il faut remuer l'enfant. Chez l'adolescent, elle peut être très bien cantonnée par le sujet au niveau de l'articulation coxo-fémorale. L'état de torpeur à forme typhoïde peut atténuer beaucoup les manifestations de cette douleur spontanée.

La douleur provoquée est toujours réveillée par les moindres mouvements du membre inférieur; il est même de pratique courante de reconnaître ainsi le côté malade chez les tout petits enfants. Mais bien autrement importante, au point de vue du diagnostic, est la douleur que l'on provoque par une palpation méthodique de l'extrémité supérieure du fémur. Les points où l'on réveillera la douleur dans l'ostéomyélite de la hanche siègent soit à la base du

triangle de Scarpa, soit au niveau du grand trochanter, soit enfin en dedans des adducteurs (petit trochanter). Il arrive même habituellement que toute l'extrémité supérieure du fémur soit douloureuse. Le sujet accuse une douleur d'une netteté et d'une intensité qui est presque caractéristique, en tout cas, comparable comme précision à la douleur des fractures. Il est fréquent que chez des malades n'ayant que très peu de douleurs spontanées, on retrouve cette douleur d'exploration qui, associée aux symptômes généraux fébriles, suffit à porter un diagnostic précis.

b) La *gêne fonctionnelle* est caractérisée par le fait que les petits malades immobilisent instinctivement la région atteinte, qu'ils cherchent à mettre à l'abri de toutes secousses ou mouvements provoqués. Cependant, habituellement la gêne fonctionnelle est partielle; le malade est susceptible de certains mouvements limités. Dans d'autres cas, il y a véritablement impotence fonctionnelle complète. Par contre, dans les formes trochantériennes ce signe est absent.

Les *symptômes objectifs* comprennent : *a*) l'*attitude anormale* ou *vicieuse*; *b*) la *contracture musculaire*; *c*) la *déformation* par tuméfaction; *d*) les *modifications de la peau*; *e*) la *circulation veineuse superficielle*; *f*) l'*empâtement profond*, et quelques autres signes exceptionnels, tels que *g*) la *fluctuation*, *h*) le *bourrelet annulaire dur de Chassaignac*, *i*) l'*adénite inguinale*.

a) L'*attitude anormale* manque rarement; elle est caractérisée par une position fixe de demi-flexion de la cuisse sur l'abdomen avec abduction qui peut être légère ou au contraire très prononcée et qui s'accompagne, dans ces cas, de rotation externe manifeste, le membre reposant en entier sur le plan du lit par sa face externe. Telle est l'attitude que nous pourrions dire classique dans l'ostéomyélite de l'extrémité supérieure du fémur. Dans quelques cas (Cœurderoy), on a observé de la rotation interne et de l'adduction. Jamais la flexion de la cuisse ne fait défaut.

b) La *contracture musculaire* est la cause du signe précédent; elle est exagérée toutes les fois qu'on veut mobiliser même très modérément le segment crural du membre atteint ou lorsqu'on cherche à palper profondément la région; elle est en général en concordance parfaite avec l'intensité des phénomènes douloureux.

c) La *déformation par tuméfaction* siège au niveau de la racine du membre et n'apparaît que plusieurs jours après le début des accidents. Ce peut être un gonflement léger, qui demande à être cherché, ou bien une déformation considérable en « gigot »; enfin, entre les deux extrêmes, se trouvent les tuméfactions localisées soit au pli de l'aine, soit à la région antéro-externe de la cuisse. La forme de la

tuméfaction varie avec chaque sujet suivant le point de départ des lésions et aussi suivant l'époque plus ou moins tardive où on est appelé à examiner la région. Lorsque la tuméfaction est nettement située au niveau de l'articulation de la hanche et descend très peu sur la partie supérieure de la diaphyse de l'os, la région prend la forme dite « en baril ».

d) Les *modifications de la peau.* — Lorsqu'il n'y a pas de tuméfaction, la peau peut être normale, un peu plus brûlante seulement que celle du côté sain. Mais lorsque la tuméfaction existe, la peau devient ou bien d'un blanc mat, ou bien elle affecte une légère teinte rosée; quelquefois elle prend même une couleur plus foncée, « lie de vin ». Elle est le siège d'un léger œdème et garde l'impression du doigt.

e) La *circulation veineuse superficielle* aurait pour Lannelongue une très grande importance, surtout associée à la coloration et à l'œdème de la peau. Elle représente un fin réseau vasculaire remontant sur la paroi abdominale et traduisant la gêne apportée à la circulation osseuse. Ce signe manque rarement; nous le trouvons signalé dans 39 observations; aussi lorsqu'on le constatera, on devra lui accorder toute la valeur qu'avec raison lui a attribuée le savant auteur de « l'*Ostéomyélite de croissance.* ».

f) L'*empâtement profond* existe avec ou sans tuméfaction superficielle; il siège tout autour de l'articulation, peut bomber sous le triangle de Scarpa, sous le tenseur du fascia lata, ou même apparaître à la face postérieure de la cuisse (Cœurderoy). Il donne le plus souvent au doigt la sensation de dureté et de résistance des foyers profondément situés sous des masses musculaires.

g) La *fluctuation*, dans l'ostéomyélite de l'extrémité supérieure du fémur, est un signe si tardif et si difficile à déceler lorsqu'il existe que nous espérons qu'avec les progrès du diagnostic précoce on l'effacera de la symptomatologie ostéomyélitique. Le plus souvent, on l'observe à la partie antéro-interne de la cuisse; c'est là qu'on doit surtout le rechercher.

h) Le *bourrelet annulaire dur de Chassaignac* consiste en la présence, à la partie inférieure du gonflement, au point où il va se confondre avec les parties saines du membre, d'un bourrelet profond, ayant la forme d'un anneau et d'une dureté caractéristique, tranchant nettement sur le reste des parties molles. Ce bourrelet, qui était pour Chassaignac un signe très important d'abcès sous-périosté, lorsqu'il était accompagné d'une dépression brusque du côté du gonflement, est un signe tout à fait exceptionnel, mais qui a une grande valeur lorsqu'il existe, ainsi qu'il ressort des constata-

tions de Lannelongue et de Dardenne. Dans les observations où il a été signalé, ce signe n'apparaît que très tardivement.

i) L'*adénite inguinale aiguë*, signalée par Cœurderoy dans sa thèse et non mentionnée par les autres auteurs, consiste dans l'existence d'une adénopathie aiguë occupant non seulement le triangle de Scarpa, mais encore la fosse iliaque, et nous serions assez disposé à attribuer le gonflement profond qu'on trouve dans l'ostéomyélite à une lymphangite profonde de toute la région. Nous avons trouvé l'adénite signalée dans un grand nombre d'observations.

L'association diverse de tous ces symptômes généraux, fonctionnels et physiques, crée, suivant les modalités avec lesquelles ils s'assemblent, des *types cliniques* que nous diviserons, pour l'ostéomyélite de l'extrémité supérieure du fémur, en : *formes typhoïdes*; *formes rhumatoïdes*; *formes coxalgiques*. Elles reproduisent plus ou moins bien les affections qu'elles simulent, et nous ne nous arrêterons pas à décrire ces différentes modalités dont nous reproduisons, dans les observations qui suivent, des types assez nets.

Dans les formes légères, décrites sous le nom de *pseudo-coxalgies* par Poncet, le tableau clinique se réduit à une gêne fonctionnelle peu marquée, à une douleur peu vive, à une hyperthermie plus ou moins élevée, mais toujours passagère.

Dans ces formes atténuées, on pourrait se demander au début s'il y a véritablement ostéomyélite et s'il ne s'agit pas plutôt d'une poussée congestive épiphysaire non infectieuse, liée au développement et à laquelle on donne le nom de « douleur de croissance ».

Nous en finirons des types cliniques lorsque nous aurons dit un mot des *ostéomyélites du grand trochanter*, sur lesquelles Lannelongue a attiré l'attention. Elles ont en général des allures moins violentes, ne s'accompagnent pas de signes articulaires, peu d'impotence fonctionnelle, mais sont décelées par l'augmentation de volume du grand trochanter qui présente le maximum de « sensibilité à la pression ».

L'évolution générale de l'ostéomyélite aiguë de l'extrémité supérieure du fémur a une marche rapide.

Dans quelques cas, elle peut être véritablement *foudroyante* : il s'agit des *ostéomyélites suraiguës* de Poncet.

Dans la majorité des observations, la marche est aiguë; les accidents généraux et locaux se continuent d'une façon progressive, quelle que soit la forme revêtue par l'infection. Lorsque le foyer n'est pas ouvert, étant donné son peu de tendance à l'ouverture spontanée, les altérations locales s'exagèrent et les complications générales surviennent soit du fait d'un ou plusieurs foyers osseux

secondaires, soit par l'apparition des complications viscérales communes à toutes les grandes infections, telles qu'endocardites infectieuses, broncho-pneumonies, pleurésies, méningites, lésions rénales, etc. Nous ferons une mention spéciale pour les ulcérations des vaisseaux fémoraux susceptibles de déterminer la mort par hémorragie grave, comme dans l'observation de Lannelongue (obs. XXII).

La mortalité est réellement effrayante, puisque dans notre statistique, nous trouvons 60 p. 100 de cas ayant entraîné la mort.

Même lorsque à la suite d'interventions sages le malade guérit, il est rare qu'au point de vue de la fonction, il ne soit porteur d'une tare locale qui sera souvent une ankylose fibreuse serrée; d'autres fois un arrêt de croissance dans le développement du membre avec, comme conséquence inéluctable, le raccourcissement quelquefois considérable qui crée la pénible infirmité de la boiterie.

Il est des cas, exceptionnels heureusement, où l'intensité des phénomènes inflammatoires locaux a été telle que toute l'extrémité supérieure du fémur a sa vitalité, et celle du périoste qui l'entoure, compromise. Dans ces cas, il existe entre la cavité cotyloïde et la partie supérieure de la diaphyse fémorale une perte de substance du tissu osseux qui ne se répare pas, donnant un membre inférieur sans appui pelvien et créant une infirmité grave que les appareils prothétiques les mieux construits et les plus soigneusement appliqués n'arrivent qu'à atténuer.

Parmi les complications locales, il en est une que nous tenons à bien signaler, c'est le *décollement de l'épiphyse* fémorale retrouvé huit fois sur 25 observations (Bernard). Ce décollement, signalé dans notre observation, dans celle de M. le professeur Demons, dans les cas publiés par Gosselin, Coudray, Poncet, Macnamara, Lannelongue et Achard, et dans nombreux autres encore, aurait été constaté trois semaines seulement après le début des accidents. Le plus souvent on ne le recherche pas, il est caché par la contracture des muscles articulaires et devient une « trouvaille d'intervention ou d'autopsie ». Nous croyons qu'il y a là une lacune d'examen à laquelle il serait utile de remédier. Dans notre observation, la tête fémorale décapitée était complètement libre au fond de la cavité cotyloïde; à la *manière d'une noix sèche dans sa coque*, suivant la pittoresque expression du professeur Poncet.

L'existence de ce décollement épiphysaire assez fréquemment observé peut fournir un excellent signe tardif de l'affection : ce sont les gros craquements osseux de l'articulation coxo-fémorale. Le plus souvent, il faudra l'aide de la somnose chloroformique pour

rechercher ce signe de valeur lorsqu'il existe. C'est ainsi que nous avons procédé dans notre observation, l'enfant ne tolérant aucun examen par l'état de contracture des muscles périarticulaires et la violence des cris que le moindre mouvement déterminait. Dès qu'elle fut endormie, il nous fut permis de constater de gros craquements osseux, rugueux et durs, ne pouvant être comparés à rien si ce n'est à un gros foyer de fracture intra-articulaire. Ces craquements se reproduisaient à volonté en mobilisant le fémur, et il était facile de constater qu'ils se passaient dans l'articulation.

Dans les cas où l'ouverture de l'abcès est seule faite soit spontanément, soit par la main du chirurgien, il arrive que les accidents généraux s'améliorent, mais il persiste pendant des mois des fistules purulentes multiples liées à la lésion osseuse. Ces observations de fistulisations spontanées sont d'ailleurs rares lorsque l'ostéomyélite a son point de départ dans le point d'ossification intra-articulaire, car la marche des accidents généraux ne laisse pas au pus le temps de devenir superficiel.

Ces fistules se rencontrent au contraire presque toujours lorsqu'il s'agit d'une ostéomyélite du grand trochanter; elles dépendent le plus souvent de la réaction des tissus autour de particules osseuses séquestrées et disparaissent avec l'élimination spontanée ou chirurgicale de l'os nécrosé; ce sont elles qui peuvent donner lieu à l'*ostéomyélite prolongée* dont l'observation de Bégouin est un type très intéressant et doit être rapprochée de celle de Broca (obs. III). Nous croyons que beaucoup de *trochantérites* ne sont autre chose que des ostéomyélites méconnues du trochanter.

Nous publions ci-après les observations que nous avons trouvées disséminées dans différents travaux déjà signalés, en y joignant une observation recueillie dans le service du professeur Piéchaud. Nous avons pensé qu'il serait fastidieux de les reproduire *in extenso*; aussi les avons-nous brièvement résumées en conservant les points saillants de chaque cas; nous les groupons ensuite dans un tableau d'ensemble où il est plus facile et plus net d'étudier quelques-unes des constatations qui ressortent de ces observations.

Nous avons cru devoir éliminer de notre travail les observations intéressantes de Bruns et Honsell [1], car elles se rapportent exclusivement à des formes chroniques; nous signalerons simplement à titre de curiosité leur statistiqne au point de vue du côté le plus souvent atteint : à droite, 48, à gauche, 46, lésion bilatérale, 12. Ces résultats détruisent la prédilection inexpliquée du côté gauche signalée par

1. Bruns et Honsell, *Beitr. z. klin. Chir.*, Tubingen, 1899.

Haaga, Demme, Lévêque, W. Muller et Bernard. Notre relevé appuie la constatation faite par Bruns et Honsell, puisque nous notons : côté droit, 28, côté gauche, 21; s'il existait un côté de prédilection, ce serait donc plutôt le droit que le gauche.

Obs. II. — (Recueillie dans le service de M. le Prof. Piéchaud.)

F..., fillette, âgée de onze ans, sans antécédents héréditaires ou personnels, fait une chute sur les genoux. Six jours après, douleurs très vives, bientôt accompagnées de signes généraux fébriles importants : céphalalgie, frissons. La hanche droite est douloureuse; la malade l'immobilise instinctivement en flexion et abduction. Devant la persistance des symptômes, F. est conduite à l'Hôpital des Enfants.

A l'examen, on trouve : T. 39°; aspect typhique; pas d'albumine dans les urines. La hanche droite est volumineuse; il y a de l'empâtement profond, mais pas de fluctuation. La douleur est exagérée par les mouvements et la pression au niveau de l'aine, ainsi qu'en arrière du trochanter. Pas de rougeur, mais notable circulation veineuse exagérée. L'enfant est mise en observation pendant deux jours; puis, devant la persistance des symptômes locaux et généraux, on porte le diagnostic d'ostéomyélite de l'extrémité supérieure du fémur avec participation articulaire.

Sous le chloroforme on examine la hanche; on sent manifestement une tuméfaction profonde. Incision de Langenbeck; on n'obtient du pus qu'après avoir incisé la capsule; le pus sort en abondance, venant d'une collection antérieure. La tête fémorale est malade, elle a une teinte blafarde avec des érosions à sa surface; on en pratique la résection. Lavages et drainage. Amélioration de l'état général les jours suivants : le foyer laissé largement ouvert suppure abondamment et laisse sortir de loin en loin quelques esquilles osseuses. Au bout de plusieurs mois, la plaie est complètement cicatrisée.

L'enfant est guérie sans raccourcissement, mais avec ankylose partielle qui ne l'empêche pas de marcher très convenablement. Elle sort guérie de l'hôpital.

Le pus examiné renfermait des staphylocoques.

Obs. III. — Lamothe, thèse, Paris, 1898.

Pauline G..., neuf mois; début insidieux un mois auparavant. Début par de la gêne des mouvements; fièvre modérée. A l'examen, dilatation considérable des veines sous-cutanées du côté de la hanche droite, gonflement de la racine de la cuisse sans fluctuation, hydarthrose du genou; douleur très vive à la palpation. L'articulation de la cuisse est libre; les mouvements provoqués sont modérément douloureux. Incision postéro-externe : ouverture d'un abcès contenant 100 grammes de pus verdâtre; le trochanter est dénudé et l'abcès sous le périoste.

Pansement à plat sans sutures. Guérison au bout de trois mois.

Obs. IV. — Lamothe.

Marie C..., quinze jours, présente une suppuration ombilicale; début

brusque deux jours avant. La hanche droite est en flexion; pas d'œdème, ni de coloration anormale. Circulation veineuse collatérale manifeste; fluctuation profonde. T. 37°,7. Incision interne, ouverture d'une poche purulente. Trépanation du col du fémur à la curette. Mort quatre jours après.

Obs. V. — Otto Soltman, *Jarburch für Kinderheilkunde und phys., Erzichung*, 1895.

C..., fillette, un an et demi; début brusque pendant la nuit, huit jours après vaccination. Symptômes généraux fébriles; le membre inférieur droit paraît paralysé, inerte, en rotation externe. Douleur vive à la pression; rougeur diffuse sans tuméfaction; pas de circulation veineuse. Convulsions répétées; mort sans intervention.

Autopsie : Imbibition séreuse des parties molles, périoste détaché, os nécrosé.

Obs. VI. — Cœurderoy, thèse, Paris, 1900.

Antony C..., quatorze ans. Après éruption généralisée avec fièvre, présente au bout de six jours douleur et tuméfaction de la cuisse droite. État général grave; état local : douleur très vive; gonflement considérable, circulation veineuse collatérale. Opération immédiate; incision latérale externe de 10 centimètres; ouverture d'un abcès renfermant du pus à staphylocoques; grattage du col et du trochanter. Reste onze mois avec fistules; sort guéri avec raccourcissement et claudication marquée.

Obs. VII. — Cœurderoy.

Albert S..., début par abcès buccal avec fièvre. État typhique grave; membre inférieur gauche fléchi et en rotation externe; tuméfaction de la racine de la cuisse; les phénomènes douloureux peu accusés font penser à une ostéomyélite de l'os iliaque. Deux incisions : l'une externe, en dedans du couturier, ouvre un foyer purulent; l'autre interne, au niveau des adducteurs, permet d'explorer l'articulation déjà ouverte. Col fémoral dur, non trépané. Deux jours après, apparition des symptômes généraux; douleur et œdème bilatéral dans la région dorsale; ostéomyélite vertébrale secondaire incisée. Le pus renferme des streptocoques. Mort. Autopsie : lésions annexes du cotyle dont le rebord est détruit et du fémur très vasculaire; la tête fémorale est presque complètement détachée du reste de l'os.

(*A suivre.*)

REVUE DES SOCIÉTÉS SAVANTES

SOCIÉTÉ DE CHIRURGIE

Du 23 décembre 1903 au 13 janvier 1904.

Traitement des fractures de cuisse. (Fin de la discussion.)

M. Lucas Championnière s'associe complètement aux éloges qui ont été adressés à l'appareil de Hennequin pour fractures de cuisse, qui est incontestablement supérieur à tous ceux qui l'ont précédé, quelle que soit d'ailleurs la valeur de ces derniers. L'appareil de Hennequin est celui qui paraît donner la réduction la plus parfaite et ne laisse que le minimum de raideur et d'atrophie musculaire. — Néanmoins M. Lucas Championnière constate que son emploi est très difficile dans les fractures immédiatement sus-condyliennes et qu'il est inutile pour les fractures du col. Pour ces dernières, il ne place plus aucun appareil et met les malades rapidement sur leurs jambes.

En ce qui concerne les appareils de marche, M. Lucas Championnière n'a aucune expérience personnelle. Il lui semble cependant qu'il est difficile à appliquer et que, s'il permet au sujet de se déplacer, il immobilise le membre bien plus que l'appareil de Hennequin et, par suite, doit donner un résultat inférieur au point de vue de l'intégrité des articulations et des muscles.

M. Quénu ne partage pas l'opinion de M. Lucas Championnière sur l'inutilité de l'appareil de Hennequin dans les fractures du col du fémur. Sans rechercher l'illusoire consolidation de ces fractures, il est utile de traiter l'articulation de la hanche, qui subit plus ou moins les effets du traumatisme. Or, le meilleur moyen de traiter une hanche, de supprimer la contracture, de s'opposer à l'ascension secondaire du fémur, c'est l'extension continue, et l'appareil de Hennequin permet d'obtenir cette extension dans l'attitude la plus favorable.

M. Routier emploie l'appareil de Hennequin, mais se garde bien d'exagérer ses avantages. Il a vu, à la suite de son application, des raideurs du genou durer assez longtemps. La réduction anatomique ne s'obtient pas plus avec cet appareil qu'avec tout autre; tout ce qu'on peut dire, c'est qu'on obtient une réduction physiologique suffisante.

Pour les fractures du col du fémur, M. Routier n'applique jamais d'appareil et fait marcher les malades du deuxième au septième jour.

M. Michaux n'a jamais observé les ankyloses dont parle M. Routier à la

suite de l'appareil de Hennequin. Il a toujours été frappé de l'intégrité des jointures et de la correction parfaite de la situation des fragments. — Pour ce qui est des fractures du col du fémur, il pense, comme M. Quénu, que l'appareil de Hennequin donne des résultats merveilleux. Dès que l'extension est appliquée, les malades cessent de souffrir; ils peuvent s'asseoir, ce qui évite les fâcheuses complications pulmonaires, et leur fracture se consolide régulièrement.

M. Broca croit que, dans l'état actuel des choses, l'appareil de Hennequin est ce qu'il y a de mieux. Mais il ne faut pas exagérer; il y a des cas défectueux qui sont au-dessus de tout traitement. — Pour les fractures du col du fémur des vieillards, M. Broca partage l'avis de MM. Quénu et Michaux.

M. Bazy est un partisan résolu de l'appareil de Hennequin. Ce dernier a l'avantage, qui n'a pas été signalé encore dans cette discussion, de permettre de faire le diagnostic entre la contusion de la hanche et la fracture du col du fémur. Dans les cas de contusion simple, après quatre ou cinq jours, toute douleur a disparu et le malade peut marcher.

M. Reclus préconise plus que jamais les appareils de marche pour les fractures de jambe. Avec l'aide d'une canne, ils marchent très aisément, montent et descendent facilement un escalier et peuvent même courir; ils se trouvent donc en situation de vaquer à leurs occupations habituelles. Mais il y a plus. La guérison est plus rapide. Le mouvement, la marche entretiennent la vitalité des muscles, la mobilité des tendons, et, lorsque le malade sort de l'appareil, ce n'est pas un impotent qu'il faut masser, mais un valide qui peut immédiatement se livrer à la marche.

M. Nélaton trouve fort intéressantes les tentatives faites pour traiter les fractures du fémur par des appareils de marche; mais il lui paraît impossible de mettre ce traitement en parallèle avec l'extension continue. Si on passe en revue les différentes variétés de fracture du fémur, on trouve successivement les fractures du col du fémur, les fractures sous-trochantériennes, les fractures obliques de la partie moyenne avec grand chevauchement, les fractures sus-condyliennes, pour lesquelles personne ne songerait à employer les appareils de marche, car ces variétés exigent une traction prolongée. Reste la fracture de la partie moyenne sans grand déplacement. M. Delbet a montré un fait intéressant de bonne guérison avec un appareil de marche pour une fracture de jambe. Il faut attendre maintenant de nouveaux faits pour voir s'il faut persévérer dans cette voie.

M. Schwartz pense aussi que l'appareil de Hennequin bien appliqué constitue actuellement ce qu'il y a de mieux pour le traitement des fractures du fémur. En particulier, pour les fractures du col, il constitue le meilleur traitement; il a donné à M. Schwartz d'excellents résultats dans deux cas particulièrement difficiles. M. Schwartz n'a qu'une faible expérience des appareils de marche qu'il n'a appliqués que cinq à six fois pour des fractures de jambe. Il n'a pas obtenu des résultats bien encourageants.

M. Labbé tient à s'associer aux éloges adressés à l'appareil de Hennequin, qui a constitué un progrès énorme dans le traitement des fractures de cuisse. Pour s'en convaincre, il suffit de comparer les résultats qu'il

donne avec ceux que l'on obtenait antérieurement à son avènement.

M. Demoulin a appliqué pendant longtemps, pour les fractures de cuisse, l'appareil de Tillaux, c'est-à-dire l'extension dans la rectitude du membre. Puis, ayant vu M. Hennequin appliquer son appareil, il a dû reconnaître que ce dernier a des avantages considérables. C'est surtout dans les cas de fracture des extrémités du fémur que ces avantages s'affirment. M. Demoulin a observé un cas de fracture intracapsulaire, un autre de fracture sous-trochantérienne, enfin, un troisième de décollement épiphysaire traumatique de l'extrémité inférieure, et, dans ces trois cas, le résultat a été aussi satisfaisant qu'on pouvait le désirer.

M. Tuffier n'est pas très partisan des appareils de marche, dont les résultats pour les fractures de jambe ne lui ont pas paru encourageants. Leur seul et unique avantage, c'est de permettre la mobilisation totale du malade. C'est là évidemment un avantage précieux dans certains cas exceptionnels; le plus souvent cependant cet avantage est secondaire et ne mérite pas d'entrer en ligne de compte, s'il n'est pas démontré que l'appareil de marche conduit aussi bien et avec autant de sécurité à la guérison que les autres appareils. Or, M. Tuffier lui reproche tout d'abord ses difficultés d'application, puis de ne pas permettre la surveillance constante du foyer de fracture, d'étouffer le membre entier dans une carapace plâtrée nuisible à sa bonne circulation, enfin, de ne pas placer, maintenir et étendre les deux fragments dans le prolongement l'un de l'autre. L'appareil de Hennequin a au moins un énorme avantage; c'est d'amener les fragments dans une direction parallèle. En matière de fracture de cuisse, l'important est moins d'écarter le chevauchement des fragments que d'écarter leur déviation angulaire. Les appareils anciens luttaient contre cette déviation angulaire en agissant sur le fragment supérieur, sans parvenir à obtenir la réduction. M. Hennequin a résolu le problème en s'adressant au fragment inférieur mobile et en le plaçant dans la direction du fragment supérieur. — Pour apprécier la valeur de la traction au point de vue de la coaptation exacte des fragments, M. Tuffier pense que c'est à la radiographie qu'il faut avoir recours. A en juger par les difficultés que l'on éprouve à amener bout à bout les fragments quand on opère sur une fracture ouverte, en appliquant des daviers sur les os mêmes, M. Tuffier est disposé à croire que l'extension continue ne fait qu'immobiliser les deux fragments dans leur état de chevauchement antécédent. — Pour la fracture du col fémoral, M. Tuffier croit les indications différentes suivant les cas. Lorsque l'âge des malades ou leur état général font craindre des complications viscérales, il a recours au traitement d'Astley Cooper. Dans les autres cas, il donne la préférence à l'extension continue.

M. Hartmann a vu, à plusieurs reprises, des malades, traités tout d'abord par des appareils autres que celui de Hennequin, se trouver beaucoup mieux dès qu'on les remplace par celui de Hennequin. Si de ce fait qu'on n'arrive pas à une réduction exacte des fragments en agissant avec force sur eux avec des daviers, M. Tuffier conclut à l'impossibilité de cette réduction par l'extension continue, il oublie qu'une traction brusque a à lutter contre la

contraction musculaire et la rétraction fibreuse, lesquelles cèdent lentement, progressivement, sous l'influence de la traction continue.

M. Pauchet (d'Amiens). — *Occlusion aiguë par diverticulite chronique. Entérostomie à droite. Cure de l'anus artificiel par l'abouchement dans le cæcum.*

M. Pauchet rapporte l'observation d'une jeune fille chez laquelle il fut amené à pratiquer cinq opérations en sept mois. Cette malade, sujette depuis fort longtemps à des crises abdominales, fut prise subitement de phénomènes d'occlusion intestinale pour laquelle M. Pauchet pratiqua la première opération. Il fit une laparotomie médiane, trouva un diverticule de Heckel court et fibreux, fixé contre la face gauche du mésentère et exerçant sur la portion de l'iléon, sur laquelle il était implanté, une traction qui avait amené la coudure et l'occlusion. Le diverticule fut disséqué et réséqué; la coudure se redressa. Le ventre fut refermé. Au bout de deux jours, l'occlusion se reproduit et nécessite une nouvelle intervention. Comme l'état de la malade était fort précaire, M. Pauchet se borne à faire une entérostomie à droite. Au bout de deux mois, la perméabilité de l'intestin paraissant évidente, on fit la troisième intervention consistant dans la cure radicale de l'anus artificiel. Pendant quinze jours la malade fut considérée comme guérie; puis, sans cause apparente, l'occlusion se reproduit. Quatrième intervention consistant dans une laparotomie médiane pour aller à la recherche de l'obstacle; mais, ce dernier ne pouvant être découvert, on dut se résoudre à rétablir l'anus artificiel qui avait été fermé quinze jours plus tôt. Enfin, la cinquième intervention eut lieu trois mois plus tard, la malade étant en fort bon état. M. Pauchet débarrasse la malade de sa fistule intestinale par une opération simple, qui consiste à aboucher l'anus artificiel dans le cæcum. Cette cinquième opération fut suivie d'une guérison définitive.

M. Baillet (d'Orléans). — *Inflammation d'un appendice hernié chez un enfant de treize mois. Ablation de l'appendice et cure de la hernie vingt et une heures après le début des accidents. Guérison.*

Rapport de M. Walther.

Il s'agit d'un enfant de treize mois, porteur d'une hernie réductible depuis sa naissance. Cette hernie devient subitement irréductible et s'accompagne bientôt de phénomènes d'étranglement. M. Baillet voit l'enfant vingt et une heures après le début des accidents, et, bien que la tension de la hernie ne fût pas considérable, pense à un étranglement. Il pratique l'opération immédiatement, trouve que l'anse herniée est constituée par la terminaison de l'iléon et une partie du cæcum; entre ces deux segments se trouve un gros ganglion, ce qui éveille aussitôt l'idée d'appendicite. L'appendice est découvert en effet derrière le cæcum, turgide, enflammé. Il s'agissait donc d'appendicite herniaire. L'ablation de l'appendice fut suivie de la cure radicale de la hernie, et l'enfant guérit sans incident.

M. Djemil-Pacha (de Constantinople). — *Corps étranger de la bronche droite.*

Rapport de M. Walther.

Un enfant de six ans se mit, en jouant, dans la bouche, un étui métallique et l'avala. Il fut pris aussitôt d'un accès de suffocation violente, qui disparut assez rapidement. Pendant sept jours il n'y eut aucun phénomène. Le huitième jour, apparaît un accès de suffocation qui dura quelques minutes et fut suivi d'une toux persistante avec expectoration sanguinolente. M. Djemil-Pacha le vit à ce moment et, par les phénomènes stéthoscopiques, put établir que le corps étranger avait pénétré dans la trachée et était engagé dans la bronche droite. L'examen radiologique ne put être fait. Il fit aussitôt une trachéotomie très basse, et avec une longue pince, explora la partie inférieure de la trachée. Après plusieurs tentatives, interrompues par des arrêts de la respiration. M. Djemil-Pacha finit par sentir le corps étranger, put le saisir et l'extraire. L'enfant guérit rapidement de cette intervention. Le corps étranger était un protège-pointe de crayon.

M. Djemil-Pacha pense que pendant les jours d'accalmie, le corps étranger a dû séjourner dans la trachée et que l'accès de suffocation du huitième jour a dû coïncider avec sa pénétration dans la bronche.

M. Le Fort (de Lille). — I. *Splénectomie pour endothéliome de la rate. Guérison maintenue depuis dix mois.*

II. *Anévrysme diffus du creux poplité; suture de l'orifice circulaire; développement d'un second anévrysme; résection très étendue de l'artère et de la veine; guérison.*

Rapport de M. Leguec.

I. Il s'agit d'un homme de cinquante-quatre ans, ancien paludique, chez lequel la rate prit assez rapidement un développement considérable. Un traitement médical, longtemps suivi, par la quinine et l'arsenic n'ayant produit aucun résultat, M. Le Fort pratique la splénectomie, qui ne présente aucune difficulté. Le malade guérit et est bien portant actuellement, dix mois après l'opération. L'examen histologique fit porter le diagnostic d'endothéliome de la rate.

II. Dans la seconde observation, il s'agit d'un homme qui reçoit une balle dans le creux poplité gauche; l'artère et la veine, entre lesquelles passe le projectile, sont largement intéressées, et un anévrysme diffus en est la conséquence. Deux mois après, l'anévrysme est ouvert; on trouve une grande cavité lisse, au fond de laquelle on voit un orifice ovalaire, à bords minces. Cet orifice est avivé et suturé par six points non perforants de catgut. Mais, neuf jours après cette opération, le creux poplité est de nouveau tendu et animé de souffle et de battements. La nouvelle opération montre que les points de suture ont tenu, mais que du côté opposé, du vaisseau s'est développé une poche nouvelle, communiquant avec la bourse séreuse du jumeau interne. Cet anévrysme artério-veineux est traité par la résection de l'artère et de la veine sur une grande étendue.

La guérison eut lieu par première intention, et le malade a pu reprendre son travail.

M. Coville (d'Orléans). — *Ankylose de l'épaule traitée par l'interposition musculaire.*

Rapport de M. Nélaton.

Chez une jeune femme, atteinte d'ankylose presque complète de l'épaule à la suite d'un traumatisme, M. Coville pratiqua l'opération suivante : Découverte de l'articulation par une longue incision transdeltoïdienne antérieure; incision de la capsule; section de la tête humérale au niveau du col anatomique, et ablation de cette tête. Puis la bandelette de deltoïde comprise entre l'incision et le sillon pectoro-deltoïdien est coupée en travers en bas, puis relevée et engagée entre la cavité glénoïde et la surface humérale coupée au ciseau. Une contre-ouverture est pratiquée dans la partie postérieure de l'articulation, et la languette musculaire est engagée et fixée dans cette ouverture. Le résultat obtenu fut excellent, car l'articulation jouit de tous les mouvements; seule, l'abduction est limitée. Néanmoins la jeune femme peut exercer facilement son métier de corsetière.

M. Mordret (du Mans). — *Tumeur de la paroi abdominale résultant de la migration des calculs biliaires.*

Rapport de M. Michaux.

Une jeune femme vit apparaître, deux mois environ après une crise péritonéale avec fièvre ayant siégé dans le flanc droit, une tumeur de la paroi abdominale, mobile, non douloureuse, augmentant progressivement et évoluant vers les régions inférieures. M. Mordret se mit en demeure d'enlever cette tumeur. Dès que l'incision cutanée fut faite, il constate que les tissus profonds étaient infiltrés de pus, et put sentir au centre de la tumeur une résistance dure. C'étaient deux calculs biliaires volumineux qu'il put extraire. La masse se continuait profondément avec un conduit qui se dirigeait vers la vésicule biliaire, avec laquelle il communiquait. M. Mordret fixa l'orifice de la vésicule à la peau et fit une cholécystostomie. Cet orifice donna ultérieurement issue à plusieurs calculs, puis il s'oblitéra définitivement.

M. Michaux estime qu'il eût été préférable de pratiquer d'emblée la cholécystectomie. C'est la conduite qu'il a tenue avec succès dans un cas semblable.

M. Baillet (d'Orléans). — *Rétention biliaire par calcul. Cholédochotomie. Persistance des accidents. Hépaticolithotripsie. Guérison.*

Rapport de M. Michaux.

Dans l'observation de M. Baillet, il s'agit d'une cholédochotomie avec suture, qui fut suivie de guérison opératoire sans fistule, mais avec un résultat fonctionnel nul à cause d'un calcul plus profond qu'il a fallu traiter neuf jours après par l'hépaticolithotripsie.

M. Morestin. — *Volumineux angiome de la lèvre inférieure; extirpation et chéiloplastie.*

Rapport de M. Faure.

Après avoir enlevé largement, chez un homme de vingt-quatre ans, un volumineux angiome de la lèvre inférieure, M. Morestin se trouvait en face d'une vaste perte de substance comprenant la totalité de la lèvre inférieure, enlevée jusqu'au niveau du bord inférieur du maxillaire. Pour combler ce vide, il prit de chaque côté, sur la partie inférieure de la joue, deux lambeaux qui, rabattus horizontalement, furent suturés l'un à l'autre sur la ligne médiane. Du même coup, avec la muqueuse de la partie externe de la lèvre supérieure, il reconstitua la commissure labiale et une partie du bord libre de la lèvre inférieure. Le résultat obtenu fut très bon au point de vue esthétique.

M. Fontoynont (de Tananarive). — *Prolapsus total du rectum avec hédrocèle chez un enfant malgache de douze mois. Rectococcypexie. Guérison.*

Rapport de M. Broca.

Un enfant de douze mois fut présenté à M. Fontoynont avec un prolapsus complet du rectum, de 12 centimètres de long. A la partie antérieure et supérieure de la tumeur existait une saillie molle et sonore, réductible, avec gargouillement sous la pression, augmentant sous l'effort et les cris; il y avait donc hédrocèle. M. Fontoynont pratiqua une rectococcypexie suivant le procédé de Gérard Marchant et obtint la guérison qui se maintint depuis.

M. Fontoynont (de Tananarive). — *Disjonction ancienne de la suture coronale. Epilepsie jacksonienne. Trépanation.*

Rapport de M. Broca.

Une fillette tombe, à l'âge d'un an, de quatre mètres de haut et subit un enfoncement sans plaie de la région posto-pariétale droite avec mouvements convulsifs et perte de connaissance assez prolongée. Ces phénomènes disparaissent et l'état cérébral paraît bon pendant cinq à six ans. A ce moment commencent des attaques épileptiques qui, d'abord très espacées, se rapprochent de plus en plus, si bien qu'à l'âge de quatorze ans, cette fillette se présente à l'hôpital, parce que les attaques se répètent tous les trois ou quatre jours. M. Fontoynont constate que ces accès sont franchement jacksoniens avec point de départ fixe au médius droit. A l'examen local, il constate un aplatissement de toute la région pariétale gauche et, en un point semblant répondre au trajet de la suture coronale, une fissure assez large pour recevoir à plat le pulpe du petit doigt. En raison des troubles M. Fontoynont fit une trépanation, mit à nu la fissure qui se continuait bien avec la suture coronale, trouva la dure-mère un peu épaissie et au-dessous un cerveau normal. La dure-mère épaissie fut excisée, et les deux lèvres osseuses furent largement réséquées à la pince-gouge. A la suite de cette intervention, il y eut encore quelques crises très courtes, la dernière environ cinq mois après l'opération. Depuis il n'y en eut plus d'autre.

M. Tailhefer (de Béziers). — *Hernie de l'ovaire prise pour une hernie du rein.*

Rapport de M. Broca.

Au cours d'une opération de hernie étranglée, M. Tailhefer enleva un organe dont l'aspect macroscopique était celui d'un rein surmonté de sa capsule surrénale. Or, l'examen histologique démontra qu'il s'agissait d'un ovaire accompagné de sa trompe.

M. Souligoux. — *Torsion du cordon spermatique sans ectopie testiculaire.*

Rapport de M. Legueu.

Un homme de vingt-neuf ans est pris subitement de tous les phénomènes d'une orchite aiguë. En l'absence de tout antécédent urétral, on pense à une tuberculose aiguë et, comme le malade souffre beaucoup, on décide d'évacuer la vaginale et de débrider l'albuginée. Après l'incision scroto-vaginale, on évacue une trentaine de grammes de sang avec caillots, et on trouve le testicule et l'épididyme suspendus dans l'intérieur de la vaginale par un pédicule très épais, constitué par le cordon tordu de 180 degrés d'avant en arrière, de haut en bas et de dedans en dehors. En raison des lésions très accentuées, M. Souligoux fit la castration.

SOCIÉTÉ DE CHIRURGIE DE LYON.

Séance du 17 décembre 1903. — *Présidence de M. Horand.*

Traumatisme ancien du coude. Ostéome.

M. Reynard, interne, présente au nom de M. Mouisset, médecin des hôpitaux, un homme porteur d'un ostéome du brachial antérieur. Ce malade fit, il y a dix ans, pendant son service militaire, une chute sur le coude et fut traité à l'hôpital militaire pour une fracture de l'olécrâne, par le massage.

M. Destot a radiographié ce malade et a constaté une fracture de l'olécrâne avec arrachement de l'apophyse coronoïde et décollement périostique. Il insiste sur les dangers du massage dans ces fractures; chez un malade de M. Ollier, ce résultat était très net; M. Ollier, qui vit le malade alors que le massage avait amené un ostéome volumineux, obtint par la simple immobilisation la disparition de la masse osseuse. Ces ostéomes sont surtout fréquents dans les hôpitaux militaires parce que l'on a affaire à de jeunes soldats au périoste fertile.

M. Vincent préconise pour ce malade l'extirpation de la masse osseuse.

M. Ruotte. J'ai observé un jeune soldat qui, à la suite d'un traumatisme du coude, fut soigneusement immobilisé sans massage. Il fit cependant un ostéome.

Je crois qu'il faut admettre, en dehors des cas où l'origine périostique

est certaine, d'autres cas où l'on doit admettre la myosite ossifiante.

M. Destot. L'aptitude fonctionnelle n'est pas très mauvaise chez le malade présenté ; il entre dans un service de médecine pour des accidents de tuberculose pulmonaire. Je crois qu'il n'y a pas à intervenir.

Ostéosarcome de l'humérus. Résection.

M. Molin présente au nom de M. Gangolphe une pièce : ostéosarcome de l'extrémité supérieure de l'humérus.

L'opération consista en une résection large, comprenant huit centimètres de l'humérus. Suites opératoires simples. Malheureusement, quelques expectorations sanglantes font craindre une généralisation pulmonaire.

Chez une autre malade de trente-cinq ans, M. Gangolphe a pratiqué pareille intervention avec plein succès ; la malade, revue plusieurs années après, peut, à l'aide d'un appareil prothétique, remplir les fonctions de servante de café.

Suite de la discussion sur la *Myomectomie.*

M. Vincent. J'ai toujours préféré l'hystérectomie à la myomectomie en raison de la gravité plus grande de cette dernière et aussi des dégénérescences cancéreuses secondaires dont on a beaucoup parlé ces temps-ci et dont j'ai observé des cas.

Par la voie vaginale, j'ai pratiqué des opérations conservatrices, énucléation, ablation partielle de fibromes, et j'ai obtenu la régression du reste de la tumeur. Quand on pratique l'hystérectomie, il est important de conserver l'ovaire chaque fois qu'il est sain, en raison de sa sécrétion interne et de son importance pour la mentalité des femmes.

M. Villard. Je ne suis pas adversaire irréconciliable de la myomectomie, mais il faut s'entendre sur les termes. Comme M. Goullioud, j'enlève purement et simplement les fibromes pédiculés, sous-péritonéaux. Ce que je repousse, c'est l'énucléation interstitielle des fibromes en nombre plus ou moins grand. Je préfère l'hystérectomie pour différentes raisons.

La multiplicité des fibromes est la règle ; alors même que cliniquement il n'y en a qu'un, on ne peut affirmer qu'il n'y a pas de petits noyaux ailleurs.

M. Jaboulay avait énucléé à ma malade quatre fibromes et avait fixé l'utérus à la paroi pour parer à des accidents d'hémorragie, comme il en a observé plusieurs fois. Il m'a dit avoir constaté un autre cas de récidive pour lequel il va faire l'hystérectomie totale.

Il y a de grandes différences de malignité ; chez ma malade, l'aspect macroscopique était presque celui d'un myome malin ; on peut donc craindre non seulement la récidive, mais la dégénérescence maligne.

La myomectomie est dangereuse ; M. Goullioud l'a reconnu ; elle expose à des hémorragies dangereuses, parce qu'elles sont insidieuses, souvent tardives.

J'ai vu mourir une malade à la suite d'un accident de cette nature ; une autre fois, j'ai vu une hémorragie grave chez une malade myomectomisée, avec fixation à la paroi, par M. Jaboulay.

L'infection est une autre cause de danger.

Le seul avantage serait la fécondité possible. Or, pour cette grossesse qui doit être bien rare, on fait courir de bien grands dangers aux malades.

M. Goulliioud. Je reconnais que la myomectomie a des indications rares, mais ces indications existent. Du moment qu'on admet la possibilité d'enlever des tumeurs pédiculées, pourquoi, en perfectionnant sa technique, ne pas agir de même vis-à-vis de tumeurs sessiles ou même interstitielles?

Il faut savoir que l'hémostase doit être très soignée dans les myomectomies, car c'est l'hémorragie qui est le vrai danger. On ne peut faire bon marché de la mutilation tant au point de vue grossesse qu'au point de vue mentalité. Chez les femmes jeunes, on doit être conservateur; j'ai revu mes malades de cette catégorie et je suis resté très satisfait des résultats.

Au point de vue anatomique, les fibromes trop nombreux contre-indiquent la myomectomie; il en est de même de ceux qui s'énucléent difficilement; ceux qui sont très bien encapsulés sont toujours d'essence bénigne.

Séance du 24 décembre 1903. — *Présidence de M. Horand.*

Fractures de la tête fémorale dans le cotyle.

MM. Durand et Destot. La radiographie nous permet d'édifier des types de fracture inconnus jusqu'à aujourd'hui ou du moins considérés comme exceptionnels.

Il n'existe dans la science, d'après nos recherches, que trois exemples de fracture isolée de la tête du fémur (Birkett, Riedel, Braun). Dans un de nos trois cas, il y avait luxation et on pouvait admettre un mécanisme d'arrachement pour le ligament rond; mais, dans nos deux autres observations, l'écrasement doit être invoqué.

Sur ces six cas, cinq concernent des hommes; les malades sont entre quinze et quarante-cinq ans. Ordinairement, il s'agit de gros traumatismes, cependant, chez un de nos blessés, il s'agit d'une simple chute sur la fesse.

Comme symptômes, lorsqu'il y a luxation, les signes de fracture sont masqués par ceux de la luxation. S'il n'y a que fracture, on pensera souvent à une contusion simple. Plus tard, les troubles fonctionnels sont marqués: raideur, douleurs, impotence.

Un de nos blessés était en légère flexion et rotation interne; tous trois avaient un raccourcissement très léger, une attitude un peu hanchée. Chez l'un, alors qu'on provoquait la flexion, on obtenait un claquement très particulier. Un autre montrait à la palpation une hypertrophie osseuse surtout accentuée dans le triangle de Scarpa.

Au point de vue pronostic, la tête est à la fois déformée et déplacée, d'où les troubles persistants et définitifs de la marche. Nos trois malades ont été suivis de un à deux ans et ont gardé des troubles de motilité.

Comme traitement, au début, il ne paraît pas qu'il y ait grand'chose à faire; plus tard, thérapeutique des raideurs articulaires en général. Si on

constatait un grand déplacement, on pourrait intervenir, ainsi que l'a fait Bircher qui a essayé la remise en place du fragment déplacé, mais il n'a obtenu qu'une ankylose.

Ces trois malades ont été observés dans l'espace d'un an dans le même service de M. Pollosson. Il est donc probable que cette lésion n'est pas rare.

M. Destot donne quelques détails d'anatomie pathologique basée sur ses radiographies. Un des cas présente une interruption dans le contour de la tête; la moitié inférieure de la calotte a été détachée. Dans l'autre cas, toute la tête; a été détachée et a glissé en bas; le col l'a pénétrée en la débordant en haut.

M. Vallas. La fracture de la tête fémorale dans l'intérieur du cotyle est évidemment très grave au point de vue fonctionnel ; en outre, la profondeur de la région rend les interventions graves. Cependant, des douleurs vives pourraient nous pousser à intervenir ; il faudrait enlever le fragment sans chercher à le remettre en place comme Birkett; l'ankylose serait le but cherché.

Kystes dermoïdes de l'ovaire.

M. Condamin. J'ai opéré, en 1898, une malade atteinte de kystes dermoïdes de l'ovaire, qui avait eu cinq grossesses, la dernière datant d'un an. Je trouvai deux kystes présentant un léger degré de torsion. A l'examen, c'était sûrement deux kystes dermoïdes avec débris de tissus divers (cheveux, dents, etc.). Ce qu'il y a d'intéressant, c'est qu'un organe aussi dégénéré ait pu permettre des grossesses multiples. J'ai trouvé dans la littérature une trentaine de cas semblables avec un nombre variable de grossesses (douze enfants vivants et un avortement dans un cas de Kullingworth !). Certains opérateurs ont constaté une grossesse actuelle au moment même de l'opération ; enfin, quelques-uns, dont Terrier, ont conservé une parcelle d'ovaire et ont vu des grossesses survenir après l'ablation des deux kystes. Il faudrait donc imiter cet exemple et conserver un peu d'ovaire.

M. Vincent regrette de n'avoir pas été plus conservateur dans ses interventions pour kystes dermoïdes ; dernièrement, il enlevait ainsi un double kyste chez une femme restée parfaitement réglée ; kyste dermoïde d'un côté, kystes multiples de l'autre. Cette dégénérescence fit rejeter toute idée de conservation, de crainte de récidive. N'y a-t-il pas là en effet une contre-indication à la conservation à outrance ?

M. Villard. Le kyste dermoïde se développe en un point de l'ovaire, respectant absolument les parties voisines; il n'y a donc rien d'étonnant à ce que des grossesses se produisent.

M. Commandeur. J'ai observé une femme enceinte avec double kyste de l'ovaire ayant donné déjà des symptômes avant le début de la grossesse.

M. Durand. Au cours d'une laparotomie pour une autre cause, j'ai enlevé un tout petit kyste dermoïde appendu à l'ovaire et très nettement séparé de lui.

M. Condamin. Le cas de M. Vincent n'est pas comparable; il ne s'agissait pas de kyste dermoïde double.

Séance du 7 janvier 1904. — *Présidence de M. Horand.*

Flambage à l'alcool dans l'asepsie chirurgicale.

M. Claudot. L'asepsie par la chaleur ayant à peu près complètement remplacé l'antisepsie dans la pratique de la plupart des chirurgiens, il importe de vérifier la valeur exacte des procédés de stérilisation par la chaleur les plus communément employés.

Je me suis attaché à étudier en particulier le flambage des cuvettes à l'alcool, procédé classique. Les expériences, poursuivies avec des dispositifs variés, ont montré que les germes déposés sur la paroi des cuvettes métalliques restaient parfaitement virulents, et cela sans exception, dans toutes les expériences. Donc, ce procédé de stérilisation est infidèle. Il faut remarquer qu'il n'a pas réussi à tuer non seulement les spores toujours résistantes, mais même les staphylocoques, qui passent pour être assez fragiles.

Le flambage direct au bec Bunsen est probablement préférable; mais là encore, des expériences de vérification sont nécessaires.

M. Goullioud. Le procédé du flambage est un procédé par trop primitif. Pour ma part, je fais toujours étuver les cuvettes, ce qui me donne une sécurité parfaite. Comme moyen de fortune, le flambage est commode, mais il faudra l'employer en prenant des soins minutieux de nettoyage.

M. Durand. A l'Hôtel-Dieu, dans la plupart des services, le flambage sert à stériliser les plateaux où l'on met les instruments.

Il faudrait que les instruments, groupés par paquets nécessaires à chaque variété d'opération, soient étuvés et retirés de l'étuve immédiatement au moment de l'utilisation.

M. Bérard. Cette manière de faire est, je crois, celle de beaucoup de services; dans le mien, les instruments sont stérilisés dans un bouilleur au carbonate de soude et retirés du bouilleur seulement au moment de s'en servir. Quand ils sont infectés, ils sont replongés dans le bouilleur. Il faut veiller à remplacer fréquemment la solution de carbonate de soude.

M. Vialle. A l'hôpital militaire Desgenettes, les instruments sont portés à l'autoclave à 150°; les récipients en cuivre sont ouverts au moment seulement de l'opération. Ces récipients contiennent en outre des tubes témoins qui fondent et changent de couleur à 150°, ce qui nous permet de vérifier l'étuvage. Nous nous servons de cuvettes en porcelaine, qui sont portées à l'ébullition.

M. Claudot. Il reste que les récipients en émail sont très mauvais et il serait à désirer qu'on y renonce dans le service de santé.

Fracture du scaphoïde du carpe

M. Vialle. Au mois de juin dernier, le malade que je vous présente tomba au manège sur la main; on crut alors à une simple entorse. Mais la guéri-

son ne se fit pas ; actuellement, il y a de la tuméfaction, de l'impotence. Il y a deux points douloureux au niveau de l'apophyse radiale et du scaphoïde.

Pas de déformation de la région. Constitution médiocre; depuis le séjour au corps, il a eu une bronchite et une pleurite droite. On pouvait donc penser à une tuberculose au début.

Cependant, la radiographie a montré qu'il s'agissait d'une fracture du scaphoïde. Cette fracture siège au niveau de l'extrémité supérieure de l'os, et non en son milieu, ce qui est le cas le plus fréquent d'après les recherches de MM. Destot et Gallois.

On pourrait se demander, en raison des douleurs et de l'impotence, si on ne pourrait agir comme pour l'astragale et faire une résection.

M. Vallas. Ce n'est pas une résection partielle mais une résection du poignet qu'il faudra faire si l'on veut éviter l'ankylose ; pour moi, je proposerais cette résection d'une façon ferme, car ces lésions ne guérissent pas.

M. Albertin. Je partage entièrement l'opinion de M. Vallas et je présenterai des observations à l'appui.

M. Destot. Je possède environ une vingtaine d'observations de fractures du scaphoïde ; elles sont isolées ou associées à des fractures du radius. Isolées, elles se produisent soit par flexion, soit par extension. Dans la flexion, le trait est longitudinal et suit exactement le trajet du tendon du premier radial. Dans l'extension, le trait siège soit à la partie moyenne, soit à la partie supérieure ; le pronostic est bien meilleur pour la première, qui est bien plus loin de l'articulation radio-carpienne.

G. Gayet.

BIBLIOGRAPHIE

Leçons de Clinique chirurgicale (Hôtel-Dieu, 1902-1903), par le Prof. **Jaboulay**, publiées par **M. P. Cavaillon**, interne des hôpitaux. — Lyon, 1904, Storck et Cie, éditeurs.

Ce volume contient toute une série de leçons cliniques professées à l'Hôtel-Dieu de Lyon par le Prof. Jaboulay. A la suite de ces leçons, se trouve la statistique des opérations pratiquées pendant le courant de l'année et enfin un tableau récapitulatif des travaux scientifiques de la clinique chirurgicale. Par son plan seul, ce travail est déjà des plus intéressants.

Après une leçon consacrée à l'étude de l'œuvre d'Ollier, vient une série de leçons bien écourtées sur l'antisepsie et l'asepsie; puis sur la névralgie faciale, le goitre exophtalmique, le goitre kystique, le cancer de l'œsophage, le traitement chirurgical de l'ulcère de l'estomac, la gastro-entéro-anastomose, l'obstruction calculeuse du cholédoque, le cancer du rectum, la péritonite tuberculeuse, l'hypertrophie prostatique, l'ankylose de la hanche, la tuberculose du genou, les maux perforants plantaires.

A. Gosset.

Étude médico-légale sur les traumatismes de l'œil et de ses annexes, par **S. Baudry**, professeur de clinique ophtalmologique à l'Université de Lille; 3e édition, considérablement augmentée, un volume in-18 jésus cartonné avec figure dans le texte. Paris, 1904. Vigot frères.

La loi de 1898 sur les accidents du travail a rendu nécessaire à tout praticien la connaissance des traumatismes de toute sorte pour lesquels il peut être appelé à rédiger des certificats. La fréquence extrême des traumatismes oculaires et leur importance médico-légale considérable justifient pleinement la publication du manuel du Prof. Baudry, de l'Université de Lille. La clarté avec laquelle les questions y sont posées, l'intérêt qui résulte de la juxtaposition de nombreux faits particuliers, à l'exposé théorique, nous expliquent suffisamment le succès de ce livre, qui en est à sa 3e édition et qui a été deux fois traduit.

V. Morax.

Le propriétaire-gérant : Félix Alcan.

Coulommiers. — Imp. Paul BRODARD.

SUR LES MANIFESTATIONS

DES TUMEURS DE LA RÉGION ROLANDIQUE

OU MOTRICE

Par le Dr H. DURET,

Ex-chirurgien des hôpitaux de Paris,
Professeur de clinique chirurgicale à Lille,
Membre correspondant de l'Académie de Médecine.

Les *manifestations* des tumeurs de la *région rolandique* ont un intérêt particulier; car, au point de vue du *diagnostic topographique*, elles offrent, ordinairement, un caractère de précision satisfaisant, et, d'autre part, elles sont assez facilement accessibles. De fait, jusqu'à présent, la grande majorité des interventions a eu lieu dans cette région. Dans les tableaux statistiques de notre rapport au Congrès de Chirurgie, sur 344 *opérations curatives*, 214 ont eu pour champ d'action la *région motrice*, soit 63,52 p. 100[1].

A. — Caractères généraux.

L'évolution des tumeurs rolandiques, lorsqu'elle s'accomplit librement, parcourt, dans la plupart des cas, *plusieurs phases distinctes*, quoique non toujours séparées par des périodes régulières.

Ce sont les phases des *spasmes* et *convulsions*, des *paralysies* et des *contractures*, de l'*atrophie musculaire*; souvent, interviennent des *troubles de la sensibilité*. Enfin, se surajoutent, en cours d'évolution, et surtout dans les périodes terminales, les phénomènes du *syndrome*[2].

Syndrome. — C'est un fait remarquable, qui ressort de la lecture des observations, que pendant un laps de temps souvent fort long, et

1. H. Duret, Rapport au Congrès de Chirurgie, 1903 : *Sur les tumeurs de l'encéphale.*
2. Voir Rapport au Congrès de Chirurgie, 1903. Annexe I, p. 155 : *Le syndrome des tumeurs cérébrales.*

remontant parfois à plusieurs mois, à plusieurs années, les *troubles généraux n'existent pas*, ou se réduisent à des crises de céphalée, ou à des convulsions.

C'est là une condition favorable, dont il faut savoir profiter dans l'intérêt du malade; le médecin doit hâter son diagnostic, et s'il est possible, ne pas attendre qu'il soit confirmé par l'apparition de l'œdème papillaire, des vomissements, des vertiges, et de tout le *cortège symptomatique* du *Syndrome*; les caractères des crises convulsives, si elles sont nettement localisées, selon ce que nous avons indiqué ailleurs, doivent suffire. A cette première période, les interventions sont ordinairement suivies de succès [1].

Les malades, porteurs de tumeurs rolandiques, gardent longtemps la *lucidité intellectuelle*; l'affaiblissement psychique, qui dès le début accompagne les crises, n'est pas durable. La *torpeur cérébrale*, le plus souvent, survient peu à peu, à la suite d'attaques épileptiques répétées, et seulement dans les périodes terminales, lorsque la tumeur a acquis un volume déjà considérable. Il faut faire exception, cependant, pour les tumeurs diffuses, profondes, à évolution rapide, et lorsqu'il y a œdème, toxi-infection, comme dans certains tuberculomes et syphilomes infectants. — Nous savons que, dans les tumeurs des lobes frontaux, au contraire, la torpeur cérébrale est précoce, et s'accuse rapidement.

Spasmes et convulsions. — Lorsqu'il s'agit de *néoplasmes Rolandiens*, les premières convulsions (ou spasmes) sont précédées souvent d'une *aura sensitive et motrice* (zone *sensitivo-motrice* du cerveau). Il consiste en fourmillements, frémissements, irradiations douloureuses, parfois vives comme des éclairs, ou en une *paresthésie*.

Rarement l'aura est *intellectuelle*, comme dans un cas de Korteweg, où, avant l'attaque convulsive, le malade était, pendant quelques instants, envahi par des réminiscences vives de voyages, de personnages connus, etc. [2]. Dans un autre cas, l'aura consistait en des crises d'*aphasie subite et transitoire*.

Dans la plupart des cas, l'aura est purement *motrice*, et consiste dans un spasme, une contraction tonique ou clonique d'un petit nombre de muscles : au membre supérieur, c'est un mouvement d'opposition du pouce, de flexion ou d'extension des doigts; de même, pour les orteils, au pied; à la face, il s'agit d'un tiraillement de la commissure, de blépharospasme, de secousses dans la langue. On a vu parfois la crise être précédée de secousses du

1. Il existe quelques cas rares, où une tumeur assez volumineuse a pu évoluer sans syndrome (cas de Pel et Korteweg).

2. Korteweg, Van Eyk et Winkler, *in* Chipault, *Chir. nerveuse*, I, 1902, p. 698.

sterno-mastoïdien, de spasmes du peaucier. C'est le *signal-symptôme* des auteurs anglais, le son de la *cloche d'alarme* de Brissaud. Les choses peuvent en rester là, *au début des néoplasmes*[1]. Le plus souvent, les secousses se généralisent aux divers segments du membre primitivement atteint. Mais, ce qui crée l'*importance* du *signal-symptôme*, c'est que son lieu d'apparition est *en rapport exact* avec le siège cérébral du néoplasme. — Les neuropathologistes ont créé *trois types* de convulsions localisées : les types *facial*, *brachial*, et *crural* (Raymond). L'observation de Reynier offre un bel exemple de la première variété : un enfant de dix ans et demi, porteur d'un gliome kystique de la partie inférieure de la région *rolandique*, éprouva des crises de picotements des muqueuses buccale et nasale, avec sécrétions exagérées; cinq ou six fois par jour, la bouche et la langue étaient déviées à droite; la tête se mettait en rotation du même côté, puis le bras droit s'élevait devant la figure, en flexion, adduction, et la paume tournée en dehors[2].

Horsley, pour un tubercule de la *zone moyenne* ou *brachiale* des circonvolutions rolandiques (centre du pouce), vit survenir des mouvements d'opposition du pouce et de l'index, qui gagnèrent ensuite le poignet, le coude et l'épaule. — Aux *membres inférieurs*, les orteils se mettent en flexion, le pied en extension, et la jambe se raidit. — Il est remarquable de voir avec quelle précision, quelle fidélité, les secousses, dans leur ascension vers la racine des membres, suivent l'*ordre topographique* des *centres*, *disposés sur le cortex rolandique*, même celui des centres secondaires, qui nous ont été révélés par Horsley et Schäffer, dans leurs expériences chez les singes. Ainsi, le pouce, le poignet, le coude et l'épaule, sont envahis successivement dans le membre supérieur. — La même évolution s'observe, lorsque les convulsions passent d'un membre à un autre : du membre inférieur, elles gagnent le membre supérieur, puis la face; ou, du membre supérieur, elle se portent à la face, et ensuite descendent dans le membre inférieur. Elles restent dimidiées d'abord, c'est-à-dire limitées *à un des côtés* du corps, dont elles mettent les diverses parties en contracture, en même temps ou successivement (*phase tonique*), ou qu'elles agitent de mouvements alternatifs de flexion et d'extension (*phase clonique*).

Cet *ordre régulier*, dans la succession des mouvements convulsifs,

1. C'est ainsi que, chez un malade de Raymond, opéré par Doyen (gliome des centres du membre supérieur), on vit des spasmes, des mouvements involontaires dans deux doigts, index et médius, de la main droite; puis, celle-ci, 7 ou 8 fois par jour, se tordait, se redressait; ensuite les convulsions envahissaient le bras. (*Cliniques*, V, 1901, p. 3.)

2. Reynier, *Congr. Chir.*, 1891, p. 110.

est important à constater; car, *s'il survient quelque irrégularité,* il y a lieu de supposer que la tumeur qui les provoque n'a que *des relations indirectes* avec la zone motrice, et qu'il s'agit d'un *phénomène d'irritation à distance.*

Lorsqu'elles atteignent la tête et le cou, et provoquent une rotation de la tête, une incurvation du tronc, une déviation conjuguée de la tête et des yeux, il est vraisemblable qu'elles sont voisines *des centres* de ces mouvements, c'est-à-dire *du pied des deux premières frontales.*

Si *la face n'est pas prise,* et si les troubles restent limités aux membres, le néoplasme occupe la *partie supérieure* de la zone motrice (cas d'Appert et Gandy, petit fibrome à la partie supérieure de R). — Les crises de convulsions, qui restent localisées à un membre ou à la face, ou qui sont dimidiées, s'*accompagnent rarement de perte de connaissance.* Il en est autrement lorsqu'elles passent du côté opposé du corps : elles simulent alors, à s'y méprendre, des attaques d'*épilepsie essentielle.* Il est d'ailleurs un certain nombre de néoplasmes des centres moteurs qui déterminent des crises d'épilepsie *généralisée d'emblée*[1]; je citerai, par exemple, les faits de Magalhaës Lemos (tubercule du volume d'un pois dans le pied de P^1, très près de P^2); de Struppler (angiome, gros comme une noisette, siégeant dans la partie supérieure de R)[2]. — Dans quelques cas, il est noté qu'*une ou plusieurs crises d'épilepsie généralisée* ont précédé les *convulsions localisées,* ou alternent avec elles (cas de Coyau et Cestan, plusieurs tumeurs); de Rémond et Bauby, de Brugelius et Berg[3].

Un point intéressant à élucider, c'est de savoir par quel mécanisme physiologique les attaques convulsives *passent du côté opposé du corps.* Quelques faits peuvent aider dans cette recherche : c'est presque toujours *par des secousses du membre inférieur du côté opposé* que commence la généralisation. Chez un enfant de 6 ans, Wertheim observa des mouvements spasmodiques des orteils *droits,* gagnant la jambe et le bras, où ils commencent par les doigts. Quelques mois plus tard, apparaissent des convulsions à *gauche,* soit isolées, soit associées à celles du côté opposé; on enlève, *à*

1. En général, cependant, les crises d'épilepsie *généralisée d'emblée* sont un signe d'irritation diffuse de l'encéphale, se propageant à la zone motrice; leur point de départ est parfois éloigné, à la base ou dans un autre lobe. Quand on les observe, il faut penser que, probablement, le *néoplasme n'habite pas la zone rolandique.*

2. Magalhaës Lemos, *Iconographie Salp.*, 1898, p. 20; Struppler, *Rev. neurol.*, 1901, p. 236.

3. Coyau et Cestan, *Soc. anat.*, 1899, p. 260; Rémond et Bauby, *Rev. neurol.*, 1895, p. 417; Brugelius et Berg, *Rev. neurol.*, 1896, p. 254.

gauche, un sarcome du volume d'un œuf de poule dans le centre des membres inférieurs; le malade étant mort, on trouve *symétriquement*, au même endroit, dans l'hémisphère *droit*, un second sarcome de la même grosseur [1]. Les tumeurs, situées près de la *grande scissure interhémisphérique*, en particulier dans le lobe paracentral, donnent lieu, assez souvent, à des *crises bilatérales*, tantôt d'un côté, tantôt de l'autre, quelquefois des deux côtés à la fois. Il semble donc que la propagation de l'irritation épileptogène se fasse *par une voie de transmission directe* (au niveau de la scissure interhémisphérique) par *contact* ou *conduction*, comme s'il s'agissait d'un courant électrique.

Paralysies et contractures. — Les paralysies produites par les tumeurs rolandiques succèdent ordinairement aux convulsions jacksonniennes. Elles sont d'abord *transitoires*, *post-épileptoïdes*, et occupent le siège des convulsions; elles durent alors quelques heures, quelques jours, et parfois plusieurs mois; puis, elles disparaissent, pour revenir à une crise nouvelle et, enfin, s'installer définitivement. Ce n'est d'abord qu'une fatigue, une faiblesse dans les membres, puis, pendant longtemps, une *parésie*, et enfin, une *paralysie* véritable. Il est rare, d'ailleurs, que l'impotence fonctionnelle soit aussi accusée que dans les lésions hémorragiques ou les ramollissements ; longtemps, *quelques mouvements sont conservés* dans les doigts, dans l'avant-bras, dans l'épaule; la jambe se traîne, fauche un peu, steppe, et peut encore servir à la marche. Ces paralysies ne sont jamais *aussi flasques* que dans les lésions destructives ordinaires. Elles s'accompagnent bientôt d'une contracture, d'abord légère, puis plus accusée; au membre supérieur, flexion des doigts, de la main, du coude, le bras étant plus ou moins collé au tronc; au membre inférieur, raideur du pied, de la jambe en extension, quelquefois équinisme. A cette période, on constate généralement un certain degré d'*atrophie* des muscles et des tissus, visible à l'œil, à la mensuration.

Ce n'est pas, cependant, dans tous les cas sans exception, que l'évolution des troubles moteurs causés par les néoplasies rolandiques affecte cette *marche régulière*, et que les convulsions, les paralysies et les contractures se succèdent *méthodiquement*, en un temps plus ou moins long. On peut signaler des faits assez nombreux, où les paralysies et les contractures sont PRIMITIVES. Beevor et Ballance, pour un glio-sarcome de la partie moyenne des circonvolutions rolandiques, virent, un an avant l'intervention, une *paralysie*

1. Wertheim, Salomonsen et Korteweg, *Chir. nerveuse* de Chipault, 1902, I, p. 687.

débuter au cou-de-pied, gagner le membre de bas en haut; sept mois plus tard, la main fut prise, et rapidement après, toute l'extrémité supérieure; cependant, persistaient au membre supérieur quelques faibles mouvements des doigts et du coude, et au membre inférieur, quelques mouvements du genou et de la hanche; il *n'y eut jamais de convulsions*. — Chez une vieille femme de cinquante-six ans, une hémiplégie progressive avec aphasie fut seule à signaler l'existence d'une tumeur fibreuse de la dure-mère, du volume d'une mandarine (Cestan). C'est par un début insidieux et des phénomènes paralytiques (parésie faciale droite et aphasie, puis paralysie du bras droit et hémiplégie) que se manifesta un *neuroglíome* du volume d'une mandarine, né en F^3, et ayant envahi la région motrice et le corps opto-strié. Il n'y eut que deux crises convulsives (Cœlos). Nous pourrions citer des faits analogues de Graser, de Wayenburg et Wœstermann, de Guldernarm, de Le Dentu, etc.[1].

Les *contractures* PRIMITIVES se sont aussi montrées dans quelques cas.

Dans l'observation de Macé, quinze jours après le début des accidents, les doigts se fléchissent en griffe dans la main droite; l'avant-bras est en flexion et ne peut être étendu, le membre accolé au tronc, (Tumeur de la partie supérieure de P^1 et de P^2, jusqu'au pli courbe, du volume d'un œuf. — Sœlan, pour un fibrome gros comme une noisette, sur le tiers moyen de P^2, observa une *contracture* de la main et des doigts gauches, avec sensation de tremblement du bras et de la jambe; il est vrai qu'il existait en même temps une pachy-méningite périphérique. — Klippel et Jarvis, chez un malade de soixante-dix-sept ans, ayant eu une blessure du pariétal, constatèrent, un an après, des crises douloureuses dans le pied, la jambe et le bras, et le côté gauche de la face, suivies de *contractures passagères* dans les mêmes parties; quelques mois après, les contractures devinrent *permanentes*, dans le bras et dans la jambe; puis, une hémiplégie leur succéda; en même temps, il existait un tremblement choréique fasciculaire. A l'autopsie, on trouva une tumeur de 5 à 6 cent., occupant la partie postérieure et interne de

1. Bewor et Ballance, in Chipault, *Travaux neurol.*, I, p. 52, et *Arch. de Neurol.*, 1896, p. 2; Cestan, *Soc. anat.*, 1899, p. 288; Cœlos, *Soc. anat.*, 1900; Graser, Sarcome et épithéliome kystique; paralysie de l'annulaire et de l'auriculaire de la main droite, puis de la main entière, et un mois après, de la jambe droite, *Rev. neurol.*, 1895, p. 458; Wayenburg et Wœstermann, *Sarcome fuso-cellulaire de la zone motrice*; *paralysie de la jambe, parésie du bras, aphasie motrice incomplète*; Guldenarm, poche veineuse, monoplégie crurale, *in* Chipault, *Chir. nerv.*, 1902, I, p. 706; Le Dentu, *Infiltration gommeuse de la partie supérieure de la zone motrice*, th. Auvray, 1896, p. 316.

F^1, le lobule paracentral, et la partie supérieure des deux circonvolutions centrales. — Guerra vit survenir un cas de *trismus primitif* des mâchoires, pour un tubercule solitaire du bas des circonvolutions rolandiques[1].

Les *contractures*, qui succèdent aux *paralysies motrices*, sont attribuées, généralement, à la *dégénérescence des irradiations sous-jacentes du faisceau pyramidal*. Il semble bien qu'il n'en est pas toujours ainsi, car, chez la malade de Cestan, déjà mentionnée, survint une contracture qui la faisait ressembler absolument à une *vieille hémiplégique* ordinaire : mais, malgré des recherches méthodiques, on ne *trouva aucune dégénérescence des faisceaux blancs*. Il serait utile, dans l'examen anatomique des tumeurs encéphaliques, de procéder à des coupes histologiques méthodiques, selon le mode de Déjerine; on obtiendrait ainsi plus de clarté sur la valeur symptomatologique des phénomènes observés.

Causes d'erreur. — 1° Malgré l'importance qu'on attribue à juste titre à *l'existence de convulsions et de paralysies localisées* pour le diagnostic des tumeurs de la région motrice des hémisphères cérébraux, il est cependant un certain nombre d'*erreurs* faciles à commettre. Nous avons déjà eu l'occasion de relater le cas célèbre de Dieulafoy, où, pour une tumeur gommeuse du volume d'un petit œuf, occupant l'extrémité antérieure du lobe frontal, survinrent des accès d'épilepsie jacksonienne localisés dans les membres. — Aldhibert, trépanant trop en arrière, ne trouva pas une tumeur de 4 cent., qui occupait le pied des deux premières frontales, et avait donné lieu à des attaques d'épilepsie partielle, *parfaitement localisées dans le membre supérieur*, et suivies de paralysies. — De même, Lannelongue et Cassaet cherchèrent vainement dans la région motrice moyenne une gomme de 0,02 cent. d'épaisseur, qui avait donné lieu aux mêmes symptômes, et occupait le tiers postérieur de F^2. — Devic et Courmont observèrent une hémiplégie pour une tumeur de F^1 et F^2. — Magalhaës Lemos, chez un malade qui avait une aura douloureuse, très caractéristique, dans la jambe, et des crises d'épilepsie, trouva un petit tubercule dans le pied de la *première pariétale*, tout près de son insertion sur P^2. — Crouzon vit survenir des attaques d'épilepsie jacksonienne dans la face et les membres du côté gauche; on fit une trépanation sur la région motrice, qui ne donna aucun résultat; il s'agissait d'une plaque de méningite à la pointe du *lobe temporal*, contiguë à la région rolandique. Dans tous ces cas, il s'agit de tumeurs, occupant dans les

1. Macé, *Soc. anat.*, 1894, p. 857; Sœlan, *Arch. de neurol.*, 1886, p. 233; Klippel et Jarvis, *Rev. neurol.*, 1901, p. 1027; Guerra, *Rev. neurol.*, 1894, p. 272.

lobes *frontal*, *pariétal*, *temporal* une *région limitrophe* de la zone motrice (*Tumeurs-frontières*).

Certains *faits secondaires*, mieux appréciés, eussent pu *tenir le diagnostic en suspens*; dans le cas de Dieulafoy, les attaques d'épilepsie jacksonienne offraient des *variations* dans le mode de début et de propagation; le malade d'Aldhibert avait des convulsions dans la tête, le cou et les yeux, ce qui eût pu suggérer la pensée que la tumeur intéressait F^1 et F^2; enfin, dans le cas de Magalhaës, les crises d'épilepsie étaient généralisées d'emblée, et il y avait des *troubles sensitifs spéciaux* (paresthésies de la jambe) *qui accusaient le lobule pariétal supérieur*.

2° D'autre part, les tumeurs des lobes *frontal*, *temporal*, qui exercent une compression sur les *irradiations de la capsule interne* et produisent des *monoplégies* et des *hémiplégies*, en même temps que des crises d'épilepsie généralisée, *peuvent en imposer*. Tels les faits de Devic et Courmont (tumeur de F^1 et F^2), de Bruns (tumeur de la région frontale inférieure), de Theohari (tumeur des deux temporales inférieures et du lobule fusiforme, ayant produit une hémianesthésie et une hémiparésie incomplète).

3° Il existe enfin quelques faits rares, où les convulsions et paralysies localisées se sont manifestées du côté de la lésion; il s'agit, en général, de tumeurs qui, voisines de la scissure interhémisphérique, irritent l'hémisphère opposé (cas de Mills, Guldenarm, etc.). Zenner, pour un gliome de la zone motrice *gauche*, vit survenir des convulsions et des troubles paralytiques *à gauche*; il y avait absence de décussation des pyramides [1].

B. — Petites tumeurs superficielles des méninges.

Les petites tumeurs superficielles des méninges, souvent pédiculées, mobiles, qui pendent à la surface de la région motrice, la titillent (comme les polypes, la muqueuse utérine), l'excitent, et produisent une *hyperexcitabilité* tout à fait remarquable. Ce sont des décharges incessantes des *neurones corticaux*, produisant des *convulsions* et des *troubles sensitifs*, intenses et répétés.

Appert et Gandy, pour un *fibroïde du volume d'une cerise*, appendu sur le lobe paracentral, ont assisté, pendant plusieurs

1. Aldhibert, *Rev. de Chir.*, 1895, p. 158; Cassaet et Lannelongue, *Arch. clin. de Bordeaux*, 1895; Devic et Courmont, *Rev. de Méd.*, 1897, p. 269; Magalhaës Lemos, *Iconogr. Salpêtr.*, 1898, p. 20; Crouzon, *Soc. anat.*, 1902, p. 145; Bruns, *Rev. neurol.*, 1899, p. 139; Théohari, *Soc. anat.*, 1897, p. 239; Zenner, *Rev. neurol.*, 1898, p. 281.

jours, à des crises d'épilepsie jacksonienne, se répétant toutes les 3 ou 4 minutes, jusqu'à atteindre 300 par jour. De même Struppler vit des crises d'épilepsie subintrantes, chez une femme de quarante-huit ans, pour un petit *angiome*, gros comme une noisette, de la partie supérieure du sillon rolandique et, chez un jeune homme de dix-neuf ans, pour un petit *fibrome calcifié* (de 0,05 à 0,06 cent.), situé à l'extrémité supérieure de la région motrice, ces attaques convulsives occupèrent le pied et la jambe, puis le membre supérieur, se répétèrent *depuis l'âge de seize ans*, à certaines époques, jusqu'à 6 fois par heure (Guldenarm et Winkler). — Les *troubles de la sensibilité* ne sont pas moins remarquables : Friedländer et Schlesinger, pour une petite tumeur de la grandeur d'une pièce de vingt francs sur la région motrice, signalent des *paresthésies intenses* de la langue, de la face, de la main, du bras droit, de l'ataxie et des troubles du sens musculaire dans le membre supérieur, précédant et accompagnant les spasmes des mêmes parties. — Sciammana et Postempski, pour une tumeur de la grosseur d'une noix, logée dans le tiers moyen de R, observent des *paresthésies* de la face et du bras, des *aphasies transitoires* très intenses. — Rotgans, Hers et Winkler, Guldenarm, Lenz et Winkler, Korteweg, Van Eyk et Winkler, pour des angiomes veineux, des dilatations variqueuses de l'écorce, de petit volume, voient survenir des *crises d'épilepsie sensorielle* plus accusées que dans les cas ordinaires. Il s'agit parfois de crises de *douleurs*, de *névralgies violentes*. Si la petite tumeur est voisine du lobe frontal, on observe de l'*irritabilité du caractère* et des *troubles psychiques* concomitants, des *auras intellectuelles* (faits de Sissin, Renssen et Winkler, de Korteweg, Van Eyk et Winkler); si, au contraire, elle siège sur le *lobule pariétal*, auprès de P^a, les crises d'hyperesthésie et les troubles de la sensibilité se surajoutent plus spécialement à des crises d'épilepsie généralisée, comme dans le fait de Magalhaës Lemos[1].

C. — Tumeurs de la région rolandique supérieure et du lobule paracentral (Membre inférieur).

Les tumeurs de la *région rolandique supérieure* (1/4 sup.) et du *lobule paracentral* s'annoncent par des convulsions, des paralysies,

1. Appert et Gandy, *Arch. de Méd.*, 1900, I, p. 581; Struppler, *Rev. neurol.*, 1901, p. 236; Guldenarm et Winkler, *Chir. nerv. de Chipault*, 1902, I, p. 702; Friedländer et Schlesinger, *Rev. neurol.*, 1898, p. 299; Sciammana et Postempski, *Rev. neurol.*, 1901, p. 240; Rotgans, Hers et Winkler, *Chir. nerv. de Chipault*,

des paralysies avec contractures, des troubles de la sensibilité (et quelques autres symptômes dont nous parlerons), *localisés* ou *prépondérants*, *dans le* MEMBRE INFÉRIEUR.

D'abord, les *convulsions*. — Elles précèdent, *généralement*, pendant un temps variable, des semaines, des mois, et même des années, les paralysies; rarement elles occupent exclusivement le membre inférieur; mais elles y *débutent*, y sont *plus prononcées*, *plus tenaces*, *plus étendues*. Si elles gagnent le bras, elles se bornent d'abord à quelques contractions, et parfois agitent le côté correspondant de la face, par quelques secousses. Mac Even, chez une fillette de sept ans, enleva à la partie supérieure de la pariétale ascendante un tubercule gros comme une noisette, qui donnait lieu à des accès épileptiformes suivis de paralysies; la malade éprouvait d'abord une douleur intense dans le gros orteil, qui restait ensuite en hyperextension pendant cinq minutes; puis les convulsions s'étendaient au pied, à la jambe, et dans tout le côté. Heidenhain, de Worms, enleva avec succès un tubercule du *lobule paracentral* s'étant manifesté par des attaques d'épilepsie, de paralysie du membre inférieur gauche, suivies de quelques secousses cloniques dans le bras. Comme Souques et J.-B. Charcot l'ont démontré, les *tuberculomes* sont *fréquents* dans le *lobule paracentral*, puisque, dans leur intéressant mémoire, ils ont pu en rassembler 13 cas, contre 5 au membre supérieur et à la face. Dans le cas qu'ils rapportent, le malade avait depuis quinze mois des accès d'épilepsie jacksonienne, débutant par le *membre inférieur* gauche, tantôt restant limités à ce membre, tantôt se généralisant du côté gauche, suivis de *monoplégies crurales*, transitoires, puis permanentes (mais incomplètes), dans la phase ultime de la maladie[1]. Dans le cas bien connu de Péan, ce chirurgien fit, à deux reprises, avec succès, l'ablation d'un fibro-lipome qui occupait la *partie supérieure* de la région rolandique; le malade avait des crises subintrantes, qui débutaient par un spasme douloureux du gros orteil, suivies de roideur du membre inférieur; puis, survenaient dans le membre des secousses cloniques, qui se propageaient au bras et à la face; la perte de connaissance survenait, et les attaques

1902, I, p. 694; Guldenarm, Lenz et Winkler, *id.*, p. 697; Korteweg, Van Eyk et Winkler, *id.*, p. 698; Sissin, Renssen et Winkler, *id.*, p. 676; Magalhaës Lemos, *Iconogr. Salpêtrière*, 1898, p. 20.

1. Mac Even, in th. Auvray, 1896, p. 324; Heidenhain, *Rev. de Chir.*, 1901, II, p. 598; Audeoud, *Suisse romande*, 1893, et *Rev. neurol.*, 1894, p. 198. *Tubercule gros comme une noix dans le lobule paracentral*; *crises de paresthésies et convulsions du pied*; Souques et J.-B. Charcot, *Soc. anat.*, 1891, p. 374; Monod, Cottet et Morelly, *Soc. anat.*, 1897, p. 907; Wertheim, Salomonsen et Korteweg, *Chir. nerv. de Chipault*, 1902, I, p. 681; Guldenarm, Lenz et Winkler, *id.*, 693, 702.

se généralisaient. — Le malade de Monod (tumeur du volume d'une mandarine à la face interne de l'hémisphère, dans le lobule paracentral droit) avait depuis trois ans des crises nerveuses de douleurs dans les membres du côté droit; il survint des convulsions (suivies de parésies) toniques et cloniques, s'étendant à tout le côté, mais *commençant par le pied droit*, gagnant le pied *gauche* et le bras du même côté. Nous voyons, de même, les convulsions gagner l'*autre côté du corps*, dans les observations de Wertheim, Salomonsen et Korteweg, de Guldenarm, Lenz et Winkler. Ce fait n'est pas dû à une simple propagation irritative, mais à l'action de la tumeur, qui, *située près du plan médian*, agit sur l'hémisphère opposé.

Dans le fait de Wertheim, une tumeur du volume d'un œuf existait symétriquement, du *côté opposé*, dans le lobule paracentral (elle finit d'ailleurs par produire de ce côté une contracture). Une autre fois, une tumeur volumineuse faisait saillie à la *face interne* de l'hémisphère, et irritait la région paracentrale opposée (cas de Dallas et Mongeri). — Dans quelques faits, les convulsions, au lieu de gagner le bras et la face, ont produit des contractions dans le *tronc*, le *cou*, un *mouvement de rotation de la tête du côté opposé*; il faut penser alors à la propagation possible du néoplasme vers la partie postérieure de F^1 et F^2.

Le plus souvent, les *paralysies* succèdent, comme d'ordinaire, aux attaques convulsives, et s'établissent peu à peu; souvent, il s'écoule plusieurs mois, plusieurs années avant qu'elles soient permanentes (Voy. Raymond, *Cliniques*, III, p. 1 et 28). Elles consistent en monoplégies plus ou moins complètes, *limitées à la cuisse*, quelquefois avec parésie du bras. Dans d'autres cas, il y a simplement une hémiplégie *plus accentuée* au membre inférieur. Les faits, où *les paralysies apparaissent d'emblée*, sans être précédées d'aucun phénomène convulsif, ne sont pas rares : faits de Carter Gray, de Korteweg et Winkler, de Wayenburg et Wœstermann, etc.[1].

Plus souvent encore, au moment de l'intervention, on est en présence d'un membre inférieur *contracturé* et *paralysé* tout à la fois; ordinairement la jambe est en extension, et le pied en équinisme, quelquefois des deux côtés, comme dans le cas déjà cité de Wertheim.

Il faut rapprocher de ces *troubles moteurs* observés dans le membre inférieur, dans le cas de tumeur de la région rolandique

1. Raymond, *Cliniques*, III, p. 1 et 28; Carter Gray, *Arch. de Neurol.*, 1893, p. 139; Korteweg et Winkler, *Chir. nerv.*, p. 675; Wayenburg et Wœsterman, *id.*, p. 708.

supérieure, la *perturbation dans la station et la marche*, avant que la paralysie ne se soit établie, lorsqu'il n'existe qu'un simple affaiblissement, ou même sans le moindre trouble parétique apparent; il est dit : que le malade est chancelant, titube, qu'il a une démarche vacillante qui fait croire à l'ivresse, ou qu'il est affecté d'*astasie-abasie*[1]. Il y aurait donc parfois une *titubation rolandique*, opposée à l'*ataxie frontale* ou à l'*ataxie cérébelleuse*. On le conçoit, puisqu'il s'agit de lésions des centres des membres inférieurs : elle diffère par quelques traits.

Lorsqu'ils existent, les *troubles de la sensibilité*, dans le membre inférieur, sont souvent très caractéristiques, et ont, dans plusieurs cas, servi à établir le diagnostic et à justifier l'intervention.

On a, parfois, observé des crises d'*épilepsie sensorielle* dans le pied et la jambe. C'est ainsi que, dans un cas de Rotgans, Hers et Winkler (angiome de la pie-mère sur la zone motrice), le malade, âgé de trente et un ans, voyait, depuis plusieurs années, ses attaques commencer par la vision d'étincelles, une sensation de picotements dans le pied gauche, s'irradiant vers le tronc et le bras; il ne perdait jamais connaissance et n'avait pas de mouvements; c'est seulement vers la vingt-quatrième année que se produisirent, accompagnant les sensations sus-indiquées, des mouvements du gros orteil durant une demi-heure. Après, il y eut de nombreuses attaques, survenant tous les cinq, dix, et quinze jours, et *limitées au pied gauche*[2]. — Steele, chez un homme de quarante-quatre ans, rapporte que, quatre ans auparavant, survint une vive douleur dans le mollet droit, suivie de flexion des orteils. Ces crises reparurent toutes les semaines; au bout d'un an, elles s'étendaient à tout le côté droit du corps; parésie du membre inférieur droit; ablation, avec succès, d'une tumeur fibreuse de 2 onces[3]. — Enfin, dans nombre d'observations, on signale des hypoesthésies, des hyperesthésies, des paresthésies, des anesthésies, des douleurs, des névralgies, dans le membre inférieur.

D. — Tumeurs de la région moyenne (Membre supérieur).

Tantôt des *convulsions localisées*, tantôt des *monoplégies* ont, dans la plupart des cas, guidé le médecin et le chirurgien vers le *dia-*

1. Cas de Potel et Mayet, de Raymond, *Cliniques*, III, p. 29; De Guldenarm et Winkler, de Dallas et Mongeri, de Cœnas (ostéome de la dure-mère comprimant le lobule paracentral droit) (*Rev. neurol.*, 1895, p. 299 et *Loire médicale*).
2. Rotgans, Hers et Winkler, *Chir. nerv.* de Chipault, I, 1902, p. 694.
3. Steele, *Rev. neurol.*, 1895, p. 418.

gnostic localisateur des tumeurs de *la partie moyenne* de la région rolandique. Je citerai comme exemple du diagnostic, *à l'aide des convulsions localisées*, les cas de Horsley et de Broca. Le premier, chez un malade qui présentait des crampes du *pouce* et de l'*index* gauches, des convulsions cloniques d'opposition, deux à trois fois par jour, depuis trois ans, et parfois de grandes attaques, enleva un tubercule du centre du pouce, avec un peu de la substance voisine : le malade n'eut plus d'attaques, mais garda un peu de faiblesse dans le mouvement d'opposition. Le second chirurgien extirpa, dans la même région, un kyste diagnostiqué par Charcot, chez un enfant atteint de monoplégie spasmodique infantile du bras, avec crises d'épilepsie jacksonienne, ayant leur point de départ dans le pouce [1].

Ces *convulsions localisées* peuvent exister dans les cas où la tumeur occupe exclusivement la *substance blanche* de la région, témoin le fait de Vierordt-Czerny, qui enlevèrent un gros tubercule solitaire du poids de 205 grammes, *après avoir incisé le cortex*; il avait donné lieu à des crises d'épilepsie jacksonienne, à point de départ dans le membre supérieur gauche [2]. — Il importe, toutefois, de rappeler que des tumeurs des régions tout à fait voisines peuvent, en apparence, donner lieu *aux mêmes convulsions localisées*, et qu'il y a là une *cause d'erreur*. Il est vrai que dans le cas d'Aldhibert, que nous avons présent à l'esprit, la tumeur siégeait dans le *lobe frontal*, mais avait considérablement aplati la *frontale ascendante*; à certains moments, les convulsions débutaient par le membre inférieur; mais, dans d'autres, elles se manifestaient d'abord par un mouvement de rotation de la tête, dont on eût pu tenir meilleur compte [3]. Ordinairement, c'est après un nombre de crises plus ou moins grand que la *paralysie* s'établit peu à peu (cas de Dana et Conway : convulsions unilatérales, commençant par le bras; deux ans après, parésie du deltoïde, des extenseurs et fléchisseurs de l'avant-bras; la pronation et la supination sont presque impossibles; sarcome de la partie moyenne et inférieure des circonvolutions rolandiques). Mais, on peut voir la paralysie *survenir d'emblée*; ainsi, dans un cas de Graser, l'annulaire et l'auriculaire de la main droite se paralysent; plus tard, c'est le tour du médius, et bientôt tout le membre supérieur est atteint : incision d'un kyste de la région, et retour des mouvements de la main. Quelquefois la *contracture* est *précoce* et *primitive* : Soelan, pour un petit sarcome d'un centimètre de diamètre, au

1. Horsley, *Arch. de Neurol.*, 1886, II, p. 396; Broca, *Congrès de Chir.*, 1891.
2. Vierordt-Czerny, *Rev. neurol.*, 1895, p. 445.
3. Aldhibert, *Rev. de Chir.*, 1893, p. 158.

niveau de la pariétale ascendante, vit des contractures de la main et des doigts du côté gauche, accompagnées de sensations de tremblement dans le bras et la jambe du même côté. — Un *fort appoint* pour le diagnostic est apporté par les *troubles de la sensibilité*, lorsqu'ils *coexistent topographiquement* avec les troubles moteurs. Le fait est assez fréquent. Raymond observe des crises *sensitivo-motrices* intenses, pour un angiome de la pie-mère du volume d'une orange, opéré par Chipault, et des crises de douleurs violentes dans le bras, pour un tuberculome étalé de la région; dans les cas de Postempski, de Coyan et Cestan, il y eut une *monoplégie motrice* et *sensitive* du bras *superposées* [1]. Dans le fait de Carter Gray (sarcome gros comme une noisette, sous-cortical, dans le tiers moyen de P^a), il n'y a pas d'accidents convulsifs; mais la sensibilité tactile et à la douleur sont légèrement diminuées dans le bras, et le sens musculaire est presque totalement aboli. — Heidenhain opère avec succès un sarcome kystique occupant le centre moteur du bras droit, qui avait donné lieu à des *paresthésies*, *anesthésies* de la main gauche, puis à la *paralysie* et à la perte du *sens musculaire*.

A la main et au membre supérieur, organes délicats de la préhension, *il importe d'étudier plus en détail les troubles si variés de la sensibilité*, car on se procure ainsi d'importants renseignements. Shaw et Bush enlevèrent un sarcome subcortical d'un pouce de diamètre, qui s'étendait sous la pariétale ascendante et le pied de F^1, chez un malade qui avait perdu la sensibilité dans le *cou*, le *bras* et la *jambe gauches*, avec absence des notions de position de son membre (astéréognose); il existait des attaques convulsives. Sciammana et Postempski, outre des convulsions du bras, signalent des hallucinations, des paresthésies, et de la difficulté à accomplir les mouvements délicats des doigts, puis des hypoesthésies tactiles, thermiques et douloureuses. De même, Van Eiselberg constate la diminution des sensations tactiles, et la perte du sens stéréognostique et de la notion de position des membres [2].

Une dernière considération importante : les *centres des membres supérieurs* occupent la partie moyenne de la zone motrice, et, en raison des fonctions si nombreuses et si importantes du bras, leur *aire est fort étendue*; il faut, ainsi que Raymond l'a indiqué, leur

1. Dana et Conway, *in* Chipault, *Trav. neurol.*, I, p. 115; Graser, *Rev. neurol.*, 1895, p. 358; Sœlan, *Arch. de Neurol.*, 1886, p. 233; Postempski, *Rev. de Chir.*, 1892, p. 887; Coyan et Cestan, *Soc. anat.*, 1899, p. 260.

2. Carter Gray, *Arch. de Neurol.*, 1893, p. 139; Heidenhain, *Rev. de Chir.*, 1901, p. 598; Shaw et Bush, *Rev. neurol.*, 1895, p. 25; Sciammana et Postempski, *Rev. neurol.*, 1901, p. 240; Van Eiselberg, Harmanidès et Winkler, *Chir. nerv. de Chipault*, 1902, p. 705.

attribuer au moins les 2/4 moyens de la zone motrice. Comme ils correspondent en haut, en bas, en avant et en arrière, à des *départements différents*, les troubles fonctionnels du bras, dans les néoplasmes qui les occupent, *restent rarement isolés*. Il s'y ajoute des troubles transitoires ou permanents du côté du membre inférieur, de la face, etc. Nous reviendrons sur ce point, à propos des tumeurs, qui occupent plusieurs départements de la zone motrice.

E. — Tumeurs de la région rolandique inférieure (face, langue, machoires, etc.), et de F^3.

Quelques notions préliminaires sur la *topographie anatomique* et la distribution des centres de la région sont indispensables. Le quart inférieur de la scissure de Rolando sert de *ligne de repère* et d'*axe central*. En avant, nous voyons la partie inférieure de F^3, et, en arrière, la partie inférieure de P^2. *Au-dessous* de la scissure, un pli de passage réunit ces deux circonvolutions. Sur la circonvolution antérieure se branche le pied de F^3; sur la postérieure, le pied de P^2. Le *bord inférieur* de ces circonvolutions limite, en haut, la *scissure de Sylvius*, où elles constituent ce qu'on a appelé l'*opercule d'Arnold*. D'après Brissaud, auquel nous empruntons ces détails [1], ce dernier peut être divisé en trois parties distinctes, auxquelles il donne le nom d'*opercules frontal*, *rolandique*, et *pariétal*. Le centre *facial supérieur* occupe la partie inférieure de F^4 et P^3, de chaque côté du sillon R. Le centre *facial inférieur* est au-dessous de lui. Le centre des mouvements de la *langue* correspond au pied de F^3 et ne peut être isolé, à *gauche*, de la localisation de l'*aphasie motrice*; celui de la *bouche* est au-dessus des opercules frontal et rolandique. La localisation des muscles du *larynx* correspond à l'opercule frontal, celle des *masticateurs*, à l'opercule rolandique, et celle des *peauciers du cou*, à l'opercule pariétal.

D'après nos recherches, il y a lieu de faire *deux groupes* des tumeurs de la région : les unes intéressent les centres de la face, de la bouche, de la langue, et quelquefois, des masticateurs. Pour les autres, c'est le *cap*, et la *partie postérieure de F^3*, quelquefois l'*insula*, qui sont en question; et il existe des troubles du *langage*. Dans nombre de cas, les altérations néoplasiques envahissent simultanément les deux régions.

1° *Centres de la face. — Région des caps et des opercules.* — Les observations de tumeurs n'intéressant que les centres faciaux sont

1. Brissaud, *Leçons cliniques*, t. II, p. 316.

rares; le plus souvent, le bras est en même temps atteint. Ce fait montre, une fois de plus, la *grande extension corticale du centre brachial.*

Martinez Vargas, cité par Brissaud, observa un cas de *paralysie faciale* avec paralysie de la langue, chez un enfant de quatorze ans, pour un tubercule de l'opercule rolandique gauche [1]. Le cas de Mac Ewen, relaté dans la thèse d'Auvray, est aussi un exemple de localisation exacte : il s'agissait d'un jeune homme de vingt-deux ans, ayant jusqu'à cent accès dans les vingt-quatre heures de convulsions épileptiformes, *limités* aux muscles de la moitié droite de la face et au peaucier du même côté. On fit l'ablation d'un kyste, gros comme une noisette, logé dans la substance grise et blanche de la partie inférieure de la frontale ascendante; guérison [2]. — Dans une de ses cliniques, Raymond relate l'histoire d'une femme de trente-neuf ans, qui, pendant un certain temps, ressentit des tiraillements dans la langue, dans la face, eut la parole embarrassée, fut atteinte d'une paralysie faciale gauche des plus nettes, avec la langue fortement déviée à droite, tandis que la salive s'écoulait par la commissure gauche en abondance; il diagnostiqua une tumeur localisée *dans les centres faciaux*, près de ceux du bras (à cause de certains phénomènes inhibitoires dans le membre supérieur). A l'autopsie, on trouva précisément un *gliome* situé dans la région operculaire, au-dessous de l'extrémité de la scissure rolandique. — L'enfant de dix ans et demi, opéré par Reynier, longtemps avant l'intervention, eut des *sensations de picotements* autour de la bouche, accompagnées de pâleur de la région, puis, des picotements dans la bouche et dans la langue; à ces phénomènes de *nature sensible*, s'en ajoutèrent aussitôt d'autres d'*ordre moteur* : bouche et langue déviées à droite, pâleur du visage; puis les convulsions s'étendirent au bras qui s'élevait, et enfin, elles se généralisèrent. Charcot diagnostiqua une épilepsie sensitivo-motrice, symptomatique d'un néoplasme siégeant à la partie inférieure de la région rolandique; à ce point précis, la tumeur fut rencontrée et enlevée par Reynier. Dans les observations de Millian (tubercule au pied de F^a P^a), de Friedländer et Schlesinger, de Sciammana et Postempski, de Poirier, de Chwostek, de Wiener, on constata aussi des troubles con-

1. Dans les néoplasmes de cette région, on n'observe guère de paralysies pseudo-bulbaires (labio-glosso-laryngée cérébrale), parce que, pour les produire, les lésions doivent être *bilatérales*; mais certains symptômes indiqués, tels que les accès de rire et de pleurs spasmodiques, la tendance au larmoiement, la perte de la salive, et les troubles de la parole et de la déglutition, sont sous la dépendance de lésions analogues.

2. Auvray, th. Paris, 1896, p. 322.

vulsifs, très accusés dans la face, mais le bras participa, etc.

Les *troubles sensitifs* ne sont pas moins caractéristiques que les moteurs; nous avons déjà cité les picotements douloureux de la bouche, des lèvres et de la langue, observés par Reynier. La malade de Sciammana et Postempski avait des *hallucinations tactiles* (sensation d'un gros rat, qui de la commissure traversait la joue), de l'hyperesthésie thermique, tactile et douloureuse; le malade de Friedländer et Schlesinger avait des paresthésies de la moitié droite de la langue (sensation de brûlure se répandant de la pointe vers la base), de la joue, de la main et du bras droit.

Puis viennent les *paralysies* (je parle des cas *où elles sont primitives*) : Laveran, homme de quarante-sept ans, *hémiplégie faciale*, rien aux membres, quelques troubles du langage, sarcome du volume d'une pomme d'api à la partie inférieure de F^3 P^3. — Syme : engourdissement, puis paralysie de *la face et de la langue du côté droit*; puis aphasie complète et parésie du bras droit; tumeur du volume du poing, dans la partie inférieure de F^3, et la partie postérieure de F^2 F^3. — Bernheim : deux convulsions, *hémiplégie faciale*, sarcome dans la moitié inférieure de F^3. — En terminant, je mentionne un cas de *trismus*, signalé par Guerra, pour un tubercule solitaire du quart inférieur du fond de la scissure rolandique droite [1].

2° *Tumeurs de la partie postérieure de F^3.*

Les tumeurs de la partie postérieure de la *troisième circonvolution frontale* donnent rarement lieu à des symptômes *isolés* d'*aphasie motrice*, comme on les rencontre dans les lésions de déficit; le plus souvent s'ajoutent des troubles *parétiques* de la face, du membre supérieur, et des troubles *psychiques*. Il faut d'ailleurs se garder d'une localisation trop étroite des images motrices verbales dans le pied de F^3. Le centre de Broca comprend peut-être encore les parties les plus voisines de l'insula, et varie d'étendue selon les individus. Les observations publiées récemment par Touche, montrent que les troubles de l'aphasie motrice se montrent non seulement dans les lésions du cortex, mais aussi dans celles de la capsule externe (7 cas), de la capsule interne (3 cas) et même du genou du corps calleux (1 cas) [2]. — *Dans les néoplasies, ce n'est pas*

1. Raymond, *Cliniques*, III, 1898, p. 28; Millian, *Soc. anat.*, 1896, p. 775; Friedländer et Schlesinger, *Rev. neurol.*, 1898, p. 299; Sciammana et Postempski, *Rev. neurol.*, 1901, p. 240; Poirier, *Angiome*, in th. Auvray, p. 333; Chvostek, *Arch. de Neurol.*, 1884, p. 339; Wiener, *Arch. de Neurol.*, 1900, p. 78; Laveran, *Soc. de méd. des hôp.* et *Rev. neurol.*, 1893, p. 368; Syme, *Rev. neurol.*, 1895, p. 475; Guerra, *Rev. neurol.*, 1894, p. 272; Bernheim, *Rev. méd. de l'Est* et *Rev. neurol.*, 1899, p. 630.

2. Touche, *Arch. de Méd.*, 1901, p. 320.

toujours de l'*aphasie motrice complète* qu'on observe, mais des *aphasies partielles* : aphasie amnésique, bradyphasie, paraphasie, impossibilité d'articuler certains mots, quelquefois de l'anarthrie ou de la dysarthrie. Assez fréquemment se joignent des *troubles de l'écriture* ou de l'*agraphie*, et des perturbations du *langage des gestes* (Mazurkiewicz)[1].

L'*aphasie motrice* n'a de réelle valeur *localisatrice* pour une tumeur de la troisième circonvolution *que si elle est la première en date*. Si elle *reste partielle et incomplète*, il y a lieu de soupçonner que la tumeur est *au voisinage* et qu'il s'agit de phénomènes de compression ou de propagation. — Un bel exemple d'*aphasie motrice*, pour tumeur de F^3, nous est fourni par Carle et Pescarolo. Le malade, homme robuste de trente-huit ans, avait vu les phénomènes morbides se développer dans l'ordre suivant : convulsions, aphasie motrice et altération psychique, paralysie de l'hypoglosse droit, parésie du facial inférieur droit; à peine une trace de parésie des membres du côté droit; à cela, il faut ajouter la douleur frontale, dans les premiers temps plus accentuée à gauche, et la névrite optique. Les auteurs enlevèrent une tumeur (gliome) de la grosseur d'un œuf, située dans F^3; les symptômes rétrocédèrent, en particulier l'aphasie, qui s'améliora peu à peu dans la suite[2]. — Brugelius et Berg, pour une gliomatose kystique de la partie inférieure de la précentrale (F^3) et de la partie postérieure de F^3 à gauche, assistèrent à des attaques épileptiformes avec perte de connaissance; à la troisième attaque, il y eut des spasmes de la face, et après l'attaque, de l'*aphasie*; celle-ci s'accentua de plus en plus, et il s'y ajouta de l'*agraphie*, de la stase papillaire, de la parésie des membres et de la déviation de la langue. Les troubles s'atténuèrent après l'opération; mais deux mois après, la mort survint[3]. Rossolino, pour un kyste

1. Mazurkiewicz, *Rev. neurol.*, 1902, p. 408.

2. Carle et Pescarolo. Le malade était souvent dans un état de stupeur, de mutisme absolu; et avait des accès procursifs, dans la chambre. Il répondait lentement à son nom. Son *aphasie*, d'abord variable d'un jour à l'autre, devient une *aphasie motrice* absolue. Il ne pouvait ni écrire, ni répéter les mots, ni lire à haute voix. La lecture mentale persistait un peu; il prononçait lentement les mots. — Après l'opération, un peu de contracture persiste dans les membres droits, il marche avec un bâton. *Un mois après* : la parole s'améliore rapidement chaque jour; il reste bradyphasique; son caractère est devenu gai, et il n'a plus d'attaques d'épilepsie. La céphalée cesse et le fond de l'œil redevient bon. — *Trois mois après*, existait encore une légère déviation de la langue, de la faiblesse du bras droit. L'*amnésie verbale* persiste; mais il s'exprime facilement; bradyphasie, mais pas de dysarthrie. Il peut maintenant lire à haute voix; mais la lecture mentale reste affaiblie, car il ne comprend pas ce qu'il lit. Écriture spontanée impossible (*Riforma medica*, 1901, I, p. 196, et *Rev. neurol.*, 1901, p. 690).

3. Brugelius et Berg, *Rev. neurol.*, 1896, p. 1540. — Voir aussi Wiener, *Arch.*

voisin de F^3, observa comme premiers phénomènes des troubles de la parole, puis de l'amnésie et de la paragraphie (kyste sur F^a et pied de F^3)[1]. — Sissin, Renssen et Winkler : chez un malade, douleur et œdème fugace de la face deux ans avant; douleur de la jambe gauche; lecture impossible, céphalée, démence légère, irritabilité, puis, *aphasie motrice complète*, paralysie de l'angle de la bouche et hémiplégie droite; tumeur de F^2 et partie inférieure de F^3 du volume d'un petit œuf de poule, qui tombe d'elle-même au moment de l'opération; guérison. — Lorrain : endotheliome du volume d'une grosse noix, près de l'insula; après plusieurs attaques, hémiplégie et aphasie motrice. — Pel et Korteweg : F., quarante-six ans; crises *commençant par de l'aphasie*, du nystagmus, des mouvements du pouce droit s'étendant aux doigts, au coude, à la face et à la jambe droite; *paraphasie*, et *aphasie* amnésique partielle. Plus tard, parésie du facial droit, du bras avec contracture du coude; atrophie des muscles du bras et de l'épaule, œdème de la main, etc.; énucléation d'une tumeur adhérente à la pie-mère, fibrome de 0,06 cent. sur 0,05 cent. sur F^a et pied de F^3, et sur partie antérieure de F^1 et F^2[2]. — Nous aurons encore à revenir sur ces troubles du langage dans les néoplasmes, à propos des tumeurs des lobes pariétal et temporal.

F. — Troubles de la sensibilité.

Nous ne pouvons, vu l'état actuel de la physiologie expérimentale et de la neuropathologie sur les *centres corticaux de la sensibilité*, nous abstenir d'insister, quelques courts instants, sur les troubles qu'elle présente *dans les tumeurs* des régions motrices. Ils sont plus fréquents qu'on ne le pense généralement, puisqu'on les trouve expressément mentionnés et étudiés plus de 60 fois sur 130 observations de tumeurs rolandiques que nous avons parcourues. — Ils ont une *valeur localisatrice indéniable*, car nous les avons rencontrés dans les néoplasmes des divers *départements psycho-moteurs* (jambe, bras et face), et avec une distribution correspondant exactement à la *topographie corticale*. De telle sorte que la *région* dite psycho-motrice mérite à bon droit le

de Neurol., 1900, p. 28. H., 20 ans, attaques d'aphasie avec raideur tétanique de la face et du bras; puis, parésie faciale droite; aphasie motrice; syndrome prononcé; tumeur sur le centre du bras et de la face, intéressant F^3. Ne peut être enlevée à cause des hémorragies.

1. Rossolino, *Rev. neurol.*, 1894, p. 487.

2. Sissin, Renssen et Winkler, *Chir. nerv.* de Chipault, 1902, I, 676; Pel et Hórteweg, *id.*, 678; Lorrain, *Soc. anat.*, 1895, p. 696.

nom de région *sensitivo-motrice*. — Le tableau ci-dessous parle aux yeux, et montre clairement qu'il y a corrélation complète entre le siège occupé par les tumeurs de la région motrice et la *distribution* des troubles sensitifs à la surface du corps. Plus encore que les *lésions de déficit*, les néoplasmes vérifient, *pathologiquement*, la conception contemporaine sur la *topographie* des centres sensitifs corticaux (H. Murok, Flechsig, Raymond, etc.).

Ajoutons que dans bon nombre d'opérations pour ablation de tumeurs, l'écorce cérébrale ayant été plus ou moins lésée, *les troubles sensitifs* et, en particulier, les *troubles de la sensibilité profonde*, *de la stéréognose*, *se sont montrés très accusés et très précis*.

Plus tard, nous verrons qu'en arrière, la *zone corticale de la sensibilité* dépasse la zone motrice et *s'étend sur les lobules pariétaux*, ainsi qu'en font foi nos tableaux, qui se décomposent ainsi :

TROUBLES DE LA SENSIBILITÉ.

1° Membre inférieur	12 cas.
2° — supérieur	35 —
3° Face	7 —
4° Lobules pariétaux	10 —
TOTAL	64 cas.

TABLEAUX

RÉGIONS ROLANDIQUE ET PARIÉTALE. — TROUBLES SENSITIFS.

N° D'ORDRE	INDICATIONS BIBLIOGRAPHIQUES	TROUBLES DE LA SENSIBILITÉ	SIÈGE DE LA TUMEUR
		I. — *Membre inférieur.*	
1	Audeoud (*Rev. neurol.*, 1894, p. 298).	Fourmillements de la plante du pied gauche, et crises convulsives, débutant par secousses dans le pied; trépanation infructueuse.	Tubercule du volume d'une noix, partie interne et supérieure du lobe paracentral.
2	Czerny et Vierordt (*Rev. neurol.*, 1895, p. 445).	Engourdissement des orteils gauches; plus tard, paresthésie gauche.	Tubercule de 205 gr. au niveau du centre cortical de la jambe droite.
3	Steele (*Rev. neurol.*, 1895, p. 418).	Vives douleurs dans le mollet, et mouvements de flexion des orteils.	Tumeur du 1/3 supérieur de R.
4	Mareau (Chipault. *Trav. neurol.*, III, p. 110).	Crampes dans les orteils du pied droit; sensation douloureuse de chaleur dans le petit orteil et le petit doigt (aura), sensibilité diminuée dans le membre supérieur.	Grosse tumeur comprimant la région motrice.
5	Monod, Cottet et Morelly (*Soc. anat.*, 1897, p. 907).	Crises de douleurs dans les membres droits.	Sarcome du volume d'une mandarine dans le lobule paracentral.
6	Klippel et Jarvis (*Rev. neurol.*, 1901, p. 1027).	D'abord fourmillements bras et jambe gauches; puis jambe gauche œdématiée et douloureuse; sensibilité intacte, mais vives douleurs névralgiques du membre inférieur gauche partant du talon, où se produit une escharre de 5 cm.	Tumeur dans partie supérieure de F^2P^2 et lobe paracentral.
7	Guldenarm et Winkler (Chipault, *Chir. nerv.*, 1902, I, p. 681.	Perte du sens musculaire et de la sensibilité dans la jambe. Hypoesthésie du côté gauche.	Poche veineuse du volume d'une noix, près du sinus sagittal, sur partie supérieure de F^2P^2.
8	Rotgans, Hers et Winkler (Chipault, *Chir. nerv.*, 1902, I, p. 696).	Sensations de picotements au pied, s'irradiant sur le tronc et le bras gauche. Crises d'épilepsie sensorielle. D'abord pas de mouvements convulsifs.	Angiome de la pie-mère, partie supérieure des circonvol. rolandiques.

9	W. Lezynski et F. Glass (*Med. Record*, 1901, II, 485).	Depuis 2 ans, crampes et spasmes douloureux dans le mollet et la jambe gauche, suivis d'impuissance momentanée. Puis attaques, faiblesse et parésie du membre.	Endothéliome de la partie supérieure de la région motrice, adhérent au sinus longitudinal. Ablation, guérison.
10	Postempski (Chipault, *Chir. nerv.*, 1903, III, p. 326).	Depuis 3 ans, membre inférieur parésié, et sensibilité diminuée à droite, ainsi qu'au membre sup. Atrophie musculaire, etc.	Kyste séreux de R. communiquant avec le ventricule, du vol. d'un œuf. Guérison.
11	Spadari (Chipault, *Chir. nerv.*, 1903, III, p. 329).	Anxiétés dans le membre inférieur. Convulsions, atrophie, etc.	Sarcome de zone R. Guérison.
12	Durante (Chipault, *Chir. nerv.*, 1903, III, p. 332.	Faiblesse des membres droits et sensations paresthésiques dans tout le côté, commençant sous forme d'accès par le gros orteil. Astéréognose. Sensibilité diminuée. Troubles psychiques, etc.	Sarcome comprimant la partie supérieure de la région motrice, du poids de 150 gr. Guérison.

II. — *Membre supérieur.*

(*ou membre supérieur et inférieur*).

1	Darkschewitsh, 1890.	Sensibilité gauche très diminuée dans tous ses modes, surtout à la périphérie du membre.	Tubercule solitaire du 1/3 moyen de P^a^.
2	Carter Gray (*Rev. neurol.*, 1893, p. 139).	Sensibilité tactile et à la douleur légèrement diminuée, à la température conservée. Sens musculaire presque totalement aboli.	Sarcome du volume d'une noisette, sous-cortical, à la jonction des 2/3 supérieurs de P^a^.
3	Albertoni et Brigatti (*Rev. neurol.*, 1893, p. 323).	Après opération, apparition de troubles sensitifs (il n'y en avait pas auparavant); sensibilité tactile, thermogène, douloureuse, troublées dans toute la moitié gauche du corps, excepté la face.	Ablation d'un gliome du volume d'un œuf de poule dans la région motrice. Guérison pendant 13 mois après.
4	Rossolino (*Rev. neurol.*, 1894, p. 487).	Œdème et cyanose de la main. Abaissement de la température.	Kyste hydatique.
5	Krönlein (in Chipault. *Trav. neurol.*, I, p. 207).	Engourdissement passager de la main droite. Sudations exagérées main et avant-bras.	Tubercule du volume d'un œuf dans partie moyenne et sup. de R.
6	Riegner (*id.*, p. 131).	Fourmillements du bras droit. Sensibilité absente sur partie inf. avant-bras et main. Sensibilité à la piqûre, au pinceau électrique, au froid, au chaud, émoussées. Le malade, les yeux fermés, ne reconnait pas les objets qu'on lui met dans la main.	Sarcome du cortex s'enfonçant dans la substance blanche des régions motrices.

Nos D'ORDRE	INDICATIONS BIBLIOGRAPHIQUES	TROUBLES DE LA SENSIBILITÉ	SIÈGE DE LA TUMEUR
7	Webster (Chipault, *Trav. neurol.*, I, p. 143).	Diminution de la sensation tactile des doigts gauches.	Tumeur diffuse partie moyenne de R.
8	Macé (*Soc. anat.*, 1894)	Deux doigts insensibles à la main droite, puis douleur du poignet, de l'avant-bras, en même temps, un peu de rougeur et de gonflement; on croit à du rhumatisme.	Sarcome ovalaire du volume d'un œuf de poule sur moitié supérieure de F^3P^3, jusque vers P^2.
9	Lorrain (*Soc. anat.*, 1895.)	Sensibilité abolie du côté droit paralysé.	Près de F^3, sur partie supér. et infér. de l'insula, tumeur du vol. d'une grosse noix. Ramollissement étendu.
10	Codivilla (*Rev. neurol.*, 1895, p. 446.)	Hémihyperesthésie droite.	Kyste hydatique de la région rolandique.
11	Shaw et Bush (*Rev. neurol.*, 1896, p. 27.)	Après une attaque, perte de toute la sensibilité du cou et jambe g.; perte des notions de position dans le bras. Anesthésie et analgésie g. surtout à l'épaule.	Tumeur de 4 cent. dans 1/3 moyen de F^3.
12	Beevor et Ballance, 1896 (Chipault, *Trav. neurol.*, I, 188.)	Sensations tactiles mal localisées dans les membres droits; contacts légers non sentis; localisation imparfaite des contacts, tantôt trop bas, tantôt trop haut; troubles plus marqués sur le bras, l'épaule, et la main, qu'à l'avant-bras.	Tumeur du 1/3 moyen de F^3P^3.
13	Dana et Conway (*Rev. neurol.*, 1896, p. 76.)	Violentes douleurs dans le bras g. Sensations pénibles des doigts g. précédant les convulsions (aura sensitive). Diverses sensibilités diminuées dans le bras gauche. Après l'opération, troubles divers des sensibilités.	Sarcome des régions inférieures des circonvolutions centrales.
14	Raymond, 1898. *Cliniques*, III, p. 21.	Fourmillements bras et jambe et dans tout le côté : cris : « ma jambe! ma jambe! ».	Tumeur cherchée par Chipault, non trouvée.
15	Raymond, 1900 (*Clin.*, IV, p. 2).	Grandes attaques d'épilepsie motrice devenant de plus en plus rares et remplacées par des attaques d'épilepsie sensorielle; douleurs d'engourdissement avant-bras et main, sans convulsions. Hyperalgésie du bras droit.	Angiome du volume d'une 1/2 orange sur les 2/4 moyens de F^3P^3, empiétant sur le 1/4 inférieur.

16	Raymond, 1900 (*Cliniques*, IV, p. 18).	Attaques convulsives de la main g. précédées de violentes douleurs dans le poignet et les doigts, plutôt nocturnes. On est obligé d'immobiliser la main et l'avant-bras sur une attelle.	Tuberculome étalé sur F^2 et pieds de F^1 F^2 F^3.
17	Raymond (*Cliniques*, V, 1901, p. 1).	Après l'opération, main gauche parésiée, fourmillements du petit doigt; sensibilité tactile altérée sur les derniers doigts et leurs métacarpiens; sensibilité articulaire abolie au petit doigt; perte du sens stéréognostique de la main, qui est en paralysie flasque.	Ablation d'une portion d'un gliome par Doyen, à la partie moyenne des circonvolutions centrales.
18	Oliver et Williamson (*Arch. de Neurol.*, 1899, p. 165).	Depuis deux ans, piqûres dans le côté droit du corps; sensation d'eau chaude coulant sur la peau; anesthésie et analgésie au niveau du bras et de la main gauche. Diminution de la sensibilité à la jambe.	Sarcome de la grosseur d'une demi-orange sur l'aire motrice.
19	*Id.*	Sensibilité émoussée sur le membre supérieur, peau de la main en moiteur, (paralysie bras et jambe).	Tumeur de la région motrice.
20	Estèves (*Rev. neurol.*, 1899, p. 184).	Diminution de la sensibilité tactile, et anesthésie à droite.	Kyste hyd. dans le lobe frontal, comprimant le lobe moteur.
21	Duret et Delobel (*Rev. neurol.*, 1901, p. 763).	Douleurs avec crises névralgiques. Irradiations dans le membre supérieur droit, au cou et à la face.	Tumeur du volume d'une orange sur la partie moy. de la faux de la dure-mère.
22	Sciammana et Postempski (*Rev. neurol.*, 1901, p. 240).	Hallucinations tactiles (gros rat traversant la joue); ictus avec paresthésie du côté droit de la face et dans le bras droit. Hypoesthésie tactile, thermique et douloureuse du bras droit, surtout dans la paume de la main et la pulpe des doigts.	Tumeur grosse comme une noix, dans le sillon R, tiers moyen.
23	Korteweg et Winkler. (Chipault, *Chir. nerv.*, I, 1902, p. 675).	Sensibilité tactile, musculaire et thermique, atténuées à gauche.	Tumeur du volume d'une pomme, dans la région motrice droite.
24	Pel et Korteweg (*id.*, p. 678).	Début par un engourdissement de la pointe des doigts de la main droite.	Tumeur du cortex située au niveau du centre du bras.
25	Jacobi, Gobl et Winkler (*id.*, p. 679).	Perte du sens musculaire dans la main.	Tumeur au-dessus du genou du sillon R.
26	Guldenarm, Lenz et Winkler (*id.*, 697).	Douleurs intenses des 2e et 3e doigts de la main g. (aura très douloureux).	Angiome du cortex moteur, partie moy. de F^2P^2.

N°s D'ORDRE	INDICATIONS BIBLIOGRAPHIQUES	TROUBLES DE LA SENSIBILITÉ	SIÈGE DE LA TUMEUR
27	Rotgans et Winkler (Chipault, *Chir. nerv.*, I, 1902, p. 695).	H. 22 ans. A 14 ans, accès de picotements et tiraillements dans bras et jambe dr. Plus tard, sensibilité cutanée diminuée à l'extrémité des doigts droits.	Angiome racémeux des circonvolutions rolandiques.
28	Guldenarm et Winkler (*id.*, 702).	Diminution de la sensation de poids dans la main et l'index droits. Ne sent rien quand on change la position des doigts.	Tumeur calcifiée de la partie moyenne des circ. rolandiques.
29	Stokvis, Eberson et Korteweg (*id.*, p. 712).	Engourdissements et picotements du pouce, de l'index gauches; lourdeur de jambe g. Engourdissements dans territoire du facial, jambe cyanosée et froide, main sujette à une sudation exagérée.	Glio-sarcome (120 gr.) de la région motrice.
30	Van Eiselberg, Hermanidès et Winkler (*id.*, p. 715).	Engourdissements dans la main g. Dans les doigts, sensation tactile diminuée; il ne reconnait pas les objets qu'on lui met dans la main, les yeux étant fermés : de même, il ne sait pas reproduire les mouvements exécutés à droite.	Sarcome diffus sur partie inférieure et moyenne de P^2 et P^1 et dans l'hémisphère.
31	Thomas Ganill (*Arch. Neurol.*, 1893, p. 139).	Anesthésie presque complète du bras g. avec hémiplégie après attaques convulsives.	Sarcome faisant saillie au 1/3 post. de *la circ. du corps calleux.*
32	Carter Gray (*Arch. Neurol.*, 1893, p. 139).	Sensibilité tactile et à la douleur diminuée à droite, sens musculaire presque totalement aboli.	Sarcome, du vol. d'une noisette, sous-cortical, dans la 2/3 sup. de P^2.
33	De Paoli (Chipault, *Chir. nerv.*, 1903, III, p. 331).	Sensibilité tactile diminuée dans tout le côté g. sauf le pied.	Tubercule de la zone motrice dr.
34	Postempski et Mingazzini (*Chir. nerv.*, 1903, III, p. 345).	5 ans avant, paresthésie au niveau de la joue droite. Hyperesthésie tactile, thermique et douloureuse surtout dans le bras droit, etc.	Myxome pie-mérien au niveau de la région rolandique gauche.
35	Bird (in Chipault, *Chir. nerv.*, 1903, III, p. 942).	Crises épileptiques précédées de roideur de l'angle g. de la bouche; démangeaisons dans le pouce et avant-bras. Ensuite convulsions généralisées.	Gliome volumineux, région rolandique.

III. — *Face.*

1	Reynier (*Congr. de Chir.*, 1891, p. 110).	Longtemps avant, picotements autour de la bouche avec pâleur de la région; puis picotements dans la bouche et dans la langue.	Gliome kystique, partie inférieure de F^a P^a.
2	Syme (*Rev. neurol.*, 1893, p. 475).	Engourdissement de la langue et du côté droit de la face, au moment des crises.	Tumeur du volume du poing, partie inférieure de F^a et postérieure de F^2F^3.
3	Friedländer et Schlesinger (*Rev. neurol.*, 1898, p. 299).	Paresthésie de la moitié droite de la langue, de la joue, de la main et du bras droit. Ataxie et troubles du sens musculaire dans membre supérieur droit.	Tumeur comprimant la partie inférieure de R, et adhérente au cortex.
4	Sissin, Renssen et Winkler (Chipault, *Chir. nerv.*, 1902, I).	Douleurs, œdème fugace de la face, un an avant; douleur dans la jambe g.	Tumeur intéressant F^2F^3 et partie inférieure de F^a.
5	Raymond (*Cliniques*, III, p. 28).	Tiraillements dans la langue, dans la face, avec la parole embarrassée.	Gliome de la région operculaire, au-dessous de l'extrémité inf. de R.
6	Sciammana et Postempski (déjà cités dans le bras).	Hallucinations tactiles dans la face et paresthésie de la face.	Tumeur 1/3 moyen de R.
7	Postempski et Mingazzini (déjà cités au bras).	Paresthésie au niveau de la joue droite et hyperesthésie tactile, thermique et douloureuse dans le membre supérieur droit.	Myxome de la région rolandique gauche.

IV. — *Lobules pariétaux* (P^1 et P^2, Pc_1).

1	Bernheim et Simon (*Rev. méd. de l'Est*, 1887, p. 137).	Astéréognose très marquée de la main gauche.	Tumeur du lobule pariétal inférieur.
2	Franks'Madden (*Rev. neurol.*, 1893, p. 110).	Perte complète de la sensibilité au tact, à la douleur dans la main g. surtout dans l'index. Perte du sens musculaire avec ataxie marquée. Convulsions avec paresthésies du bras.	Gliome kystique sur P^a, P^1, P^2 et gyrus angularis.
3	Bruns (*Arch. de Neurol.*, 1899, II, p. 493, et *Rev. neurol.*, 1899, p. 139).	Troubles de la sensibilité dans la moitié dr. du corps, surtout membre sup. dr. Perte du tact, du sens stéréognostique, du sens de position, du sens de la douleur. Hémianopsie dr. totale.	Fongus de la dure-mère, ayant comprimé tout le lobule pariétal supérieur gauche.

Nos D'ORDRE	INDICATIONS BIBLIOGRAPHIQUES	TROUBLES DE LA SENSIBILITÉ	SIÈGE DE LA TUMEUR
4	Raymond (*Cliniques*, 1901, V, p. 121).	Engourdissement de la main g.; maladresse à manier les petits objets (triage des lettres, employé des postes); sensibilité superficielle intacte, mais perte de sensibilité profonde (notions de poids, des attitudes, incomplètes); plus tard, thermo-anesthésie, puis anesthésie dans main et 2/3 inf. de l'avant-bras. Sensibilité musculaire et articulaire abolies. Crises sensitivo-motrices.	Diagnostic probable du professeur : tumeur du lobule pariétal inférieur.
5	Negro et Oliva (*Rev. neurol.*, 1898, p. 36).	Electrisation légère de l'écorce chez une jeune fille (centre du bras); fourmillements irradiant des doigts vers la racine du bras; plus tard anesthésie (tact, douleur, chaleur) de main et 1/3 inf. avant-bras, pendant trois semaines.	Expérience chez une jeune fille, non endormie.
6	Mills, Keen et Spiller (*Brit. med. Journal*, 1901, p. 196).	Sensations de picotements et lourdeur du bras droit, survenant par accès; ataxie du bras; altération de toutes les formes de la sensibilité; perte complète du sens musculaire. Hémianopsie droite partielle.	Tumeur de P^1, localisée cliniquement, et enlevée par l'opération.
7	Mills et Pfahler (*Rev. neurol.*, 1902, p. 687, et *Philadelphia med. Journ.*, 1902, p. 268).	Anesthésie marquée du bras, presque nulle à la jambe. Hémianopsie homonyme.	Fibro-sarcome volumineux dans P^1 et P^2 et partie moyenne de P^3.
8	Guldenarm et Winkler, Chipault, *Chir. nerv.*, 1902, p. 704).	Picotements dans le bras gauche, et peu à peu dans jambe g. Cette sensation devient permanente. Puis, sensation tactile perdue dans les doigts gauches et diminuée dans le 1/2 supérieur du bras. Perte des notions de position des doigts g., et thermo-anesthésie.	Gliome kystique de P^1 et P^2 du volume d'un œuf de poule. Récidives successives.
9	Korteweg, Rotgans et Van Meelle (*id.*, p. 710).	Paresthésies surtout dans les doigts, contact mal localisé sur le bras et le pied droits. Position des doigts et mouvements passifs non perçus. Après l'opération, hémi-hyperesthésie.	Sarcome fuso-cellulaire diffus du pli courbe.
10	Guldenarm et Winkler (*id.*, p. 718).	Hémianesthésie droite absolue pour contact, chaleur, froid, douleur. Fréquentes contractures douloureuses du bras droit.	Gliome occupant la totalité de l'hémisphère gauche, surtout les lobes occipitaux, temporaux et pariétaux.

G. — Tumeurs occupant plusieurs départements de la zone motrice. Grosses tumeurs.

Il est évident que les tumeurs qui occupent *plusieurs départements* de la zone motrice doivent se manifester par des troubles associés, propres à chacune des parties envahies : membres inférieur et supérieur (type cruro-brachial), membre supérieur et face (type brachio-facial); langage, membre supérieur et face (type brachio-facial avec aphasie). Les exemples de ces combinaisons abondent. Albertoni et Brigatti, après des attaques d'épilepsie jacksonienne et généralisée, voient une paralysie progressive et lente envahir les membres supérieur et inférieur, en même temps que surviennent de la céphalée et de la névrite optique bilatérale (gliome du volume d'un œuf de poule sur les régions motrices). — Pel et Korteweg : d'abord faiblesse des membres supérieur et inférieur, puis bras parésié et cuisse envahie six mois après; atrophie des deux membres; il se joint des troubles de l'équilibre, et par voisinage de la paraphasie et une déviation de la langue (gliome de 5 cm. sur 6 cm., sur la partie moyenne de la région rolandique). — Dans le cas de Krönlein, pour un gros tubercule du volume d'un œuf de poule dans la partie moyenne et inférieure de P^a, le bras et la face sont atteints.

Ces exemples suffisent, et il est inutile d'insister. Il est plus important, pour la précision du diagnostic, de suivre l'*ordre d'évolution*, de progression, et le *mode d'envahissement* des centres voisins.

Dans le cas de Beevor et Ballance, la paralysie *débuta au cou-de-pied*, un an avant leur opération, gagnant le membre de bas en haut; sept mois plus tard, la main droite est prise, très rapidement, toute l'extrémité supérieure; parole paresseuse; puis, surviennent des crises de vomissements, de la céphalée, de la névrite optique et de l'hébétude (gliome du volume d'une demi-orange, *dans la partie supérieure de la région rolandique*). De même Klippel et Jarvis, pour une tumeur de la partie supérieure des circonvolutions rolandiques et du lobule paracentral, virent des tremblements et autres troubles *débuter dans le pied*, s'étendre à la jambe, puis au bras, et *rester plus accusés au membre inférieur*, où surviennent des névralgies violentes et une escarre. — Dans le cas de Wertheim, les troubles paralytiques occupent *le membre inférieur droit*, puis le supérieur; et, après un certain temps, s'étendent au côté opposé, de telle sorte que les *quatre membres sont atteints* (tumeur double, symétrique, dans les deux départements supérieurs de la zone rolandique).

Comme exemples de types d'*évolution brachio-faciale* ou *facio-bra-*

chiale, je citerai les suivants : une malade de Celos présente de l'*aphasie* en mars 1900, avec *paralysie faciale*; en mai, le bras droit est tout à fait paralysé; en août, la jambe droite est frappée; *hémiplégique*, elle meurt le 30 novembre. A l'autopsie, tumeur du volume d'une mandarine, qui a envahi toute la corticalité motrice et l'a détruite. — Jacobi, Gohl et Winkler enlèvent une tumeur, qui occupait le genou (commissure inférieure) du sillon de Rolando, chez une femme, qui, en septembre 1897, après des crises convulsives caractéristiques, avait une *monoplégie brachiale gauche*; en octobre, la langue se paralyse peu à peu, ainsi que la jambe, et *elle devient hémiplégique*. — Enfin, cas d'Eiselberg, Hermanidès et Winkler : convulsions, il y a quatre ans, dans le *côté gauche de la face*, et *aphasie*; les années suivantes, convulsions de la face et de la langue surtout; puis, celles-ci s'étendent au bras, à la jambe; les *paralysies suivent la même marche* (tumeur ayant débuté dans la partie inférieure des circonvolutions centrales, pour envahir profondément les parties voisines de l'hémisphère).

Presque toutes les tumeurs progressives et envahissantes aboutissent à la *paralysie d'un côté du corps*, avec ou sans participation de la face, avec ou sans aphasie; et le diagnostic, avec les *hémiplégies* des hémorrhagies et des ramollissements, ne peut se faire que par les *caractères lents et progressifs* de l'envahissement, et par les constatations de *quelques-uns des signes du syndrome*.

De plus, *dans le premier cas, les convulsions ne sont pas habituelles*.

Il faut se garder de penser que les tumeurs, qui produisent les *hémiplégies, occupent toujours la région motrice*. Devic et Courmont ont constaté une hémiplégie pour une tumeur du *lobe frontal* (région supérieure); de même Bruns, pour un néoplasme de la *région supra-orbitaire*. — Mills en a vu survenir une, pour une tumeur du *lobe pariétal* (occupant P^1 et P^2 et la partie moyenne de P^3, dans la substance blanche). Theohari a constaté la même *hémiparalysie*, pour une tumeur des *dernières temporales* et de l'*hippocampe*. Dans les deux premiers cas, on peut invoquer la *compression de la zone motrice* ou de l'*expansion de la capsule interne*; dans ce dernier, il s'agissait d'une compression du *pédoncule cérébral*, ayant produit en même temps de l'*hémianesthésie*. — Tous ces faits montrent combien il serait désirable que l'examen anatomique des néoplasmes et des régions intéressées fût fait par coupes sériées, selon le mode usité par Déjerine[1].

1. Albertoni et Brigatti, *Rev. neurol.*, 1893, p. 323; Pel et Horteweg, *Chir. nerv.* de Chipault, 1902, p. 670; Krönlein, *Trav. neurol.* de Chipault, I, p. 107; Beevor et Ballance, *id.*, I, 108; Klippel et Jarvis, *Rev. neurol.*, 1901, p. 1027; Wertheim,

Les *grosses tumeurs* sont généralement de date ancienne, ou ont évolué rapidement; elles se caractérisent, d'une part, par des paralysies étendues, complètes, profondes, par des hémiplégies avec participation de la face et aphasie motrice; elles sont compliquées de contractures (main en griffe, bras fléchi; jambe en extension; pied en équinisme), et d'atrophies musculaires, de troubles trophiques, etc. D'autre part, les céphalées sont violentes, paroxystiques, les vomissements répétés, la cécité est plus ou moins complète, l'intelligence amoindrie, abolie, et le malade dans un état d'hébétude et de torpeur. Bref, tous les signes du syndrome s'accusent de plus en plus, et des phénomènes de compression du côté des nerfs de la base font leur apparition (strabisme, perte de la vue, de l'ouïe, de l'odorat; paralysie faciale *du côté de la tumeur*). — Dans quelques cas, à certaines périodes de l'évolution, on croit à une paralysie générale, à cause des tremblements, de la faiblesse progressive, de la titubation, etc. (Rémond et Bauby). Quelquefois, il existe des crises de coma. Les interventions, dans ces circonstances, voient leurs chances de succès diminuer de plus en plus. Cependant, même à ce degré, des opérateurs sont intervenus par la trépanation curative ou décompressive; Czerny a enlevé une tumeur de 205 gr., Stokvis et Korteweg une de 120 gr., ainsi que Wayenburg et Wœstermann. Baudet, Guldenarm et Winkler, ont attaqué un néoplasme de 210 gr. sans réussir à l'enlever en entier[1].

Conclusions.

Le *vaste empire* occupé sur les hémisphères cérébraux par la ZONE SENSITIVO-MOTRICE explique : que les manifestations des tumeurs, qui s'y développent, présentent les *variétés les plus nombreuses* et les *allures les plus diverses*. — Pour arriver à un diagnostic suffisant, il faut étudier *avec soin*, non seulement les *divers symptômes moteurs et sensitifs*, qui les révèlent; mais encore considérer leur *date d'apparition*, leur *ordre d'évolution*, leurs rapports avec *la topographie des centres corticaux*, et se souvenir constamment que les *troubles sensitivo-moteurs* peuvent avoir une *autre origine*, souvent décelable, heureusement, par quelques symptômes spéciaux, en rapport avec la région où ils résident.

Chir. nerv., I, 681; Celos, *Soc. anat.*, 1900, p. 1029; Jacobi, Gohl, etc., *Chir. nerv.*, I, 679; Eiselberg, *id.*, p. 715; Devic et Courmont, *Rev. neurol.*, 1897, p. 442; Bruns, *Rev. neurol.*, 1899, p. 139; Mills, *Rev. neurol.*, 1902; Theohari, *Soc. anat.*, 1897, p. 239.

1. Rémond et Bauby, *Rev. neurol.*, 1895, p. 417; Diller, *Rev. neurol.*, 1895, p. 479; Czerny Vierordt, *Rev. neurol.*, 1895, p. 445; Stokvis, Wayenburg, Baudet (*in* Chipault, *loc. cit.*).

PERFORATION DE L'ESTOMAC PAR ULCÈRE

PAR MM.

F. GROSS, et G. GROSS,

Professeur de clinique chirurgicale — Chef de clinique chirurgicale
à la Faculté de Médecine de Nancy.

(*Suite*[1].)

La localisation de l'épanchement consécutif à la perforation d'un ulcère gastrique, dans la zone sous-phrénique, s'explique par la formation d'adhérences au niveau du côlon transverse. Ces adhérences s'établissent d'autant plus facilement et rapidement que l'intestin est plus distendu et l'épiploon mieux appliqué contre la paroi abdominale. D'après Leyden, l'extension de l'épanchement gastrique par en bas peut même être empêché mécaniquement par le météorisme parfois rapide et intense ; les gaz épanchés seraient refoulés de la sorte vers la concavité du diaphragme. D'autres fois, ce sont des adhérences anciennes entre la paroi abdominale antérieure, le foie, l'estomac, le côlon transverse, qui dirigent vers la zone sous-diaphragmatique les produits gastriques ainsi que le pus et protègent la cavité péritonéale contre la propagation de l'abcès vers en bas.

L'extension vers la concavité du diaphragme serait favorisée aussi par une véritable aspiration produite à chaque mouvement d'ascension du diaphragme pendant l'expiration.

Les mêmes conditions peuvent se présenter dans les perforations de la paroi stomacale postérieure. L'estomac peut avoir contracté, avec le foie et le pancréas, des adhérences à travers lesquelles le pus progressera pour atteindre l'espace sous-phrénique.

D'après Gérulanos[2], certains abcès sous-diaphragmatiques ne résulteraient plus directement de la perforation gastrique, mais seraient une localisation tardive de la péritonite généralisée,

1. Voir le numéro de février 1904.
2. Gérulanos, *Deutsch. Zeitsch. f. Chir.*, I, 49, 1898, p. 303.

arrêtée dans son évolution dans le reste de la cavité abdominale.

Les abcès sous-diaphragmatiques exposent à des complications pleurales de voisinage : pleurite adhésive ou avec épanchement, pyothorax; Körte et Gruneisen [1], Monod [2], Viannay [3] en ont décrit des exemples, et leur pathogénie a été particulièrement étudiée par Burckhardt [4], Maydl [5], Gruneisen. Les perforations du diaphragme paraissent relativement rares dans les abcès sous-phréniques d'origine stomacale. Monod en mentionne un exemple. Sur ses 9 observations, Gruneisen [6] n'en cite qu'un cas. L'abcès peut aussi s'ouvrir dans le poumon. Jones [7] et Horsley [8] en décrivent des cas. Lennander [9] perdit un de ses opérés de péricardite suppurée.

4. *Abcès intra-péritonéaux.* — Les comptes rendus des observations mentionnent encore des *collections circonscrites diverses.* L'épanchement péritonéal parfois s'enkyste et il peut se produire ainsi des collections intra-péritonéales parfois considérables, telles que celle qui été notée dans une observation de Wiesinger [10]; d'autres fois ce sont des abcès à distance et à *apparition tardive*, qui n'en sont pas moins le résultat de l'inondation péritonéale primitive. D'après Gérulanos [11], ces abcès enkystés ne seraient pas rares, mais les auteurs en font peu mention. Ils apparaissent après une, deux et trois semaines, plus tard encore, à un moment où on ne pense plus à une complication due à la perforation, et à la péritonite qui est éteinte. Ils siègent dans les points déclives de la cavité abdominale, où les liquides gastriques ont plus particulièrement tendance à s'accumuler, tels que les espaces sous-phréniques, les régions lombaires, les régions iliaques, enfin le petit bassin. Il est une observation de Barker [12] où une collection s'est ouverte, le dixième jour, spontanément, par le vagin et le rectum.

Gérulanos admet encore qu'après une inondation péritonéale, quand, d'après lui, les mouvements péristaltiques de l'intestin

1. Körte et Gruneisen, *loc. cit.* [obs. 389, 390].
2. Monod, Pyothorax sous-phrénique, perforation du diaphragme, *Bull. Soc. Chir.*, 1897, p. 735 [obs. 106].
3. Viannay, *loc. cit.* [obs. 261].
4. Burckhardt, Ueber Kontinuitätsinfection durch das Zwerchfell bei entzundlichen Processen der Pleura, *Beiträge zur klin. Chirurgie*, t. 30, 1901, p. 731.
5. Maydl, *loc. cit.*
6. Gruneisen, *loc. cit.* [obs. 389].
7. Jones, *Brit. med. Journ.*, 1899, I, p. 962 [obs. 193].
8. Horsley, Two cases of perforated gastric ulcer, *Brit. med. Journ.*, 1875, p. 137 [obs. 42].
9. Lennander, *loc. cit.* [obs. 143].
10. Wiesinger, Ein Fall von Magenperforation mit allgemeiner Peritonitis, *Deut. med. Wochenschrift*, 1902, p. 82 [obs. 354].
11. Gérulanos, *loc. cit.*
12. Barker, *British med. Journ.*, 1899, I, p. 1265 [obs. 169].

expriment pour ainsi dire le liquide épanché et le refoulent vers les parties déclives, de petites quantités de liquide gastrique peuvent s'enkyster entre quelques anses et y former ultérieurement des abcès intra-péritonéaux de siège variable.

Barling[1] a noté une collection dans le grand épiploon.

Tous ces abcès intra-péritonéaux circonscrits ainsi formés peuvent ultérieurement s'accroître, se propager, se perforer dans un organe voisin, dans l'intestin, comme Barling, Barker[2], Garré[3], Hawkings[4] en ont signalé des cas, ou même dans la cavité péritonéale devenue indemne, et occasionner une péritonite généralisée.

5. *Périgastrite adhésive et suppurée. Abcès péri-stomacaux.* — Les manifestations péritonéales ne sont pas toujours telles que nous venons de les indiquer. Il est des ulcères gastriques perforants où le péritoine a le temps de réagir, d'opposer une barrière à l'inondation par les produits gastriques. Il se fait de la *périgastrite adhésive* dont il a été beaucoup question dans ces derniers temps[5]. Elle accompagne de préférence les ulcères chroniques, calleux. A la paroi stomacale antérieure, il en résulte souvent des indurations reconnaissables à la palpation. C'est après libération des adhérences que le chirurgien appelé à intervenir découvre alors l'ulcère perforé. Jaboulay[6], Schwarz[7], Drobnik[8], Brentano[9], ont signalé des faits de ce genre. Dans un certain nombre de cas, on crut à l'existence d'un néoplasme. La transformation en cancer est d'ailleurs connue, et Cackovic[10], entre autres, en a rapporté un cas probant.

1. Barling, *Centralb. f. Chir.*, 1895, p. 1048.
2. Barker, *Brit. med. Journ.*, 1899, I, p. 1265 [obs. 169].
3. Garré, Beitrag zur Magenchirurgie, *Centralblatt f. Chir.*, 1899, p. 251.
4. Hawkings, Two cases of operation for perforation of gastric ulcer, *Brit. med. Journ.*, 1897, 10 avril [obs. 96].
5. Terrier, Néoplasme inflammatoire de la petite courbure de l'estomac, *Bulletins de la Société de chirurgie*, 1893, p. 424; Remon, *Des adhérences gastro-pancréatiques consécutives à l'ulcère de l'estomac*, thèse de Paris, 1902, n° 403; Langlais, *Périgastrite adhésive dans l'ulcère de l'estomac*, thèse de Paris, 1901-1902, n° 5; Dupouy, Périgastrite adhésive par ulcère, *Revue de Gynécologie et de Chirurgie abdominale* (de Pozzi), 1898, p. 927; Vautrin, De la périgastrite adhésive, *Revue de Gynécologie et de Chirurgie abdominale* (de Pozzi), 1903, p. 457.
6. Jaboulay, *loc. cit.* [obs. 260].
7. Schwarz, Beiträge zur Pathologie u. chirurgischen Therapie des penetrirenden Magengeschwürs, *Centralblatt f. Chir.*, 1900, p. 111 [obs. 257, 258].
8. Drobnik, Zur operativen Behandlung des Magengeschwürs, *Centralblatt f. Chir.*, 1898, p. 393 [obs. 127].
9. Brentano, Vorstellung zweier operativ geheilten Magenperforationen, *Centralblatt f. Chir.*, 1903, p. 204 [obs. 357 à 370].
10. Cackovic, Ein Fall von Magengeschwür das in die Bauchdecken und in das Pancreas penetrirte, *Centralblatt f. Chir.*, 1900, p. 831.

A la face postérieure, la périgastrite adhésive est également fréquente; elle accompagne les ulcères perforants et pénétrants dans les organes voisins, pancréas [1], foie [2].

La périgastrite peut être *suppurée*. Il s'agit de collections enkystées qui peuvent se former dans les cas de perforation où des adhérences anciennes retiennent l'épanchement gastrique et empêchent sa diffusion. On les rencontre encore dans des cas de perforation lente avec épanchement minime que des adhérences réussissent à circonscrire rapidement.

Les collections périgastriques circonscrites, abcès *péristomacaux*, ainsi formés, apparaissent avec des modalités anatomopathologiques diverses, qui ne représentent en somme que le premier terme des collections péristomacales plus étendues, précédemment indiquées. Villard [3] a décrit une collection située entre la paroi antérieure de l'estomac, la face inférieure du foie et le petit épiploon. Fenwick [4] a plus particulièrement étudié les abcès périgastriques et péri-duodénaux.

On conçoit qu'en incisant une collection périgastrique antérieure en communication avec le fond d'un ulcère perforé, il s'en suive une *fistule stomacale*. Parker [5], Furner [6], Schloffer [7], Gilford [8], Jaboulay [9] en ont publié des exemples. On peut même observer la perforation avec formation spontanée d'une fistule gastrique. Krosheimer [10] a pu réunir 7 observations de ce genre. Dans une observation d'Adelcreutz [11], l'abcès s'était compliqué d'une infiltration des muscles droits de l'abdomen.

Les abcès périgastriques peuvent se rompre. Les interventions pratiquées pour péritonite par perforation d'ulcère gastrique ont plusieurs fois montré la perforation stomacale, en communication avec un abcès périgastrique circonscrit par des adhérences, qui a fait ultérieurement irruption dans la cavité péritonéale. Des exem-

1. Schwarz, *loc. cit.* [obs. 257].
2. Brentano, Bericht über im Krankenhaus am Urban beobachtete Magenperforation, *Cent. f. Chir.*, 1903, p. 204 [obs. 357-370].
3. Villard et Gauthier, *Province médicale*, 1901, n° 15, p. 189 [obs. 327].
4. Fenwick, Perigastric and periduodenal abscess, *The Edinburgh medical Journal*, 1900, april, p. 318, et Hildebrand *Jahresbericht*, 1900, p. 534.
5. Parker, The operative treatment of ulcer of the stomach, *Annals of Surgery*, 1896 [obs. 80].
6. Furner, Note of three cases of perforated gastric ulcer, *The Lancet*, 1898, II, p. 1761 [obs. 129, 131].
7. Schloffer, *loc. cit.* [obs. 352].
8. Gilford, Perforation gastric ulcer, *Brit. med. Journ.*, 1893, I, p. 944 [obs. 21].
9. Jaboulay, *loc. cit.* [obs. 262].
10. Krosheimer, Spontane Magenfistel als Folge eines Ulcus ventriculi, *Deut. Zeitsch. f. Chir.*, t. 53, 1897, p. 437.
11. Adelcreutz, Hildebrand, *Jahresbericht f. Chirurgie*, 1900, p. 523 [obs. 317].

ples de perforation secondaire de ce genre ont été signalés par Furner[1], Villard et Gauthier[2]. Routier[3] a signalé le fait dans un cas de perforation de l'estomac par ulcération épithéliale.

6. *Propriétés chimiques et bactériologiques des produits épanchés.* — Un facteur important de la gravité des accidents consécutifs à la perforation gastrique est sans contredit le *degré de virulence* des produits épanchés. La perforation se produit dans des conditions fort différentes, à jeun ou après un repas plus ou moins copieux. On sait aussi que, dans l'ulcère rond, le liquide gastrique est le plus souvent très acide; il peut y avoir hyperchlorhydrie, à l'inverse de ce qui existe dans la perforation par cancer, où l'acide chlorhydrique fait d'ordinaire défaut dans le liquide gastrique. La qualité de l'agent infectieux peut donc varier.

Dans un travail tout récent, complétant ses travaux antérieurs, Conrad Brunner[4] vient d'étudier tous les éléments du problème, en commençant par une étude du chimisme gastrique à l'état physiologique. Au début de la digestion, il n'y a pas encore d'acide chlorhydrique dans le liquide gastrique, ou, s'il existe, il n'y en a que fort peu. Une heure plus tard, l'acidité atteint son maximum. A l'état normal, les aliments restent dans l'estomac de trois à dix heures; à l'état pathologique, ils y demeurent beaucoup plus longtemps. D'après Ewald[4] et Boas[5], leur passage dans le duodénum dépend du degré de leur acidité; un même aliment peut donc rester un temps variable dans l'estomac.

En cas d'ulcère, l'acidité qui, d'après Boas, serait de 0,1 à 0,22 p. 100 à l'état physiologique, monterait à 2 et 3 p. 1000, après un repas d'Ewald, 3 et 3,5 p. 1000, même 5 p. 1000, après le repas ordinaire. Il est dit dans plusieurs observations, celles de Körte et Herzfeld[6] entre autres, que l'épanchement gastrique trouvé dans

1. Furner, Notes of three cases of perforated gastric ulcer, *The Lancet*, 1898, II, p. 1761 [obs. 129].
2. Villard et Gauthier, *Province médicale*, 1901, n° 15 [obs. 327].
3. Routier, *Bulletins de la Société de chirurgie*, 1896. p. 231.
4. Conrad Brunner, Klinische Beobachtungen über Etiologie und chirurgische Therapie der Magen-Duodenumperforation und Magenperitonitis. *Beitrag zur klinischen Chirurgie*, T. 31, 1901, p. 740; Experimentelle Untersuchungen über die durch Mageninhalt bewirkten. Peritonitis, *Arch. f. klin. chir.*, T. 67, 1902, p. 804; Weitere klinische Beobachtungen über Etiologie und chirurgische Therapie der Magenperforation und Magenperitonitis. Die bisherigen Ergebnisse der backteriologischen Untersuchung bei Magenperitonitis, *Beitrag zur klinischen Chirurgie*, T. 48, 903, p. 1; Experimentelle Untersuchungen über Etiologie und chirurgische Therapie der durch Mageninhalt bewirkten Peritonitis, *ibid.*, p. 24.
5. Ewald, *Klinik der Verdauungskrankheiten*, 1893, p. 396.
6. Boas, *Diagnostik und Therapie der Magenkrankheilen*, 1893, II, p. 134.

la cavité péritonéale avait nettement une odeur acide. C. Brunner en a vérifié directement l'acidité par les réactifs d'usage. Existe-t-il une sténose pylorique ou une insuffisance de la motricité stomacale, la digestion n'en sera que plus lente et l'estomac ne sera pour ainsi dire jamais à l'état de vacuité complète.

Quant aux éléments microbiens qui se trouvent dans l'estomac, ils y sont introduits avec les aliments. Il en provient de la bouche; leur nombre varie évidemment selon l'état de propreté de la cavité buccale et en particulier des dents. D'après Miller[2], il peut en venir du duodénum et de l'intestin. Abelous[3], Capitan et Moran[4] ont étudié la flore microbienne de l'estomac. Coyon[5] a trouvé une trentaine de formes microbiennes dans les produits gastriques. La proportion est relativement restreinte, étant donné le nombre considérable de germes importés avec les aliments. La disparition d'un certain nombre d'entre eux est évidemment en rapport avec le pouvoir antiseptique du suc gastrique, dû surtout à la présence de l'acide chlorhydrique. L'action bactéricide de l'acide chlorhydrique du suc gastrique est reconnue; elle varie selon les espèces microbiennes pathogènes du contenu gastrique et diminue au contact de certaines substances, avec lesquelles l'acide peut entrer en combinaison chimique, telles que les substances albuminoïdes. On comprend aussi qu'au début de la digestion, alors que la proportion d'acide chlorhydrique est encore nulle ou très faible, les agents microbiens ne soient que peu ou point atteints; après une demi-heure, l'action bactéricide est commencée; après une heure, elle produit son effet.

Dans l'estomac malade, les éléments microbiens sont nombreux. On y trouve de nombreuses variétés de bactéries, des sarcines, des levûres; leur proportion augmente encore, si une insuffisance de motricité favorise les fermentations gastriques.

Dans une série de recherches expérimentales fort intéressantes, C. Brunner a directement démontré l'importance du degré d'acidité des produits gastriques.

Dans une première série d'expériences entreprises avec le liquide stomacal provenant d'un sujet bien portant, recueilli après un repas d'épreuve d'Ewald, et contenant de l'acide chlorhydrique,

1. Körte et Herzfeld, Ueber die chirurgische Behandlung des Magenschwürs und seiner Flogezustände, *Arch. f. klin. Chir.*, T. LXV, 1901, p. 1.
2. Miller, *Die mikroorganismen der Mündhöhle*, 1892, p. 354.
3. Abelous, *Les microbes de l'estomac*, etc., Paris, 1889.
4. Capitan et Moran, Recherches sur les Microorganismes de l'estomac, *Soc. biol.*, 12 janvier 1889.
5. Coyon, *Flore microbienne de l'estomac*, thèse, Paris, 1900.

C. Brunner a injecté successivement de 1 jusqu'à 10, 15 et 20 centimètres cubes de liquide dans la cavité péritonéale d'une série de 15 lapins. Quatre seulement des animaux en expérience ont succombé à la péritonite, déterminée dans deux cas par le streptocoque. Onze ont guéri.

C. Brunner répéta ses expériences, en utilisant du liquide gastrique recueilli chez des sujets atteints d'hystérie avec vomissements nerveux, de dyspepsie nerveuse, de sténose pylorique avec gastrectasie, suite d'ulcère gastrique et gastro-entérostomie, de spasme pylorique avec hyperchlorhydrie et gastro-entérostomie. Il réussit à injecter à 44 lapins, de 4 à 40 centimètres cubes des différents liquides ainsi recueillis; 11 lapins seulement ont sucombé et 33 lapins ont survécu. La dose de 4 à 5 centimètres cubes fut à peu près toujours supportée; il y eut 1 décès pour 16 guérisons. Avec 10 centimètres cubes, le nombre des guérisons dépassait encore du double celui des échecs. Au delà de 10 centimètres cubes, le nombre des péritonites a augmenté; cependant un lapin auquel on avait injecté 35 centimètres cubes résista encore.

Les résultats ont été tous différents, en expérimentant avec le liquide gastrique hypoacide ou anacide, que l'on recueillit chez des malades atteints d'affection non cancéreuse de l'estomac. Après injection, même d'une très petite quantité de liquide, de 1/2 à 10 centimètres cubes, tous les lapins ont succombé par péritonite aiguë. L'agent pathogène principal était le streptocoque.

Les expériences faites avec le liquide gastrique anacide, recueilli chez des malades atteints de cancer de l'estomac, ont bien donné une guérison après injection de 1/4 de centimètre cube, mais il y a eu 9 morts après injection de 1 à 6 centimètres cubes. La péritonite était encore due à des streptocoques, dans un cas, au streptocoque associé au bacterium coli.

C. Brunner arrive ainsi à démontrer que, toutes choses égales d'ailleurs, le liquide gastrique avec anachlorhydrie est incontestablement plus infectieux que le liquide gastrique contenant de l'acide chlorhydrique. L'acide chlorhydrique contenu dans le suc gastrique, en agissant sur les ingesta, diminue le degré de virulence des agents microbiens infectieux qu'ils renferment, au point qu'il devient possible d'en injecter une quantité déterminée dans le péritoine du lapin sans déterminer de péritonite mortelle.

C. Brunner a démontré encore que l'effet produit dépendait, pour le liquide gastrique provenant d'un même sujet, du temps écoulé depuis le moment où le repas d'Ewald a été pris. Ainsi, toutes choses égales, le liquide gastrique recueilli d'un quart

d'heure à une demi-heure après le repas d'Ewald s'est montré plus pathogène que lorsqu'il est retiré une et une heure et demie après le repas.

Tandis que C. Brunner a pu injecter, dans le péritoine de 17 lapins, de 4 à 10 centimètres cubes de liquide gastrique pris chez un sujet atteint de spasme pylorique, une heure après le repas, sans en voir succomber aucun, 6 sur 7 lapins ont succombé lorsque l'injection a été faite avec le liquide gastrique provenant du même sujet, mais retiré un quart d'heure ou une demi-heure après le repas d'Ewald.

Les expériences faites avec le liquide gastrique recueilli après le repas d'Ewald, chez un sujet bien portant, ont donné un résultat analogue. Trois expériences faites avec 5 ou 10 centimètres cubes de liquide gastrique, retiré un quart d'heure ou une demi-heure après le repas d'Ewald, ont donné 2 morts, tandis que 7 injections faites avec le même produit, retiré une heure et une heure et demie après le repas, n'ont pas déterminé de péritonite.

Néanmoins, dans deux séries d'expériences faites avec le liquide gastrique provenant d'une malade atteinte de dyspepsie nerveuse et celui d'un malade atteint de sténose pylorique avec gastrectasie, les injections faites dans la cavité péritonéale de lapins avec le liquide retiré un quart d'heure déjà après le repas d'Ewald, ne provoquèrent pas de péritonite, tout comme les injections faites avec le liquide de même provenance, recueilli seulement une et une heure et demie après le repas; mais chez les deux malades, on avait déjà constaté la présence de l'acide chlorhydrique dans le liquide retiré un quart d'heure après le repas d'Ewald. D'où C. Brunner conclut que l'action bactéricide du liquide gastrique s'était déjà produite dans ce court espace de temps.

Quelle conclusion tirer de ces expériences, au point de vue clinique? Il paraît démontré que dans les états pathologiques dans lesquels le liquide gastrique ne contient pas d'acide chlorhydrique, dans lesquels par conséquent son action microbicide est diminuée ou annihilée, les agents microbiens pathogènes qui ont pénétré dans l'estomac ne perdent pas leur virulence première, qu'ils se multiplient lorsque le contenu gastrique s'accumule et est immobilisé, et qu'en pénétrant dans la cavité péritonéale, ils deviennent, de par leur nombre et leur virulence, plus dangereux que lorsqu'ils sont restés exposés pendant un certain temps à l'action de l'acide. Tandis qu'en cas de perforation par cancer, une quantité même minime du contenu gastrique anacide riche en éléments microbiens sera déjà très infectieuse pour le péritoine, dans la perfora-

tion par ulcère, le contenu gastrique acide, non seulement le sera moins, mais ses propriétés pathogènes varieront encore selon les différentes phases de la digestion stomacale.

L'expérience clinique semble en rapport avec les données de l'expérimentation. Le nombre relativement considérable de guérisons notées dans des cas où, malgré une inondation péritonéale étendue, il n'est pas survenu de péritonite consécutive, s'expliquerait, d'après F. Brunner[1], par la raison que le liquide gastrique, en cas d'ulcère, renferme toujours de l'acide chlorhydrique. Les résultats relativement favorables des laparotomies pour ulcère perforé sembleraient démontrer que le contenu gastrique, en cas d'ulcère tout au moins, n'est pas très virulent, et que le péritoine est capable de résister à une contamination, même étendue. Les apparences donnent bien raison à l'interprétation de F. Brunner, mais ne peut-il y avoir erreur d'appréciation par la raison que les cas heureux sont en général rapportés, tandis que les opérations malheureuses ne sont pas toutes connues.

Quoi qu'il en soit, Conrad Brunner conclut, avec raison, qu'au cas de perforation gastrique, l'agent infectieux avec son contenu microbien sera toujours un facteur quantitativement et qualitativement très variable; son coefficient pathogène ne sera pas toujours le même; il sera plus facilement réduit dans un cas que dans un autre. L'intensité et la gravité de l'infection dépendront de la nature, de la quantité, du degré de virulence, de la puissance de développement des agents microbiens capables de provoquer la péritonite.

Les recherches bactériologiques faites à ce sujet sont encore peu nombreuses. Fraenkel[2], Ziegler[3], Lennander[4], Gérulanos[5], Mikulicz[6], Kirpatrik[7], Jensen[8], C. Brunner[9], v. Beck[10], en ont publié; elles sont réunies dans le mémoire de C. Brunner[11]. Le

1. F. Brunner, *loc. cit.*, p. 125.
2. Fraenkel, *Wien. klin. Wochenschrift*, 1891, nos 13, 15.
3. Ziegler, *Studien über die intestinale Form der Peritonitis*, 1893, p. 26.
4. Lennander, *Mitteil. aus den Grenzgebieten der Medizin u. Chirurgie*, T. IV, 1898, p. 148.
5. Gérulanos, *Deut. Zeitsch. f. Chirurgie*, T. 49, 1898, p. 307 [obs. 133].
6. Mikulicz, *Mitteilungen aus den Grengebieten der Medizin u. Chirurgie*, T. II, 1897, p. 258.
7. Kirpatrik, Hildebrand. *Jahresbericht f. Chirurgie*, 1897, p. 562, 575 [obs. 99].
8. Jensen, Ueber Pneumokokkenperitonitis, *Arch. f. klin. Chirurgie*, T. 70, 1903, p. 122 [obs. 393].
9. C. Brunner, Beobachtungen, *Beitr. zur klin. Chirurgie*, T. 31, 1901, p. 740 [obs. 272, 273], et t. 40, 1903 [obs. 371, 372, 373, 374].
10. V. Beck, *Beitr. zur klin. Chirurgie*, T. 34, 1902, p. 116, 130 [obs. 333, 334, 335].
11. C. Brunner, *Beil. zur klin. Chir.*, 1903, T. 40, p. 18.

plus souvent il s'agit de poly-infections, rarement de mono-infections.

Ce sont les streptocoques, streptocoques pyogenes et lanceolatus, et le colibacille qui dominent. On sait que l'acide chlorhydrique du suc gastrique reste sans effet sur le premier; le streptocoque résiste même à des sucs riches en acide. Parmi les streptocoques, le pneumocoque ou streptocoque lanceolatus et plus particulièrement le streptocoque lanceolé de Gamaleïa, ou microcoque de la septicémie salivaire de Miller, microbe de la bouche qui pénètre avec les aliments dans l'estomac, jouent un certain rôle. Sur 22 observations, le streptocoque pyogène a été rencontré 9 fois : 2 fois seul, 7 fois associé avec le bacterium coli, le staphylocoque doré, le bacterium subtilis, le bacterium mesentericus, des bâtonnets anaérobies; le pneumocoque ou streptocoque lanceolatus a été vu 4 fois, toujours associé au bacterium coli; celui-ci a été vu 10 fois, 9 fois associé au streptocoque pyogenes, au staphylocoque ou pneumocoque. Le bacillus subtilis, fréquent dans l'estomac, a été rencontré dans l'exsudat péritonéal. Dans les préparations, on rencontre principalement les diplocoques. Les anaérobies ne semblent pas avoir d'importance. Enfin, C. Brunner cite deux observations de Warren et d'Allen, de Boston, où les cultures faites avec l'exsudat péritonitique seraient restées stériles.

Dans une observation intéressante de C. Brunner, il est dit que des lapins mis en expérience ont résisté à des injections intrapéritonéales faites avec 10 centimètres cubes d'un liquide gastrique renfermant de nombreux microcoques, et recueilli pendant l'opération d'un malade qui a succombé à une péritonite, dont les exsudats ont montré le bacterium coli et le streptocoque lancéolé. Malgré son degré de virulence relativement faible, c'était l'abondance de l'épanchement qui a été cause de l'infection péritonéale. Ce n'est donc pas toujours la qualité, mais encore la quantité de l'épanchement qui font la gravité.

En définitive, ainsi que le dit Richardson [1], la péritonite consécutive à la perforation par ulcère gastrique semble dépendre moins encore du degré de virulence du contenu gastrique épanché que de la quantité de l'épanchement et de la rapidité avec laquelle il envahit le péritoine. Les produits gastriques, quels qu'ils soient, épanchés brusquement et en certaine quantité, infecteront toujours le péritoine.

1. Richardson, Remarks upon the diagnosis and surgical treatment of perforated gastric ulcer, *Philadelphia med. Journal*, 1900, 3 février; *Revue de Gynécologie et de Chirurgie abdominale* de Pozzi, 1900, p. 927.

V. — Étiologie.

Commémoratifs. Causes occasionnelles. — Dans la grande majorité des cas, la perforation de l'ulcère gastrique se produit chez des malades qui ont un passé gastrique. Depuis un temps plus ou moins long, parfois depuis des années, ils ont souffert de l'estomac; souvent on a noté, chez eux, les symptômes classiques de l'ulcère gastrique, la douleur épigastrique, les vomissements, l'hématémèse, ou pour le moins des symptômes non douteux d'une lésion matérielle de l'estomac. D'après Weir et Foote [1], 92 p. 100 des perforations ont été précédées de symptômes d'ulcère gastrique; d'après F. Brunner [2], la proportion serait de 90 p. 100. Dans un petit nombre de cas, l'ulcère se manifeste depuis quelques semaines seulement; dans le plus grand nombre, il s'agit d'un ulcère chronique reconnu depuis des mois, voire des années. Dans des cas publiés par Schloffer [3], Guinard [4], les troubles gastriques antérieurs avaient entièrement disparu depuis un certain temps, quand la perforation survint.

La perforation s'est produite quelquefois sous les yeux mêmes du médecin, pendant que le patient était en traitement pour son ulcère rond. Dans quelques observations, il est dit que le malade avait déjà présenté antérieurement des troubles péritonéaux localisés qui ont permis de songer à quelque perforation antérieure; telles les observations de Richardson [5], de Croisier [6], de Haberling [7].

Dans d'autres cas, au contraire, l'ulcère a évolué d'une façon insidieuse, il est resté *latent*, ou bien encore le patient n'a ressenti que quelques troubles gastriques vagues, qui ont passé inaperçus, et la perforation survient d'emblée, éclate subitement. Ces cas sont rares; Pariser [8], Schuchardt [9], entre autres, en rapportent des exemples. Cornil [10] a appelé l'attention sur eux. Bourlot [11] a

1. Weir et Foote, *loc. cit.*, *Centr. f. Chirurgie*, 1896, p. 979.
2. F. Brunner, *loc. cit.*, p. 138.
3. Schloffer, *loc. cit.* [obs. 352].
4. Guinard, *loc. cit.* [obs. 134, 136].
5. Richardson, *loc. cit.*
6. Croisier, *Bulletins de la Société anatomique*, 1899, p. 431 [obs. 186].
7. Haberling, Kasuistische Beiträge zur Magenchirurgie, *Munchener med. Wochenschrift*, 1901, p. 335 [obs. 280].
8. Pariser, *Centralbl. f. Chirurgie*, 1896, p. 1054.
9. Schuchardt, Die Behandlung der durch rundes Magengeschwür veranlassten Perforationsperitonitis, 24e Congress der deutschen Ges. f. Chir., *Archiv f. klin. Chir.*, T. 50, 1895, p. 615 [obs. 48, 49].
10. Cornil, *Bull. Soc. anat.*, 1899, p. 431.
11. Bourlot, *Bull. Soc. anat.*, 1900, 11 mai, p. 472 [obs. 217 bis].

montré à la Société anatomique un estomac avec deux ulcères perforés, à évolution latente, qui ne se sont révélés que par une péritonite mortelle prise pour une obstruction intestinale, tant la réaction péritonéale était silencieuse. F. Brunner[1], dans sa statistique de 286 observations de perforation d'ulcère gastrique, indique 13 cas, c'est-à-dire une proportion de 4 1/2 p. 100, seulement, de perforations survenues en pleine santé, contre 90 p. 100 de perforations précédées de symptômes permettant de porter le diagnostic d'ulcère rond.

Le perforation peut se produire pendant un *traumatisme* un *mouvement* ou un *effort*, pendant la *distension de l'estomac*.

Les exemples de perforation survenue à la suite d'un *traumatisme* sont rares. Gould[2] cite un cas de mort subite par perforation gastrique survenue à la suite d'une chute dans un escalier. Chez une malade de Helferich[3], la perforation s'est produite pendant que la patiente fut violemment poussée de côté par une vache. Myles[4] vit une perforation se produire pendant la réduction d'une hernie ombilicale. Lorsque l'ulcère gastrique s'accompagne de vomissements, la perforation peut survenir pendant un vomissement. Exemple : un cas de Hartmann[5]. Chez le malade de Michaux[6], la perforation survint pendant un effort fait pour soulever un rail; chez une malade de Lennander[7], pendant une chute dans un escalier. Pariser[8] vit l'accident se produire pendant un accès de toux, un éternûment, un faux pas. Le détail des observations indique des perforations survenues pendant les mouvements exécutés pour se baisser, s'habiller, se coiffer, monter dans un lit, pendant la marche, l'ascension d'un escalier, des travaux divers. A remarquer que la perforation s'est parfois produite pendant le sommeil.

Dans un certain nombre de cas, la perforation est survenue peu de temps après le repas, pendant la réplétion de l'estomac; on l'a notée aussi à un moment où l'estomac était vide. Mitschel[9] l'a constatée chez un malade qui, en raison d'une hématémèse, était exclusivement alimenté par le rectum, et Ziegler[10], chez une malade

1. F. Brunner, *loc. cit.*, p. 138.
2. Gould, *British med. Journ.*, 1895, n° 1764, p. 859.
3. Helferich, *in* Oergel, *loc. cit.* [obs. 12].
4. Myles, *loc. cit.* [obs. 197].
5. Hartmann, *in* Terrier et Hartmann, *loc. cit.* [obs. 189].
6. Michaux. *loc. cit.* [obs. 33].
7. Lennander, *loc. cit.* [obs. 143].
8. Pariser, *loc. cit.* 1896.
9. Mitschel, A contribution to the surgery of perforated gastric ulcer, *British med. Journal*, 1900, I, p. 567 [obs. 237-250].
10. Ziegler, *Centralbl. f. chir.*, 1890, p. 811 [obs. 216].

qui avait subi, deux jours auparavant, la gastro-entérostomie postérieure; chez les deux, l'estomac était vraisemblablement vide au moment où la perforation s'est produite.

Gérulanos [1] rapporte le cas d'une perforation produite pour ainsi dire par un traumatisme intra-stomacal. Dans une autopsie, il trouva engagé dans la perforation un gros morceau de melon confit; il en conclut que des aliments mal mastiqués pourraient bien être une cause fréquente de perforation d'ulcère.

VI. — Symptomatologie.

Dans la symptomatologie de la perforation de l'ulcère gastrique, deux phases sont à considérer : la première, qui dure tout au plus pendant vingt-quatre heures, comprend la *perforation* et l'*issue des produits gastriques* dans une région plus ou moins étendue de la cavité péritonéale; la deuxième, la *péritonite septique* consécutive.

Douleur. — Le symptôme initial est la *douleur*. L'irruption brusque du contenu stomacal détermine une douleur soudaine et vive, angoissante, atroce, que les malades comparent à un coup de couteau ou de poignard et que Dieulafoy [2] a dénommée pour cette raison « le coup de poignard péritonéal ». D'autres malades éprouvent plutôt une sensation de brûlure, de déchirement intérieur. Cette douleur est le plus souvent si intense, que les malades se tiennent pliés en deux, se roulent sur le plancher, jettent des cris atroces; d'autres fois on les trouve sidérés, évanouis.

La douleur est notée avec ses caractères de soudaineté et d'intensité foudroyante dans la grande majorité, presque la totalité des observations. Il en est ainsi chez les malades de Michaux [3], Hartmann [4], Jaboulay [5], Guinard [6].

Il est quelques rares cas où la douleur a duré quelques heures, voire quelques jours, pour augmenter progressivement, souvent avec exacerbation après les repas, puis brusquement devenir très vive. Il s'agit, en pareil cas, plus particulièrement de perforation lente et chronique. Une observation de Braun [7] en est un exemple.

Il est des malades qui après avoir ressenti la première douleur,

1. Gérulanos, *loc. cit.*, p. 308.
2. Dieulafoy, *Clinique médicale de l'Hôtel-Dieu de Paris*, 1897-1898, p. 81.
3. Michaux, *loc. cit.* [obs. 33, 34].
4. Hartmann, *loc. cit.* [obs. 189].
5. Jaboulay, *loc. cit.* [obs. 261 et 262].
6. Guinard, *loc. cit.* [obs. 134, 135, 136, 137].
7. Braun, Ueber den Verschluss eines perforirten Magengeschwür durch Netz. *Centralblatt f. Chir.*, 897, p. 739 [obs. 93].

ont pu encore continuer leur travail, rentrer chez eux, se rendre chez le médecin.

La douleur, après avoir été très vive, peut diminuer, plus souvent elle va en croissant; elle s'exaspère quand les malades ingèrent quelque liquide.

La douleur initiale siège d'ordinaire à la région épigastrique ou dans son voisinage, vers l'ombilic, parfois vers les hypocondres [1]. Il est des cas où elle retentit dans le bas-ventre, comme dans une observation de Walther [2], ou vers l'une des régions iliaques. Elle s'observe tout particulièrement à gauche. Sur 106 cas dans lesquels le côté de la douleur est indiqué, F. Brunner [3], dans sa statistique, l'a trouvée 86 fois notée à gauche. Le fait est en rapport avec la plus grande fréquence des perforations dans le voisinage du cardia. Dans les perforations de la région du pylore, la douleur se localise plutôt à droite, comme d'ailleurs cela paraît être la règle dans les perforations du duodénum. Dans d'autres cas, elle retentit dans l'abdomen, avec légère exacerbation en un point ou en un autre.

L'exploration par la palpation indique, d'ordinaire, une sensibilité localisée dans la région où s'est montrée la douleur spontanée initiale et où s'est produite la perforation. Lors même que la douleur spontanée diffuse dans tout l'abdomen, une palpation attentive et méthodique faite avec douceur révèle une sensibilité maxima dans la région où la douleur a éclaté et où siège la perforation.

A mesure que les manifestations péritonéales apparaissent, la sensibilité à la pression s'étend.

On a indiqué des irradiations de la douleur dans des régions éloignées, vers la région claviculaire [4], l'épaule [5], l'omoplate et le bras [6]; d'après Broadbert [7], elle s'irradierait dans la région claviculaire gauche, au cas où la perforation siégerait sur la petite courbure.

Faure [8] a tout particulièrement attiré l'attention sur la douleur thoracique qui accompagne la péritonite de la région sus-ombilicale. Cette douleur se localiserait, selon lui, dans l'une ou l'autre

1. Hartmann, *Bull. Soc. Chir.*, 1896, p. 222 [obs. 72].
2. Walther, *Bull. Soc. anat.*, 1890, p. 421 [obs. 11].
3. F. Brunner, *loc. cit.*, p. 129.
4. Adamson et Renton, The signs and symptoms of perforated gastric ulcer, *Brit. med. Journ.*, 1897, 21, août [obs. 87].
5. Hartmann, *Bull. Soc. Chir.*, 1896, p. 222 [obs. 72].
6. Kieffer, Beitrag zur operativen Behandlung des Magen- und Duodenalgeschwürs, *Münch. med. Wochenschrift*, 1900, p. 837 [obs. 236].
7. Broadbert, *loc. cit.*
8. Faure, La douleur thoracique dans la péritonite par perforation de l'estomac, *Sem. médicale*, 1901, p. 25 [obs. 275].

épaule, ou entre les épaules, ou un peu plus bas, sur le rachis. Quelquefois elle disparaîtrait devant les autres phénomènes douloureux, mais à l'interrogatoire, on la retrouverait toujours comme ayant existé au début. Il cite à l'appui deux observations probantes : dans un premier cas [1], le signe lui était inconnu, et il fit, pour des signes de péritonite par perforation sans localisation, une laparotomie sous-ombilicale ; la perforation gastrique ne fut trouvée qu'à l'autopsie. Dans un deuxième cas analogue, il se guida sur l'existence de la douleur thoracique, et trouva la perforation de l'estomac pendant l'opération. La douleur thoracique, d'après Faure, peut se produire après d'autres lésions de la région sus-ombilicale, après des lésions de la vésicule biliaire, ou du pancréas.

Déjà Adamson [2] a indiqué la douleur dans les régions claviculaire et sus-claviculaire comme un signe de perforation d'ulcère gastrique, et il l'explique par les rapports des nerfs splanchniques et des ganglions semilunaires avec les nerfs intercostaux, le nerf phrénique et le plexus cervical.

Vomissement. — L'importance du vomissement a été différemment interprétée dans la symptomatologie de l'ulcère perforé de l'estomac. Les vomissements peuvent manquer. Leur rareté, leur absence ont été relevées par Roux [3], Jaboulay et Viannay [4]. Ils paraissent rares dans les premières vingt-quatre heures. Plus tard ils appartiennent à la péritonite consécutive et ne doivent plus être mis sur le compte direct de la perforation. Dans une observation de Michaux [6], le vomissement a bien été noté trois heures après la perforation, mais il faut en accuser l'ingestion d'une boisson alcoolique.

Certains auteurs, avec Traube, ont pensé qu'après la perforation de l'estomac, le vomissement était impossible, le contenu de l'estomac s'écoulant dans le péritoine. Ebstein est de cet avis, et d'après lui, le vomissement ne peut se produire que si la perforation est oblitérée par le rapprochement d'un organe voisin ou par des adhérences. Poncet [5] cite un cas où « les vomissements habituels ont cessé complètement avec l'apparition des symptômes abdominaux ». Il en est de même dans une observation de Hartmann [7].

1. Heresco et Claisse, *Bull. Soc. anat.*, 1897, p. 33 [obs. 98].
2. Adamson et Renton, *British med. Journal*, 1897, 21 août [obs. 87].
3. Roux, *in* Ackermann, th. Lausanne, 1896 [obs. 57 et 58].
4. Jaboulay et Viannay, *Arch. prov. de Chirurgie*, 1900, p. 694 [obs. 261, 262].
5. Michaux, *Cong. franç. de Chirurgie*, 1894, p. 217 [obs. 33].
6. Poncet, *Lyon médical*, 1890, p. 516 [obs. 9].
7. Hartmann, *in* Terrier et Hartmann, *Chirurgie de l'estomac*, 1899, p. 362 [obs. 189].

Roux et Ackermann[1] ont relevé des cas où le malade a vomi deux ou trois fois des aliments, de la bile, « a vidé son estomac »; puis plus rien jusqu'à l'apparition des vomissements de la péritonite. Pour ces auteurs, on observerait toute la gamme depuis l'absence complète jusqu'aux vomissements continuels. « Si, disent-ils, dans la majorité des cas, les vomissements manquent complètement, sont rares, légers, ou seulement indiqués, les observations qui les mentionnent continuels, fréquents, sont assez nombreuses pour être prises en considération ». Il semblerait que leur absence complète appartienne aux perforations dans le voisinage du cardia et que leur fréquence soit le fait des perforations situées immédiatement au-dessus et au-dessous de l'anneau pylorique.

D'après F. Brunner[2], les vomissements auraient existé dans un tiers des cas.

Les vomissements des premières heures consistent en matières alimentaires, en bile, quelquefois ils sont mêlés de sang. Les régurgitations sans vomissement paraissent rares.

Du côté des fonctions de l'intestin, *émission de gaz* et *selles*, il n'y a rien de particulier à noter au début. Elles s'arrêtent avec l'apparition de la péritonite. Les modifications du côté des urines ne se montrent aussi qu'à ce moment.

Rétraction des parois abdominales. — Un symptôme important et à peu près constant est la tension, la rigidité et la *rétraction des parois abdominales*, phénomènes bien connus aujourd'hui dans toutes les lésions intra-abdominales graves. Volontairement et instinctivement le malade cherche à fixer dans le repos le plus absolu tous les organes contenus dans l'abdomen. Il contracte les muscles de la paroi pour diminuer le volume de la cavité péritonéale, immobiliser les viscères. Dans le même but encore, il arrête la respiration abdominale et immobilise le diaphragme. Steele[3], Lücke[4], ont fait remarquer que pendant les premiers temps au moins, la respiration était entièrement thoracique. La contraction musculaire en partie volontaire est aussi un phénomène réflexe, un état de défense de la région atteinte. D'après Roux[5], la rétraction des parois de l'abdomen serait tout particulièrement prononcée quand il s'agit de l'estomac, « puisque cet organe, en connexion intime avec le diaphragme, participe plus que le reste du tube digestif aux mou-

1. Roux et Ackermann, *loc. cit.*, p. 13.
2. F. Brunner, *loc. cit.*, p. 130.
3. Steele, *The Lancet*, 1895, II, p. 294 [obs. 53].
4. Pinner, *Inaug. Dissert.*, Strasbourg, 1892 [obs. 17].
5. Roux, *in* Ackermann, p. 25.

vements d'abaissement et d'élévation de ce muscle; par conséquent la rétraction qui tend à immobiliser l'organe lésé devra nécessairement être plus marquée si la perforation siège à l'estomac que si elle intéresse l'appendice, par exemple. Et le degré de rétraction est encore augmenté par le fait que le diaphragme, maintenu en expiration forcée par le même réflexe qui fait contracter les muscles des parois abdominales, attire l'estomac dans sa retraite. Ce dernier reste ainsi fixé, immobilisé entre deux muscles tendus. »

La rétraction des parois se présente néanmoins avec des variantes. Elle peut être générale et porter sur toute l'étendue des parois abdominales. L'abdomen est tendu et dur; il peut être rétracté, excavé, creusé en carène [1]; d'autres fois la contracture est inégale, l'un des muscles droits peut être plus tendu que l'autre [2]; elle peut encore être limitée à la partie supérieure des muscles droits [3] ou d'un muscle droit seulement [4]. On cite quelques observations où la contracture a manqué [5], et où le ventre est resté souple. D'Arcy Power [6] relève le fait. La contracture peut aussi survenir tardivement [7]; elle peut durer un certain temps. Dans l'observation de Poncet [8], elle se remarquait encore après trente-six heures.

La tension musculaire peut coïncider avec un certain degré de ballonnement [9]. En général, elle disparaît vers la fin des premières vingt-quatre heures; d'après F. Brunner [10], en moyenne après dix ou onze heures déjà, pour faire place au ballonnement de la péritonite imminente.

Lorsque le ballonnement apparaît de bonne heure, il est dû à la pneumatose péritonéale [11], qui dure parfois pendant plusieurs jours. Dans une observation de Czerny [12], l'incision de l'abdomen, faite le cinquième jour, donna encore issue à une grande quantité de gaz et les intestins n'étaient encore guère distendus; il en a été de

1. Roux *in* Ackermann, *loc. cit.*. p. 46 [obs. 57].
2. Philipps, A case of perforation of gastric ulcer, *Lancet*, 1899, I, p. 832 [obs. 198].
3. Michaux, *Bull. Soc. anat.*, 1894 [obs. 34]; Richardson, *Philadelphia med. Journal*, 1900, I, p. 266; Moore, *Lancet*, 1900, II, p. 1496 [obs. 251].
4. F. Brunner, *loc. cit.*, p. 131.
5. F. Brunner, *Ibid.*
6. D'Arcy Power, Some cases of gastric and intestinal perforation. *Centralblatt f. Chirurgie*, 1903, p. 611 [obs. 396-399].
7. Morris, Acute perforation of an ulcer of the stomach. *Lancet*, 1895, II, p. 1573 [obs. 45].
8. Poncet, *loc. cit.* [obs. 9].
9. Kieffer, *loc. cit.* [obs. 236].
10. F. Brunner, *loc. cit.*, p. 132.
11. F. Brünner, *loc. cit.*, p. 133.
12. Czerny, Steinthal, *loc. cit.*, p. 853 [obs. 2].

même dans une opération de Guinard[1]. En général, cependant, le ballonnement annonce la péritonite. Les pneumatoses péritonéale et intestinale peuvent d'ailleurs coexister. Il peut être difficile de faire la distinction entre l'une et l'autre. Un signe différentiel important paraît être l'absence dans la pneumatose péritonéale du relief appréciable des anses intestinales distendues. Jaboulay et Viannay[2] ont insisté sur sa valeur.

Sonorité préhépatique. — La disparition de la matité hépatique est un signe auquel on attribue une certaine valeur, qu'il ne faut pas exagérer. Lorsqu'on constate la sonorité préhépatique au début, elle résulte de la présence des gaz, qui, issus de l'estomac, se sont insinués au-devant du foie, entre lui et le diaphragme. Roux admet qu'elle peut être le résultat de la sonorité intestinale transmise par le fait de la tension des parois abdominales. Le signe n'est pas constant. La matité hépatique peut persister, témoin une observation de Wheeler[3], deux observations de Schuchardt[4], des observations d'Arcy-Power[5], de Kriege[6]. On comprend qu'elle puisse persister quand des adhérences maintiennent le foie contre l'estomac. Il est des exemples aussi où la matité hépatique faisait défaut et où il n'y avait même pas de perforation; exemple : un fait cité par Barker[7], un autre de Thompson, rapporté par Ackermann[8]; Mitschel[9] a constaté la disparition de la matité hépatique dans un cas de simple gastrectasie. D'après les relevés de F. Brunner[10], la matité hépatique persisterait dans un quart des cas, serait diminuée dans un autre quart, et aurait disparu dans la moitié des cas; mais l'auteur ne tient pas compte, en donnant cette proportion, du temps écoulé depuis la perforation. Vingt-quatre heures passées, la sonorité préhépatique n'a plus aucune valeur; elle provient alors des anses grêles distendues et refoulées vers la partie supérieure de l'abdomen, de la distension du côlon, sous l'influence de la péritonite commençante.

Matité anormale. — Lorsque la quantité de liquide gastrique épanché a été abondante, on peut constater dès les premières vingt-quatre heures une *matité anormale* dans les parties déclives

1. Guinard, *loc. cit.* [obs. 135].
2. Jaboulay et Viannay, p. 703 [obs. 261].
3. Wheeler, *Lancet*, 1901, II, p. 1121 [obs. 329].
4. Schuchardt, *Arch. f. klin. Chir.*, 1895, t. 4, p. 615 [obs. 48-49].
5. D'Arcy-Power, *Centrablatt f. Chir.*, 1903, p. 611.
6. Kriege, *Berl. klin. Wochenschrift*, 1892, p. 1244 [obs. 14].
7. Barker, *Centrablatt f. Chir.*, 1901, p. 333.
8. Ackermann, *loc. cit.*, p. 69.
9. Mitschel, *Centralblatt f. Chir.*, 1900, p. 771.
10. E. Brunner, *loc. cit.*, p. 134.

de l'abdomen. Dans notre observation I, il y avait de la matité dans les flancs. F. Brunner[1], dans un cas, a constaté de la matité au-dessus du ligament de Poupart gauche jusqu'à la hauteur de l'épine iliaque antéro-supérieure, dans un autre, une légère matité à gauche au-dessous de l'ombilic.

Brentano[2] a fait des constatations analogues; mais il admet qu'elles indiquent plutôt une exsudation péritonéale rapide et abondante. Les matités anormales trouvées dans les régions déclives après vingt-quatre heures proviennent de l'épanchement de la péritonite consécutive.

Respiration. — En raison de la tension des parois abdominales, de l'immobilisation volontaire et instinctive, comme aussi réflexe de tout l'abdomen, la respiration, dans les premières heures déjà, est exclusivement costale, superficielle, accélérée. Il y a de la *dyspnée phrénique*, comme Hartmann[3] et autres l'ont fait remarquer. La dyspnée augmente avec le ballonnement de la péritonite. A ce moment aussi la pointe du cœur peut être déplacée.

Pouls. — Le pouls peut rester bon, malgré la gravité de la situation. D'après d'Arcy-Power[4], il augmenterait de fréquence de demi-heure en demi-heure. Il a été trouvé fréquent, petit, irrégulier, finalement imperceptible. Son état dépend, comme dans toutes les affections abdominales graves, de l'état de toxicité des liquides épanchés et de l'état du cœur du sujet.

Température. — L'état de la température ne présente rien de constant; elle est telle qu'on la connaît dans toutes les perforations abdominales. Dans les premières heures après la perforation, on a constaté de l'hypothermie, une température à peu près normale, plus souvent un commencement de mouvement fébrile. Chez notre premier malade, la température était de 36°2; chez le second, de 37°.

Avec l'apparition des manifestations péritonéales, la température augmente plus ou moins rapidement, pour baisser à mesure que les phénomènes toxiques se prononcent.

Phénomènes acoustiques. — F. Brunner énumère une série de *phénomènes acoustiques* que l'on constaterait peut-être plus fréquemment, dit-il, si on les recherchait, et qui pourraient avoir de l'importance au point de vue du diagnostic. Tels des bruits de frottement perçus à l'auscultation de la paroi antérieure de l'estomac par Kieffer[5], au niveau des dernières côtes gauches, par

1. F. Brunner, *loc. cit.* [obs. 375-376].
2. Brentano, *Centb. f. Chir.*, 1902, p. 203.
3. Hartmann, *loc. cit.* [obs. 189].
4. D'Arcy-Power, *Centralblatt f. Chir.*, 1903, p. 611.
5. Kieffer, *Münch. med. Wochensch.*, 1900, p. 837 [obs. 236].

Jones[1], en arrière à gauche, dans la région sous-diaphragmatique, par Buchanan[2]. F. Brunner[3] a entendu un bruit de frottement particulier à droite et au-dessus de l'ombilic.

Czerny[4] a constaté un son métallique à la percussion du côté gauche de l'abdomen. Buchanan[5] entendit les bruits du cœur accompagnés d'une résonance amphorique. Adamson et Renton[6] reconnurent à l'auscultation de la région épigastrique, une résonance métallique accompagnant le choc du cœur et les mouvements respiratoires ; une autre fois ils entendirent, même à distance, un bruit de clapotement isochrone au pouls. F. Brunner[7] a fait une constatation analogue. Weber[8] perçut à l'auscultation de la paroi abdominale distendue une résonance particulière de la voix.

État général. — Au premier moment, après la perforation, le malade peut se trouver dans un état de *choc* déterminé par l'acuité de la douleur, par l'effet du contenu gastrique sur le péritoine et les grands ganglions sympathiques, par la pneumatose péritonéale[9]. D'après Barker[10], le choc dépendrait de l'intensité de l'irritation péritonéale, surtout de la rapidité et de l'étendue de cette irritation, par conséquent, de la quantité des produits gastriques épanchés. De fait il n'est pas constant: le malade, tout en étant sidéré, peut rester dans un état relativement satisfaisant[11]; on cite des observations où les malades ont pu continuer leur travail. Nombre de malades se trouvent dans un état syncopal, dans le collapsus avec hypothermie. Le facies est tiré, exprime la douleur extrême ; il est pâle. Les extrémités sont froides, le corps est couvert d'une sueur froide. Le patient évite les moindres mouvements, tient les membres inférieurs rétractés vers l'abdomen. Le pouls est rapide, petit, imperceptible ; la respiration superficielle, costale.

1. Jones, *British med. Journal*, 1899, I, p. 962. [obs. 102].
2. Buchanan, *British med. Journal*, 1902, II, p. 1593.
3. F. Brunner, *loc. cit.* [obs. 375].
4. Czerny, *in* Steindhal, *loc. cit.*, p. 850 [obs. 2].
5. Buchanan, *Lancet*, 1901, I, p. 670.
6. Adamson et Renton, *British med. Journal*, 1899, I; *Centralblatt f. Chirurgie*, 1898, p. 515 [obs. 87-88].
7. F. Brunner, *loc. cit.* [obs. 375].
8. Weber, Ein weiterer Beitrag zur Casuistik der subphrenischen Abscesse, *Deut. Zeitsch. f. Chirurgie*, F. 60, 1901, p. 127 [obs. 328].
9. Mitschell, A contribution to the surgery of perforated gastric ulcer, *Brit. med. Journ.*, 1900, I, p. 567; *Centr. f. Chir.*, 1900, p. 770.
10. Barker, A clinical lecture on seven cases of perforated gastric ulcer, *Lancet*, 1896, II, p. 1583.
11. Brentano, *loc. cit.*

(A suivre.)

SUR LES MYOSTÉOMES TRAUMATIQUES

PARTICULIÈREMENT SUR LEUR PATHOGÉNIE ET LEUR TRAITEMENT OPÉRATOIRE

Par le Dr Léon CAHIER,

Médecin principal de 2e classe,
Professeur agrégé libre du Val-de-Grâce.

Les ostéomes musculaires traumatiques, que nous appellerons *myostéomes traumatiques*, sont des productions paraplasmiques formées par un os véritable, adhérent ou non au squelette et se constituant dans l'épaisseur du tissu musculaire; ils sont consécutifs à un traumatisme direct ou indirect et gardent toujours le caractère d'une affection localisée, sans marche extensive et sans retentissement général sur l'organisme.

Les myostéomes sont des paraplasmes parce que, ainsi que le fait remarquer Delbet[1], ils ont leur paradigme dans l'organisme adulte, dans l'os qui est un assemblage de tissus groupés suivant certaines règles. Ils ne sont pas des néoplasmes vrais, car ils ne constituent pas comme ces derniers, suivant la définition de Quénu, « une néoformation distincte de tout processus inflammatoire », tandis qu'ils tendent à reproduire le tissu qui leur a servi de matrice, caractère particulier, suivant Cornil et Ranvier, aux néoformations inflammatoires. Sans doute ils sont permanents, car leur régression spontanée n'est signalée que dans un nombre infime d'observations qui paraissent se rapporter à des ostéo-hématomes indurés résorbables en partie en raison de leur nature même, mais cette permanence s'explique par leur structure, l'os vrai néoformé, pas plus que les autres os du squelette, n'étant susceptible de résorption en dehors de certaines conditions spéciales que nous allons indiquer. Sans doute ils peuvent récidiver après une intervention opératoire, mais cette récidive toujours locale prend son origine unique dans la propriété fondamentale que possède le périoste de produire de

1. Delbet, *Traité de Chir. clin. et op.*, t. I, p. 214.

l'os quand il est soumis à certaines causes d'irritation. Ajoutons que les myostéomes se constituent, tandis que les néoplasmes vrais se développent.

Nous venons de dire que l'os vrai néoformé n'était pas susceptible de résorption. On objectera que, dans les fractures, le cal, d'abord exubérant, subit, dès la quatrième période de son évolution, une régression continue, susceptible de durer des mois et des années et qui aboutit à la *restitutio ad integrum*, ne laissant au niveau de l'ancienne fracture qu'une cicatrice plus ou moins appréciable. Mais on remarquera que le cal exubérant provisoire n'est pas de l'os vrai, qu'il est mou, poreux, extrêmement vasculaire, tandis que le cal définitif, analogue à l'ostéome au point de vue de la structure, n'est plus résorbé, une fois son stade définitif atteint, sinon dans des cas tout à fait exceptionnels et sous certaines influences pathologiques. Du reste, nombre de cals une fois ossifiés gardent leur exubérance primitive d'une façon permanente.

Les myostéomes doivent être différenciés de ces néoformations que Virchow[1] a décrites sous le nom d'*ostéomes suite de fracture* et qui sont engendrées par des esquilles ou des lambeaux ostéo-périostiques détachés par le traumatisme. Tandis que les myostéomes se constituent, pour ainsi dire d'emblée, dans la région traumatisée, avec leur volume définitif, les tumeurs osseuses étudiées par Virchow ont pour caractère de s'accroître d'une façon à peu près indéfinie et de former un néoplasme de volume variable (Rieffel). C'est surtout cette tendance à l'accroissement qui permet de différencier ces ostéomes de certains myostéomes consécutifs, eux aussi, à des fractures, que nous avons signalés dans ce travail. La délimitation entre les deux peut sembler délicate à établir, car, au point de vue pathogénique, leur identité peut être absolue, mais en se basant sur leur évolution clinique dissemblable, il sera possible de les différencier.

Il faut aussi éviter de confondre les myostéomes qui présentent une base d'implantation sur le squelette avec les diverses *variétés d'exostoses*. Si ces deux genres de paraplasmes apparaissent de préférence pendant la période de développement du squelette, toutefois les *exostoses ostéogéniques* ont leur siège spécial au niveau des cartilages de conjugaison, tantôt sur la face qui regarde la diaphyse, tantôt sur celle qui est tournée du côté de l'épiphyse; leur développement est très lent, et débute, ordinairement, en dehors de toute influence traumatique. Dans la majorité des cas, ces néoformations

1. Virchow, *Traité des tumeurs*, trad. franç., t. II, p. 74.

ne contractent pas d'adhérences avec les tissus ambiants et s'en isolent, au contraire, au moyen d'une bourse séreuse. D'après Reclus, elles ont tendance à apparaître dans les points de l'épiphyse qui sont les plus découverts, là où les muscles et les aponévroses ne gêneront que très peu leur expansion; souvent elles sont multiples et symétriques. Les myostéomes ont des caractères opposés; ils sont d'origine traumatique, ce traumatisme pouvant être direct ou indirect, unique ou constitué par la répétition de contusions, de chocs, d'efforts professionnels; leur point de fixation sur le squelette est en rapport avec le siège du trauma, non avec le cartilage de conjugaison, et c'est dans les masses musculaires qu'on les observe. Sans doute les exostoses ostéogéniques insérées sur la face diaphysaire du cartilage, remontant à mesure que l'os s'accroît, peuvent, lorsqu'elles ont débuté chez des sujets jeunes, siéger plus tard en pleine diaphyse, à l'achèvement de la croissance, mais le mode, la lenteur, la spontanéité ordinaire de leur développement et les particularités signalées déjà les différencieraient encore des myostéomes. Ajoutons enfin que la coupe et l'examen microscopique montrent, dans les premières, certaines dispositions régulières du tissu osseux qu'on ne retrouve pas dans les seconds.

Quant aux *exostoses d'origine traumatique, inflammatoire, infectieuse*, elles n'ont avec les muscles que des rapports de voisinage ou de simple contiguïté; elles sont ordinairement constituées par des *périostoses* morphologiquement très différentes des myostéomes adhérents ou non.

N'oublions pas que la radiographie permet de différencier ces diverses néoformations osseuses. Une exostose, dès qu'elle est reconnue, est nettement visible sur la plaque ou sur l'écran, et ses connexions avec l'os sont évidentes. Au contraire, les myostéomes dans la première période de leur évolution et alors qu'ils forment déjà une tumeur bien évidente, plus ou moins volumineuse, mais non encore ossifiée, ne donneront qu'une ombre vague, mal délimitée, à peine visible, tandis que les contours de l'os avoisinant se montreront avec leur aspect normal et la précision régulière de leurs lignes.

Le cadre qui renferme et délimite les caractères distinctifs des myostéomes traumatiques étant maintenant dressé, voyons, de suite, les documents à l'aide desquels nous avons rédigé ce travail. Ils comprennent, outre une observation personnelle, une série de tableaux renfermant, résumées au point de vue spécial de cette étude, les particularités de 133 observations.

Observation. — *Myostéome adhérent du brachial antérieur.*

A... Albert, vingt-trois ans, domestique de ferme; canonnier servant au 11e régiment d'artillerie.

Ant. héréd. — Père mort de fluxion de poitrine à quarante-cinq ans, mère morte à trente-sept ans (cause?); un frère, vingt-sept ans, bien portant; rien à signaler dans les collatéraux.

Ant. pers. — Pas de maladie antérieure, sauf une blennorrhagie à vingt-deux ans, guérie en trois semaines.

Le 25 novembre 1901, le malade a reçu un coup de pied de cheval sur la partie inféro-interne du bras droit. Une tuméfaction considérable s'est produite aussitôt accompagnée d'une ecchymose étendue, et a persisté huit à dix jours. Toutefois la résorption de l'épanchement n'était pas totale; au niveau du point frappé, il restait un gonflement dur, non dépressible, faisant corps avec le brachial et l'humérus, du volume d'une mandarine et qui gênait notablement les mouvements de l'articulation du coude; le massage utilisé dès le début des accidents paraissant avoir épuisé son action, le blessé est envoyé à l'hôpital le 23 décembre, soit vingt-neuf jours après le traumatisme.

État présent. — On constate, à la partie inféro-antéro-interne du bras droit, dont les téguments à ce niveau sont souples et de coloration normale, l'existence d'une tumeur régulière, ovoïde, un peu aplatie d'avant en arrière, s'étendant du pli du coude sur tout le quart inférieur du bras; elle est située en arrière du biceps qui en reste indépendant, fait corps avec le brachial antérieur, et ne se laisse pas mobiliser sur l'humérus; de dureté ligneuse vers son centre, elle paraît, quand on la comprime entre les doigts, entourée d'une gangue moins ferme. Localement et spontanément elle n'est pas douloureuse, mais le devient à la pression forte; une douleur vive et continue existe sur le trajet du médian et se propage jusqu'au poignet. Les mouvements du coude sont entravés, mais pas autant qu'on serait tenté de le penser de prime abord; l'extension n'est pas tout à fait complète et la flexion dépasse légèrement l'angle droit. La radiographie montre les contours nets de l'humérus et, en avant, une ombre légère, floue, mal teintée, avec un noyau plus sombre, indépendante de l'os et de dimensions beaucoup plus restreintes que le volume apparent et sensible de la tumeur; il n'y a pas d'atrophie musculaire ni de troubles trophiques ou circulatoires. Dans ces conditions, les indications d'une intervention opératoire n'étant pas formelles et son moment n'étant, du reste, pas favorable, car la néoformation, comme l'indique l'examen aux rayons X, n'a pas atteint son stade définitif, nous nous bornons à prescrire la faradisation des muscles, les mouvements actifs et passifs de l'article et le chauffage de la région par l'air sec à 115 à 120°.

Dans la suite et progressivement la tumeur paraît subir une légère rétraction sur elle-même, se dégage en se délimitant, en même temps qu'elle prend une consistance osseuse uniforme en six semaines, deux mois; elle est plus facilement accessible en dedans du biceps qui la recouvre en dehors tout en restant indépendant d'elle. Une radiographie prise vers la

fin de mars 1902, soit quatre mois après l'accident, démontre très nettement la présence d'un ostéome ayant la forme d'un ballon dirigeable dont le grand axe est parallèle au plan antérieur de l'humérus sur lequel il s'insère à 8 ou 9 centimètres de l'interligne articulaire par un pédicule rétréci

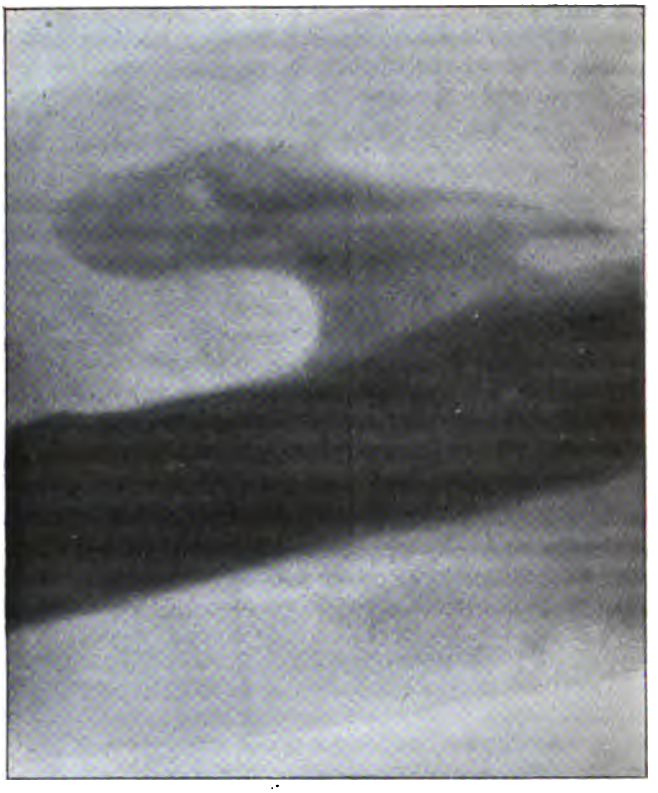

Fig. 1. — Myostéome adhérent du brachial antérieur. (Observation personnelle.)

de 3 centimètres de long sur 1 centimètre et demi de haut ; la tumeur elle-même a 7 centimètres environ de long sur 3 centimètres et demi de haut ; la grosse extrémité est dirigée en arrière et la petite, effilée, en avant (bras horizontal) ; cette pointe atteint le plan de l'interligne, mais ne contracte aucune connexion avec l'article. Les dimensions du radiogramme correspondent bien au volume apparent et sensible de la néoformation, ce qui indique que son ossification est complète et son évolution achevée.

Nous opérons le blessé dans le courant d'avril parce qu'il prétend ne pouvoir faire aucun service, qu'il accuse des douleurs sur le trajet du médian, et que les mouvements du coude ont perdu une partie de leur amplitude.

Opération, faite avec le bienveillant concours de M. le médecin principal Trifaud. Pas de bande d'Esmarch. Incision verticale de 8 à 10 centimètres, suivant la direction de la tumeur; le biceps est récliné en dehors et les vaisseaux et nerfs en dedans ; — section des fibres superficielles du brachial ; — on découvre la néoformation entourée d'une capsule peu épaisse, gris bleuté, dont les 3/4 externes donnent directement insertion aux fibres du muscle qui sont abrasées avec des ciseaux au ras et en dehors de la capsule ; l'extrémité antérieure effilée adhère très intimement aux fibres tendineuses du muscle ; section du pédicule au ciseau et au marteau ; l'ostéome enlevé en bloc, la tranche de section sur l'humérus est régularisée avec la pince-gouge, mais n'est pas ruginée, de sorte qu'il persiste une arête osseuse de tissu spongieux proéminant de quelques millimètres au-dessus du tissu éburné normal, suivant la longueur du pédicule d'implantation. Hémostase très soignée et complète de la plaie, suture sans drainage.

Réunion par première intention ; aucune complication ultérieure.

L'opéré, qui a repris son service, revu neuf mois après, possède l'amplitude complète des mouvements du coude ; il n'y a pas la moindre apparence de récidive ni de troubles trophiques ; la cicatrice est légèrement kéloïdienne et serait quelque peu douloureuse (?) lors des changements de temps ; par la palpation profonde on sent et par la radiographie on voit l'arête osseuse humérale non ruginée, qui n'a subi aucun changement, a 2 ou 3 millimètres de hauteur et donne l'impression d'une crête d'insertion musculaire.

A noter chez ce sujet l'existence d'une cicatrice de brûlure superficielle, légèrement kéloïdienne comme la cicatrice de l'incision opératoire.

Les tableaux qui suivent, au nombre de 3, renferment, le premier 54 cas de myostéomes des muscles du bras, le second, 73 cas de myostéomes des muscles de la cuisse, le troisième, 6 cas de myostéomes de divers muscles. A la suite de ces tableaux nous signalons un certain nombre de faits sur lesquels nous n'avons que des renseignements incomplets, ou qui ne paraissent pas nettement relever d'une origine traumatique.

Myostéomes du membre supérieur.

1. — Auregan, Thèse de Bordeaux, 1891-1892. Obs. V. — *Nature du traumatisme* : Luxation du coude en arrière.

Cavalier, 22 ans. — Ecchymose et gonflement de la région ; ostéome du brachial antérieur constaté au bout de quelques mois ; siège au niveau du coude. — Paraît fixé au cubitus.

2. — Auregan, *Id.* Obs. VI. — *N. du T.* : Luxation du coude en arrière.

Ostéome siégeant dans la partie inférieure du brachial antérieur ; constaté 2 mois après l'accident. — Soldat, 22 ans. — Mobile.

3. — Auregan, *Id.* Obs. VIII. — *N. du T.* : Luxation du coude en arrière.

Ostéome faisant corps avec le brachial antérieur, constaté au bout de 1 mois. — Soldat, 22 ans. — Mobile.

4. — Auregan, *Id.* Obs. X. — *N. du T.* : Coup de pied de cheval sur la partie supérieure avant-bras.

Charretier, 42 ans. — Ostéome de la partie antérieure supérieure de l'avant-bras au niveau de l'insertion des muscles épicondyliens, constaté 1 mois après l'accident. — Mobile.

5. — Auregan, *Id.* Obs. XI. — *N. du T.* : Entorse du coude suite de chute.

Déchirure probable du brachial antérieur, ostéome consécutif. — Mobile.

6. — Batut, *Arch. méd. milit.*, 1900, déc., p. 512. — *N. du T.* : Flexion forcée du coude enraidi par arthrite blennorrhagique.

Artilleur. — Double ostéome du brachial antérieur constaté quelque temps après des tentatives de mobilisation du coude atteint d'arthrite blennorrhagique. — Non adhérent aux os. — Paraît attribuable à des déchirures musculaires faites dans les tentatives de flexion plutôt qu'à une action spéciale ossifiante de la blennorrhagie, pathogénie invoquée par l'auteur.

7. — Batut, *Id.* Obs. II. — *N. du T.* : Contusion du coude par chute.

Cavalier, 22 ans. — Double ostéome du brachial antérieur constaté 20 jours après l'accident. — La radiographie montre l'adhérence d'une des tumeurs avec l'humérus.

8. — Batut, *Id.* Obs. III. — *N. du T.* : Contusion ou luxation du coude.

Soldat, 22 ans. — Ostéome du brachial antérieur paraissant s'être constitué à la suite de manœuvres d'extension forcée, 20 jours environ après l'accident. — Mobile. — Constaté seulement après les tentatives de mobilisation; à la radiographie prise 4 à 5 semaines après l'accident, ombre très claire.

9. — Bender, *Bull. Soc. Anat. Paris*, 1900, p. 752. — *N. du T.* : Présence d'un corps étranger dans le biceps.

Maçon, 18 ans. — Ostéome du biceps à développement insidieux formé autour d'un corps étranger (aiguille). — Non adhérent aux os. — *Opéré.* — Adhérences intimes avec le muscle biceps sans connexions avec l'os; renferme une aiguille d'acier. — Développement lent.

10. — Bremig *in* Rammsted, *Arch. f. klin Chirurg.*, 1900, Bd. 61. — *N. du T.* : Coup de tige de fer sur le bras.

H., 18 ans. — Ostéome du faisceau moyen du biceps constaté au bout de 3 semaines. — Mobile. — *Opéré.* — Guérison.

11. — Boppe, *Arch. Méd. milit.*, 1892, t. XIX, p. 125. — *N. du T.* : Entorse du coude par chute.

Cavalier, 21 ans. — Ecchymose et gonflement, puis ostéome du brachial

antérieur au pli du coude constaté au bout de 10 jours. — Non adhérent aux os. — Non encapsulé. — *Opéré* par morcellement; très friable 40 jours après l'accident. — Résultat bon après 3 semaines; pas revu; la tumeur à apparition rapide avait un peu diminué de volume au moment de l'opération.

12. — Brault, *Bull. Soc. Chir.*, 1897, 15 décembre. — *N. du T.* : Coup de pied de cheval.

Soldat. — Ostéome dans l'épaisseur du brachial antérieur constaté au bout de 15 jours. — Non adhérent aux os; couche musculaire entre l'os et la tumeur. — *Opéré* par morcellement 20 jours après accident. — Était rugueux et couvert d'aspérités; mouvements du coude presque normaux au bout de 2 mois et demi après opération.

13. — Buffet Delmas, *in* thèse Auzé, Paris, 1899, n° 639. — *N. du T.* : Entorse du coude gauche.

Enfant, 8 ans. — Gonflement de la région, puis ostéome du brachial antérieur constaté au bout de 30 jours. — Mobile. — La radiographie montre la tumeur séparée de l'humérus par intervalle d'un demi-centim.

14. — Cahen, *in* Rammstedt, *loc. cit.* — *N. du T.* : Coup de pied de cheval sur le bras droit.

H., 21 ans. — Ostéome du brachial antérieur formé en 6 semaines. — Attaches lâches à l'humérus. — *Opéré*. — Guérison.

15. — Cahier. — *N. du T.* : Coup de pied de cheval sur le bras droit.

Artilleur, 22 ans; gonflement de la région; puis ostéome du brachial antérieur constaté 1 mois après accident. — Adhérent à l'humérus par pédicule. — Capsule fibro-périostée de quelques millimètres d'épaisseur. — Extirpation globale extra-capsulaire; pédicule coupé au ciseau, non ruginé, 5 mois après accident. — Peu visible à la radiographie, au bout de 5 semaines, et de petit volume; plus tard, ombre très nette et pédicule très apparent. — Pas de récidive 1 an après l'opération; mouvements du coude normaux; cicatrice un peu kéloïdienne.

16. — Charvot, *Revue de Chir.*, 1881, p. 786. — *N. du T.* : Luxation du coude.

Artilleur, 22 ans. — Hématome de la région, puis ostéome du brachial constaté au bout de 1 mois; a subi une certaine régression. — Mobile. — La masse a durci en se rétractant.

17. — Charvot, *Id.* — *N. du T.* : Entorse du coude.

Soldat. — Hématome, puis ostéome du brachial constaté au bout de 8 jours. — D'abord mobile, devient ultérieurement adhérent à l'os. — A noter l'adhérence retardée.

18. — Charvot, *Id.* — *N. du T.* : Luxation du coude en arrière.

Hématome, puis ostéome du pli du coude paraissant siéger en arrière du brachial. — Soldat.

19. — Charvot, *Id.* — *N. du T.* : Entorse du coude.

Soldat. — Hématome, puis ostéome paraissant siéger au niveau des attaches supérieures des muscles épitrochléens. — Parait faire corps avec l'article.

20. — Chuquet, *Bull. Soc. Anat.*, 1876. — *N. du T.* : Entorse du coude.

Ostéome du brachial antérieur simple en haut, bifide en bas. — Une branche insérée à l'apophyse coronoïde. — Pièce anatomique; les tendons des muscles adducteurs de la cuisse présentaient chez ce sujet une tendance à l'ossification.

21. — Combes Bernard, cité par Malgaigne. — *N. du T.* : Chute sur le coude.

Ostéome paraissant siéger sous le tendon du brachial antérieur. — Mobile.

22. — Delorme, *Bull. Soc. Chir.*, 1894, 4 juillet. — *N. du T.* : Luxation du coude en arrière.

Ostéome du brachial antérieur, avec 2 prolongements inférieurs, constaté 1 mois après accident. — Soldat. — Large implantation sur l'humérus. — Capsule fibreuse épaisse de 1 centimètre. — Ablation intra-capsulaire et morcellement jusqu'à la mise à nu du tissu éburné 5 mois après accident. — Il persiste à la suite de l'opération une certaine induration au-dessus du pli du coude.

23. — Delorme, *Id.* — *N. du T.* : Entorse du coude par chute.

Cuirassier, 21 ans. — Hématome, puis ostéome du brachial, constaté 1 mois après l'accident. — Mobile. — A subi une certaine régression par le massage.

24. — Depage, *Annales Soc. Belge Chir.*, 1898, 15 juillet. — *N. du T.* : Luxation du coude.

H., 18 ans. — Ostéome du brachial du volume d'un œuf de poule constaté 3 semaines après accident. — Adhérent à l'humérus. — *Opéré.* — La radiographie ne montrait pas l'adhérence, qui fut découverte dans l'intervention.

25. — Dums, *Deut. milit. Zeits.*, 1887. — *N. du T.* : Exercices du fusil, contusion par la crosse.

Soldat. — Ecchymose de la région deltoïdo-pectorale, puis ostéome du deltoïde constaté 2 mois environ après accident. — *Opéré.* — Extirpé. — Guérison; l'ostéome avait déterminé une névralgie du nerf cubital et des mouvements convulsifs du membre.

26. — Elbogen, *Deut. milit. Arzt*, 1900, n°s 17, 18, p. 154. — *N. du T.* : Luxation du coude gauche en arrière.

Soldat. — Tuméfaction et ecchymose, puis ostéome du brachial constaté 3 semaines après accident. — Mobile. — Gêne fonctionnelle peu accusée; a pu faire son service; pas de modifications ultérieures de la tumeur.

27. — Faivre, *Arch. méd. milit.*, 1897, t. XXX, p. 340. — *N. du T.* : Exercice de voltige.

Cavalier, 21 ans. — Douleur vive, puis ostéome du long supinateur constaté 2 mois après accident, siège au-dessous du pli du coude; développement lent. — Bien isolé dans le corps du muscle; sans rapport avec l'os. — Non encapsulé, infiltré dans le muscle. — *Opéré* par morcellement; friable 10 semaines après accident. — La tumeur renfermait des ostéoblastes et des cellules à noyau volumineux, sans cartilage. — Guérison.

28. — Grünbaum, *Münch. med. Woch.*, 1900, n° 51, p. 1792. — *N. du T.* : Passage d'une roue de voiture sur le bras.

H., 38 ans. — Hématome, puis ostéome du brachial descendant sur l'avant-bras. — Large implantation sur l'humérus. — *Opéré* par ablation globale 5 mois après accident. — Surface bosselée; l'adhérence a été démontrée par la radiographie; pas de récidive.

29. — Hennecart, *Soc. belge Chir.*, 1901, juin. — *N. du T.* : Entorse du coude.

Jeune officier. — Ostéome siégeant dans le brachial. — Pédicule adhérent à l'apophyse coronoïde. — *Opéré*. — La tumeur adhérait au ligament de l'articulation qui fut ouverte au cours de l'opération.

30. — Hutchinson, *Presse médic.*, 1899, n° 10. — *N. du T.* : Luxation du coude.

Femme, 35 ans. — Ostéome du brachial constaté 6 semaines après accident. — Mobile. — La radiographie montre que la tumeur est indépendante de l'os.

31. — Jaboulay, *Soc. Chir. Lyon*, juin 1899. — *N. du T.* : Luxation du coude.

H., 40 ans. — Ostéome du brachial antérieur. — Adhérent à l'os d'après la radiographie. — La tumeur avait un certain degré de rétrocession au moment de la présentation.

32. — Koch, Inaugurale Dissertation, Iena, 1891. — *N. du T.* : Exercice de gymnastique.

Garçon, 5 ans. — Violente douleur dans la région axillaire, puis ostéome du biceps droit. — Unie à une exostose de l'humérus par du tissu fibreux. — *Opéré* 10 semaines après accident. — A noter l'adhérence fibreuse à une exostose.

33. — Loison, *Bull. Soc. Chir.*, 1899, 8 novembre. — *N. du T.* : Chute sur le coude.

Soldat. — Ostéome paraissant infiltré dans le brachial et descendant au-dessous de la coronoïde, constaté 1 mois après accident, radiographié au bout de 6 semaines. — Non adhérent aux os. — Infiltré, non encapsulé. — *Opéré* par morcellement 2 mois après accident. — Les mouvements de l'article restèrent limités.

34. — Loison, *Id.* — *N. du T.* : Luxation du coude réduite au bout de 8 jours.

Ostéome (?) adhérent à la coronoïde constaté au bout de 6 mois (sous-officier). — Adhérent à la coronoïde. — *Opéré*; ablation d'une petite exostose 9 mois après accident. — Les mouvements restèrent limités; réformé; radiographie prise 6 mois après accident.

35. — Loison, *Id.* — *N. du T.* : Contusion ou entorse du coude.

Cuirassier; 2 ostéomes, l'un dans le brachial, l'autre dans le biceps, constatés 9 mois après accident. — Appliqués sur l'humérus sans adhérence. — Radiographie 9 mois après l'accident; à noter la présence d'un ostéome dans 2 muscles différents.

36. — Loison, *Id.* — *N. du T.* : Luxation du coude en arrière.

Soldat. — Ostéome du brachial développé en un mois. — Radiographie 1 et 6 mois après accident; pas de renseignements plus détaillés.

37. — Loison, *Id.* — *N. du T.* : Luxation du coude en arrière.

Soldat. — Ostéome constaté 6 semaines après accident. — Sans adhérence. — *Opéré* par fragmentation 6 semaines après accident. — Radiographie 5 semaines après accident. — Ablation incomplète.

38. — Loison, *Id.* — *N. du T.* : Chute sur le coude.

Femme, 30 ans. — Ostéome volumineux du brachial constaté un mois après accident. — *Opéré.*

39. — Loison, *Id.* — *N. du T.* : Luxation du coude en arrière.

Cavalier. — Ostéome du brachial constaté 7 semaines après accident. — Mobile. — *Opéré* par fragmentation 2 mois après accident. — La radiographie faite 5 semaines après intervention montre que l'ostéome a récidivé en partie.

40. — Loison, *Id.* — *Bull. de Chir.*, 21 février 1900. — *N. du T.* : Luxation du coude en arrière.

Soldat, 22 ans. — Ostéome du brachial constaté 17 jours après accident. — Sans adhérence aux os. — Capsule fibreuse. — Ablation globale intracapsulaire 10 semaines après accident. — La radiographie, 17 jours après accident, montre une ombre faible, mal délimitée; 2 autres 1 et 2 mois après donnent ombre identique; résultat fonctionnel mauvais; cicatrice un peu kéloïdienne.

41. — Longuet, *in* thèse Sarrazin, Paris, 1902. — Luxation du coude en arrière.

Femme, 28 ans. — Hématome, puis ostéome du brachial constaté 25 jours environ après accident. — Adhérence à coronoïde démontrée par radiographie. — *Opéré* par morcellement (?). — Précoce. — La radiographie, 25 jours après accident, montre une tumeur beaucoup plus petite que son volume réel; ombre diffuse, de teinte mal fondue; récidive totale après opération.

42. — Longuet, *Id.* — *N. du T.* : Luxation du coude en arrière.

H., 19 ans. — Ostéome du brachial pré-articulaire constaté 1 mois après accident. — Implanté sur la coronoïde. — *Opéré* par morcellement 6 semaines après accident. — Récidive totale.

43. — Monod, *Bull. Soc. Chir.*, 31 mai 1899. — *N. du T.* : Coup de pied de cheval sur le bras.

H., 26 ans. — Ostéome du brachial constaté environ 5 semaines après accident. — Non adhérent, tangent à l'humérus. — *Opéré* 6 semaines après accident.

44. — Nimier, *Bull. Soc. Chir.*, 17 et 25 octobre 1899 et 21 février 1900. — Luxation du coude en arrière.

Soldat. — Ostéome du brachial constaté 9 jours après accident. — Adhère à l'humérus au-dessus des attaches épicondyliennes. — Capsule fibreuse résistante. — *Opéré* 10 mois après accident. — Un autre noyau osseux existait dans le tendon tricipital au niveau de l'olécrâne; résultat fonctionnel mauvais.

45. — Nimier, 17 octobre, p. 826. — Luxation du coude en arrière.

Soldat. — Ostéome du brachial antérieur. — *Opéré* 2 mois après accident. — Il s'est reformé un petit ostéome dans le muscle.

46. — Picqué, *Bull. Soc. Chir.*, 1899, 21 novembre. — *N. du T.* : Luxation du coude en arrière.

Ostéome développé dans les insertions du coraco-brachial et du brachial. — Mobile. — Invaginé dans le tissu musculaire. — *Opéré*. — A noter la situation de l'ostéome plus élevée que d'ordinaire.

47. — Régnier, *Presse Méd.*, juin 1899. — Luxation du coude en arrière.

Enfant, 15 ans. — Ostéome du brachial avec pointe vers la coronoïde, constaté 1 mois après accident. — Large adhérence à l'humérus. — Non encapsulé, infiltré dans le muscle. — *Opéré* par ablation intra-capsulaire quelques semaines après accident. — Bon résultat 3 semaines après opération; pas revu.

48. — Régnier, *Id.* — *N. du T.* : Coup de pied de cheval sur le coude.

H., 23 ans. — Ostéome du brachial constaté 3 semaines après accident. — Adhérence large à l'humérus — Non encapsulé. — *Opéré* par ablation intra-capsulaire quelques semaines après accident. — Bon résultat immédiat; pas revu.

49. — Rochet, *in* thèse Casteret, Lyon, 1902, p. 21. — *N. du T.* : Chute sur le coude.

H., 21 ans. — Ostéome volumineux du brachial accompagnant une fracture humérale, constaté 2 mois après accident. — Paraît adhérer avec l'os. — *Opéré*. — Résection du coude simultanée 3 mois environ après accident. — L'ostéome contenait des alvéoles remplies de tissu gélatineux et des faisceaux musculaires emprisonnés par les néoformations osseuses.

50 — Reverdin, *Bull. Soc. Chir.*, 1899, 20 juin. — *N. du T.* : Coup de pied de cheval sur le bras.

H., 27 ans. — Ostéome (?) sur le brachial parallèle à l'humérus constaté 1 mois après accident. — Paraît adhérent à l'os. — A diminué de moitié 3 mois après l'accident; probablement hémato-ostéome.

51. — Yvert, *Bull. Soc. Chir.*, 1894, 4 juillet. — *N. du T.* : Luxation du coude.

Cavalier, 22 ans. — Ostéome du brachial ayant débuté 15 jours après accident. — Mobile. — Ablation incomplète par morcellement 2 mois après accident. — Il existe un noyau osseux; mouvements rétablis en partie.

52. — Zhuber von Okroz, *Deut. milit. Arzt*, 1899, nos 13 et 14, p. 115. — Coup de pied de cheval sur le bras.

Hussard. — Ostéome du biceps faisant saillie sur le côté externe, constaté 5 jours (par le blessé) après l'accident. — Non adhérent aux os. — Extirpation par procédé d'Helferich. — La radiographie ne fournit rien 5 à 6 jours après accident; pas d'ombre appréciable.

53. — Zimmermann, *Deut milit. Arzt*, 1899, nos 19 et 20, p. 162. — *N. du T.* : Exercice de gymnase; déchirure musculaire.

Fantassin. — Hématome, puis ostéome du brachial constaté 1 mois après accident. — Adhérent à l'os. — *Opéré* par morcellement avec exérèse d'une grande partie du muscle 1 mois après l'accident. — Guérison; a repris son service.

54. — Zimmermann, *id.*, 1901, nos 3 et 4, p. 30. — *N. du T.* : Chute sur le coude.

H., 24 ans. — Hémarthrose et hématome, puis ostéome du brachial constaté environ 15 jours après l'accident. — Adhérent à la capsule articulaire. — Capsule fibreuse. — *Opéré* environ 1 mois après l'accident. — Au moment de l'opération, on trouve au niveau de l'article une collection sanguinolente qui fut évacuée; on enlève un épaississement de la capsule articulaire.

A ces 54 observations de myostéomes du bras il convient d'ajouter les cas qui suivent, sur lesquels nous n'avons que de brefs renseignements.

Batut. Présentation d'un ostéome du brachial antérieur (*Soc. Chir. de Lyon*, 1901, 23 mai); développement très rapide de la tumeur dont Vallas conteste la nature, croyant plutôt à un arrachement osseux.

Gangolphe (*Soc. Chir. de Lyon*, 1899) a vu chez un enfant de dix ans se former un ostéome du bras, vingt-cinq jours après une luxation du coude.

Henrard (*Arch. méd. belges*, octobre 1902), chez un homme de quarante ans qui fit une chute sur le moignon de l'épaule, a reconnu par la radiographie la présence de trois ostéomes : le premier adhérent à la clavicule, à l'union du tiers externe avec les deux tiers

internes; le second, situé à l'extrémité externe du même os, tout près de sa facette acromiale; le troisième, sans adhérences avec l'os, siégeait dans les masses musculaires circonvoisines. Chez une femme de cinquante-trois ans, à la suite d'un brusque mouvement du bras en arrière, il se forma près de la grosse tubérosité humérale une saillie osseuse radiographiée six semaines après l'accident. Enfin, chez un homme de quarante ans, un coup sur le coude amena la formation d'un ostéome du sommet de l'olécrâne, probablement aux dépens du tendon du triceps.

Depage (*Gaz. hebd.*, 1901, n° 13, p. 152) a opéré un ostéome de la région externe du coude consécutif à une luxation.

Meinhold (*Stat. Armée pruss.*, 1873 à 1889); myostéome du biceps suite de coup de pied de cheval.

Ruotte (*Soc. Chir. de Lyon*, 1901, 2 mai) présente un myostéome traumatique du brachial antérieur.

Sudeck (*Congrès all. de Chirurgie*, 1901) a montré les radiographies de quatre myostéomes du brachial consécutifs à des luxations du coude en arrière, pouvant donner lieu à une véritable ankylose de l'articulation.

Vallas (*Soc. Chir. de Lyon*, 1899) a observé le porteur d'un ostéome qui, ayant refusé l'intervention opératoire, est resté impotent.

Vulpius (*loc. cit.*) a vu un ostéome du brachial ayant envahi le tendon et adhérent à l'humérus, et Zimmermann (*loc. cit.*, 1901) une ossification du long supinateur suite de coup de sabre.

Poulet et Bousquet (*Traité de pathologie*) ont observé un de leurs camarades porteur d'un ostéome du brachial qui, suivi pendant dix ans, n'a subi aucune modification.

Nous signalerons enfin un cas de Guépin (*Bull. Soc. Anat.*, 1893, p. 275) qui ne paraît pas relever, originellement du moins, d'une cause traumatique, mais qui est intéressant au point de vue du processus pathogénique. Il s'agit d'un cultivateur de quinze ans qui, deux ans avant, fut pris d'une douleur subite au bras en avant et au-dessous de la dépression deltoïdienne; un abcès apparut au point douloureux. Un an après, nouvel abcès sur la face antérieure de l'épaule; incision; ultérieurement, développement d'une tumeur au niveau de la cicatrice laissée par le premier abcès. L'opération découvre un ostéome du brachial antérieur, non adhérent au squelette, constitué par de l'os vrai dont la surface offre l'aspect du tissu spongieux et une striation longitudinale dans le sens même des contractions du muscle; la tumeur non encapsulée était recouverte directement par les fibres musculaires.

(*A suivre.*)

UNE NOUVELLE THÉORIE PATHOGÉNIQUE

DE LA

LUXATION CONGÉNITALE DE LA HANCHE

Par P. LE DAMANY,

Professeur à l'École de Médecine de Rennes.

(*Suite et fin* [1].)

Ce qui est à craindre, ce n'est pas, comme on l'a cru, l'excès de pression articulaire, mais, tout au contraire, la diminution de cette pression. Son insuffisance a pour conséquence le nivellement et

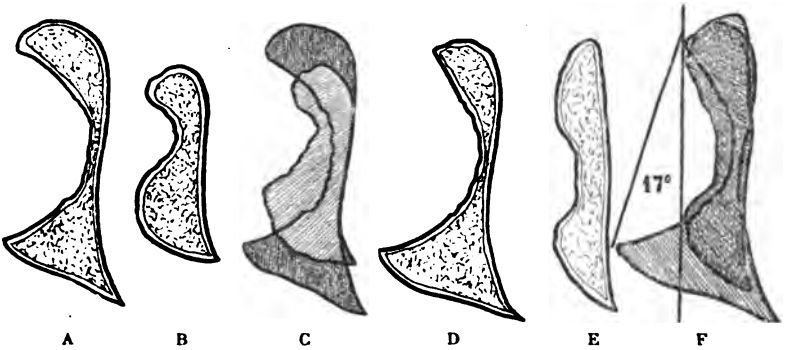

Fig. 15. — (Coupes horizontales.) A, cotyle normal; B, cotyle de luxation congénitale; C, superposition de ces deux coupes; il y a, dans la luxation, défaut de genèse osseuse à la périphérie, excès de formation d'os au centre; D, cotyle normal; E, autre cotyle de luxation; F, superposition des deux coupes D et E. La déformation du cotyle, du côté de la luxation, a diminué son inclinaison en avant (d'après nature).

l'insuffisance du cotyle par manque de formation osseuse à la périphérie et excès de formation d'os au centre (fig. 15).

Le déboîtement se complète, aux premiers essais de marche, par les contractions de ces mêmes muscles et par la pesée du corps, s'il n'a pas été produit par l'extension forcée, nécessaire au décubitus

1. Voir le numéro de février 1904.

dorsal et à laquelle les langes condamnent souvent l'enfant d'une manière fort prématurée. La luxation se prépare ainsi pendant les premiers mois de la vie. Le défaut est-il plus ou est-il moins grand, l'insuffisance cotyloïdienne est-elle plus ou est-elle moins accentuée,

Fig. 16. — Cotyles et fémurs de lapins. Le cotyle A est normal. Le cotyle B a été soumis à une diminution de la pression exercée par le fémur; sa profondeur a diminué et le ligament rond le comble en grande partie.

la luxation se complétera, dans le premier cas, avant la marche, par la simple action tonique des muscles longitudinaux, dans le second cas, soit lors des premiers pas, grâce à l'action adjuvante du poids du corps, soit, plus tard encore, par la répétition de ses pesées. Habituellement, la claudication se révèle dès les premiers pas; plus tard, elle s'accroît seulement et devient plus nette.

Tillmans avait remarqué l'hypertrophie du ligament rond; il la croyait primitive et l'incriminait dans l'étiologie de la luxation; Lorenz attribue cette hypertrophie à l'exagération de son rôle de soutien envers la tête fémorale que le cotyle ne fixe plus. Elle est la première manifestation de la tendance des surfaces à s'écarter; nos expériences nous l'ont prouvé. Le vide articulaire fait gonfler le ligament rond par appel de sang comme, sous la cloche pneuma-

tique, le vide fait dilater une vessie communiquant avec l'air extérieur. Cette hypertrophie *a vacuo* devient ensuite définitive, sans doute par hyperplasie du tissu. Dans nos expériences sur les lapins (fig. 16), à une diminution, même légère, de la cavité cotyloïde, s'est toujours adjointe une très évidente et parfois très considérable augmentation en volume du ligament rond, bien que, la luxation n'existant pas, son rôle de soutien fût nul. Le sang, le tissu conjonctif peuvent être aspirés par l'échancrure ischio-pubienne. Ils viennent combler immédiatement le vide articulaire, permettre à la tête de perdre son contact avec le fond de la cavité et rétablir l'équilibre de la pression articulaire avec celle de l'extérieur. Le soulèvement du fond du cotyle, l'abaissement de son sourcil, commencent en même temps, mais ils se feront lentement ; la cavité ne sera pas entièrement comblée avant un grand nombre d'années. Comme chez nos animaux, remplissage et nivellement du cotyle s'accomplissent lentement, d'une manière toute insidieuse; rien ne les révèle d'abord. Plus tard, la tonicité et les contractions musculaires, aidées du poids du corps, remonteront la tête progressivement et allongeront insensiblement la capsule. La luxation se fera donc avec une extrême lenteur; sa préparation, sa production même seront latentes, exemptes de toute violence et de toute brusquerie. Le mal se révélera, en règle générale, quand les pesées du corps viendront soit achever l'ascension de la tête, soit mettre en évidence, par la claudication, l'absence d'appui cotyloïdien.

En résumé, la luxation congénitale de la hanche, préparée dans l'utérus par l'hyperflexion fémorale qui atrophie le cotyle et tord le fémur, se complète après la naissance par suite d'une excessive orientation en avant du cotyle, combinée avec une trop forte torsion fémorale. Cette double malformation produit, dans l'hyperextension de la cuisse exagérée par le maillot et d'ailleurs nécessaire au décubitus dorsal, à la station debout et à la marche, une tendance à l'écartement des surfaces articulaires. La latéropulsion de dedans en dehors joue le rôle capital, les autres actions sont d'une importance très accessoire. L'insuffisance cotyloïdienne en résulte directement et forcément. Voilà pourquoi et comment, les malformations étant congénitales, le fémur se luxe néanmoins longtemps après la naissance, soit avant la marche, soit aux débuts de la marche; voilà pour quelles raisons la luxation se prépare en silence et s'accomplit sans bruit.

La diminution de la profondeur du cotyle, normale chez les fœtus humains pendant les derniers mois de la vie intra-utérine, peut-elle s'exagérer suffisamment pour que les surfaces articulaires perdent

contact pendant le séjour intra-utérin, avant la naissance, par exagération pathologique du défaut humain normal ? Sur ce point, notre opinion doit avoir pour base les seuls documents anatomiques, c'est-à-dire les pièces des musées ou des collections particulières. D'après les caractères primordiaux de ces pièces, l'absence de torsion fémorale, par exemple, et l'orientation normale du cotyle, ce mécanisme ne saurait être incriminé ; les luxations accomplies *in utero* sont tout à fait différentes des luxations congénitales auxquelles est consacrée cette étude.

L'insuffisance cotyloïdienne, avant la naissance, ne va pas jusqu'à produire la luxation. D'ailleurs, si par impossible cette insuffisance existait seule, si les autres défectuosités et les autres inconvénients, la mauvaise orientation réciproque du cotyle et du col fémoral manquaient, une insuffisance cotyloïdienne, même considérable, se corrigerait vite et bien après la naissance. Il faut nécessairement qu'à cette insuffisance s'ajoute l'action des autres malformations pour en empêcher la correction, pour compléter au besoin cette insuffisance et rendre possible l'ascension de la tête. Dans les luxations accomplies avant la naissance, le défaut humain de la hanche, constitué par la torsion du fémur et l'obliquité du cotyle, non seulement n'est pas excessif, mais même il est moindre qu'à l'état normal; sans doute, la torsion n'a pas eu le temps de grandir, son développement étant arrêté par la luxation même.

IV. — DOCUMENTS ANATOMO-PATHOLOGIQUES.

Notre intention n'est pas d'exposer sans preuves anatomo-pathologiques, sans l'appui de documents humains, une théorie pathogénique nouvelle de la luxation congénitale. Dans différentes publications nous avons étudié les torsions osseuses, l'influence des pressions positives ou négatives sur le développement ou l'atrophie des cavités cotyloïdes; nous nous sommes appliqué à éclairer, par l'anatomie comparée, l'étude de la hanche humaine aux divers âges et les difficultés de la station debout chez l'homme[1]. Puis, par l'expérimentation, nous avons essayé d'élucider tous les points douteux de notre théorie. Mais, sans doute, cela ne suffit pas; nous attachons une extrême importance au contrôle que doit lui apporter, si elle est exacte, l'examen de nombreuses pièces anatomiques et radiographiques. Pour cette vérification, le mieux eût été de trouver,

1. Mémoire à publier dans le *Journal de l'Anatomie*. Résumé in *Bulletins de la Société scientifique et médicale de l'Ouest*, décembre 1903.

dans les collections anatomo-pathologiques, des hanches montrant la luxation à ses diverses étapes et d'en faire la description ; mais les pièces pouvant permettre cette démonstration n'existent pas à notre connaissance. Nous devons nous contenter d'examiner l'orientation du cotyle et la torsion du fémur dans les luxations congénitales de nos musées et de comparer les renseignements ainsi obtenus à ceux que nous fourniront des squelettes provenant de sujets sains. Nous avons fait ces recherches avec soin, mais nos résultats sont assez grossièrement approximatifs et ne peuvent être plus précis, à notre grand regret.

La mesure des angles formés par les cotyles avec le plan médian ne saurait prétendre à une exactitude absolue. Nous nous sommes vu obligé, pour pratiquer cette opération, de considérer le plan médian vertical comme passant en avant par la symphyse et allant en arrière diviser en deux parties égales, droite et gauche, la surface articulaire supérieure du sacrum, surface destinée à la cinquième vertèbre lombaire. Or, rien ne nous démontre que, dans les bassins asymétriques ou dans le cas d'asymétrie des membres inférieurs, le plan médian du sujet en station debout soit ainsi placé. Mais nous n'avons pas d'autres repères, force nous est donc de recourir à ceux-là. En second lieu, normaux ou pathologiques, isolés ou montés, les bassins ne nous fournissent aucun renseignement nous permettant de préciser l'inclinaison du détroit supérieur par rapport à l'horizontale, sur le sujet vivant et debout. Était-elle de 60°, ou bien de 40°, ou bien encore de 80° ? Mystère ! Aussi avons-nous cru devoir leur donner à tous une inclinaison de 60° à 70°, nous résignant ainsi à commettre, pour beaucoup d'entre eux, une erreur inévitable quoique prévue.

Et ceci est encore plus grave : dans certaines pièces de luxations congénitales, le fémur a été laissé en place, la mesure de la torsion fémorale ne peut être prise avec l'appareil de Broca. Dans d'autres, le fémur a été coupé au-dessus de son milieu et cette torsion n'est plus appréciable, sinon d'une manière extrêmement grossière en prenant pour repère la ligne âpre [1]. Par suite, nous ne pourrons tenir compte que de différences énormes, si nous en observons.

1. Nous nous sommes astreint à un apprentissage spécial pour ces mensurations de la torsion fémorale, la ligne âpre servant de repère au lieu et place des condyles, à l'extrémité inférieure. Nous sommes arrivé à faire ces mensurations à 10° près, sauf, de loin en loin, pour certains fémurs anormaux, rachitiques, une erreur de 20°. Mais toujours nous avons ainsi commis une erreur *en moins*, la torsion étant plus forte que ne l'indiquaient nos chiffres. Malgré cet apprentissage, nos mesures sont grossières pour les fémurs coupés, nous tenons à le répéter.

Dans ces mêmes pièces montées, il n'est pas toujours possible de placer une règle ou une tige d'acier ou un autre objet déterminant une ligne droite au contact des bords du cotyle, car les parties molles ont été plus ou moins conservées. Sur quelques-unes même, le préparateur a seulement gardé l'os iliaque du côté luxé, supprimant tout le reste du bassin, c'est-à-dire le sacrum et l'autre os iliaque. On voit alors à quelles difficultés on se heurte et quelles erreurs doivent se glisser dans la détermination du plan médian.

Ces réserves faites, nous essaierons d'utiliser les richesses de nos musées en nous efforçant d'en tirer le meilleur parti. Malgré toutes les causes d'erreur rencontrées et dont nous ne voulons pas diminuer l'importance, les résultats sont suffisamment démonstratifs, nous le pensons du moins. Nous permettra-t-on d'ajouter que nos recherches antérieures sur les torsions des os nous ont déjà donné une notable habitude de ces mensurations, une certaine connaissance des erreurs à éviter?

Le résultat de nos examens est résumé dans un tableau synoptique (Tableau I). En présence de ces documents, très démonstratifs en tant que valeurs numériques, nous devons nous poser deux questions :

1° Pour qu'une luxation de la hanche se produise, ces orientations vicieuses du cotyle et de la tête sont-elles nécessaires et sont-elles suffisantes?

2° Ces malformations sont-elles la cause de la luxation, comme nous le croyons, ou en sont-elles l'effet, comme on l'a cru jusqu'à ce jour?

Au premier abord elles ne paraissent pas nécessaires, car, dans les luxations congénitales produites *in utero* (voir entre autres les deux pièces du musée Dupuytren et celle de M. Lepage, que M. le professeur Kirmisson a eu l'extrême obligeance de nous montrer avec les autres pièces de sa collection), il n'y a ni antéro-obliquité excessive du cotyle, ni torsion fémorale appréciable. Mais, nous l'avons dit, ces luxations accomplies *in utero*, quoique souvent différentes les unes des autres, sont toutes très distinctes des luxations lentement produites après la naissance et ne peuvent être confondues avec celles-ci. Dans les luxations survenues avant la naissance, le médecin, dès le premier jour, reconnaît une malformation et souvent même fait un diagnostic précis et exact : voilà pour la clinique. Anatomiquement, l'obliquité en avant du cotyle est tout au plus égale à la normale et la torsion est nulle ou du moins bien inférieure à la moyenne; en outre, les sujets présentent souvent d'autres malformations.

Au contraire, parmi les luxations non soupçonnées, et pour cause, lors de la naissance des enfants, reconnues seulement aux premiers essais de marche, nous ne connaissons pas une seule pièce où une forte obliquité en avant du cotyle fasse défaut et où la torsion fémorale n'avoisine un demi-angle droit. Ces deux conditions sont donc nécessaires pour cette deuxième sorte de luxation congénitale.

Sont-elles suffisantes? Les angles mentionnés dans le tableau I, où sont résumées nos mesures prises au musée Dupuytren et ailleurs, ne sont pas compatibles avec un fonctionnement normal de la hanche, ni avec le maintien de la tête dans le fond du cotyle. Il est facile de le voir par l'étude théorique du chapitre précédent. En prenant pour ce contrôle successivement toutes les luxations dont nous connaissons la torsion fémorale et l'antéro-obliquité cotylienne, nous y trouvons les conditions nécessaires à la luxation, telles que nous les avons précisées. Pas une ne fait exception à cette règle. L'obliquité normale ne peut, avons-nous dit, dépasser 60°. Or, nous trouvons, sur les pièces authentiques, des angles variant de 70° à 120°; pas une ne fait exception, sauf un modèle en cire dont l'exactitude n'est garantie par aucun document et dont l'original était déformé par la dessiccation avant que d'être reproduit (pièce n° 739, musée Dupuytren).

TABLEAU I.

Les causes d'erreur pour les chiffres de ce tableau sont les suivantes:

1° Quand le fémur a été coupé dans sa portion diaphysaire, notre mensuration n'est exacte qu'à 20° près. Dans notre apprentissage sur des fémurs où nous pouvions contrôler nos mensurations, nos plus grandes erreurs ont atteint ce chiffre, mais ces erreurs étaient toujours des erreurs en moins, nous donnant une torsion moins grande que la réalité.

2° Sur les os iliaques isolés, nous avons dû reconstruire à peu près la forme du bassin et nos mesures sont de la sorte bien peu précises.

3° L'appui sur le membre sain corrige la déformation primitive du bassin et produit même une déformation en sens inverse ; l'obliquité en avant du cotyle est ainsi diminuée. Nos chiffres sont donc très certainement beaucoup plus faibles que ceux qui seraient fournis par des mensurations pratiquées avant ces déformations correctrices, chez les sujets âgés de douze à dix-huit mois.

4° Souvent la partie postérieure du cotyle est beaucoup plus aplatie que l'antérieure et l'antéro-obliquité est ainsi très diminuée (fig. 15).

En résumé, la plupart de ces causes d'erreur (trois sur quatre) nous conduisent à attribuer au défaut causal une valeur inférieure à la réalité. C'est dans ce sens que nous désirions nous tromper. Des mesures corrigées seraient donc encore plus démonstratives puisqu'elles donneraient des chiffres plus forts.

Luxations congénitales.

Obliquité en avant du cotyle. Torsion du fémur.
Valeur totale, en degrés, de la malformation.

	ORIGINE, NUMÉROS	CÔTÉ LUXÉ	OBLIQUITÉ COTYLIENNE	TORSION FÉMORALE	MALFORMATION TOTALE
1	Musée Dupuytren..... 531	D	30	45°	75°
2		G	30°	45°	75°
3	— — 746	D	50°	35°	85°
4		G	40°	30°	70°
5	— — 739	D	30°	40°	70°
6		G	25°	30°	55°
7	— — 746ᵃ	D	30°	50°	80°
8		G	35°	55°	90°
9	— — 747	D	45°	40°	85°
10		G	40°	45°	85°
11	— — 538	D	40°	50°	90°
12		G	45°	40°	85°
13	Col. Lannelongue.....	D	40°	60°	100°
14		G	45°	*	*
15	Royal College of Surgeons. 1 766ᵃ	D	60°	40°	100°
16		G	60°	30°	90°
17	— — 1 887	G	40°	50°	90°
18	— — 1 888	D	45°	60°	105°
19	Musée Dupuytren..... 749	G	45°	45°	90°
20	— — 748	G	30°	50°	80°
21	— — 749ᶜ	G	30°	90°	120°
22	— — 748ᵃ	G	40°	45°	85°
23	— — 741	G	forte	forte	considérable
24	— — 744	G	forte	forte	considérable
25	— — 749ᵃ	G	40°	50°	90°
26	— — 751ᵃ	D	50°	40°	90°
27	— — 749ᵇ	G	50°	60°	110°
28	— — 751	G	60°	40°	100°
29	— — 739	D	50°	40°	90°
30	Collection Nancy..... .. 2 990	D	35°	60°	95°
31		G	45°	50°	95°
32	— — 2 989	D	50°	50°	100°
33	Musée Dupuytren..... 745ᵃ	D	30°		
34		G	30°		
35	— — 743	D	très forte		
36		G	très forte		
37	— — 745ᵇ	D	60°		
38		G	60°		
39	— — 745	D	45°		
40		G	40°		
41	— — 740	D	très forte		
42		G	très forte		
43	— — 742	D	40°		
44		G	40°		
45	— — 484	D	forte		
46		G	très forte		
47	— — 740ᵃ	*	très forte		
48	— — 752ᵃ	*	très forte		
49	— — 741ᶜ	G	très forte		
50	— — 752ᵇ	*	très forte		
51	— — 749ᵃ	D	30°		
52	Rennes, N..... 15	D	30°		
53		G	30°		

Pour savoir si ces malformations sont la cause et non l'effet de la luxation, nous devons répondre aux objections suivantes : d'une part, M. Delanglade considère l'inclinaison en avant du cotyle comme le résultat de la marche; d'autre part, nous avons vu, chez nos lapins, le fémur se tordre après la luxation en avant; il y a là deux raisons qui pourraient militer contre notre théorie. Mais voici notre réponse.

Les auteurs, voulant décrire l'anatomie pathologique des luxations congénitales non déformées par la marche, ont étudié la disposition du cotyle sur des pièces provenant de luxations faites dans la cavité utérine et appartenant à des mort-nés. L'étiologie des luxations *in utero* est toute différente de celle des luxations tardives, postérieures à la naissance; nous l'avons démontré. Ils ont considéré comme étant deux étapes d'une même affection deux lésions absolument distinctes. Leur opinion que l'orientation en avant du cotyle est due à la marche a pour origine une confusion et pour conséquence une erreur. La luxation, même apparue en très bas âge et observée ultérieurement chez un sujet qui a longtemps marché après sa luxation, ne dirige pas le cotyle en avant. La pièce 186 du musée Dupuytren est le squelette d'un individu atteint d'une luxation survenue dans le jeune âge, probablement par suite d'une paralysie infantile. Le fémur a gardé sa torsion de la première enfance, soit 30° à 40°. Le cotyle atrophié a une orientation tout au plus normalement oblique en avant; il est incliné de 20° et non davantage, par rapport à une ligne horizontale prise dans le plan médian. La marche, après la luxation, ne déforme donc pas l'os iliaque de manière à augmenter son obliquité en avant. La vérité est même dans l'affirmation contraire, nous le montrerons bientôt.

ÉVOLUTION DE L'ASYMÉTRIE PELVIENNE DANS LA LUXATION CONGÉNITALE [1]. — L'examen de toutes les pièces anatomiques du musée Dupuytren et du musée de la Clinique Tarnier, l'étude comparée de cent radiographies de luxations unilatérales nous ont permis de distinguer, chez les sujets porteurs de ces luxations congénitales unilatérales, trois formes de bassins.

1. Nous adressons nos bien sincères remerciements à M. le Prof. agrégé Legry, conservateur du musée Dupuytren, à M. le Prof. agrégé Broca, chirurgien de l'hôpital Tenon, qui possède une collection extraordinairement riche de radiographies; à MM. Demelin, accoucheur des Hôpitaux de Paris, et Chéron, chef de clinique à la clinique Tarnier; à M. le Prof. Pinard et à son chef de clinique M. Couvelaire; à M. le Prof. Prenant, de la Faculté de Nancy.

Nos radiographies personnelles sont dues au talent éclairé de notre collègue à l'École de Médecine de Rennes, M. le Prof. Castex. Nous le remercions tout particulièrement pour son inépuisable complaisance et pour ses précieux renseignements.

Les uns sont grossièrement symétriques, beaucoup sont aplatis du côté sain, d'autres sont aplatis du côté luxé. Voici, résumées dans un bref tableau synoptique, les proportions dans lesquelles on trouve ces variétés aux divers âges.

TABLEAU II

AGE DES SUJETS	BASSINS APLATIS DU CÔTÉ LUXÉ	BASSINS APLATIS DU CÔTÉ SAIN	BASSINS SYMÉTRIQUES	TOTAUX
Adultes.....	8	6	3	17
Enfants de plus de 10 ans.	4	4	4	12
De 5 à 10 ans.....	8	19	8	35
— 2 à 5 ans.....	8	20	5	33
De moins de 2 ans.....	2	1	0	3
Totaux.....	30	50	20	100

L'examen de ces bassins nous conduit à dire : très probablement, le bassin de la luxation congénitale unilatérale est un bassin oblique ovalaire, quelque peu analogue dans sa forme au bassin de Nægele (fig. 17, A et B). Il est aplati du côté où la luxation se fera et cet aplatissement oriente en avant, à un degré excessif, la cavité cotyloïde. La luxation accomplie, le côté sain portant le poids du corps plus et plus longtemps que le membre luxé, la malformation précédente ou bien très fréquemment se corrigera et le bassin deviendra grossièrement symétrique (2 fois sur 10), ou bien sera remplacée par un aplatissement de sens opposé (5 fois sur 10), 3 fois sur 10 la correction sera nulle ou imparfaite et l'obliquité restera ce qu'elle était d'abord.

La malformation primitive est une obliquité due, comme dans le bassin de Nægele, à un inégal développement des deux moitiés du bassin : *bassin oblique ovalaire.*

La malformation secondaire est identique, dans son mécanisme et dans ses effets, à celle qui caractérise cet autre bassin asymétrique que les accoucheurs appellent *bassin ilio-fémoral* et dont les types classiques se trouvent dans la coxalgie, les paralysies infantiles unilatérales, les arrêts de développement unilatéraux (hémimélie, phocomélie) (fig. 17, C).

Les preuves de cette obliquité pelvienne primitive, homonyme par rapport à la luxation, celles de sa correction habituelle et de son remplacement fréquent par l'asymétrie ilio-fémorale (fig. 17, D), nous les trouvons dans les constatations suivantes (fig. 18).

1° 30 p. 100 environ des sujets affectés de luxation congénitale

ont une obliquité pelvienne contraire de celle que, mécaniquement, doit produire la diminution d'appui de ce côté. Cette obliquité ne

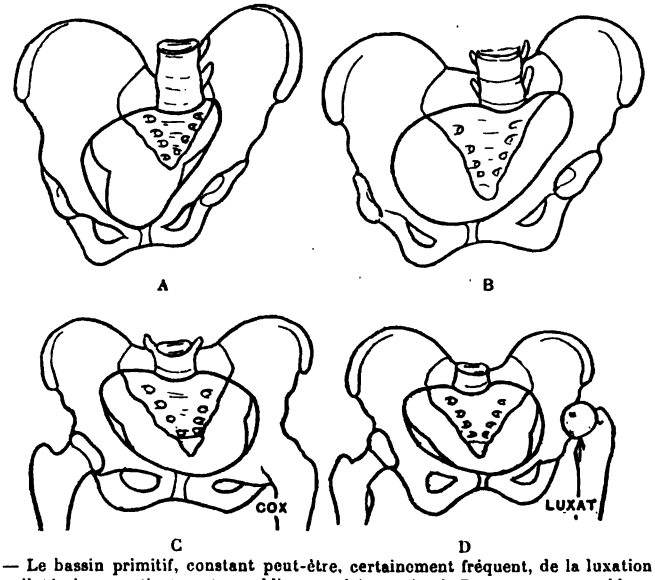

Fig. 17. — Le bassin primitif, constant peut-être, certainement fréquent, de la luxation congénitale unilatérale appartient au type oblique ovalaire atténué, B, et est comparable au bassin de Nægele, A. Le bassin secondaire, D, de cette luxation ressemble aux autres bassins ilio-fémoraux, par exemple, au bassin coxalgique, C. L'obliquité a changé de sens et de signification.

pouvant être secondaire, est primitive. Elle ne saurait être le résultat de la luxation; elle en est la cause.

2° La même remarque peut s'appliquer aux bassins symétriques;

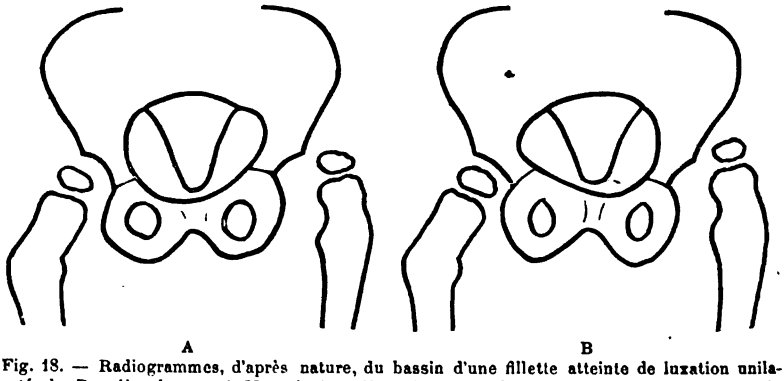

Fig. 18. — Radiogrammes, d'après nature, du bassin d'une fillette atteinte de luxation unilatérale. Première épreuve à 22 mois. Deuxième épreuve à 30 mois. Changement de forme du bassin; d'oblique gauche, A, il est devenu iliò-fémoral gauche, B.

il est inadmissible qu'une inégalité d'appui ne produise pas une

inégalité de développement. Pour ces bassins, cette inégalité a servi à corriger l'asymétrie primitive.

3° Chez quelques enfants plusieurs fois radiographiés à des dates un peu éloignées, nous avons pu voir, par la comparaison des radiographies, le type oblique ovalaire initial faire place au type iliofémoral secondaire, ou bien cette deuxième forme s'accentuer considérablement. La différence entre les deux conformations du détroit supérieur a été nette surtout quand, entre les deux épreuves radiographiques, l'enfant a été soumis à un traitement orthopédique. Évidemment ce traitement a immobilisé le membre luxé et a temporairement obligé le membre sain à porter tout le poids du corps. Voici quelques exemples :

1° Enfant, sept ans. Bassin aplati du côté luxé. Traitement orthopédique. Six mois plus tard, bassin aplati du côté opposé.

2° Enfant, quatre ans. Bassin aplati du côté luxé. Traitement orthopédique. Six mois plus tard, bassin aplati du côté opposé.

3° Enfant, vingt mois. Bassin aplati du côté luxé. Pas de traitement. A vingt-six mois, le bassin est aplati du côté sain.

4° Enfant, deux ans. Bassin aplati du côté luxé. Pas de traitement. A deux ans et huit mois, l'aplatissement se trouve du côté sain (fig. 18).

5° Enfant, deux ans et demi. Bassin symétrique. Traitement orthopédique. Dix-huit mois plus tard, le côté sain est très nettement aplati.

6° Enfant, vingt-trois mois. Léger aplatissement du côté sain ; six mois plus tard, grande exagération de cet aplatissement ; pas de traitement.

7° Enfant, deux ans et demi. Bassin aplati du côté sain. A quatre ans, grande exagération de la déformation précédente.

8° Jeune enfant, âge non précisé. Deux épreuves obtenues à six mois d'intervalle. De la première à la deuxième, augmentation légère du défaut qui est un aplatissement pelvien du côté sain.

Rarement la forme du détroit supérieur est restée fixe, jamais nous n'avons vu une déformation se faire en sens inverse de la précédente.

Nous avons, il est vrai, trouvé dans la collection du professeur Pinard un bassin sec, oblique ovalaire de Nægele, avec luxation congénitale du côté opposé à la synostose sacro-iliaque. Mais, sur cette pièce, le fémur n'a pas de tête, les malformations sont complexes et il est impossible de dire s'il ne s'agit pas là d'une monstruosité appartenant à la catégorie tératologique des luxations dont nous avons esquissé la classification au début de ce travail et que nous avons différenciée des luxations anthropologiques auxquelles s'applique cette étude.

D'ailleurs, une obliquité anormalement grande du cotyle ne nous

paraît pas absolument nécessaire pour produire la luxation. Certains bassins d'enfants, même extrêmement jeunes, sont symétriques ou déjà asymétriques par déformation ilio-fémorale. L'obliquité opposée, causale, devait être légère pour avoir pu disparaître si vite. Peut-être même avait-elle été nulle. Dans ces cas, seule une torsion fémorale excessive, combinée à une antéro-obliquité normale du cotyle, serait à incriminer.

Évolution de la torsion fémorale. — Mais, tout d'abord, la torsion fémorale est-elle l'effet ou est-elle la cause de la luxation? L'opinion aujourd'hui couramment admise en fait une conséquence de la luxation, une déformation secondaire. Elle serait fondée si, à un moment donné, la correction avait eu quelque utilité. Évidemment cette utilité eût été reconnue par l'existence d'une rotation en dehors de la cuisse, du genou, de la jambe et par une déviation du pied, comme dans les luxations traumatiques. La disposition en spirale, autour du fémur, des muscles longitudinaux qui lui sont normalement parallèles, produirait alors la torsion par un mécanisme simple, observé chez les animaux jeunes après les luxations expérimentales. Pareille déformation du membre ne se voit pas dans la luxation congénitale. La luxation n'est pas reconnue dans le très bas âge à la déviation du pied, elle est soupçonnée, le professeur Lannelongue lui-même a pris la peine de nous le dire, uniquement par le retard de la marche et, plus tard, par une claudication. Donc, contrairement à l'opinion de quelques auteurs, il n'y a pas de rotation en dehors nécessitant une correction par torsion du fémur.

De plus, la torsion serait positive dans le cas de luxation antérieure, comme chez nos lapins, mais elle serait négative dans les luxations en arrière, ischiatiques ou ilio-ischiatiques, si elle avait sa cause dans l'appui de l'os iliaque. On ne saurait comprendre comment les fémurs, luxés en arrière, acquerraient néanmoins une torsion positive, inverse de celle que la luxation aurait dû produire. S'ils sont tordus, c'est qu'ils l'étaient précédemment. Suivant la plupart des auteurs, les luxations congénitales sont, au début, des luxations en haut; les luxations en arrière seraient des transpositions fâcheuses des précédentes, des luxations compliquées. Nous objectera-t-on que la torsion positive, produite secondairement dans la première phase de la luxation, a pu diminuer seulement et non disparaître complètement dans la seconde? Mais si cela était, nous trouverions, sur la face postérieure de la tête fémorale, un aplatissement, indice de la pression naguère subie de dedans en dehors. Dans les luxations en arrière, la tête fémorale

porte toujours, dans son segment antérieur, un aplatissement plus ou moins marqué produit par l'os iliaque; cette facette nous prouve l'existence d'une pression notable, de frottements répétés. La face postérieure est toujours arrondie, elle ne porte la trace d'aucune

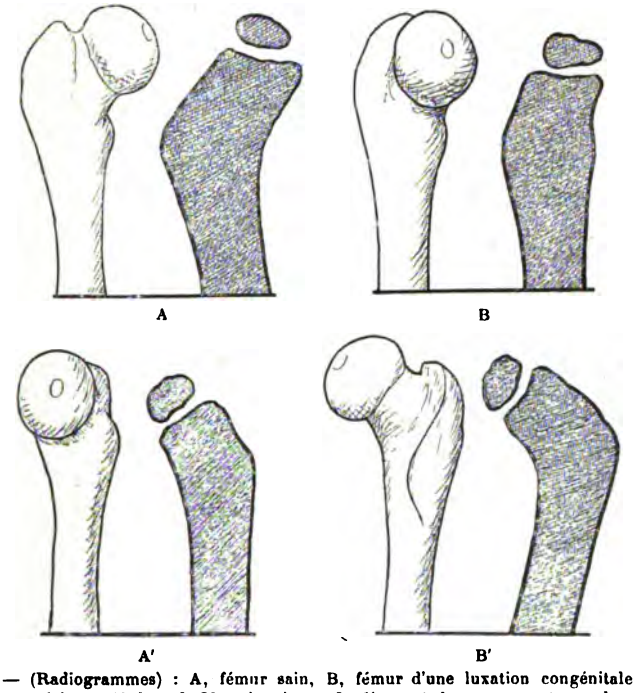

Fig. 19. — (Radiogrammes) : A, fémur sain, B, fémur d'une luxation congénitale vus par leur face antérieure. Enfant de 30 mois, vivant. Le fémur A forme une potence dont la partie supérieure (col et tête) est dirigée en dedans. Le fémur B forme une potence dont la partie supérieure se dirige en avant; aussi l'ombre du col, projetée en raccourci, prolonge-t-elle celle de la diaphyse. A' et B', mêmes fémurs vus par leur face interne. L'ombre du fémur normal devient ici presque rectiligne, tandis que le fémur fortement tordu, dont le col et la tête sont très inclinés en avant, prend à son tour la forme d'une potence. (D'après des radiographies.)

pression de ce genre. La torsion est donc primitive par rapport à la luxation.

Par les radiographies de luxations unilatérales provenant de cent sujets différents, par la douzaine de luxations bilatérales dont nous avons pu examiner les radiographies, nous avons été conduit à affirmer l'existence d'une torsion fémorale excessive dès le plus bas âge. Chez un enfant de 5 mois (collection de M. Broca), elle semblait remarquablement forte.

Sur les radiographies des sujets placés dans le décubitus dorsal, la torsion se reconnaît en ce que, dirigeant en avant la tête du fémur, elle rapproche peu à peu le point osseux céphalique de l'axe diaphy-

saire et raccourcit d'autant la branche horizontale de la potence formée par le col avec la diaphyse de cet os. La comparaison avec le côté sain est très facile dans les luxations unilatérales (fig. 19). Sans doute, une rotation en dehors du fémur donnerait le même résultat radiographique, mais la constance de cette malformation dans le fémur luxé ne nous permet pas de penser que cet aspect, cette différence entre les deux côtés, puissent être dus à une asymétrie de position des deux cuisses. D'ailleurs, dans nos observations personnelles, nous avons, par des dispositifs particuliers qui seront expliqués dans un prochain travail, vérifié la cause de cette moindre saillie en dedans du col et de la tête fémo rale. Elle est bien due à la torsion.

Des remarques précédentes conclurons-nous à toute absence d'augmentation dans la torsion après la luxation et par le fait de la luxation? Nous n'irons pas jusque-là. Quand la torsion a atteint une importance suffisante pour produire la luxation, l'attitude d'extension, au lieu de la corriger, tend au contraire à l'augmenter puisque le col est repoussé de dedans en dehors par le sourcil cotyloïdien. Nous avons cru voir, sur quelques épreuves radiographiques d'un même sujet, faites à des dates éloignées les unes des autres, la torsion augmenter un peu à la suite du déboîtement. Nous nous expliquons ainsi la torsion voisine de 90° trouvée sur certains fémurs de luxés; ce que nous savons du mécanisme par lequel la torsion fémorale se produit chez le fœtus, dans l'utérus maternel, ne nous permet guère de considérer comme possible l'existence d'une torsion primitivement aussi forte.

L'antéro-obliquité du cotyle et la torsion fémorale sont donc les causes et non l'effet de la luxation. Elles se combinent en proportions diverses pour la produire.

V. — CONSIDÉRATIONS ÉTIOLOGIQUES.

Parmi les causes de la luxation congénitale, un grand nombre sont connues, mais non expliquées, par exemple l'influence de l'hérédité et du sexe féminin et sa plus grande fréquence dans certaines régions. Notre intention n'est pas de répéter ici ce que d'autres auteurs ont dit avant nous. Nous voulons seulement, dans la mesure où nous pourrons le faire, éclairer quelques points laissés dans l'ombre jusqu'à présent, et spécialement dire pourquoi la luxation congénitale est plus fréquente chez la femme, pourquoi elle est héréditaire. Il nous suffit pour cela de chercher quelles causes font varier la torsion du fémur et l'obliquité en avant de la cavité cotyloïde.

Nous avons étudié ailleurs les variations normales de la torsion fémorale, son développement avant, sa correction après la naissance. Son exagération ne peut avoir pour cause le rachitisme. Le rachitisme intra-utérin ou les ramollissements osseux de toute autre cause ne sauraient augmenter la torsion. Les fœtus du musée Dupuytren affectés de rachitisme congénital ont des fémurs courbés, à concavité interne, mais non plus tordus que les fémurs normaux. Ces ramollissements incurvent donc les fémurs, mais ne les tordent pas davantage.

Chez le fœtus, la rotation externe de la cuisse, destinée à ramener la jambe en dedans, est la cause de l'arrêt vers 40°, habituel pour la torsion fémorale. Elle s'arrête à ce chiffre; alors, sous son influence et celle de la rotation en dehors, le col est parallèle au plan médian. Seule une attitude vicieuse du fœtus pourrait augmenter la torsion; mais le fœtus est en mouvement constant et son attitude habituelle n'a d'autre raison d'être que la meilleure adaptation à la cavité utérine. Les conditions de cette adaptation étant théoriquement toujours les mêmes, la torsion est théoriquement toujours égale chez les fœtus à terme normaux. Les variations normales oscillent entre 30° et 50°. Un vice de position seul pourrait l'augmenter davantage.

Après la naissance, le rachitisme accélère et exagère l'habituelle détorsion. Parfois cette détorsion est poussée trop loin; le col et la tête se dirigent en arrière et en dedans. L'obliquité en avant de l'épiphyse supérieure, la forte torsion nécessaire pour la luxation ne sauraient donc être le fait d'un rachitisme fémoral du nouveau-né, survenu après la naissance. Chez des enfants âgés de moins d'un an, un rachitisme de ce genre avait courbé le fémur suivant une ligne à concavité postérieure, nous montrant ainsi une tendance à l'extension excessive, même avant les débuts de la marche. Il avait en outre détordu le fémur au point de réduire sa torsion, malgré le très jeune âge des sujets, à 0° chez l'un, à — 30° chez l'autre (fig. 20). En moyenne, elle est à cet âge de + 30° au moins. Le rachitisme précoce du fémur, tout comme le rachitisme plus tardif, détord donc le fémur et, par suite, a plutôt tendance à empêcher la luxation.

Les altérations morphologiques du fémur prédisposant à la luxation congénitale ne peuvent être conséquemment ni un rachitisme intra-utérin, ni un rachitisme précoce d'après la naissance. Le premier ne peut augmenter la torsion fémorale. Le second tendrait plutôt à corriger un des défauts producteurs de la luxation.

Si la torsion fémorale, à la naissance, dépasse le chiffre habituel,

ce ne peut être que par une mauvaise attitude du membre inférieur, chez le fœtus, produisant une diminution de la rotation en dehors du fémur. Les secrets de cette adaptation ne peuvent, dans leurs



Fig. 20. — Fémur d'enfant rachitique, 10 mois. Une torsion négative a remplacé la torsion normale et incliné en arrière, en même temps qu'en dedans, le col et la tête de ce fémur.

détails, dans les variantes individuelles, être pénétrés qu'imparfaitement. Nous devons nous contenter actuellement d'indiquer des règles très générales et dire : Excès de longueur des fémurs, excès de largeur du bassin ; en somme, exagération des caractères particuliers à l'espèce humaine, voilà les causes de la torsion fémorale excessive [1].

Cette exagération de la torsion fémorale n'est pas une simple supposition, nous l'avons vue atteindre 60° chez de très jeunes enfants.



Fig. 21. — Fémur d'enfant, 2 ans. Vu par sa face interne. Torsion positive de 60° (d'après nature).

Personne, pensons-nous, ne considérera comme négligeable un pareil défaut dans le fémur humain (fig. 21).

La forme de l'utérus maternel, la présence dans sa paroi de saillies diminuant la rotation en dehors de la cuisse et obligeant les membres inférieurs à une flexion encore plus excessive que dans un utérus normal, l'insuffisance du liquide amniotique, sont des causes d'ordre maternel dont l'action peut être suspectée avec quelque apparence de raison. Mais ici, déjà, nous avons quitté le

1. Voir *Les torsions osseuses* (*Journal de l'Anatomie*, 1903, juillet-octobre).

domaine des faits constatés pour entrer dans celui des hypothèses.

La torsion est indispensable à la production de la luxation, mais elle n'est pas seule en cause. L'orientation en avant du cotyle fœtal joue un grand rôle. L'importance de cette deuxième donnée est telle que nous concevons fort bien la production d'une luxation congénitale, même si la torsion du fémur est à peu près normale, égale à + 40° par exemple. La malformation dont résulte cette excessive obliquité en avant de la cavité cotyloïde n'est guère éclairée par l'examen des pièces osseuses des musées.

Celles provenant de très jeunes sujets sont rares; de plus, seraient-elles nombreuses, les déformations par dessiccation les rendraient inutilisables. La conservation des bassins entiers, avec les fémurs, dans des bocaux remplis d'eau formolée, serait pour l'anatomo-pathologiste un bon procédé pour la conservation de ces pièces. Meilleure serait, sans doute, l'étude des pièces fraîches, avant toute mutilation ou altération. Heureusement, l'examen des radiographies peut, dans une certaine mesure, suppléer à ce manque de documents anatomiques.

Le détroit supérieur étant incliné de 60° à 80° sur l'horizon, l'antéro-obliquité, lorsqu'elle est normale, varie chez l'adulte, tout comme chez le nouveau-né, de 15° à 30°. Quinze mensurations nous ont donné une moyenne de 17° sans différence appréciable à l'avantage de l'un ni de l'autre côté. Des différences énormes peuvent exister entre le côté droit et le côté gauche, même quand le bassin paraît normal, puisque chez un enfant d'un an, nous avons trouvé 12° à droite et 28° à gauche. Cette orientation est profondément troublée dans certains cas pathologiques. Le bassin oblique ovalaire de Nægele offre constamment une différence très notable entre la disposition des deux cotyles. Un bassin de cette sorte donnait 40° du côté rétréci et 10° du côté où l'aileron du sacrum était normal (série N, n° 8, à Rennes). Si, dans ces bassins, la luxation ne se produit pas, c'est, sans doute, parce que l'asymétrie débute tard, lorsque la torsion fémorale est déjà corrigée. Il en est de même dans le rachitisme.

Les bassins aplatis, sans déformation rachitique proprement dite, peuvent aussi avoir leurs cotyles très obliques en avant : 40° à droite, 40° à gauche, sont les chiffres que nous avons trouvés (série N, n° 23, à Rennes). Le rachitisme fournit, plus encore que les autres malformations, des exemples d'orientation du cotyle en avant. Des bassins ayant plus ou moins la forme d'un cœur de carte à jouer avaient des antéro-obliquités variant de 30° à 70°.

TABLEAU III.

Obliquité en avant des cotyles de bassins pathologiques autres que ceux provenant de luxations de la hanche.
(Le détroit supérieur est incliné à 70° sur l'horizon.)

SÉRIE N. DE LA COLLECTION DE RENNES (ÉCOLE DE MÉDECINE).

N°.		
22.	Rachitique. Détroit supérieur légèrement cordiforme.....	D. 50°-G. 40°
23.	— Avec aplatissement antéro-postérieur.....	D. 60°-G. 60°
20.	— Détroit supérieur triangulaire.....	D. 22°-G. 20°
10.	— Détroit supérieur en cœur.....	D. 15°-G. 0°
14, A.	Plat. Diamètre antéro-postérieur, 7 centimètres.....	D. 20°-G. 25°
28.	— Déformation légère.....	D. 20°-G. 22°
26.	— d'achondroplasique. Diamètre AP : 5 centimètres....	D. 25°-G. 25°
14, B.	Rachitique, aplati transversalement.....	D. 30°-G. 25°
21.	Scoliotique (axe oblique en avant et à droite).....	D. 32°-G. 38°
8.	Oblique ovalaire de Nægele. Aileron atrophié à droite.....	D. 10°-G. 40°
18.	— — — gauche.....	D. 26°-G. 34°

N. B. — Pour ces divers bassins, l'obliquité en bas du cotyle est à peu près normale.

Nous ne considérons pas les influences pathologiques comme intervenant ordinairement pour produire la déformation du bassin, cause de la luxation congénitale. Elle a les allures d'une malformation et non celles d'une maladie ; l'asymétrie, très nette sur certains bassins d'enfants normaux, nous démontre la possibilité, en certains cas, d'une grande différence entre l'orientation du cotyle droit et celle du cotyle gauche ; le vice d'orientation (30°) peut être à peu près suffisant pour que, combiné à une forte torsion fémorale, 50° par exemple, il produise la luxation.

Après plusieurs chirurgiens, nous avons remarqué l'asymétrie du bassin dans la luxation congénitale. Nous n'entrerons pas ici dans la discussion des opinions données jusqu'à présent sur cette asymétrie. Il suffit à la solution de notre problème que l'étude de cent radiographies nous ait conduit à considérer la malformation pelvienne primitive, dans la luxation congénitale unilatérale, comme étant une disposition oblique ovalaire avec aplatissement du côté où la luxation se fera. Cet aplatissement exagère l'obliquité en avant de la cavité cotyloïde comme dans le bassin de Nægele. Est-il nécessaire? Pas absolument. Nous l'avons dit, une obliquité normale du cotyle peut suffire à la production de la luxation si la torsion est extrêmement forte. La cause de la luxation serait alors plus spécialement fémorale. Est-il suffisant? Il peut l'être, à la rigueur, car, sur quelques radiographies, le fémur est presque semblable au fémur sain ; mais alors le bassin est très fortement oblique, le cotyle doit être

extraordinairement incliné en avant. Dans ces cas, la cause anatomique de la luxation est plus spécialement pelvienne.

Il est indispensable de bien comprendre ces deux variantes pathogéniques de la luxation congénitale pour se faire une idée claire de son mécanisme.

Quelle est la raison anatomique de cette obliquité pelvienne? Elle est dans un inégal développement des deux moitiés du bassin (fig. 22, C et D). Les deux moitiés du détroit supérieur sont inégales

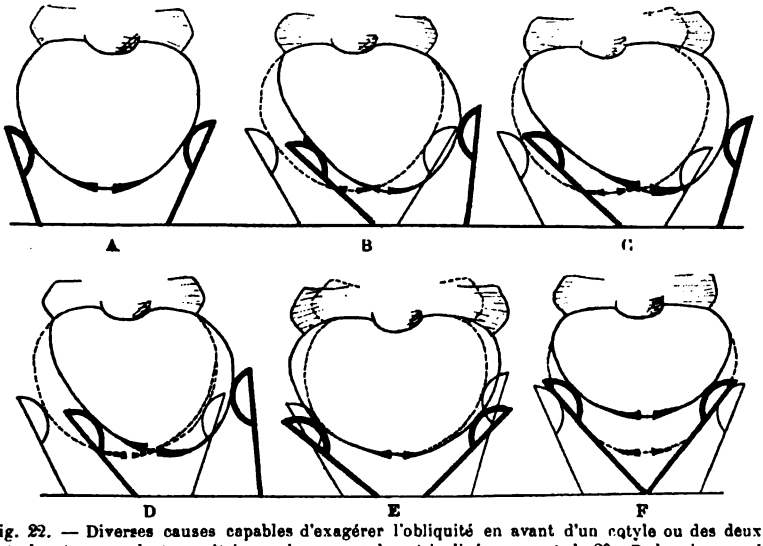

Fig. 22. — Diverses causes capables d'exagérer l'obliquité en avant d'un cotyle ou des deux. A, bassin normal et symétrique, chaque cotyle est incliné en avant de 20°. B, bassin asymétrique par déjettement latéral, les deux moitiés étant égales. C, bassin asymétrique par inégalité des ailerons du sacrum, atrophie de l'un ou hypertrophie de l'autre. A l'aileron le moins développé correspond le cotyle le plus incliné en avant. D, bassin asymétrique par inégalité des lignes iliaques innominées. E, bassin symétrique dont le sacrum est trop large. L'obliquité des cotyles est augmentée par cette malformation. F, le même résultat serait produit par une insuffisante longueur des lignes innominées coxales.

et celle appartenant au côté luxé est la plus courte. C'est là la disposition primitive du bassin, elle disparait lentement et persiste même quand l'asymétrie s'est corrigée ou qu'elle a changé de sens. Nous avons fait, avec la grossière approximation seule possible en pareil cas, dix-huit mensurations sur des radiographies d'enfants et toujours nous avons trouvé le demi-périmètre du détroit supérieur plus court de deux à huit millimètres du côté luxé. Chacune de ces mesures n'a pas grande valeur en soi, mais la concordance de toutes ne nous paraît pas négligeable. Elle s'accorde avec l'opinion que le bassin de la luxation congénitale est oblique ovalaire primitivement.

Les obscurités de ce problème sont vraiment grandes et les causes d'erreur nombreuses. Au cours du développement de l'enfant, l'obliquité pelvienne change de sens et de signification. Initialement, il s'agissait d'une asymétrie purement ontogénique. La déformation secondaire est d'origine physiologique : elle aplatit la moitié primitivement la plus courbe ; au bassin oblique ovalaire succède un bassin ilio-fémoral. La cause est l'inégalité de l'appui dans la marche.

En même temps aussi l'inégalité des deux demi-périmètres du détroit supérieur change de sens ordinairement. Dans les bassins ilio-fémoraux des coxalgiques, des paralysies infantiles, des arrêts de développement unilatéraux, la plus longue moitié du pourtour du détroit supérieur correspond au membre atrophié, à l'articulation malade. Les deux lignes innominées des os iliaques ont des longueurs différentes, les deux ailerons sacrés sont inégaux. Pour les unes et pour les autres, la longueur de la ligne marquant le détroit supérieur est moindre du côté sain. Dans la moitié malade, l'ilium, le pubis et l'ischion sont moins hauts, mais, comme l'aileron sacré, ils sont plus larges que du côté sain. L'atrophie porte seulement sur les dimensions longitudinales. Dans le plan du détroit supérieur, il y a une hypertrophie relative des plus évidentes. Pour les sujets déjà grands, les résultats des mensurations sont exactement les mêmes dans les luxations congénitales unilatérales. La moitié correspondant à la luxation est plus large, mais moins haute (fig. 23). Comme dans les asymétries précédentes, nous trouvons ici le résultat d'une inégalité dans la répartition des pesées du corps. Ce qu'il était important de préciser, c'est le développement secondaire de cette forme ilio-fémorale, de cette hémi-hypertrophie du détroit supérieur du côté luxé, coïncidant avec une moindre hauteur et une moindre épaisseur des os. Cette correction de la forme oblique ovalaire primitive a un autre résultat : elle diminue l'obliquité en avant de la cavité cotyloïde. D'où la déduction suivante à l'appui de notre théorie pathogénique : toutes nos mesures d'antéro-obliquité cotyloïdienne sont trop faibles. Elles ont été recueillies sur de grands enfants ou des adultes ; l'obliquité primitive de la cavité a dû se corriger chez eux plus ou moins. Nos chiffres, tout suffisants qu'ils soient pour expliquer la luxation, sont donc très probablement, en ce qui concerne l'obliquité cotyloïdienne, bien au-dessous de la réalité. La valeur de notre argumentation est d'autant renforcée.

En regardant de près, peut-être pourrait-on trouver un point faible dans notre théorie. Excès de longueur du fémur et surtout excès de largeur du bassin sont, avons-nous dit, les causes premières

de la luxation congénitale.... et c'est du côté où le bassin est primitivement le moins développé que la luxation se produit ! Mais cette contradiction doit être simplement apparente, tant les preuves à l'appui de notre opinion sont nombreuses. D'abord, cette atrophie

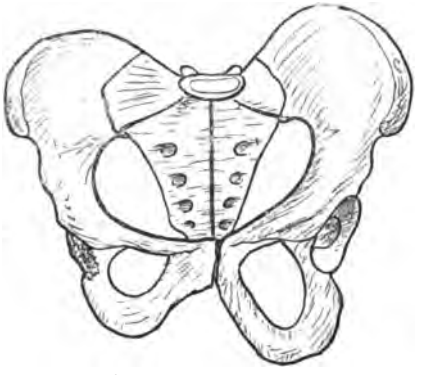

Fig. 23. — Bassin de luxation congénitale unilatérale droite (Musée Dupuytren). Atrophie en hauteur et en épaisseur, mais hypertrophie en largeur de la moitié correspondant au côté luxé, aileron iliaque et ligne innominée (d'après nature).

peut être relative, le côté luxé étant normal et le côté sain trop développé. Pourquoi, à côté du bassin oblique ovalaire par atrophie unilatérale, n'y aurait-il pas un autre bassin oblique par hypertrophie unilatérale, par exagération unilatérale des caractères humains et surtout féminins du pelvis ?

L'absence habituelle de dystocie chez les luxées de la hanche, le passage facile de la tête fœtale à travers l'anneau pelvien, malgré les troubles ultérieurs dans le développement du pelvis, la prédominance de la luxation dans le sexe féminin, nous portent à penser que cette apparente atrophie du côté luxé peut avoir fréquemment sa véritable cause dans une hypertrophie du côté sain, dans une exagération des caractères dont l'espèce humaine a l'apanage et qui acquièrent leur maximum dans le sexe féminin.

Il se peut aussi que, dans certains cas, il y ait asymétrie, sans inégalité de longueur des deux moitiés du détroit supérieur (fig. 22, B).

Dans la double luxation congénitale, le bassin n'a pas les caractères d'un bassin atrophique, d'un bassin revenant aux caractères simiens ou à ceux des races inférieures. Le pelvis garde des diamètres relativement très grands, l'atrophie porte sur la hauteur seule et non sur les diamètres. Les malformations pelviennes de la double luxation doivent évidemment reproduire, à droite et à gauche, ce qui, dans l'unilatérale, ne se trouve que d'un côté (fig. 22, E et F).

Chez une petite fille de quatre mois, nous avons trouvé l'ensemble des conditions nécessaires à la production de la luxation congénitale double : torsion fémorale énorme et grande obliquité en avant du cotyle. Il y avait, comme conséquence, une insuffisance cotyloïdienne manifeste. Par les progrès du développement, si l'enfant avait vécu, y aurait-il eu correction de ce défaut ou augmentation de l'insuffisance cotyloïdienne? Il est difficile de donner une opinion catégorique sur ce cas déterminé, mais le document n'en est pas moins important. Les cotyles étaient obliques de 25° en avant et la torsion fémorale à droite et à gauche était de 50° à 60°. L'imperfection géométrique des hanches chez cette enfant était donc indiquée par la somme de ces angles, soit 70° à 80° environ pour chacun. Et pourtant il n'y avait pas de luxation. Devons-nous en conclure que notre théorie est fausse? Non, car en mesurant les cotyles, nous les avons trouvés d'une profondeur nettement inférieure à la normale.

L'indice cotyloïdien $\frac{\text{Profondeur moyenne du cotyle}}{\text{Diamètre moyen du cotyle}}$ était de 0,30 à droite et 0,40 à gauche. Or, à cet âge, les enfants normaux ont un indice cotyloïdien de 0,45 environ. La minime profondeur de ces cotyles, du droit surtout, était véritablement frappante. Forte torsion fémorale, forte obliquité en avant du cotyle, voilà évidemment les causes dont l'insuffisance cotyloïdienne était l'effet chez cette petite fille. La forte torsion des fémurs, la grande obliquité en avant des cotyles, pouvaient avoir leur raison d'être dans une grande largeur du bassin, car son indice pelvien $\left(\frac{\text{Diamètre bisiliaque} \times 100}{\text{Hauteur du pelvis}}\right)$ était de 128, alors qu'il est normalement, à cet âge, de 125 seulement.

Sur un autre bassin de fillette âgée d'une vingtaine de mois, nous avons trouvé une grande obliquité en avant des deux cavités cotyloïdes; elle atteignait presque 30°. Ce bassin avait un type féminin très accentué : hauteur faible, diamètre bisiliaque très grand. Son indice était 132. Donc, semble-t-il, sur certains bassins à différenciation féminine extrêmement précoce, les cotyles peuvent présenter une obliquité en avant supérieure à la normale. Peut-être une excessive largeur du sacrum a-t-elle ici un rôle important (fig. 22, E et F). Chez cette fillette, le diamètre transversal du détroit supérieur était, par rapport au diamètre promonto-pubien, plus grand qu'il ne l'est habituellement à cet âge. Cette anomalie donnait à ce détroit supérieur une forme analogue à celle qu'on trouve d'ordinaire chez la femme adulte; elle n'était pas due à un aplatissement

antéro-postérieur, mais à une excessive largeur transversale [1].

L'influence de l'hérédité peut très bien s'expliquer par la transmission de ces caractères, des particularités anatomiques décrites ci-dessus.

La grande pierre d'achoppement de toutes les théories exposées jusqu'à ce jour était l'influence prédisposante du sexe féminin.

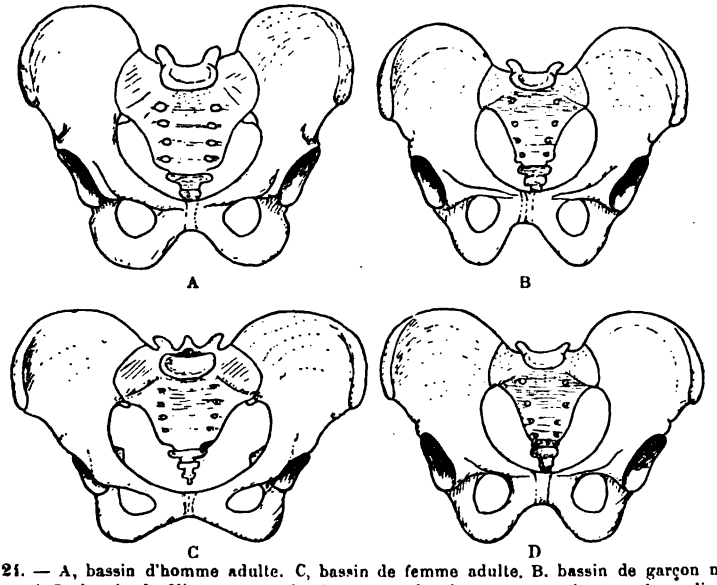

Fig. 21. — A, bassin d'homme adulte. C, bassin de femme adulte. B. bassin de garçon nouveau-né. D, bassin de fille nouveau-née. Les quatre bassins sont ramenés aux mêmes dimensions pour faciliter la comparaison. Le bassin de la fille commence à prendre le type féminin et ce type est quelquefois très marqué.

Cette influence sexuelle est, au contraire, un bon argument à l'appui de la nôtre. Pour élucider cette action prédisposante du sexe féminin, nous aurions été fort embarrassé si nous nous étions rapporté aux idées classiques. D'après les anatomistes, le bassin du garçon se différencierait de celui de la fille à partir de 8 à 10 ans et non plus tôt. C'est là une erreur. Chez la petite fille, dans le courant des deux premières années, déjà nous trouvons l'indice pelvien, le rapport entre la largeur et la hauteur du bassin, supérieur à celui du petit garçon; la différence se dessine donc dans le même sens que chez l'adulte : le bassin de la petite fille est plus large par rapport à sa hauteur que ne l'est celui du petit garçon dès le

1. Nous avons mesuré un très grand nombre de bassins *frais* de fœtus et d'enfants très jeunes avant d'émettre cette appréciation. Est-il utile d'ajouter que les opinions encore exprimées dans la plupart des traités d'accouchement sur la forme simienne du bassin fœtal ou infantile sont absolument fausses?

moment de la naissance. Il l'est même dans les derniers temps de la vie intra-utérine. Le bassin masculin (fig. 24, A) est caractérisé par la brièveté du diamètre bisiliaque et par une grande hauteur; les conditions sont inverses chez la femme. L'indice pelvien[1], rapport du diamètre à la hauteur, $\frac{\text{Diamètre bisiliaque} \times 100}{\text{Hauteur du pelvis}}$, égale 126 chez l'homme adulte et 137 chez la femme.

Quatorze mensurations chez des petites filles mortes à la naissance ou dans les premiers mois de la vie, douze mensurations chez des petits garçons de mêmes âges nous donnent :

$$\text{Garçons } \frac{D \times 100}{H} = 122{,}50; \text{ Filles } \frac{D \times 100}{H} = 125{,}64.$$

Donc, le bassin des fœtus à terme masculins et féminins ne sont pas semblables (fig. 24, B et D). De plus, chez certains sujets du sexe féminin, cette différenciation a lieu à une époque extrêmement précoce et alors elle se fait souvent d'une manière désordonnée, plus forte d'un côté que de l'autre ou bien hypertrophiant plus spécialement le sacrum. La différenciation sexuelle du bassin est donc commencée à la naissance. Anthropologiquement, la femme est placée au-dessus de l'homme dans la série des vertébrés mammifères. Les caractères humains du bassin sont une cause de la luxation congénitale. Ils sont plus prononcés chez la femme dès la naissance, puisque son indice pelvien est déjà plus grand à la fin de la vie intra-utérine. Le bassin de la petite fille, plus large et moins haut, donc moins résistant, peut enfin se déformer plus facilement, être plus souvent asymétrique par défaut de symétrie dans les pesées subies, comme il peut l'être par défaut de symétrie dans le développement.

A la Maternité de Rennes[2] ont été mesurés pour nous la longueur des fœtus des deux sexes, leur diamètre bisiliaque maximum et la longueur de leurs membres inférieurs; 50 mensurations ont été faites chez des petits garçons, 50 mensurations chez des petites filles. La largeur du bassin, divisée par la longueur de la taille, nous donne, en chiffres ronds, une fraction décimale égale à 0,14 pour l'un et pour l'autre sexe. En fonction de la taille, le diamètre bisiliaque n'est pas plus grand chez la fille, le jour de sa naissance, que chez le garçon nouveau-né.

L'homme de race blanche a le bassin plus large et le fémur plus court que le nègre. La femme de race blanche a encore le bassin

1. Verneau, thèse de Paris, 1875.
2. Nous adressons à ce sujet nos remerciements à M. le Prof. Perret et à M. Collet, interne du service, qui a exécuté toutes ces mensurations.

plus large et le fémur plus court que l'homme de même race. Si les proportions féminines étaient les mêmes lors de la naissance, analogues à celles de l'âge adulte, peut-être le minime excédent de l'indice pelvien pourrait-il être compensé par une brièveté correspondante des fémurs. Cette brièveté n'existe pas; nos mesures le démontrent. 40 fœtus masculins, dont la taille moyenne était 499 mm. 7, avaient des membres inférieurs longs de 178 mm. 4. 40 fœtus féminins, dont la taille moyenne était 500 mm. 3, avaient des membres inférieurs longs de 178 mm. 33. En chiffres ronds, dans l'un et l'autre sexe, la taille étant de 50 centimètres, la longueur des membres inférieurs était de 178 millimètres. Ces longueurs étaient mesurées du pli cruro-périnéal à la plante du pied.

Le fœtus féminin à terme a un indice pelvien supérieur à celui du fœtus masculin de même âge et en cela il ressemble à la femme, mais, contrairement à ce qui aura lieu à l'état adulte, il n'a pas les membres inférieurs sensiblement plus courts par rapport à sa taille. L'action produite par l'élévation de l'indice pelvien, chez le fœtus féminin, n'est donc nullement compensée par une brièveté spéciale des membres inférieurs. La femme est anthropologiquement plus élevée que l'homme dès sa naissance; c'est pour cela qu'elle est quatre fois plus que lui exposée à la luxation congénitale de la hanche.

L'influence prédisposante de l'élévation anthropologique, ainsi démontrée, pour la race blanche, par la plus grande fréquence de la luxation dans le sexe féminin, doit, *a priori*, trouver sa confirmation dans une moindre fréquence de cette infirmité chez les races inférieures.

Une enquête de cette sorte n'est pas facile et ne peut d'emblée être poussée très loin. Nous avons pu cependant recueillir trois documents comparatifs qui donnent, à l'appui de notre théorie, un commencement de preuve. Si ces chiffres étaient confirmés par d'autres, la luxation congénitale, quatre fois plus fréquente, chez nous, dans le sexe féminin que dans le sexe masculin, serait de dix à quinze fois moins répandue dans la race nègre que dans la race blanche. L'influence de la race, par le degré d'élévation anthropologique, ne saurait être plus clairement démontrée.

Race blanche (Bretons).

1° Dans la ville de Lannion (Côtes-du-Nord), en 1885, vivaient simultanément, à ma connaissance, quatre personnes atteintes de luxation congénitale. L'une avait une forme double; celles des autres étaient unilatérales.

La population étant de 6000 habitants, la proportion était donc d'une luxation pour 1500 habitants.

2° A Rennes, en 1903, ont été recherchés pour moi, dans la mesure du possible, les cas de luxation congénitale existant chez les habitants de la ville. On a trouvé 42 luxations unilatérales et 5 bilatérales. Elles se décomposent comme il suit : 25 appartiennent à des sujets âgés de plus de vingt ans, 19 à des personnes ayant de cinq à vingt ans. Comme 3 seulement concernent des enfants âgés de moins de cinq ans, nous concluons que le chiffre 17 est trop faible, si gros qu'il paraisse. La population de la ville étant à peine de 75 000 habitants, la proportion reste donc égale ou plutôt supérieure à une luxation pour 1500 habitants.

Race nègre (Hovas).

Notre ami et collègue, le Dr Fontoynont, de Tananarive, après quatre mois de recherches, nous écrit de Madagascar : « A Tananarive et dans l'Emyrne, la luxation congénitale de la hanche est extraordinairement rare. Le Dr Ehesen, de la mission norwégienne, un médecin de grande valeur, qui a habité pendant de nombreuses années Tananarive et le Bessileo, a observé un seul cas, dans le Bessileo, chez l'enfant d'une esclave. J'en ai vu un seul cas chez une femme qui a actuellement vingt-cinq ans, et cela depuis près de six ans que je suis à Tananarive. Le Dr Villette, qui s'occupe à Tananarive presque exclusivement d'accouchements et de pédiatrie, en a vu un seul cas chez un enfant de trois ans. Un médecin indigène de la ville en a vu un autre, ce qui porte à trois le nombre de cas connus dans la ville de Tananarive. Je ne suis pas éloigné de croire que ce sont les seuls, car, médecin de la municipalité, j'ai établi un mode d'assistance et de surveillance qui me permet de contrôler continuellement ce qui se passe dans la population indigène ». La population indigène de Tananarive est de 60 000 habitants; la proportion de cette malformation dans la race nègre (Malais : Hovas) n'est que de $\frac{1}{20\,000}$. Elle y est donc 13 fois moindre que dans la race blanche.

Conclusions.

On a fait de la luxation congénitale un signe de dégénérescence. Cette opinion est-elle admissible? Oui, peut-être, mais à la condition de dire *dégénérescence supérieure*. Le luxé de la hanche doit son infirmité à une exagération des particularités humaines de son pelvis et de son fémur, à une *humanisation* excessive.

Le dégénéré vraiment supérieur existe-t-il au point de vue psychopathique? Parmi les psychiâtres, les uns disent oui, les autres disent non. Les malformations dont résulte la luxation congénitale semblent indiquer qu'une forme supérieure de dégénérescence,

résultat brutal et simple d'une élévation anthropologique excessive, puisse être admise par l'anthropologie et par la science médicale.

Ces mots « dégénérescence supérieure » sont donc pris ici dans un sens particulièrement étroit, plus restreint qu'en psychologie. Là, on ne peut guère considérer la dégénérescence et la supériorité que comme deux états parfois coïncidants malgré une certaine opposition. Habituellement, elles occupent deux sphères distinctes de l'intelligence. Certains sujets, mal équilibrés, sont dégénérés quoique supérieurs, mais leur dégénérescence n'a pas sa cause dans leur supériorité. Supérieurs sous certains rapports, ils sont, sous certains autres, des dégénérés. On ne saurait dire qu'ils sont supérieurs parce qu'ils sont dégénérés, ni dégénérés parce qu'ils sont supérieurs. La luxation congénitale, au contraire, est le résultat direct et immédiat d'un excès d'élévation anthropologique, excès bilatéral si le bassin et les fémurs sont symétriques, comme dans la luxation double, excès unilatéral s'ils sont asymétriques, comme dans la luxation d'une seule hanche.

La fréquence de cette luxation coxo-fémorale chez les petites filles de race blanche est-elle un signe avant-coureur d'un terme prochain à l'accroissement progressif des caractères supérieurs de l'espèce humaine et en particulier de cette race? Il serait permis aux partisans du transformisme de se le demander. L'augmentation volumétrique de l'encéphale a pour corollaires l'élargissement du bassin, d'où allongement nécessaire des fémurs en vue d'un bon équilibre dans la station verticale. Si les fémurs de l'homme blanc sont moins longs, plus simiens que ceux du nègre, il y a dans ce raccourcissement un défaut. Son origine n'est autre que l'adaptation à la vie intra-utérine. Exagéré chez la femme blanche, ce raccourcissement des fémurs altère la bonne conformation des membres inférieurs dans le sexe féminin, dont les genoux sont toujours plus cagneux et la démarche moins agile. Ce raccourcissement, quoique vicieux, n'est pas encore suffisant, puisque l'homme blanc et surtout la femme blanche n'échappent pas à la luxation congénitale de la hanche.

Notre théorie pathogénique nous conduira à une thérapeutique rationnelle et simple de la luxation congénitale de la hanche. Nous trouverons dans les résultats du traitement à la fois un nouvel ordre de preuves à l'appui de la thèse exposée dans ce travail et le but final de nos recherches. Cette étude orthopédique sera l'objet d'un autre mémoire.

(Travail de la clinique du Prof. Jaboulay.)

TUMEURS BÉNIGNES DU CORPS THYROÏDE
DONNANT DES MÉTASTASES

Par Maurice PATEL,
Chef de clinique chirurgicale à l'Université de Lyon.

Si l'on donne au mot de goitre sa signification classique, anatomique et clinique, de tumeur bénigne thyroïdienne, il semble surprenant d'y adjoindre le terme de métastase.

La métastase, en effet, est considérée comme un des caractères essentiels de la tumeur maligne; la tumeur bénigne, avec sa limitation précise, reste stationnaire; elle n'envahit pas les ganglions, et ne se généralise ni par voie lymphatique, ni par voie sanguine. C'est, au moins, l'opinion admise dans la presque totalité des cas.

Cependant, on peut observer des faits qui semblent en contradiction avec ce principe, et qui ont rapport à des tumeurs d'autres organes et d'autres tissus.

On a signalé des lipomes, la tumeur bénigne par excellence, susceptibles de se généraliser : ces cas sont douteux; et il s'agit probablement de tumeurs multiples d'emblée, ou d'une tumeur primitive d'un type histologique différent.

Le *myxome*, que l'on range dans les tumeurs bénignes, se généralise. Virchow en cite des faits indiscutables; M. le professeur Poncet a étudié spécialement le myxome diffus des membres[1], et, dans plusieurs cas, on a eu la récidive sur place, et même la véritable généralisation à distance.

Les *chondromes* sont les tumeurs bénignes dont la généralisation a été le mieux étudiée[2]. Elle se fait par les veines et aussi par les

1. Rafin, th. Lyon, 1885, *Myxome diffus des membres.* — Thévenot et Patel, *Gaz. Hôp.*, 1901, Myxolipomes de la cuisse.
2. Walsdorff, th., Paris, 1878, *Chondrome malin.*
Michaloff, th., Genève, 1882, *Chondrome avec métastases.*

artères et par les lymphatiques. Michaloff, sur 14 cas, indique comme suit le siège des tumeurs secondaires :

12 fois dans le poumon;

3 fois, la rate;

1 fois, l'épiploon, le cœur, le cerveau, le rocher, le foie.

On a même saisi le mécanisme de la généralisation : dans un cas de Paget, on trouva un bourgeon cartilagineux, venu d'un ganglion dégénéré, menaçant de perforer la veine cave. Weber a vu des embolies cartilagineuses dans la veine cave, les vaisseaux lymphatiques.

Ces tumeurs secondaires sont formées de cartilage hyalin, comme la tumeur primitive; elles paraissent dériver les unes des autres par des généralisations non interrompues.

Tous ces exemples de généralisation de tumeurs bénignes appartiennent à des tumeurs conjonctives; les tumeurs bénignes d'origine épithéliale ont été rarement signalées comme étant susceptibles de généralisation; les tumeurs kystiques de l'ovaire sont les seules indiquées. Le goitre constituerait-il, avec ces dernières, une exception ?

Depuis quelques années ont paru un certain nombre d'observations, très curieuses à plusieurs points de vue. Chez des malades atteints de goitre vulgaire, depuis un grand nombre d'années, sans aucune allure clinique de néoplasme malin, on a vu se généraliser dans leurs divers organes, de préférence dans les os et dans les poumons, des tumeurs, que l'histologie a montrées comme étant des tumeurs malignes secondaires, alors que le goitre n'avait subi aucune modification. Chez d'autres malades, on a assisté à l'éclosion de tumeurs à structure thyroïdienne, sans que rien ait retenu l'attention du côté de la glande thyroïde, au moins cliniquement. Cohnheim, Lucke, Muller avaient déjà signalé des cas analogues. Honsell[1] les a rassemblés en 1899. Dernièrement, dans le service de notre maître, le professeur Jaboulay, nous avons pu observer un fait remarquable; l'examen histologique, fait par M. Gayet, a révélé, d'une façon inattendue, une tumeur de nature thyroïdienne, chez une malade dont le goitre était intact. Ce cas a été relaté dans la thèse de M. Rocher[2], qui a présenté une étude d'ensemble de la question. C'est de tous ces travaux, et des observations les plus caractéristiques que nous avons recueillies, que nous nous inspirerons pour fournir un aperçu rapide des données actuelles que nous possédons sur ce sujet.

1. Honsell, *Beiträge f. klin. Chir.*, 1899, XXIX, Goitres bénins formant des métastases.
2. Rocher, *Des métastases du goitre*, th. de Lyon, 1902-1903.

I. — Étiologie.

Les conditions étiologiques qui règlent la production de ces métastases sont mal déterminées.

Les femmes sont représentées par 14 cas, sur 18 observations; mais on connaît la plus grande fréquence du goitre chez la femme.

Le volume de la tumeur ne semble influencer en rien leur apparition.

La véritable cause réside dans la structure même de la tumeur; nous verrons dans l'anatomie pathologique que ce sont les tumeurs colloïdes qui sont à l'origine des métastases.

II. — Anatomie pathologique.

Localisation de ces métastases. — a) *Métastases osseuses.* — C'est surtout dans les os que se font ces métastases; les os courts et les os plats sont spécialement envahis : crâne, mâchoire inférieure, colonne vertébrale, os du bassin, os longs.

Les *métastases crâniennes* se rencontrent sept fois : elles intéressent le frontal (obs. I, II, V), les pariétaux (obs. IV, VII), l'occipital (obs. X), le sphénoïde (obs. XV).

Elles semblent envahir tout d'abord le diploé et refouler les tables externe et interne; elles perforent la boîte crânienne et quelquefois la dure-mère; leur évolution semble se faire plutôt du côté de l'extérieur; la substance cérébrale est rarement prise; les méninges sont mises à nu, et résistent un certain temps à l'envahissement.

Dans le *maxillaire inférieur*, on a vu deux fois des métastases (obs. VI et VIII); elles furent extirpées; il y eut une récidive (obs. VI).

Dans la *colonne vertébrale*, les tumeurs peuvent occuper la région cervicale (obs. XI), ou bien la région dorsale (obs. XI et XVIII, partie supérieure; obs. IX, partie inférieure); mais c'est la région lombaire qu'elles occupent de préférence (obs. III, X, XI, XVI et XVII). Dans l'observation II, les tumeurs secondaires sont généralisées à toute la colonne vertébrale.

Les lésions semblent débuter au niveau de la région spongieuse des vertèbres, passer ensuite aux arcs, atteindre le périoste, les racines des nerfs et le canal médullaire; elles finissent par détruire les vertèbres (obs. de Gussenbauer, Middeldorpf et Metzner).

Les *métastases dans les os du bassin* ont occupé trois sièges : le sacrum (obs. X et XI) et les deux os iliaques (obs. X, XII et XVII).

Dans les *os des membres*, les métastases occupent surtout le canal

médullaire; elles se comportent comme une vraie tumeur osseuse et peuvent amener des fractures spontanées (Middeldorpf, Gœbel). L'humérus et le fémur sont les os le plus fréquemment envahis.

b) *Métastases pulmonaires.* — A côté des métastases osseuses, on rencontre aussi des métastases viscérales; le poumon paraît être l'organe principalement envahi; il est vrai que souvent l'état des autres organes n'est pas mentionné, et peut-être trouverait-on plus souvent d'autres noyaux dans les organes vasculaires.

Quoi qu'il en soit, le poumon est signalé comme étant envahi, par Cohnheim, Metzner; les noyaux secondaires siègent dans toute la hauteur du poumon, sans avoir de lieu de prédilection.

Dernièrement, à la Société d'obstétrique de Leipzig (séance du 20 avril 1903), M. Glockner présentait un tératome formé presque exclusivement de tissu thyroïdien. L'auteur ne signale pas l'état du corps thyroïde, mais tout porte à croire qu'il ne subissait pas une dégénérescence. C'est une localisation, unique jusqu'à présent, de cette variété de métastases thyroïdiennes.

CARACTÈRES MACROSCOPIQUES. — a) *Métastases osseuses.* — A un aspect purement macroscopique, rien ne différencie les tumeurs métastatiques osseuses des autres tumeurs osseuses.

Tantôt, on croirait, au premier abord, à un ostéosarcome à cellules rondes ou à cellules fusiformes : la tumeur est molle; le tissu osseux avoisinant est friable; à la coupe, on peut voir des parties résistantes, de couleur mate, alternant avec des bourgeons rougeâtres friables, et présentant parfois, au centre, des cavités kystiques, des foyers hémorragiques.

Plus souvent, ces tumeurs ont l'aspect des tumeurs à myéloplaxes; il est impossible, dit Honsell, de les différencier. Elles sont constituées par une substance friable, d'un rouge foncé, formant une vraie bouillie splénique; ces caractères se retrouvent aussi bien dans les cas de tumeurs métastatiques malignes que dans les cas de métastases bénignes, ce qui prouve que l'aspect extérieur d'une tumeur à myéloplaxes ne doit pas faire toujours croire à la bénignité. Il semble cependant, dans les cas de tumeurs à évolution bénigne, qu'il y a une réaction osseuse, périphérique plus marquée, la tumeur paraît séparée du reste de l'os comme dans les tumeurs à myéloplaxes. Dans le cas de métastase à évolution maligne, comme l'observation I, l'observation de Kraske, de Feuren, etc., on ne trouvait aucun rempart périphérique; l'os semblait infiltré; la tumeur était sans limite. Peut-être trouvera-t-on dans cette remarque un caractère différentiel entre les deux variétés de néoplasmes.

En dehors de ces signes, il n'y a rien de spécial. Comme pour les

tumeurs osseuses, les tumeurs métastatiques sont plus volumineuses au niveau des os des membres qu'au niveau des os du crâne. Les troubles de voisinage qu'elles peuvent occasionner sont absolument les mêmes et sont subordonnés à leur volume autant qu'à leur malignité.

b) *Métastases pulmonaires.* — Les métastases dans le poumon n'ont jamais atteint une grosseur bien grande, comparativement à celles que nous venons de mentionner et, par suite, n'ont donné naissance, cliniquement du moins, à aucun phénomène. Il s'agit de nodosités molles, de coloration gris blanchâtre ou rougeâtre, dont la grosseur varie entre celle d'une tête d'épingle ou celle d'un pois. Dans le cas de Cohnheim, elles sont complètement séparées des tissus voisins; dans le cas de Metzner, au contraire, une des nodosités avait pénétré dans la paroi d'une bronche, l'avait perforée de telle sorte que les parties de la tumeur faisaient irruption dans la lumière de cette bronche.

En outre, chose remarquable, la plupart des petites nodosités portaient dans le voisinage du bord un anneau de tissu conjonctif plusieurs fois percé et avaient au centre la coupe d'une artère.

Il est difficile de dire si la différence de grosseur entre ces métastases et celle des os repose sur ce fait qu'elles sont plus récentes ou qu'elles proviennent peut-être de formations secondaires de tumeurs osseuses, ou que les conditions de développement sont moins favorables dans le poumon.

Caractères microscopiques. — Les examens histologiques que nous rapportons plus loin, sont suffisamment explicites; pour nous, ces métastases peuvent revêtir deux types : elles sont ou de nature bénigne, ou de nature maligne.

Si la métastase est *bénigne*, on observe la structure typique du corps thyroïde. Les vésicules présentent une grande régularité dans leur volume et dans leur disposition; elles sont remplies de matière colloïde et tapissées d'un épithélium régulier, cubique, à noyaux très nets et fortement colorés. Ce n'est qu'à la périphérie que l'on a noté (Honsell) des cordons épithéliaux. Il n'y a qu'une différence avec la tumeur primitive, dit Honsell, c'est que le parenchyme de la métastase ne présente aucune délimitation nette avec le tissu conjonctif; il le pénètre, au contraire, d'une façon très irrégulière.

Si la métastase est *maligne* (Obs. I), il en est tout autrement. A côté des vésicules thyroïdiennes normales, et disposées régulièrement, on trouve des points de la tumeur où le tissu est plein ou traversé d'étroites lumières; ces boyaux sont bourrés de cellules épithéliales, du même type que celles qui revêtent les vésicules,

mais leur accumulation sur plusieurs rangées et leur désordre donnent à ces points de la coupe un aspect de malignité évidente. (G. Gayet.)

Pour déterminer la nature, bénigne ou maligne, de ces métastases thyroïdiennes, des difficultés histologiques se présentent, analogues à celles qui existent pour les tumeurs thyroïdiennes proprement dites; nous les verrons au sujet de la pathogénie. Nous admettons cependant, au point de vue histologique, la division en métastases malignes et métastases bénignes.

III. — Symptômes.

On conçoit, d'après ces données rapides d'anatomie pathologique, que les caractères cliniques de ces tumeurs métastatiques soient des plus variables, suivant le siège de la lésion, suivant sa nature.

Disons de suite qu'elles constituent l'affection presque en entier : les *symptômes du côté du corps thyroïde* sont absolument nuls, ou ne donnent rien qui soit capable de retenir l'attention.

Tantôt les malades n'ont aucune lésion extérieure; le corps thyroïde semble absolument normal; sans doute, il existe à son intérieur des noyaux, ou des tumeurs; mais il s'agit de productions peu volumineuses, passant inaperçues.

Tantôt les malades ont un goitre véritable; mais ce goitre ne s'est pas modifié depuis longtemps; il a toujours existé; il est resté stationnaire depuis de longues années; le clinicien le reconnaît, mais, en raison de ses caractères, il ne saurait, *a priori*, établir une relation entre la tumeur osseuse constatée et le corps thyroïde malade; tout au plus pourra-t-il émettre l'hypothèse d'une métastase thyroïdienne, mais sans pouvoir fournir des preuves rationnelles de son existence. Rien, du côté du corps thyroïde, ne rappelle le développement et le tableau clinique si caractéristique du cancer thyroïdien. Aussi, même lorsque l'on n'a pu avoir l'examen histologique, la clinique est-elle suffisante pour permettre d'affirmer la nature bénigne de la tumeur développée dans le corps thyroïde.

Les *symptômes dus à la métastase thyroïdienne elle-même* varient beaucoup; ce sont ceux d'une tumeur osseuse, soit bénigne, soit maligne, ou bien ceux d'un noyau de généralisation viscérale.

c) *Métastases osseuses.* — Parmi les symptômes, nous ne ferons que signaler ceux qui nous ont paru propres aux métastases thyroïdiennes elles-mêmes; ce sont plutôt des particularités d'évolution; car rien ne vient les caractériser d'une façon absolue.

Les *métastases crâniennes* n'ont jamais donné lieu qu'à des signes de réaction de voisinage; les malades ont eu des maux de tête, une sensation de pesanteur. Jamais on n'a eu de signes de compression ou de destruction de la substance cérébrale; ce qui répond à ce fait anatomo-pathologique que nous avons indiqué : l'intégrité longtemps prolongée des méninges que nous avons pu constater chez la malade de M. Jaboulay.

Lorsque la tumeur siège près de l'orbite, on peut avoir des symptômes du côté du globe oculaire et du côté des fosses nasales.

C'est ainsi que la malade de l'observation I avait une déviation du globe oculaire, sans troubles de la vision, sans troubles de la musculature. Il est probable que si la tumeur avait continué à évoluer, d'autres symptômes plus graves seraient apparus.

Du côté des fosses nasales, la malade a eu des épistaxis très violentes, dues à la rupture de la lame criblée de l'ethmoïde, et à l'envahissement même du sinus frontal.

Ces tumeurs crâniennes n'ont jamais été pulsatiles, pour plusieurs raisons : tout d'abord, la substance cérébrale n'était pas mise à nu, et n'était pas envahie; de plus, la vascularisation de ses tumeurs, tout en étant considérable, n'a jamais été suffisante pour réaliser un anévrisme des os. Chez la malade de M. Jaboulay, les battements perçus étaient dus aux artères superficielles, dilatées, mais n'avaient pas pour siège la tumeur proprement dite.

Les *métastases rachidiennes* ont aussi une physionomie clinique qui ne diffère pas de celles que peuvent présenter les autres tumeurs des vertèbres.

Tantôt (Obs. II et X, Cohnheim et Middeldorpf) les tumeurs sont complètement silencieuses, malgré leur extension.

Tantôt (Obs. XI, Jæger) on a eu des douleurs rayonnantes, dues à la compression des racines nerveuses; une raideur de la colonne vertébrale.

Tantôt (Gussenbauer, Middeldorpf, Metzner) on a eu une cyphoscoliose résultant de l'effondrement des corps vertébraux, et on a pu croire à un mal de Pott ou à une ostéomalacie sénile de la colonne vertébrale.

Contrairement à ce que nous avons vu pour les généralisations crâniennes, la substance médullaire est comprimée, soit par envahissement de la tumeur, soit par suite de la déformation de la colonne vertébrale.

On peut alors trouver tous les signes de la compression médullaire, variables suivant la hauteur de la lésion, son siège et son volume.

C'est ainsi que dans l'observation XVIII, il existait une paraplégie complète; dans l'observation IX, c'était une hémiplégie.

Lorsque la tumeur métastatique siégeait au niveau du *sacrum* ou du *bassin*, elle n'a donné lieu à aucun symptôme et a toujours été une trouvaille d'autopsie.

Au niveau des *os des membres*, les tumeurs métastatiques thyroïdiennes n'ont donné lieu à aucune particularité qui permette de les distinguer des autres variétés de tumeurs osseuses. Disons cependant qu'elles affectent l'allure des tumeurs à myéloplaxes; elles semblent assez limitées du côté de la diaphyse. La raréfaction osseuse paraît être assez intense et assez rapide. La malade de Middeldorpf (Obs. XII) se fractura les deux humérus et le fémur; ces fractures sont de véritables fractures spontanées; l'une d'elles s'est consolidée.

On n'a signalé ni transformation anévrysmale, ni signe de compression; aucun d'eux n'est pourtant impossible.

Les *métastases viscérales* n'ont jamais été soupçonnées pendant la vie; dans tous les cas où l'on a noté, à l'autopsie, des noyaux pulmonaires, l'observation clinique ne mentionne aucun symptôme. Si leur développement était plus considérable, on aurait assurément les signes d'un néoplasme pulmonaire.

IV. — Pathogénie des métastases secondaires des tumeurs bénignes thyroïdiennes.

Si, dans l'évolution des tumeurs malignes, la métastase trouve une explication toute naturelle, il n'en est pas de même lorsqu'il s'agit d'une tumeur bénigne. Aussi, avant de songer à donner une explication de ce fait, en apparence paradoxal, faut-il se demander s'il existe, si véritablement le goitre, tumeur bénigne, est capable de donner des métastases, qui peuvent subir une évolution soit bénigne, soit maligne. N'y aurait-il pas une erreur d'interprétation? Ne s'agirait-il pas de thyroïdes accessoires, anormalement placées? Ou bien, le goitre que l'on avait cru tumeur bénigne ne serait-il pas un cancer véritable?

Ce sont ces deux hypothèses que nous devons éliminer, avant d'essayer de donner une pathogénie.

1) *Hypothèse de thyroïdes accessoires.* — Cette hypothèse a été formulée par Honsell; cet auteur n'a fait que la discuter, en se posant la question de savoir si le caractère bénin des métastases et des tu-

meurs thyroïdiennes primitives n'était pas seulement une apparence.

Dans l'observation de Honsell, le goitre et la tumeur de l'os frontal se sont produits au moment de la puberté; ne peut-on admettre qu'il s'agit là d'une simple thyroïde accessoire, développée en un lieu anormal?

Cette hypothèse est ruinée si l'on se reporte au développement de la thyroïde et des thyroïdes accessoires, si bien élucidé, dans ces dernières années, par les travaux de Sandstrom, de Simon, Gley, Nicolas, et Verdun.

C'est seulement dans la partie antérieure et latérale du cou, dans la partie supérieure du médiastin que l'on rencontre ces formations; on a bien signalé des goitres dans la base de la langue, dans la poignée du sternum; l'embryologie explique cette localisation, anormale au premier abord; mais on ne peut affirmer que des fragments du corps thyroïde peuvent atteindre des régions plus éloignées.

Il ne reste donc, dit Honsell, qu'à considérer les tumeurs des os, des poumons, présentant les caractères d'une glande thyroïde comme des formations secondaires d'une tumeur goitreuse.

2) *Hypothèse de cancer primitif du corps thyroïde : le goitre métastatique n'existerait pas.* — Dans cette hypothèse, on a admis que les goitres qui donnaient naissance aux métastases ne devaient pas être considérés comme des tumeurs bénignes. Eberth et Wolfler l'ont appuyée de toute leur autorité.

Wolfler, surtout, dont les travaux sur l'histogénèse des goitres sont demeurés classiques, soutient cette idée : « Lorsque, dit-il, les cellules glandulaires, emportées par la métastase, ont provoqué, à différents endroits, des tumeurs, qui non seulement grossissent, mais ont encore une action destructive sur les os, la tumeur primitive ne peut être considérée comme bénigne, ni cliniquement, ni anatomiquement, même si la malignité ne peut être établie par un examen microscopique. »

C'est en se basant sur cette idée qu'il range le cas de Cohnheim parmi les adénomes malins de la thyroïde. Il insiste sur la difficulté que l'on a, dans les carcinomes naissants de la thyroïde, à s'apercevoir, à un examen même bien minutieux, de la nature réellement carcinomateuse de la tumeur. Il existe des transitions insensibles entre les formes cellulaires de ces amas embryonnaires, destinés à former, suivant la théorie de Wolfler, soit la tumeur bénigne, soit la tumeur maligne.

Feurer[1], lui aussi, a désigné le cas dont il s'est occupé comme un

1. Feurer, *Festschrift f. Kocher*, 1891, p. 275.

adénome malin, admettant qu'il existe des goitres dans lesquels on ne peut encore établir le diagnostic d'une façon sûre.

D'autre part, Von Eiselsberg et Schmidt, se basant sur le fait que la métastase seule est une preuve de la malignité primitive, ont désigné sous le nom d'*adéno-carcinomes* les goitres formant des métastases, même quand un examen histologique ne démontre l'existence d'aucun tissu carcinomateux.

En somme, toutes ces opinions basées sur des données anatomo-pathologiques mettent en doute la nature bénigne de la tumeur primitive; d'après elles, la métastase serait un fait banal dans l'évolution d'une tumeur maligne, sauf l'aspect de cette dernière qui serait un peu anormal.

Discussion de cette hypothèse : Le goitre bénin peut donner des métastases. — Discuter, pour l'anéantir, cette dernière hypothèse, c'est admettre que le goitre avec ses noyaux métastatiques existe réellement. Aux idées d'Eberth, de Wolfler, s'opposent celles de Lucke, Cohnheim, d'Heschl, etc.

Aux arguments des premiers, les seconds en ont opposé d'autres, d'ordre général, d'ordre clinique, et d'ordre anatomo-pathologique.

a) Il existe, parmi les autres tumeurs bénignes, des exemples de métastases; nous avons cité, tout au début, des cas de lipome, de chondrome qui se généralisent.

Chacun est libre, dit Honsell, de voir, dans la formation ou non des tumeurs secondaires, un indice suffisant de la malignité de la tumeur primitive, d'autant plus que dans l'étude des tumeurs, les notions de bénignité et de malignité ne sont pas diamétralement opposées, surtout si l'on se place sur le terrain anatomo-pathologique. On se sert des termes d'adénome malin ou d'adéno-carcinome; ces expressions ne renferment-elles pas l'idée que les tumeurs dont il s'agit se rapprochent plus ou moins du caractère glandulaire, quant à la structure, mais se comportent, quant au reste, comme des carcinomes?

b) L'observation clinique a montré que toutes ces tumeurs ne se distinguaient en rien des autres goitres bénins.

Tantôt le corps thyroïde paraît normal; tantôt il est augmenté de volume, mais le malade n'aura aucun trouble fonctionnel.

Sans doute, il existe des néoplasmes malins thyroïdiens d'allure un peu spéciale, d'apparence maligne, presque nulle.

Les travaux de M. Poncet et ceux de ses élèves, Orcel, Carrel, signalent des cas de dégénérescence centrale d'un vieux goitre, dans lesquels les symptômes ont été latents plus ou moins longtemps;

on voit souvent aussi dans notre région lyonnaise des goitres calcifiés subir une dégénérescence périphérique ou centrale, de marche très lente. Mais, dans tous ces cas, à une époque plus ou moins tardive de leur évolution, l'augmentation du volume de la tumeur apparaît, et, avec elle, tous les signes fonctionnels, dus à la compression des organes voisins et si facilement reconnaissables.

Ces arguments d'ordre clinique sont de toute importance. Chez la malade de M. Jaboulay, la tumeur existait depuis trente ans; elle n'était pas douloureuse, n'amenait aucune compression des nerfs et des organes de voisinage; son volume n'avait pas varié; pendant deux mois après l'opération et le résultat de l'examen histologique, malgré les examens répétés, il n'y eut ni phénomène douloureux, ni augmentation de la tumeur. Des nouvelles récentes de la malade nous apprennent qu'une récidive au niveau de la région orbitaire est survenue; la tumeur du cou n'a pas du tout varié.

Un seul diagnostic est possible : c'est celui de goitre, peut-être fibreux; mais il ne peut y avoir un seul instant de doute au sujet de la nature bénigne du néoplasme.

c) Les arguments d'*ordre anatomo-pathologique* ont reçu une interprétation, variable suivant l'idée que l'on se fait de la structure des adénomes thyroïdiens; il ne nous appartient pas de discuter les opinions émises par des maîtres; nous ne ferons que les rapporter et signaler en même temps les objections qui leur ont été adressées.

C'est en se basant sur l'opinion de Wolfler que l'on arrive à attribuer aux goitres cliniquement bénins une signification anatomo-pathologique de tumeur maligne. Wolfler admet que l'adénome thyroïdien provient de l'accroissement de noyaux thyroïdiens embryonnaires, que l'on retrouve à l'intérieur de la thyroïde adulte; c'est là la formation de l'adénome fœtal avec toutes ses variétés et toutes ses modalités. Dans le goitre colloïde, il existe des proliférations cellulaires diffuses, provenant de ces amas embryonnaires, et qui rappellent l'aspect du cancer. C'est ainsi que l'on arrive par des transitions, insensibles, il faut en convenir, au cancer; et c'est ainsi que l'on a créé le terme, paradoxal du reste, d'adénome malin, ou d'adéno-carcinome. On l'a appliqué aux tumeurs thyroïdiennes, aussi bien qu'à leurs métastases. Telle est la théorie, et d'après elle, le goitre qui donnerait des métastases serait un goitre malin, un cancer thyroïdien, au moins au point de vue anatomo-pathologique.

On a répondu à cette théorie.

Tout d'abord, si l'opinion de Wolfler est exacte, le terme d'adénome thyroïdien devrait être supprimé, car il s'agirait d'une proli-

fération atypique et diffuse, ne correspondant pas du tout à la définition de l'adénome.

De plus, le fait de voir des végétations intra-kystiques ne constitue pas une preuve de malignité réelle; n'en observe-t-on pas dans certains adénomes kystiques du sein?

Sans doute, les cas de transition existent. On a vu, en clinique, des tumeurs bénignes, enlevées depuis plusieurs années, donner des métastases, récidiver sur place, se comporter comme des tumeurs malignes.

Cramer rapporte l'observation d'un homme de quarante-neuf ans, auquel un goitre avait été enlevé. et qui portait une tumeur de la poignée du sternum prise pour un anévrisme de l'aorte. On reconnut qu'il s'agissait d'une tumeur vasculaire reproduisant le type thyroïdien. L'autopsie montra aussi que la tumeur thyroïdienne était un cancer, alors que le premier examen histologique n'avait rien montré de suspect. (Th. de Carrel.) On cite ce fait comme une rareté; mais on ne peut en tirer aucune preuve contre la non-existence des tumeurs bénignes thyroïdiennes donnant des métastases.

Honsell discute aussi un point d'ordre anatomo-pathologique : dans deux cas, des fragments de la tumeur primitive avaient pénétré dans le système vasculaire. Cohnheim (Obs. III) a vu un noyau médian dont une portion pénétrait dans une des veinules qui se rendent dans la veine thyroïdienne inférieure. Il en était de même dans un cas de Middeldorpf (Obs. X). Honsell pense que cette circonstance ne doit pas faire incliner en faveur de la malignité des goitres, car il faut bien cependant, dit-il, qu'une telle invasion ait eu lieu en un point quelconque pour qu'une métastase ait été possible.

Avec Baumgarten, Honsell admet qu'au point d'où elle est partie, où par conséquent s'est produite la pénétration de la tumeur dans le système vasculaire, a dû exister une puissance vitale extraordinaire pour des tumeurs bénignes, une faculté de prolifération augmentée des cellules de la tumeur. Il ajoute que contrairement à ce qui a lieu pour un carcinome, cette augmentation de prolifération semble rester localisée en un point ou au moins en des points isolés et pouvoir se perdre tôt ou tard, car s'il en était autrement, ces tumeurs goitreuses avec le temps devraient se développer au milieu des tissus environnants et se mêler à eux, augmenter rapidement de volume, tandis qu'en réalité, même après la formation de métastases, leur volume reste stationnaire et elles jouissent d'une grande mobilité.

Il ressort de cette discussion que les goitres bénins peuvent bien donner des noyaux métastatiques. Les auteurs qui ont décrit les cas

n'ont pas été dans l'erreur. Jæger, dans sa thèse, faite sous l'inspiration de Krönlein, admet bien cette catégorie de métastases. Il ajoute que l'histologie est incapable de donner un critérium suffisant entre les goitres bénins et les goitres malins. La clinique conserve ses droits; elle nous montre un fait, et rien ne peut contre lui.

Pathogénie de la production de ces métastases.

Lorsque l'on veut donner une explication de ce fait, on est en présence de plusieurs théories qui, toutes, il faut bien le dire, ne sont encore que des hypothèses.

1° *Théorie de Cohnheim.* — Cohnheim n'attachait pas d'importance à la séparation en fragments de la tumeur primitive; il insistait surtout sur ce fait que les fragments détachés peuvent former de nouvelles tumeurs à l'intérieur de tissus hétérogènes.

Pour vérifier son hypothèse, il injecta des particules de tissu thyroïdien dans la veine jugulaire; aucune d'elles ne continua à se développer, dans l'endroit où elles avaient été introduites. Cohnheim en conclut que l'organisme, placé dans des conditions particulières, anéantit ces particules formant embolie.

Dès lors, pour que la métastase puisse se développer, il faut admettre une résistance insuffisante de la part de l'organisme, et en même temps une augmentation du pouvoir de prolifération des cellules thyroïdiennes. Cette dernière proposition conserve sa valeur, mais la première ne paraît pas devoir être admise.

Lors de l'explication d'un cas de kyste ovarien ayant produit une métastase, Baumgarten avait trouvé cette théorie insignifiante, car elle se base sur une faiblesse spécifique des tissus, admise gratuiment jusque-là, mais nullement établie histologiquement.

De plus, en ce qui concerne plus directement le corps thyroïde, Von Eiselsberg a réussi à implanter et à faire vivre des cellules thyroïdiennes sur un tissu hétérogène.

La question de l'insuffisance de la résistance de l'organisme, qui fait le fond de la théorie de Cohnheim, doit être abandonnée.

2° *Théories de Bontsch.* — Bontsch a essayé de donner une raison du développement des tumeurs métastatiques. Il part de ce fait, que, dans les cas indiqués, la glande thyroïde elle-même était toujours malade, et il voit, dans la formation de la métastase, un phénomène de régénération, « une espèce de défense personnelle de l'organisme contre le danger de la perte de la glande malade ».

Il est incontestable que les métastases, de même que les tumeurs primitives, peuvent dans une certaine mesure remplir les fonctions de la glande thyroïde; le fait a été signalé plusieurs fois à propos des métastases de tumeurs malignes. Mais il est difficile d'admettre une prévoyance pareille de la part de l'organisme, et dans aucun des cas cités, on ne peut acquérir la preuve que la glande thyroïde fût incapable de fonctionner.

Si l'on veut essayer de donner une explication, il faut envisager séparément les deux points suivants : d'une part, l'arrivée en un point éloigné d'un noyau thyroïdien; d'autre part, l'évolution spéciale de ce noyau métastatique.

1° Comment se fait-il que l'on retrouve des noyaux thyroïdiens en dehors du corps thyroïde et dans une zone éloignée de celle où se localisent les thyroïdes accessoires ?

Deux conditions paraissent jouer un rôle : les unes tiennent à la vascularisation du corps thyroïde; les autres tiennent à la tumeur elle-même.

a) On connaît la richesse du corps thyroïde en capillaires sanguins et en capillaires lymphatiques, enfermés dans une capsule au moins au début de leur évolution.

Les capillaires lymphatiques, réduits à leur couche endothéliale, sont appliqués, normalement, contre les follicules, de sorte que l'épithélium thyroïdien n'est séparé d'eux que par la paroi folliculaire; c'est par là que passent les sécrétions thyroïdiennes.

Les capillairès sanguins sont en rapport aussi intime avec les follicules thyroïdiens. Et même, en dehors du corps thyroïde, les veines thyroïdiennes, surtout les veines thyroïdiennes inférieures profondes, comme l'a montré Bérard, sont toutes avalvulées, et il existe une large communication entre la circulation thyroïdienne et les origines des veines bronchiques.

Toutes ces disparitions anatomiques sont des causes, prédisposantes au plus haut chef, pour la généralisation; elles réalisent des voies largement et toujours ouvertes.

Les tumeurs thyroïdiennes n'auront qu'à y déverser une partie de leur contenu ou une de leurs parties constituantes mêmes, ce qui sera d'autant plus facile si l'on songe à leur tendance naturelle de prolifération. Wolfler y avait bien insisté; c'est l'origine, le mécanisme intime de cette prolifération qui ont été discutés; mais le fait est admis.

Telles sont les deux conditions qui président au transport des noyaux thyroïdiens. On peut se demander pourquoi le fait est rela-

tivement rare, car les conditions que nous invoquons sont fréquentes.

En dehors des cas méconnus, on peut admettre que beaucoup de ces fragments thyroïdiens sont détruits par l'organisme, au cours de leur trajet ou à leur point d'arrivée, d'autant plus facilement qu'ils sont de nature bénigne; ce qui semblerait donner un fond de vérité à l'idée première de Cohnheim.

b) De plus, ce sont seulement certaines formes de goitre qui donnent des métastases.

L'hypertrophie simple thyroïdienne ne figure pas dans l'étiologie. Par contre, le goitre colloïde y occupe une large place; c'est lui qui est remarquable par les proliférations cellulaires diffuses, que Wolfler faisait naître des amas embryonnaires demeurés silencieux; c'est lui qui a donné lieu à la théorie de l'adéno-carcinome. Le goitre franchement kystique présente aussi des végétations à l'intérieur de la poche, mais elles ont beaucoup plus de tendance à tomber ou à se désagréger dans le liquide kystique qu'à passer dans les capillaires mêmes; la paroi du kyste leur oppose une résistance. Dans les goitres, devenus fibreux ou calcaires, la prolifération est étouffée; mais néanmoins il persiste des points encore en pleine activité et qui peuvent encore fournir des métastases.

2° Parvenu à son lieu d'arrivée, le noyau thyroïdien pourra y vivre pour son propre compte; il pourra demeurer silencieux; il pourra avoir une évolution, soit bénigne, soit maligne.

Ce sont là des faits qui à l'heure actuelle ne sont pas en contradiction formelle avec l'idée que l'on se fait des néoplasmes. C'est ainsi que, dans des néoplasmes franchement malins, on peut voir des tumeurs secondaires d'évolution encore plus rapide et plus maligne; le cancer, souvent si petit en un point quelconque du pharynx, ne donne-t-il pas, comme nous l'a fait remarquer M. Jaboulay, des noyaux secondaires ganglionnaires cervicaux, qui paraissent évoluer pour leur propre compte et qui semblent constituer à eux seuls toute la maladie ?

Si l'on s'adresse aux infections, on peut voir la même discordance : telle synovite fongueuse d'une articulation pourra, par exemple, donner des ganglions symptomatiques, qui arrivent à la suppuration. Les deux affections d'origine semblable ont une allure et une structure différentes.

C'est un phénomène analogue qui se passerait pour les métastases des goitres bénins.

Peut-être la démonstration de la nature parasitaire du cancer viendra-t-elle donner plus de bien-fondé à ces idées, qui sont encore tout hypothèse.

V. — Pronostic et traitement.

Autant qu'il est permis de tirer des conclusions du nombre de cas examinés, on peut établir le pronostic suivant.

S'il arrive que pendant des années, la métastase ne s'accroît pas de façon appréciable, on ne peut guère s'attendre à un état stationnaire définitif ou à un recul spontané. Tôt ou tard, les tumeurs pourront croître progressivement, provoquer les troubles les plus graves et menacer directement la vie; la tumeur peut s'ulcérer, amener des hémorragies et des troubles variables, en rapport avec son siège et son étendue.

Dans les métastases de tumeurs thyroïdiennes cancéreuses, il existe une sorte de sécrétion thyroïdienne, empêchant ou mieux retardant la cachexie, lui donnant, en tout cas, un caractère tout à fait spécial. Rien de semblable ne paraît exister pour les métastases que nous envisageons : on ne trouve pas notés de phénomènes d'hyperthyroïdisation; il semble plutôt qu'elles s'accompagnent d'une sorte de cachexie générale.

Le traitement que l'on a appliqué dans tous les cas connus n'est pas assujetti à des règles fixes. On s'est adressé soit à la tumeur primitive, soit plus souvent à la tumeur secondaire; on a eu recours aussi au traitement général thyroïdien.

a) Von Eiselsberg a recommandé d'extirper la tumeur primitive pour prévenir la formation de nouvelles métastases. Il ne s'agit, bien entendu, que d'une intervention partielle sur le corps thyroïde (thyroïdectomie partielle ou énucléation intra-glandulaire).

Cette opération n'est indiquée que si l'on se trouve en face d'une métastase unique que l'on aura opérée et reconnue de nature thyroïdienne, et encore, on peut se demander s'il est utile d'enlever ces goitres qui sont demeurés silencieux pendant longtemps et qui ne menacent nullement de s'accroître.

b) Le *traitement général thyroïdien* a été réalisé par les tablettes thyroïdiennes. Jæger rapporte bien des cas dans lesquels on a ainsi essayé d'enrayer le développement des métastases.

« Mais on ne peut porter, dit-il, aucun jugement encore sur le résultat de ce traitement; toutefois, après les résultats obtenus sur les tumeurs primitives par l'usage de ces tablettes, on peut s'attendre à ce que les métastases de même nature se laissent influencer de la même façon. » Il est douteux que sur les métastases à allure maligne on ait quelque effet. Cependant, on peut essayer le traite-

ment thyroïdien en premier lieu; on est toujours à temps de recourir à un traitement plus énergique à la moindre menace d'accident.

c) *Traitement chirurgical.* — Le traitement chirurgical consiste dans l'extirpation de la tumeur métastatique, aussi bien pour en obtenir la disparition que pour atténuer ou supprimer les symptômes qu'elle détermine. Il n'est pas toujours possible, dans tous les cas : c'est ainsi que l'on ne songera pas à extirper des noyaux de la colonne vertébrale ou du bassin. C'est seulement au niveau des membres que les extirpations ont été pratiquées, surtout si l'on a affaire à une localisation unique.

Si l'on en croit la plupart des auteurs, il s'agit là d'opérations des plus graves, à cause du manque de délimitation de la tumeur.

Honsell cite le cas de Kraske, qui, sur un malade atteint d'une métastase du crâne de la grosseur d'une noisette, dut pratiquer l'ablation en deux fois, à cause d'une hémorragie très abondante.

Dans le cas de Feurer, Honsell dit que l'opération fut rendue difficile au plus haut point, à cause de l'hémorragie et de l'incertitude de la topographie; « on ne pouvait absolument plus s'orienter, dit-il, et savoir si le doigt de l'opérateur se mouvait dans la tumeur ou dans le grand hémisphère cérébral envahi par la tumeur. Finalement, on ne put faire une ablation complète des tissus malades ».

Dans les cas de Von Eiselsberg et de Gussenbauer, il s'est produit une forte hémorragie arrêtée par un tampon.

Dans un cas, mentionné par Jæger, on dut se borner, toujours à cause de l'hémorragie, à gratter les masses avec la curette et le doigt. Il est évident qu'en raison de ces difficultés techniques, les chances de succès sont un peu diminuées.

Dans l'observation de M. Jaboulay, on n'a pas noté de gros accidents opératoires; l'hémorragie fut assez forte, mais des tampons fortement serrés dans la coque osseuse ont pu l'arrêter facilement, et l'opération a été aussi complète que possible. M. Jaboulay a laissé les tampons en place; ils se sont éliminés peu à peu, et il est resté une cavité qui s'est comblée relativement vite.

Les *résultats* de ces extirpations ne sont pas toujours connus.

Tantôt, on a eu une réapparition de la tumeur. Tantôt, il semble que l'on puisse parler de guérison; l'opération de Kraske date de trois ans. Celle de M. Jaboulay date d'un an; pendant six mois la malade, malgré la grande malignité de son néoplasme, n'a pas vu réapparaître la tumeur; elle a eu seulement, il y a quelque temps, une épistaxis; fallait-il alors parler de récidive, ou d'une fragilité, facile à comprendre, des vaisseaux de la muqueuse nasale à ce

niveau? Le résultat n'était pas encore assez éloigné pour se prononcer. Il y a denx mois, la récidive est survenue très rapidement, s'accompagnant de déviation oculaire et d'épistaxis; ce qui ne fait que confirmer le diagnostic de la nature maligne de la tumeur.

Dans les cas de tumeur des os longs, le traitement conservateur n'a pas été essayé. On a fait un *traitement radical*; Honsell pense que c'est à cette seule condition que les résultats deviendront meilleurs. Riedel a fait la résection de la mâchoire inférieure; Gœbel a désarticulé la hanche. On ne peut pas encore apprécier ce mode de traitement. *A priori*, il semble devoir être de mise dans les cas de métastase maligne; mais alors la métastase a bien des chances pour n'être pas isolée, et il semble inutile d'y recourir à moins que l'on ait la main forcée par des accidents déterminés localement.

S'il s'agit d'une métastase bénigne, l'extirpation, pure et simple, suivie du tamponnement de la cavité, nous paraît être la méthode de choix. Nous avons vu M. Jaboulay avoir d'excellents résultats, en employant ce procédé, dans le traitement des tumeurs à myéloplaxes des membres. La cavité osseuse est nettoyée, puis tamponnée.

Dans un cas de tumeur à myéloplaxes de l'extrémité inférieure du radius, l'os en entier était détruit. M. Jaboulay tamponna la vaste perte de substance résultant de l'ablation de la tumeur. Une coque osseuse se produisit autour des tampons et actuellement le malade possède un avant-bras solide, avec une main très utile.

Si l'on admet qu'il s'agit de tumeurs thyroïdiennes osseuses bénignes, ou d'une malignité relative, il est logique de se comporter comme pour les tumeurs à myéloplaxes, qui sont des tumeurs bénignes.

OBSERVATIONS.

Observation I. (Service de M. le Prof. Jaboulay.) — *Goitre bénin avec métastase thyroïdienne maligne dans le rebord orbitaire (angle interne) de l'os frontal gauche.*

Marie G..., soixante-cinq ans, couturière, entre à l'hôpital, service de M. le Prof. Jaboulay, le 13 octobre 1902.

Antécédents héréditaires. — Père et mère morts âgés. Trois frères ou sœurs morts en bas âge.

Antécédents personnels. — Pas d'affection antérieure. Aucun signe de tuberculose. Un accident il y a trois ans.

Début de l'affection actuelle il y a quatre mois. La malade, qui exerce la profession de couturière, n'a plus pu continuer son travail. Elle ne pouvait plus fixer son regard sur son ouvrage.

Quelques jours après, la région sourcilière et l'angle interne de l'œil gauche se tuméfièrent. Cette tuméfaction était intermittente ; à certains moments, elle augmentait de volume. L'œil n'est pas très projeté en avant ; la région palpébrale du côté gauche est soulevée. La tuméfaction s'étend vers la racine du nez. La paupière fait parfaitement son occlusion. La queue du sourcil est abaissée.

La pression est douloureuse, surtout au niveau de la paroi supéro-interne de l'orbite. La paroi du sinus frontal est comme projetée en avant.

La fente palpébrale est peu modifiée. La musculature externe de l'œil fonctionne normalement. La pupille réagit à la lumière. La vision est conservée, mais la malade ne peut pas fixer les objets.

Pas de diplopie. Pas d'anesthésie dans le domaine du sus-orbitaire, du sous-orbitaire, pas d'anesthésie cornéenne.

Depuis six jours, la malade a eu quelques épistaxis. Auparavant elle mouchait du sang. Pas d'écoulement purulent par les narines.

Adénite sous-maxillaire à droite, sus-claviculaire. Dents mauvaises.

Au cou, tuméfaction très ancienne de la glande thyroïde qui n'a pas augmenté ces derniers temps. Depuis deux ans, le cou aurait plutôt diminué de volume. Rien au cœur. Aucun symptôme de compression cérébrale. Épiphora.

En résumé, la marche de cette tumeur de la paroi supéro-interne de l'orbite a été rapide, douloureuse, envahissante. De gros vaisseaux la recouvrent. Elle est pulsatile, extensible, animée d'un mouvement de projection en avant, synchrone au pouls.

Deux hémorragies nasales consécutives ont nécessité le tamponnement des fosses nasales.

Une intervention s'impose.

Intervention. — M. le Prof. Jaboulay fait une incision courbe, parallèle au sourcil, qui le conduit sur la tumeur, sous les téguments. La tumeur est enlevée et à sa place existe une perforation du frontal au travers de laquelle se perçoivent les méninges et les battements propagés du cerveau. C'étaient eux qui donnaient à la tumeur ses pulsations antéro-postérieures avant son ablation. Les bords de la perforation furent agrandis pour enlever le tissu suspect et un tamponnement placé dans la plaie opératoire. Celle-ci évolua normalement; les tampons furent peu à peu retirés ; il ne reste aujourd'hui qu'une perforation large comme une pièce de 50 centimes ; l'œil est redevenu à peu près parallèle à l'œil droit.

La glande thyroïde est hypertrophiée, mais sans signes physiques ni fonctionnels de malignité. Elle a ce volume depuis *trente ans*; elle est uniformément dure, non douloureuse, mobile à la déglutition, sans douleur spontanée ou provoquée, sans, surtout, ces douleurs occipitales qui sont caractéristiques de la dégénérescence d'un vieux goitre.

Cette glande malaxée, triturée, un nombre incalculable de fois depuis deux mois, depuis l'époque où l'on connait les résultats de l'examen histologique, n'a pas varié dans ses caractères physiques.

On peut donc dire qu'elle est *cliniquement bénigne.*

Examen histologique (fait par M. G. GAYET [1]). — Le fragment qui a été remis à M. G. Gayet a été pris en pleine tumeur, celle-ci étant friable et ayant été dilacérée par les manœuvres opératoires. Après fixation au sublimé, durcissement aux alcools, inclusion à la paraffine, M. Gayet a fait des coupes au microtome et les a colorées à l'hématoxyline-éosine et au picro-carmin.

A un faible grossissement, on note que les coupes présentent une structure uniforme dans toutes leurs parties, sans capsule ni noyau différenciés. Il s'agit d'un tissu lacuneux aréolaire; les aréoles sont plus ou moins grandes, les unes vides, les autres remplies d'une substance amorphe, légèrement teintée par l'éosine. En quelques points, on trouve des hémorragies.

A un plus fort grossissement (Leitz, obj. 4, ocul. 4), on distingue le revêtement épithélial de ces alvéoles sous forme d'une rangée de cellules cubiques, à noyaux fortement colorés et disposés régulièrement.

Dans l'intérieur, la substance colloïde, plus ou moins rétractée, remplit imparfaitement la cavité. Par son côté externe, l'épithélium est en rapport avec un tissu conjonctif lâche. Mais à côté de ces vésicules qui sont évidemment des vésicules de tissu thyroïdien d'aspect à peu près normal, on trouve des points de la tumeur où le tissu est plein ou traversé seulement d'étroites lumières; ces boyaux pleins sont bourrés de cellules épithéliales du même type que celles qui revêtent les vésicules, mais leur accumulation sur plusieurs rangs et leur désordre donnent à ces points de la coupe un aspect de malignité évidente. Par endroits même, il n'y a plus de boyaux, mais une masse de cellules sans aucune tendance à une orientation quelconque.

Ces caractères sont encore plus évidents avec un fort grossissement (obj. 7); on voit dans les points de dégénérescence maligne les cellules s'accumuler en amas irréguliers, devenir plus petites et présenter des noyaux vivement colorés, irréguliers.

En somme, il s'agit d'une tumeur à type thyroïdien, dont certaines parties reproduisent exactement le tissu thyroïdien normal et dont certaines autres parties affectent les caractères d'un épithélioma d'une haute malignité.

État de la malade depuis l'opération (6 mars 1903). — L'état général de la malade reste bon. L'appétit est excellent, la digestion facile. Le goitre reste stationnaire. La plaie du front consécutive à l'opération se ferme petit à petit, mais les maux de tête sont revenus. L'œil gauche malade est dans un état moins satisfaisant. Il y a de l'épiphora.

Juillet 1903. — La tumeur n'a pas récidivé.

Octobre 1903. — Vers le milieu du mois d'août la tumeur a pris un développement considérable; les troubles oculaires sont revenus; les épistaxis sont abondantes; la malade refuse une intervention. Son état général

1. Nous remercions M. G. Gayet de la complaisance qu'il a apportée dans l'examen de cette pièce et du résultat histologique qu'il a bien voulu nous confier.

décline; une terminaison fatale est proche. La tumeur thyroïdienne n'a pas augmenté de volume.

Obs. II. — Honsell, *Beitræge z. klin. Chirur.*, 1899. — *Goitre bénin du type gélatineux formant une métastase dans l'os frontal.*

Marie D..., âgée de vingt ans, fut opérée dans sa treizième année, en 1898, d'un kyste à la tête. On n'a retrouvé aucun détail sur la tumeur et les opérations faites alors. Depuis cette époque environ, elle constata l'apparition d'une grosseur qui s'accrut sans cesse et rendit dès lors la respiration difficile.

Février 1896. — *Première entrée dans la clinique.* Chez cette jeune fille développée normalement à tout autre point de vue, on remarque à la partie antérieure droite du cou une tumeur mobile, remontant au moment de la déglutition, non fluctuante, qui d'après sa situation, correspondait au lobe droit de la glande thyroïde; on remarqua, en outre, une légère augmentation du lobe gauche. Lors de l'opération on s'aperçut que nulle part le goitre n'avait d'adhérences anormales avec les tissus voisins. Une partie de la glande, de la grosseur d'un œuf de poule et appartenant au lobe gauche, fut laissée; le reste de l'organe fut enlevé. Cicatrisation normale. Dix jours après, la malade sortait de la clinique.

Novembre 1898. — *Nouvelle entrée.* Le reste du goitre n'a grossi dans l'intervalle que d'une façon insensible, sans provoquer aucune douleur; par contre (pendant le dernier trimestre, de l'avis de la malade), s'était formé sur le front, à la base des cheveux, exactement à la place du premier kyste opéré, un renflement léger, mais très perceptible.

Il est gros comme un œuf de pigeon, de consistance molle, et il semble se continuer à l'intérieur de la boite cranienne à travers une perforation de l'os de même dimension que lui-même. Il ne présente toutefois ni pulsation, ni avancement appréciable lors d'une toux ou d'une inclinaison de la tête.

Les bords de la cavité sont nettement palpables, irréguliers et à la partie antérieure, perpendiculaires à la surface du renflement. Au-dessus de la tumeur la peau présente une cicatrice linéaire; à part cela, elle est normale.

Opération (décembre 1898). — Après avoir divisé la peau par une incision sagittale de six centimètres de long, on rencontre un tissu mou, d'un vert foncé, saignant fortement lorsqu'on le blesse et présentant une analogie frappante avec un goitre colloïde. Ainsi qu'on l'a déjà établi cliniquement, à proximité de la grosseur, l'os crânien manque; à l'extérieur, elle forme une capsule de tissu conjonctif solide et se continue dans le périoste voisin de l'os frontal; à l'intérieur on n'a trouvé aucune limite de la tumeur bien que l'excision ait été poussée au-dessous de l'os frontal. Si l'on s'en rapporte à l'examen de la tumeur pratiqué immédiatement (Institut pathologique du Prof. Baumgarten), il s'agit, en réalité, d'un tissu histologiquement analogue à celui du goitre colloïde, sans apparence de malignité. S'en rapportant à cette dernière constatation et devant l'absence de délimitation

de la tumeur, on renonça à une extirpation radicale; suture des tissus. Guérison normale.

Préparation. — Le goitre extirpé a à peu près la grosseur du poing; il est entouré de toutes parts par une capsule épaisse d'un demi-centimètre; la coupe transversale montre qu'il est formé d'une série de nodosités de la grosseur d'une noix. Sa structure histologique correspond complètement à celle d'un goitre colloïde. La masse principale de la tumeur est formée de grands follicules colloïdes avec épithélium cubique; à côté de ceux-ci on rencontre, tantôt en grand nombre, tantôt en nombre plus restreint, des follicules plus petits et enfin des îlots d'épithélium ovales et filiformes qui caractérisent les tissus d'une grande vitalité.

On ne rencontre nulle part des tissus pouvant être considérés comme carcinomateux.

La tumeur dans l'os frontal présente la même structure, de sorte qu'au premier examen microscopique, le diagnostic pouvait conclure à une métastase. Les follicules présentent une grande régularité de forme et de grosseur et tous, jusqu'aux plus petits, sont remplis de matière colloïde; les cordons épithéliaux y sont rares et se retrouvent surtout à la périphérie de la tumeur; il n'y a de différence avec la tumeur primitive qu'en ce que le parenchyme de la métastase ne présente aucune délimitation nette avec le tissu conjonctif; il le pénètre au contraire d'une façon très irrégulière.

Si l'on s'en tient aux résultats de l'examen histologique de la tumeur thyroïdienne et de la métastase et à toute l'allure clinique de la première (*croissance lente, manque d'adhérences anormales avec les tissus voisins, grossissement insensible de ce qui reste après son extirpation*), il ne peut être question, dans le cas qui nous occupe, que d'un goitre bénin formant une métastase, bref, du type du goitre gélatineux.

La métastase, elle aussi, ne semble avoir grossi que très lentement, puisque, pendant plusieurs semaines d'observation, elle ne s'est accrue que d'une quantité à peine perceptible.

On n'a pas d'indication sur l'époque de son éclosion; on peut toutefois admettre qu'il s'agit de la même tumeur opérée il y a sept ans, dont les restes dans le cours des ans, peut-être à la suite d'une longue période d'incubation, ont donné naissance à une nouvelle tumeur qui n'a été remarquée de la patiente que trois mois avant la deuxième opération.

Obs. III. — Cohnheim, *Archives de Virchow. — Goitre gélatineux avec métastases.*

Une femme âgée de trente-cinq ans entre dans un service de chirurgie fin octobre 1875. Depuis Pâques de la même année, cette femme se plaignait de ressentir une douleur sourde du côté de la fesse gauche. A sa réception à l'hôpital fin octobre, on ne sentit rien ni extérieurement ni intérieurement, et on ne découvrit aucune tumeur au niveau du bassin.

L'articulation du genou était tuméfiée et douloureuse à la pression. La fièvre, qui était de 39°,5, s'éleva de plus en plus jusqu'à ce qu'on eût évacué le liquide qui était dans l'articulation.

Au milieu de novembre, la fièvre remonta et on constata à ce moment, du côté de l'articulation sacro-iliaque gauche, une légère fluctuation.

L'abcès formé fut incisé et le fond gratté à la curette.

Dans la suite, l'état de la malade s'aggrava. La malade maigrit de plus en plus et succomba le 9 novembre 1875 à la suite de ces arthrites suppurées du genou et de la symphyse sacro-iliaque gauche.

Autopsie. — A l'autopsie, le Prof. Cohnheim rencontra des lésions viscérales très curieuses.

Poumons parsemés d'un grand nombre de noyaux mous, gros comme une tête d'épingle ou un pois, nettement délimités du tissu environnant.

Coloration variable, généralement gris blanchâtre ; consistance gélatineuse. La masse entière était transparente. Les ganglions bronchiques hypertrophiés, de consistance analogue, présentaient la plus grande ressemblance avec le goitre gélatineux.

Les deux lobes de la glande thyroïde étaient hypertrophiés, surtout le lobe gauche.

A droite, la structure paraissait normale, tandis que le côté gauche offrait l'aspect typique du goitre gélatineux.

La glande thyroïde ne présentait absolument rien d'anormal, ni adhérences avec les organes voisins, ni dilatation des vaisseaux, ni altération inflammatoire quelconque. Un examen très minutieux fit découvrir un petit noyau médian dont une portion pénétrait dans une des veinules qui se rendent dans la veine thyroïdienne inférieure.

Le corps des deuxième, troisième et quatrième vertèbres lombaires contenait des noyaux analogues, pareils à de la gelée de groseille ; enfin, un dernier noyau, gros comme une noix, existait dans le fémur droit ; tout le reste du squelette était sain.

Examen microscopique. — La première coupe pratiquée dans un des noyaux des poumons montra l'image complète et typique du tissu de la glande thyroïde, c'est-à-dire de magnifiques follicules circulaires ou elliptiques, entourés d'une couche unique d'épithélium cylindrique aplati, et remplis d'une masse gélatineuse hyaline, colorée en jaune. La même structure se retrouva invariablement dans tous les organes lésés.

Obs. IV. — Von Eiselsberg, *Annales de la Société allemande de Chirurgie. — Goitre bénin avec métastase au niveau du crâne.*

Homme âgé de trente-sept ans, *souffrant depuis l'âge de vingt ans* d'une importante tumeur goitreuse. En quatre ans s'est développée, au niveau du crâne, sur la ligne médiane, entre les deux os pariétaux, une tumeur de la grosseur du poing.

Opération. — L'opération montre que la tumeur a perforé la boite crânienne et qu'elle se continue avec la dure-mère. On s'éloigne de ce prolongement intra-crânien. On laisse un fragment de la dimension d'un thaler.

Quatre ans plus tard, à cet endroit, apparaissent quatre nouvelles tumeurs de la grosseur d'un œuf de pigeon.

Le goitre est resté *presque stationnaire*; le patient ne souffre pas et peut travailler.

Diagnostic microscopique de la tumeur extirpée: Adénome typique de la glande thyroïde avec formation de substance colloïde.

Obs. V (résumée). — Kraske (même Traité). — *Goitre bénin avec métastase crânienne.*

Femme âgée de cinquante-trois ans, atteinte d'une tumeur du corps thyroïde. Seconde tumeur solide, indolente, sur l'os frontal. D'après le dire de la malade, cette dernière s'est constituée dans l'espace de six semaines, à la suite d'un coup.

L'opération fit découvrir que la tumeur venait du diploé de l'os qu'elle avait perforé à l'extérieur comme à l'intérieur.

Extirpation en deux fois, à cause d'abondantes hémorragies. Après trois ans, aucune récidive. La tumeur goitreuse reste stationnaire.

Examinée au microscope, la tumeur du frontal se compose d'une structure analogue à celle de la glande thyroïde dont le volume est augmenté.

Obs. VI (résumée). — Riedel (même Traité). — *Goitre bénin avec métastases.*

Tumeur de la mâchoire inférieure chez une personne de quarante ans, soignée sept ans avant le commencement des douleurs. Trois ans après, extirpation incomplète par résection de la moitié de la mâchoire inférieure.

Pas de grossissement sensible de la glande thyroïde. L'examen fit découvrir une tumeur occupant le centre de l'os maxillaire inférieur et d'une structure que l'examen microscopique révéla semblable à celle de la glande thyroïde.

Dix ans seulement après l'opération, apparition d'une tuméfaction au niveau de la mâchoire (récidive).

Obs. VII (résumée). — Feurer, *Festschrift für Kocher*, 1891, p. 275. — *Goitre gélatineux avec métastase au niveau du pariétal gauche.*

Femme âgée de cinquante-huit ans, portant un goitre de la grosseur d'un petit poing. A la suite d'un coup, dit la malade, dans l'espace d'un an, pendant lequel elle souffrit de violents maux de tête, apparut et se développa une tumeur de la dimension d'un poing d'adulte, au niveau de l'os pariétal gauche. Elle perfora la boite crânienne.

Diagnostic : Sarcome.

Extirpation, mais abandon des restes de la tumeur par suite de l'orientation difficile et d'une abondante hémorragie. Dix mois plus tard, mort.

Autopsie. — L'autopsie montra que de nouvelles tumeurs s'étaient produites à proximité de l'ouverture du crâne.

L'examen histologique (Prof. Langhans) montra que la tumeur de la glande thyroïde et la tumeur crânienne étaient formées d'une texture absolument semblable à celle du goitre gélatineux.

Obs. VIII (résumée). — Riedel (même Traité). — *Goitre bénin avec métastase dans le maxillaire inférieur.*

Chez une malade souffrant d'une tumeur goitreuse extrêmement volumineuse, on fit la résection de la moitié de la mâchoire inférieure pour une tumeur métastatique occupant la partie centrale de cet os et développée en l'espace de quatre mois.

Il y a quatre ans de cela. Aucune récidive depuis.

Obs. IX (résumée). — Gussenbauer (même Traité). — *Goitre bénin avec métastases osseuses de la colonne vertébrale.*

Gussenbauer trouva, chez une femme atteinte, après de violentes douleurs généralisées, d'une paraplégie des deux jambes et d'une cyphoscoliose des dernières vertèbres thoraciques, une tumeur élastique, sans fluctuation, sur le côté droit des dixième et onzième vertèbres thoraciques.

Existence simultanée d'un goitre volumineux, mais bénin.

Extirpation de la tumeur, après perforation de l'os à l'aide de la curette. Après l'opération, l'hémiplégie persista et il se fit une récidive locale.

Diagnostic microscopique : Adénome typique de la glande thyroïde.

Obs. X. — Middeldorpf, Thèse de Metzner (Marbourg, 1894). — *Goitre bénin formant métastases osseuses.*

Femme âgée de cinquante-six ans, porteur d'un petit goitre mobile ; la mère et le mari sont morts de tuberculose pulmonaire ; elle-même s'est toujours bien portée. Réglée à quinze ans. Cinq enfants, dont un est mort de diphtérie après cinquante-deux jours de traitement.

Il y a un an et demi, la patiente se plaignit d'une douleur au pied gauche et commença à boiter ; quelques semaines après, elle remarqua du côté gauche de la cuisse une tuméfaction. Dans ces derniers temps, la douleur irradiée à la jambe devint plus forte. La tuméfaction sembla devenir fluctuante.

L'articulation de la hanche était saine et on ne découvrit rien à la colonne vertébrale.

A une légère pression du bassin et de l'épine iliaque antéro-supérieure, la malade accusait une douleur dans la région de la tuméfaction.

Rien de spécial au cœur et aux poumons.

Urines sans sucre ni albumine.

En tenant compte de l'hérédité de la malade et de l'état local, on fit le diagnostic de processus tuberculeux au niveau de l'articulation sacro-iliaque.

On fit une ponction suivie d'une injection d'éther iodoformé à 10 p. 100.

Quelque temps après, la malade constata une tumeur douloureuse à la nuque qui devait exister depuis quelques semaines.

Cette tumeur était arrondie, de la grosseur d'une pomme et paraissait fluctuante, mais non pulsatile. La peau qui la recouvrait était sans changement et non adhérente. On fit le diagnostic de processus tuberculeux au niveau du crâne et on décida une opération.

Après incision de la peau, on tomba sur une tumeur très vasculaire et saignante dont on incisa un morceau pour en faire l'examen.

On dut renoncer à une opération radicale, la malade possédant une seconde tumeur au niveau du bassin.

La guérison de la plaie se fit bientôt sans réaction, avec une cicatrice linéaire.

A l'examen du morceau de tumeur enlevé, on vit qu'on n'avait pas affaire n sarcome, mais à une tumeur très vasculaire, qui avait la structure d'un adénome et d'un adénome du corps thyroïde.

Il présentait des follicules caractéristiques avec un épithélium cubique et du suc colloïde.

On se porta sur la tumeur primitive et on remarqua au-dessous du muscle sterno-cléido-mastoïdien droit un nodule strumeux de la grosseur d'un œuf de pigeon, qui était très mobile, indolore et ne gênait pas la déglutition.

La malade ne savait rien de cette tumeur et ne put dire quand elle avait commencé.

Elle resta encore un mois à l'hôpital, sans avoir rien perdu de ses forces.

Les deux tumeurs s'accroissaient et la tumeur de la nuque provoquait des douleurs de tête chez la malade. La peau qui recouvrait la dernière tumeur était intacte.

Le 12 septembre 1892, la malade rentra chez elle. On resta longtemps sans avoir de ses nouvelles. On l'a reçue de nouveau à l'hôpital le 2 avril 1893.

Il y a trois semaines, comme elle sortait de chez elle, elle se fracturait la cuisse droite et, quatre jours après sa réception à l'hôpital, elle se fracturait la cuisse gauche.

Dans le transport à l'hôpital, la malade se fit une fracture au bras droit.

A sa réception, on trouva une fracture du col chirurgical de l'humérus droit et aux deux cuisses, une fracture sous-cutanée dans le tiers moyen. Les fragments de ces deux dernières fractures possédaient une mobilité anormale.

Depuis l'entrée à l'hôpital, la tumeur de la nuque avait atteint la grosseur d'un poing d'adulte. La peau n'avait subi aucune modification.

Au-dessus de la tumeur, cicatrice linéaire adhérente.

La tumeur était pulsative et à la base on sentait une sorte de bourrelet osseux irrégulier.

Pas de troubles de la sensibilité. Pas de paralysie.

Abdomen douloureux.

Rien au cœur ni aux poumons. Urines contiennent un peu d'albumine.

Aucun changement dans l'état de la tumeur thyroïdienne primitive.

État général devenu mauvais. Œdème de décubitus.

Le 14 mai, fracture du bras gauche au niveau du col chirurgical, au moment où on changeait la malade de lit.

La fracture du bras droit s'était consolidée le 17 mai. Celle du bras gauche le fut le 3 juillet.

Fracture de la cuisse traitée au moyen de l'extension.

État général de la malade de plus en plus grave.

Augmentation des douleurs et de l'œdème.

Mort le 3 septembre. La tumeur secondaire et la tumeur primitive n'avaient pas sensiblement augmenté.

Autopsie. — L'autopsie fit découvrir dans les poumons plusieurs nodosités de la grosseur d'un pois ou d'un grain de chènevis ; la tumeur de l'occiput avait atteint la grosseur d'un poing d'adulte, avait pénétré à travers l'os et par endroits même à travers la dure-mère. On trouva d'autres tumeurs dans les vertèbres lombaires, dans le sacrum, les os du bassin ainsi que dans les parties supérieures de l'humérus et du fémur.

Examen histologique. — Adénomes bénins ayant la structure de la tumeur primitive, c'est-à-dire de la glande thyroïde elle-même.

Follicules caractéristiques avec épithélium cubique et dans leur intérieur, suc colloïde.

Obs. XI (résumée). — Jæger. — *Goitre bénin formant métastases dans le sacrum, à la nuque, dans la colonne vertébrale.*

Une femme de soixante-neuf ans, qui depuis dix ans avait un goitre, prétend avoir remarqué, à la suite d'un coup, une tumeur dans la région du sacrum et un peu plus tard une autre à la nuque.

A son entrée à l'hôpital, on trouva un goitre mobile, de grosseur moyenne, empiétant sur la trachée ; de plus, on découvrit une tumeur dans la région de la nuque intéressant les sixième et septième vertèbres cervicales et la première vertèbre dorsale, et une deuxième tumeur vers les troisième et quatrième vertèbres lombaires. Cette dernière fut extirpée, malgré une abondante hémorragie.

Diagnostic microscopique :

Adénome de la glande thyroïde.

Obs. XII (résumée). — Gœbel, *Revue de Chirurgie*, vol. XLVII, p. 348. — *Goitre bénin avec métastases dans le fémur.*

Une femme de cinquante-quatre ans, atteinte d'une tumeur goitreuse de grosseur moyenne, était tombée, il y avait deux ans et demi, et s'était brisé la cuisse entre le milieu et le tiers inférieur. Guérison avec raccourcissement.

Trois mois plus tard, nouvelle fracture, cette fois sans consolidation. Dans la région voisine, on constate une tumeur. Désarticulation du fémur.

Diagnostic histologique : métastase de goitre bénin.

Obs. XIII (résumée). — Muzio, *Journal de l'Académie de Médecine de Turin*, 1897. — *Goitre bénin avec métastase dans l'os iliaque droit.*

Chez une femme âgée de quarante-huit ans, souffrant depuis dix ans d'un goitre de grosseur moyenne, s'était développée, à la suite d'un coup, une tumeur au niveau de l'os iliaque droit qui, sans provoquer de douleurs, atteignit en deux ans la grosseur d'une orange.

Extirpation.

Diagnostic microscopique: goitre colloïde.

Obs. XIV (résumée). — Eiselsberg. — *Goitre bénin colloïde formant une métastase maligne dans le sternum.*

Homme de soixante-douze ans, venu d'un pays goitreux; il y a six ans, il avait reçu un coup sur le sternum ; il était survenu une tumeur dure, du volume d'un œuf. La glande thyroïde était un peu tuméfiée ; dans le lobe gauche, on percevait quelques noyaux durs.

Le malade mourut après extirpation de sa tumeur sternale.

On trouva un goitre colloïde dans le lobe gauche du corps thyroïde.

La *tumeur métastatique* se composait de tissu vasculaire, avec des formations colloïdes kystiques. L'auteur ajoute qu'il s'agit d'un *adéno-carcinome métastatique.*

Obs. XV. — Eiselsberg. — *Goitre bénin envoyant des métastases malignes dans les os du crâne.*

Homme de trente-huit ans, porteur d'un goitre bénin dans le lobe gauche de la thyroïde.

A l'autopsie, on trouva des noyaux adénomateux dans le corps thyroïde.

A la base du crâne, on trouva une tumeur envahissant le corps du sphénoïde ; l'examen microscopique montra qu'il s'agissait d'un adéno-carcinome thyroïdien.

Il y avait dans le poumon quelques noyaux métastatiques.

Obs. XVI. — *Goitre colloïde avec métastase maligne.*

La tumeur primitive était constituée par un noyau colloïde thyroïdien.

Il y avait des métastases secondaires malignes dans les vertèbres, les côtes, l'os iliaque, le poumon.

Obs. XVII. — Litten, *Berliner klin. Wochenschr.*, 1889, p. 1094. — *Adénome gélatineux thyroïdien, avec métastases secondaires multiples.*

Au Congrès de Médecine de Berlin, 1889, Litten rapporta l'observation d'un goitre gélatineux, ayant envoyé des métastases dans l'os fémoral, les vertèbres lombaires et le bassin.

Obs. XVIII. — Hollis, *The Lancet*, 28 mars 1903, p. 884. — *Paraplégie déterminée par des néoplasies méningo-spinales multiples, de nature thyroïdienne.*

Un homme âgé de quarante-cinq ans fut admis à l'hôpital Sussex County le 12 décembre 1901.

Ses deux parents étaient morts; il y avait une histoire de tuberculose du côté de la mère.

A l'âge de seize ans, blennorragie, sans syphilis.

Marié depuis quelques années ; il buvait couramment un litre de bière par jour.

Depuis le mois de mars dernier, il avait eu quelques attaques de lumbago

d'intensité variable ; quatre ou cinq d'entre elles furent très violentes ; en même temps, il souffrait de céphalée violente et de vomissements.

Une semaine environ avant son entrée à l'hôpital, il fut paralysé du membre inférieur gauche, puis du membre inférieur droit. Rapidement survinrent une paralysie totale, motrice et sensitive, des deux membres inférieurs ainsi que des douleurs en ceinture.

A son entrée, le malade semblait bien portant ; aucune paralysie des muscles de la face ; organes des sens absolument normaux.

Anesthésie complète depuis la dixième vertèbre dorsale et en avant, immédiatement au-dessous du rebord des fausses côtes. Incontinence du sphincter anal. Large eschare au niveau du sacrum. Réflexes rotuliens abolis. Le réflexe plantaire était plus faible à droite.

Urines alcalines contenant du pus, des spermatozoïdes, du sang et du mucus.

Température normale ; plus tard, elle demeura normale et même au-dessous de la normale.

Le malade demeura ainsi pendant un mois. Sa vessie fut lavée et sa céphalée combattue par la phénacétine. La colonne vertébrale, examinée à diverses reprises, ne révéla aucun point sensible. Les douleurs en ceinture persistèrent. Survinrent ensuite une douleur profonde entre les deux épaules et une dyspnée très forte. A la fin de janvier, œdème de la jambe gauche.

Vers le 10 mars, on perçut une tumeur située profondément derrière la clavicule gauche et le sterno-mastoïdien. Cette tumeur augmenta et on pouvait sentir une masse dure, bosselée, derrière le bord antérieur du muscle. La tumeur diminua ensuite et on put percevoir seulement deux petites tumeurs glandulaires.

Le malade déclina rapidement ; il eut de la contracture de la nuque le 3 avril et le bras droit contracturé. Il mourut, presque asphyxié, le 11 avril.

Autopsie. — On trouva une tumeur derrière les enveloppes crâniennes, en arrière et à gauche de la faux du cerveau. La substance grise de la scissure externe occipito-pariétale était intéressée. A gauche du cervelet, tumeur semblable. Sur la face antérieure du corps de la troisième dorsale, il y avait une tumeur qui rétrécissait le canal médullaire. La moelle était entièrement dégénérée à partir de la troisième dorsale. La glande thyroïde n'était pas augmentée de volume. Rien d'anormal dans le thorax. On trouva deux petites tumeurs dans le foie.

Les deux capsules surrénales étaient hypertrophiées, l'examen montra des changements de structure.

Examen microscopique. — La tumeur des capsules surrénales a une remarquable structure ; il est évident qu'il s'agit d'une métastase, car elle ressemble aux tumeurs du cervelet et de la faux du cerveau. Il y a cependant un groupement alvéolaire plus serré, ce qui semble indiquer une prolifération épithéliale plus rapide.

La tumeur du cervelet et celle de la faux du cerveau présentent la même structure, de nombreux espaces et cavités kystiques, tapissés d'un épithé-

lium et remplis d'un produit colloïde ou de végétations vasculaires intra-kystiques. La plupart ressemblent à certaines tumeurs trouvées dans le corps thyroïde.

M. J.-H. Targett ajoute : « Il serait intéressant de connaître s'il existait une augmentation du corps thyroïde, et si le point de départ de la maladie n'a pas été cette glande. »

Il n'y avait aucune augmentation de volume du corps thyroïde.

Le cas fut rapporté au Dr Henderson : « Je doute encore, dit-il, de la nature exacte de ces tumeurs. La plupart des coupes rappellent la structure de la thyroïde et en même temps montrent une tumeur d'aspect malin. Je note que, dans votre rapport, la thyroïde était normale. La tumeur, cependant, développée dans le triangle antérieur du cou, pouvait bien avoir un rapport avec une glande thyroïde accessoire ou un corps para-thyroïde. »

Réflexions de Hollis.

On ne peut croire que la métastase de ces tumeurs hautement différenciées était complète, au milieu d'un agencement de psorospermies ou d'autres germes étrangers. Le cas est intéressant à cause de ses relations avec la théorie parasitaire, si je puis la nommer ainsi, des tumeurs malignes.

On peut douter que la tumeur de la faux du cerveau fut une des premières, sinon la première, à se développer. Sa structure tend à le faire admettre ; elle ressemble à celle d'une thyroïde accessoire. Elle était formée de cavités semblables, limitée par une rangée unique d'épithélium cubique et remplie de matière colloïde; le développement a été certainement lent.

BIBLIOGRAPHIE.

Bard, *Cancer latent du corps thyroïdè*, th. d'Orcel, Bertrand, Gruié.

Bontsch, *Ueber das Vorkommen von Metastasen bei gutartigen Kropfen*, Fribourg, 1895.

Carrel-Billard, thèse de Lyon, 1900. *Le goitre cancéreux.*

Cohnheim, *Arch. f. path. Anat. und Phys.*, T. LXVIII. Goitre gélatineux avec métastases.

Cornil et Ranvier, Traité d'histologie pathologique, 1901.

Cramer, *Langenb. Arch.*, Bd. 36, p. 239.

Martin Durr, *Bulletin de la Société anatomique*, 1894. Epithélioma du corps thyroïde; métastases.

Ewald, *De l'iode dans un adéno-carcinome de la glande thyroïde et ses métastases.*

Von Eiselsberg, *Verhandlungen der deutschen Gesellschaft f. Chir.*, 22e Congrès.

Feurer, *Festschrift f. Kocher*, Berne, 1891, p. 275.

Goebel, *Revue de Chirurgie*, vol. XLVII, p. 348.

Gussenbauer, *Annales de la Société allemande de Chirurgie.*

Honsell, *Beitrage z. klin. Chirurg.*, XXIV, 1. — *Semaine médicale*, 1899, Goitres bénins formant des métastases.

JABOULAY, Goitre malin et exothyropexie. Ablation de la poignée du sternum, *Lyon médical*, 1896; *Lyon médical*, 1903.

JAEGER, Ueber Strumametastasen, thèse de Zurich, 1897.

KRASKE, *Annales de la Société allemande de Chirurgie.*

METZNER, Thèse de Marbourg, 1894. *Ueber eine Fall von Struma mit multiplen Knochenmetastasen.*

MIDDELDORPF, *Verhandl. der deutschen Gesellsch. für Chir*, 1894, 23. Kongr., p. 237, II.

MUZIO, *Journal de l'Académie de Médecine de Turin*, 1897.

PIC, Note sur un cas de cancer du corps thyroïde avec cancer secondaire des muscles soléaires et jumeaux, *Lyon médical*, 1er juillet 1898.

RIEDEL, *Annales de la Société allemande de Chirurgie.*

TRAVAIL DE LA CLINIQUE DU PROF. JABOULAY

DE L'ENVAHISSEMENT DE LA TRACHÉE
ET DE L'ŒSOPHAGE
PAR LE GOITRE CANCÉREUX

PAR MM.

Charles VIANNAY, Ancien interne des hôpitaux, Prosecteur à la Faculté de Lyon.

et

Louis PINATELLE, Ancien interne des hôpitaux de Lyon.

On a tant écrit, dans ces dernières années, sur le cancer du corps thyroïde, qu'il semble qu'il n'y ait plus rien à dire de nouveau sur ce sujet, et que l'on ne puisse rien ajouter à la thèse de Carrel-Billard[1] et aux nombreux travaux dont l'auteur de cette étude si documentée a réalisé la synthèse.

Il est cependant une complication de la thyrocarcinose qui ne nous paraît pas avoir été étudiée par les auteurs avec tous les développements qu'elle mérite : nous voulons parler de l'envahissement de la trachée et de l'œsophage par le goitre cancéreux.

Par envahissement, nous entendons la propagation de la tumeur à ces deux conduits, l'infiltration de leurs tuniques par les éléments néoplasiques et non point seulement les adhérences inflammatoires de la tumeur et des conduits, ou leurs déviations, compressions, rétrécissements, toutes lésions qui sont banales dans l'évolution des cancers thyroïdiens.

La trachée et l'œsophage, de par leurs rapports anatomiques immédiats avec la glande thyroïde, se trouvent naturellement exposés à être envahis par les tumeurs malignes de cet organe.

D'autre part, en clinique, il n'est pour ainsi dire pas un malade atteint de goitre cancéreux qui ne présente de la dyspnée ou de la

1. Carrel-Billard, *Le goitre cancéreux*, Thèse de Lyon, 1899-1900.

dysphagie, ou l'un et l'autre de ces deux symptômes. Mais il s'en faut de beaucoup que chez ces malades atteints de dyspnée et de dysphagie, les parois de la trachée et de l'œsophage soient, à proprement parler, *envahies*, infiltrées par le néoplasme thyroïdien. La simple compression exercée par la tumeur sur ces deux conduits suffit le plus souvent à expliquer l'un et l'autre symptôme. Si l'on cherche, dans les récents traités, des renseignements sur la propagation des néoplasmes thyroïdiens à la trachée et à l'œsophage, on voit que tous se bornent à signaler très brièvement cette propagation, sans entrer dans aucun détail.

Le laconisme des auteurs au sujet de cette complication des goitres cancéreux peut, *a priori*, s'expliquer de deux façons différentes. On peut supposer : ou bien qu'il s'agit là d'une complication rare, ne méritant qu'une mention brève, ou bien, au contraire, que l'envahissement de la trachée et de l'œsophage est d'observation courante, banale et peut, partant, se passer de longs commentaires. Pour savoir laquelle de ces deux explications est la bonne, il faut nécessairement se reporter aux mémoires originaux et lire les observations publiées *in extenso* et accompagnées d'un protocole d'autopsie détaillé.

On peut se convaincre alors que l'envahissement de la trachée et de l'œsophage, se rencontre avec une fréquence un peu inégale pour ces deux conduits. La trachée, sur laquelle repose immédiatement la glande thyroïde, qui l'entoure sur trois de ses faces, est un peu plus fréquemment lésée. Quant à l'œsophage, dont les rapports avec le corps thyroïde sont moins immédiats, Orcel [1], sur 17 observations, ne note qu'une seule fois son envahissement constaté à l'autopsie. Van Straaten [2], sur un total de 81 observations, n'a rencontré qu'une seule fois la perforation de l'œsophage. Carrel-Billard, parmi les 83 cas de goitre cancéreux qu'il a réunis dans sa thèse, n'a vu qu'une seule fois l'envahissement de l'œsophage. Un autre cas a été publié récemment par notre ami Maurice Patel [3]. Enfin, nous venons d'observer nous-mêmes, à la Clinique chirurgicale de notre maître le professeur Jaboulay, une vaste perforation de l'œsophage survenue chez une femme qui succomba à un cancer du corps thyroïde. En même temps que l'œsophage, la trachée était envahie par les bourgeons néoplasiques.

1. Orcel, *Contribution a l'étude du cancer du corps thyroïde*, Thèse de Lyon, 1888-89.
2. Theodor van Straaten, *Drei Fälle von Carcinom der Schildrüse*, Thèse de Fribourg-en-Brisgau, 1898.
3. M. Patel, Deux goitres cancéreux, *Gazette des hôpitaux*, 1904, p. 405.

C'est le cas de cette malade qui a été le point de départ de ce travail.

On voit donc que l'envahissement de l'œsophage constitue une complication très rare du cancer du corps thyroïde.

L'envahissement de la trachée, bien qu'un peu plus commun, n'en reste pas moins, ainsi que nous l'établirons plus loin par des chiffres, un accident rare dans l'évolution de la thyrocarcinose. Aussi une étude d'ensemble de cette double complication nous a-t-elle semblé pouvoir présenter quelque intérêt.

Nous relaterons d'abord tout au long notre observation. Puis, après l'avoir fait suivre de quelques réflexions au sujet des allures assez particulières présentées, chez notre malade, par le cancer thyroïdien, nous étudierons successivement et séparément : d'abord l'envahissement de la trachée, puis l'envahissement de l'œsophage par le goitre cancéreux.

I

Observation I (Inédite). — *Cancer du lobe gauche du corps thyroïde, à début aigu simulant une thyroïdite. Compression du récurrent gauche. Envahissement et perforation de l'œsophage; envahissement de la trachée. Infection et suppuration secondaires du néoplasme. Tuberculose pulmonaire ultime.*

C... Marie, trente-neuf ans, entre, le 24 mai 1902, à la Clinique du Prof. Jaboulay, salle Saint-Pierre, n° 3.

Antécédents héréditaires. — Père et mère en bonne santé. Un frère bien portant. La malade ne connaît, dans sa famille, aucun antécédent tuberculeux ou néoplasique.

Antécédents personnels. — Excellente santé dans l'enfance, sauf une rougeole en bas âge. Pas d'adénites suppurées froides; pas de kérato-conjonctivite.

Cette femme, née à Motz (Savoie), est venue jeune à Lyon, où elle a toujours séjourné depuis.

Réglée à seize ans; mariée à vingt-huit ans.

Un enfant après vingt mois de mariage; jamais de fausse couche.

Aucun antécédent syphilitique; aucun passé gastrique. Jamais aucune affection des voies respiratoires; la malade ne s'enrhumait pas facilement l'hiver. Pas de goitre antérieur. Cette femme ne se souvient pas d'avoir vu jamais son cou augmenter de volume, soit au moment de ses époques menstruelles, soit pendant sa grossesse. Elle a toujours été très bien portante, jusqu'au milieu d'avril 1902.

Affection actuelle. — A cette époque, sans aucune maladie infectieuse récente, cette femme commença à ressentir, dit-elle, « un léger *mal de gorge* ». Ce mal siégeait assez bas du côté du cou : c'était comme une sensation pénible de corps étranger, se déplaçant dans le cou, surtout à l'occasion des mouvements de déglutition qui, d'ailleurs, n'étaient pas dou-

loureux. Presque en même temps, la voix devint fortement *enrouée*.

Au bout d'une semaine, survint une *dysphagie* intense. La malade avait une sensation d'obstacle au niveau du cou, qui l'empêchait de déglutir. Les liquides eux-mêmes ne pouvaient passer et refluaient par le nez. Cette femme souffrait considérablement de la soif.

En même temps, toute la région antérieure du cou devint le siège d'une *tuméfaction diffuse*, peu douloureuse, sans rougeur de la peau, sans phénomènes généraux bien marqués. Cette tuméfaction alla en augmentant pendant deux semaines environ.

Au début du mois de mai, pendant une nuit, la malade se réveilla en sursaut, en proie à un malaise intense. Elle se leva, expulsa brusquement par la bouche, avec quelques secousses de toux, un flot de *sang rouge et mousseux* (1/2 litre, dit-elle), puis fut prise d'un syncope. Revenue à elle après quelques minutes, elle expulsa de nouveau du sang par la bouche, en quantité aussi considérable que la première fois, toujours sans efforts de vomissement, mais avec quelques secousses de toux.

Le lendemain matin au jour, la malade fut étonnée de voir que *la tuméfaction de son cou avait à peu près complètement disparu*; elle avait, suivant son expression, « de la peau de reste ». Elle ne toussa pas, ce jour-là, ni les suivants, et n'expulsa pas de crachats sanguinolents.

Depuis, elle conserva la *voix rauque*. Elle n'a plus saigné par la bouche; mais, à deux ou trois reprises, elle a senti profondément dans sa gorge, « comme quelque chose qui se rompait », et a craché alors une petite quantité d'un liquide sanguinolent et glaireux.

Vers la fin de mai, le Dr Rivière constate une paralysie de la corde vocale gauche.

État de la malade à son entrée à l'Hôtel-Dieu. — C'est une femme très pâle, anémiée, aux muqueuses décolorées, amaigrie, toussant de temps à autre, et donnant, au premier abord, l'impression d'une tuberculeuse à la période de cachexie.

Mais elle n'a aucun antécédent bacillaire; l'examen de ses poumons reste absolument négatif; elle n'a pas toussé dans les jours qui ont suivi sa pseudo-hémoptysie et ne tousse pas davantage actuellement.

La raucité de la voix persiste. Pas de quintes de toux; la malade a seulement, de temps à autre, une secousse de toux isolée, provoquée, dit-elle, par un chatouillement qu'elle sent profondément dans la gorge, et expulsant un crachat blanc, pas nettement purulent, mais formé d'un mélange de salive et de mucosités glaireuses.

Le corps thyroïde est augmenté de volume, surtout au niveau de son lobe gauche. Dans ce lobe existe un noyau induré, du volume d'une petite mandarine. Au niveau de la pointe de ce lobe, assez profondément, sur la face latérale du larynx, on note un *point douloureux* à la pression.

La malade se plaint, en outre, d'entendre dans l'oreille droite un bourdonnement constant, qui cesse par la compression de la carotide, du côté correspondant. En auscultant les jugulaires, on perçoit un souffle unique, à droite seulement, synchrone avec l'expansion des carotides.

La malade est examinée au point de vue laryngé par M. Garel, qui envoie la note suivante : « Paralysie médiane de la corde vocale gauche. Excitation du récurrent du côté gauche, par compression. Corde vocale en position médiane par contracture des adducteurs et paralysie du crico-aryténoïdien postérieur ».

16 juillet. L'état de la malade, depuis son entrée à la Clinique, est resté à peu près stationnaire. Elle est misérable et cachectique, a un teint jaune, des muqueuses décolorées, manque totalement d'appétit.

Sa température a oscillé continuellement entre 38° et 39°, dépassant plusieurs fois 39° le soir.

Ce matin elle se plaint que, depuis trois jours, son cou est devenu plus douloureux. On sent, dans le creux sus-claviculaire gauche, un empâtement diffus, dur, douloureux à la pression, sans rougeur de la peau.

Le larynx et la trachée sont légèrement refoulés à droite; le muscle sterno-cléido-mastoïdien gauche est soulevé. Cette tuméfaction sus-claviculaire est animée de battements sans expansion, dus vraisemblablement au voisinage de la carotide.

M. Jaboulay diagnostique une collection purulente et décide une intervention pour le lendemain.

Opération, le 17 juillet. — Incision oblique sur le sterno-cléido-mastoïdien, dans la partie inférieure de ce muscle, parallèle à son axe. On passe entre les deux chefs d'insertion inférieure du muscle et l'on arrive sur une masse grisâtre, légèrement rosée, que l'on reconnaît être la base du lobe gauche du corps thyroïde, notablement augmenté de volume. A travers la glande, dure et sclérosée, la sonde cannelée ouvre un trajet qui conduit dans une cavité purulente. Il s'écoule environ 100 grammes d'un pus épais et bien lié, sans odeur. Par l'orifice agrandi, le doigt pénètre dans la cavité de l'abcès, dont un diverticule, traversant la ligne médiane, s'engage en arrière de la trachée. Deux drains sont placés côte à côte dans la plaie, qui vont jusqu'au fond de ce diverticule et l'on panse à plat.

Dans la suite, on renouvelle le pansement tous les jours ou tous les deux jours. Chaque fois il est souillé par une notable quantité de pus et par des liquides plus fluides qui exhalent une odeur aigrelette, rappelant celle du suc qui s'écoule par une bouche gastrique incontinente après une gastrostomie.

En vain on fait boire la malade : on ne peut surprendre l'issue par la plaie des liquides déglutis.

26 juillet. État stationnaire. L'un des drains a été expulsé par la plaie qui granule autour du drain restant. L'état général ne s'est pas notablement modifié depuis l'opération. La malade reste anémiée et cachectique; elle perçoit toujours un souffle intense dans l'oreille droite.

La température se maintient constamment au-dessus de 38° le soir.

Le 30, on fait passer une irrigation dans le drain. A ce moment, la malade sent nettement pénétrer dans sa gorge une petite quantité de liquide qu'elle crache immédiatement, *sans que cela provoque la moindre secousse de toux.*

Les bords de la plaie sont très sensibles à la pression : le plus léger contact à leur niveau est très douloureux.

31 juillet. A six heures du soir, il se produit une abondante hémorragie par la plaie. La malade perd, en une dizaine de minutes, environ 400 grammes de sang, et reste très affaiblie, en imminence de syncope : piqûres d'éther, injection de 600 grammes de sérum.

Les jours suivants, la malade rejette du sang par la bouche, en faible quantité, sous forme de petits caillots noirâtres. Jamais ce sang n'est rouge ni spumeux.

15 août. Apparition d'une phlegmatia alba dolens dans le membre inférieur gauche.

26 août. Malgré l'administration de toniques de toutes sortes et de lavements alimentaires, la malade continue à se cachectiser. Elle a toujours, de temps à autre, des expuitions sanguinolentes.

Le 27 au soir, la malade se plaint « d'étouffer ». En effet, elle est en proie à une dyspnée assez vive et d'allures assez particulières. A l'inspiration, qui est longue, on note du cornage et un peu de tirage sus et même sous-sternal, puis l'expiration se produit, brusque et convulsive, réalisant comme une secousse de toux, ordinairement unique, parfois double. Ce type respiratoire persiste pendant plusieurs heures.

Le 28, la malade a pendant toute la journée des crachats franchement purulents. La plaie opératoire s'est notablement rétrécie, après l'ablation du dernier drain qui a été supprimé quelques jours après l'hémorragie.

Le 29, crachats sanguinolents non spumeux. Sur le soir, on voit revenir la même dyspnée que l'avant-veille, et avec les mêmes caractères.

3 septembre. L'état de la malade s'est aggravé progressivement; les phénomènes dyspnéiques se sont accentués de plus en plus et ont emporté la malade, qui meurt dans la matinée.

Autopsie, le 4 septembre 1902, vingt-six heures après la mort. — La *tumeur cervicale* est détachée en bloc, avec la fistule cutanée (laissée par l'incision faite pendant la vie), avec la trachée et le larynx, l'œsophage et les gros vaisseaux. La dissection ultérieure de la pièce montre qu'il s'agit vraisemblablement d'un cancer, développé dans le lobe gauche du corps thyroïde, cancer infecté et suppuré, ayant poussé d'autre part des bourgeons néoplasiques dans le flanc gauche de la trachée, et largement ulcéré la face antérieure de l'œsophage.

La *fistule cutanée* aboutit au milieu du bord antérieur du sterno-mastoïdien gauche; elle admet presque un porte-plume et conduit, après un trajet de 3 à 4 centimètres horizontal et un peu oblique en dedans, au centre du néoplasme.

Le *corps thyroïde* présente l'aspect suivant. Son lobe gauche, auquel nous venons d'aboutir par la dissection de la fistule, est réduit à une poche, des dimensions d'un œuf de pigeon, pleine d'un liquide sanieux, et en communication, d'une part, avec le trajet fistuleux, de l'autre, avec une large perforation de la face antérieure de l'œsophage, le long du flanc gauche de la trachée adhérente, mais non ulcérée. Les parois de la cavité sont grisâtres,

recouvertes çà et là de débris sphacélés, plus ou moins pédiculés, amoncelés par places en touffes molles et flottantes. Leur épaisseur est très variable suivant les points; amincies en dehors, elles doublent ou triplent de diamètre en dedans, par l'apport de noyaux thyroïdiens durs et d'aspect néoplasique, adhérents à la trachée. Sur la ligne médiane, on trouve encore un autre noyau, celui-là indépendant de la tumeur principale, mais plus rien au delà. Le lobe droit de la thyroïde, hypertrophié il est vrai, présente en effet une consistance molle et égale en tous points, sans rien de suspect à la coupe.

L'*œsophage*, ouvert longitudinalement par sa face postérieure, présente une vaste ulcération de sa face antérieure et de ses faces latérales, occupant les deux tiers de sa circonférence, sur une hauteur à peu près égale, soit de la limite pharyngo-œsophagienne à 4 centimètres plus bas. Les bords en sont nets, circulaires, peu déchiquetés. Le centre, de niveau avec la surface, est occupé par la perforation large dont il a été parlé et qui admet aisément le pouce.

La *trachée* n'est pas perforée par le néoplasme, auquel elle adhère le long de sa face antérieure et de son flanc gauche. Son calibre est réduit en un point de près de moitié, non par compression, mais par obturation. A l'intérieur de sa paroi gauche, adhérente, se développent en effet plusieurs bourgeons néoplasiques faisant saillie dans la lumière respiratoire. Ces bourgeons, au nombre de quatre principaux, s'étagent en ligne verticale, depuis le bord inférieur du cartilage thyroïde, à 2 centimètres en dessous de la glotte, jusqu'au troisième anneau de la trachée, sur une longueur de 6 centimètres environ. Ce sont de petites masses arrondies et mamelonnées, un peu pédiculées, d'un gris terne, avec un léger granité de surface; la plus petite d'entre elles apparaît au contraire comme une petite tête d'épingle, rouge et d'aspect næviforme, développée à distance des autres.

Des *ganglions* nombreux, un peu hypertrophiés, mais mobiles, s'étagent tout le long des vaisseaux.

Pas de fusées purulentes autour du corps thyroïde, dans le tissu cellulaire du cou.

Les *gros vaisseaux* du cou, disséqués de la tumeur thyroïdienne jusque dans le crâne, ne présentent ni compression ni dilatation anévrysmale, rendant compte du souffle systolique dont la malade accusait la perception continuelle dans la moitié droite de la tête.

L'examen des autres organes fournit les constatations suivantes :

Thorax. — 1° *Poumons* : Poids de chacun : 675 grammes; — adhérences lamelleuses des sommets, surtout à gauche; — pas de liquide dans la cavité pleurale; — sur la plèvre, nombreuses taches, saillantes au doigt, d'un rouge plus vif que les taches asphyxiques de Tardieu; — à l'intérieur des poumons, le doigt se promenant à la surface perçoit profondément de petites granulations qui font d'abord croire à de la tuberculose; mais à la coupe, elles apparaissent toutes constituées par de petites suffusions sanguines, de même ordre que les taches sous-pleurales; l'examen histologique prouve néanmoins la nature tuberculeuse de ces lésions; — œdème

des deux bases pulmonaires; 2° *Cœur* normal; 3° *Médiastin* libre, sans tumeur ni ganglions; pas de compression intra-thoracique des voies digestive et respiratoire.

Abdomen. — *Foie* un peu gras, de poids normal. *Rate* petite : 95 grammes. *Reins* de volume normal, pâles. La capsule se détache bien; la substance corticale a son épaisseur normale, mais ses limites sont par places indistinctes d'avec la substance médullaire. Rien au tube digestif, ni aux organes génitaux. Légère ascite.

Pas de noyaux ni de ganglions; pas de tubercules.

Cerveau. — Un peu d'œdème cérébral, sans hydrocéphalie; pas de granulations méningées.

Membre inférieur gauche atteint de phlébite. Oblitération de l'axe veineux principal, respectant la plupart des voies collatérales, la saphène interne notamment, et remontant dans la veine cave jusqu'au-dessous du confluent rénal, pour redescendre d'autre part en bascule de quelques centimètres, sur l'iliaque primitive opposée.

Ces constatations faites, on prélève, pour l'examen histologique : 1° un fragment de la paroi de la cavité creusée dans le néoplasme, au voisinage de la perforation œsophagienne; 2° une granulation pulmonaire; 3° la plus volumineuse des végétations intra-trachéales, que l'on excise d'un coup de ciseaux passant au ras de la muqueuse.

L'examen microscopique de ces pièces a été fait au laboratoire d'Anatomie pathologique de la Faculté, par notre ami G. Tolot, qui nous a remis la note suivante.

Examen histologique. — *Paroi de la poche néoplasique* : Les coupes colorées au picrocarmin montrent un tissu formé d'alvéoles à parois conjonctives et dont le contenu est constitué par un grand nombre de petites cellules. Les parois alvéolaires sont d'épaisseur moyenne; le tissu conjonctif qui les forme ne présente rien de particulier.

Les cellules qui remplissent les alvéoles sont remarquables par leur petitesse; leur protoplasma est très peu abondant; elle sont presque réduites au noyau.

On constate de plus dans chaque alvéole la présence de boules de matière colloïde, colorées en jaune orangé par le picrocarmin. Ces boules sont de dimensions diverses; mais, détail important, elles apparaissent toutes libres dans l'alvéole; aucune n'est entourée d'une paroi cellulaire; il n'y a pas de trace de vésicule thyroïdienne.

On perçoit de plus, avec un grossissement plus considérable (obj. 6, oc. 3, Reichert), un semis de petites boules de matière colloïde, de dimensions beaucoup moindres que celles qui attirent primitivement l'attention et qui infiltrent de toutes parts le contenu de l'alvéole.

En conséquence, *il s'agit incontestablement d'un cancer du corps thyroïde.*

Poumons : Après multiplication des coupes, on tombe sur une masse à contours arrondis, dont la périphérie est formée d'alvéoles bourrées de

cellules et dont le centre est constitué par une masse d'aspect homogène, prenant fortement le carmin, paraissant craquelée à la surface à un fort grossissement. Le centre de cette masse présente une certaine tendance à la désintégration. Malgré l'absence de cellules géantes, *il s'agit très certainement d'une granulation tuberculeuse.*

Végétation trachéale : Les coupes, qui ont été faites dans plusieurs sens, n'ont fait constater qu'un *caillot*, en voie d'organisation sur certains points, mais nulle part on ne trouve de néoplasme ou de formation pouvant être rapportée à la tuberculose. Le fragment recueilli a été certainement trop superficiel et ne donne aucune indication sur la nature du tissu sous-jacent.

II

Un certain nombre de points, dans l'histoire clinique de cette malade, nous paraissent mériter d'être mis en relief.

C'est en premier lieu le début aigu et la marche rapide de ce cancer thyroïdien, qui put, dès l'abord, en imposer pour une thyroïdite aiguë. C'est ensuite l'apparition, chez cette femme, d'une tumeur maligne du corps thyroïde, sans goitre préexistant. On sait, en effet, que la thyrocarcinose frappe, de préférence, les corps thyroïdes déjà goitreux. C'est un point que les travaux de l'École lyonnaise ont surtout contribué à bien mettre en lumière. Orcel (*loco cit.*) admettait la préexistence du goitre trois fois sur quatre; Bertrand [1], deux fois sur trois seulement, mais en spécifiant qu'il envisageait uniquement les cancers aigus. Carrel-Billard (*loco cit.*) a trouvé un goitre antérieur dans la proportion de trois fois sur quatre, et il est probable, dit-il, que ce goitre antérieur existe plus souvent encore. Chez notre malade, il ne semble pas avoir existé.

Cependant, cette femme était originaire d'un pays goitrigène : la Savoie. Or, d'après les relevés de notre ami Lucien Mayet [2] sur la répartition géographique actuelle du goitre en France, ce département est l'un des six qui fournissent le plus lourd contingent de goitreux. Il est donc fort possible que cette femme, tout en n'ayant rien remarqué d'anormal dans son corps thyroïde, jusqu'à sa dernière maladie, ait porté depuis longtemps un petit noyau adénomateux resté latent et ayant pu être le point de départ de son cancer.

Un troisième point intéressant dans l'histoire de cette femme est l'apparition d'une abondante hémorrhagie par la bouche, dans les premières semaines de l'évolution de son goitre cancéreux. Que fut

1. Bertrand, *Formes aiguës et formes latentes du cancer thyroïdien*, Thèse de Lyon, 1895.

2. L. Mayet, De la répartition géographique du goitre en France, *Lyon médical*, 1900, t. XCIV, p. 316.

au juste cette hémorrhagie? Une hémoptysie due à sa tuberculose pulmonaire commençante, ou une hématémèse provenant de l'œsophage ulcéré par le néoplasme?

L'origine *œsophagienne* de l'hémorrhagie nous paraît plus probable, pour les raisons suivantes. D'abord cette hémorrhagie n'eut pas les caractères d'une hémoptysie ordinaire; ensuite les tubercules dont l'autopsie révéla la présence dans les poumons avaient l'aspect de lésions jeunes, d'éclosion récente, et ne devaient pas encore exister au moment où se produisit cette pseudo-hémoptysie.

D'autre part, l'intensité que prit dès le début, chez notre malade, le symptôme *dysphagie*, paraît bien devoir être considérée comme l'expression d'une lésion œsophagienne précoce. En outre, cette femme remarqua que, quelques heures après son crachement de sang, la tuméfaction de son cou avait considérablement diminué.

Le sang rejeté provenait donc, selon toute apparence, de la tumeur et il a été expulsé par l'œsophage, car s'il se fût frayé un chemin par la trachée, il ne l'eût pas fait sans entraîner des phénomènes de suffocation très marqués, qui ne se sont pas produits.

Enfin, un dernier argument, qui nous paraît décisif, en faveur de l'origine œsophagienne de cette pseudo-hémoptysie, c'est l'apparition ultérieure, à plusieurs reprises, d'hémorrhagies analogues, quoique moins abondantes, constituées par des caillots noirâtres qui étaient rejetés par expuition, sans la moindre secousse de toux.

On peut se demander encore si ce sang provenait d'une cavité kystique intra-thyroïdienne préexistante, à contenu hématique, ou s'il sortit directement d'un vaisseau de la paroi œsophagienne, ouvert par le processus d'ulcération. Il nous paraît difficile de répondre à cette question d'une façon ferme. Cependant, nous croirions volontiers à l'existence d'une poche kystique dans laquelle se serait faite une hémorrhagie. Cette manière de voir explique d'une façon satisfaisante l'intensité des troubles fonctionnels du début, les allures aiguës que prit d'emblée la maladie et le développement rapide de la tumeur du cou.

Puis cette poche kystique se serait rompue dans l'œsophage. Les conséquences immédiates de cette rupture furent l'apparition soudaine d'une pseudo-hémoptysie et l'affaissement brusque de la tuméfaction cervicale qui ne revint jamais à son volume primitif.

Enfin, cette poche, ouverte dans l'œsophage, s'est infectée secondairement, et ceci nous explique la production de la collection purulente intra-thyroïdienne qui fut incisée pendant la vie, et la communication, constatée à l'autopsie, de cette cavité d'abcès, d'une part,

avec l'œsophage, d'autre part, avec l'extérieur, par le trajet fistuleux qui persista après l'opération.

Un autre point resta litigieux tant que vécut la malade : ce fut la pathogénie de ce souffle vasculaire entendu à droite et pas à gauche. Était-ce simplement un souffle anémique, ou bien existait-il une dilatation vasculaire sur la carotide interne? Cette dernière hypothèse à laquelle donnaient une certaine vraisemblance d'abord l'unilatéralité, ensuite l'intensité de ce souffle perçu par la malade elle-même qu'il privait de sommeil, fut sérieusement envisagée et discutée.

On rejeta cependant l'existence d'une dilatation anévrismale et l'autopsie vint confirmer cette manière de voir. Il s'agissait donc d'un souffle anémique. La non-existence de ce souffle à gauche doit être attribuée vraisemblablement à la moindre intensité de la circulation de ce côté, par suite de la compression exercée sur les vaisseaux par la compression thyroïdienne. C'est d'ailleurs un fait généralement reconnu, bien que non expliqué, que la plus grande intensité des souffles anémiques du côté droit.

Nous insisterons enfin sur cette poussée de tuberculose pulmonaire qui vint, chez notre malade, précipiter le dénouement fatal. On sait que la tuberculose frappe avec une sorte de prédilection les cachectiques inanitiés. Or, cette femme, déjà cachectique de par son cancer, était encore vouée à l'inanition par sa perforation œsophagienne, qui rendait la déglutition douloureuse et en partie inefficace, puisqu'une partie des aliments déglutis s'écoulaient par la fistule cutanée.

La tuberculose n'est pas très fréquemment signalée, au cours des néoplasmes thyroïdiens. Par contre, on trouve fréquemment mentionnés dans les observations, des noyaux de généralisation néoplasique dans les poumons. C'est bien d'ailleurs à des noyaux thyroïdiens de généralisation que l'on crut d'abord avoir affaire, chez notre malade, jusqu'à ce que l'examen histologique fût venu déclarer que ces noyaux étaient des tubercules.

Aussi pouvons-nous légitimement nous demander si, dans les observations de goitre cancéreux où l'on mentionne simplement la présence de noyaux pulmonaires métastatiques, sans examen histologique à l'appui, il ne s'est pas agi, dans quelques cas au moins, de noyaux tuberculeux éclos chez des cancéreux cachectiques.

Nous arrivons maintenant à la complication la plus intéressante de ce cancer thyroïdien, intentionnellement laissée dans l'ombre jusqu'ici : l'*envahissement de la trachée et de l'œsophage.*

L'envahissement et la perforation de ces deux conduits appartien-

nent en propre aux néoplasmes malins du corps thyroïde; tandis que les compressions, déviations, rétrécissements de la trachée et de l'œsophage, le ramollissement des anneaux cartilagineux de la trachée, sont des complications communes au goitre simple et au goitre cancéreux.

III. — Étude de l'envahissement et de la perforation de la trachée.

A. *Lésions préliminaires.*

La trachée n'est presque jamais envahie ou perforée par un cancer du corps thyroïde, sans avoir subi préalablement des altérations de voisinage dues à la présence du goitre préexistant ou de la tumeur maligne elle-même, agissant d'abord comme un simple goitre.

Ces altérations de la trachée sont bien connues depuis les travaux de Bonnet (de Lyon), de son élève Philipeaux[1] et de Rose[2], aussi nous bornerons-nous à les rappeler brièvement.

La lésion primordiale qui facilite et prépare la déviation et le rétrécissement est représentée par le *ramollissement* des arcs cartilagineux. Lorsqu'une nodosité du goitre arrive latéralement jusque sur la trachée, le cartilage de ce conduit subit une *atrophie graisseuse* au niveau du point de contact de la tumeur; la trachée perd son élasticité et sa consistance pour se transformer peu à peu en un conduit mou, semblable à un tube de caoutchouc.

La *déviation* de la trachée est extrêmement fréquente. Ce conduit fuit et se dérobe d'abord devant le lobe thyroïdien hypertrophié; il se laisse refouler du côté opposé à celui où la tumeur a pris naissance. Puis, au fur et à mesure de l'accroissement du néoplasme, la trachée souffrira d'autant plus que le développement de la tumeur du côté des plans superficiels sera plus gêné par la tension des muscles ou des aponévroses.

Si les plans musculo-aponévrotiques, et, *a fortiori*, si un plan osseux (goitre rétro-sternal) empêchent la tumeur de se développer vers la superficie, celle-ci fera une saillie plus marquée dans la profondeur et la trachée se trouvera non seulement déviée, mais encore *comprimée*. On pourra voir apparaître alors une série de déformations trachéales, relevant toutes de l'aplatissement ou de la coudure

1. Philipeaux, Mémoire sur les goitres qui compriment et déforment la trachée-artère (d'après les cliniques de Bonnet), *Gazette médicale de Paris*, 1851.
2. Rose, Die chirurgische Behandlung der carcinomatösen Struma, *Archiv für klinische Chirurgie*, vol. XXIII.

par compression et aussi de l'affaissement par ramollissement.

Les modalités les plus fréquentes de ces diverses déformations sont l'*aplatissement unilatéral* ou *bilatéral* (trachée en lame de sabre), la *compression frontale*, fréquente dans les tumeurs malignes, enfin la *compression circulaire*. Toutes ces déformations, dont plusieurs peuvent coexister et réaliser ces combinaisons variées, se rencontrent avec le maximum d'intensité et de fréquence dans le goitre cancéreux. Elles offrent alors cette particularité d'intéresser la trachée sur une grande étendue et d'occuper de préférence une situation basse. C'est pour cette raison que la trachéotomie donne de si mauvais résultats dans le cancer du corps thyroïde. Que peut, en effet, cette opération, contre une sténose qui se prolonge parfois jusqu'à la bifurcation de la trachée? (Carrel.)

Ces lésions de la trachée, communes au goitre simple et au goitre cancéreux, ne restent pas longtemps isolées et se compliquent bientôt de désordres plus graves.

B. *Envahissement et perforation.*

Nous croyons devoir réunir l'étude de ces deux complications, car l'une n'est que l'aboutissant normal de l'autre et, bien souvent, rien dans le tableau symptomatique ne permet de dire à quel moment la perforation vient se surajouter à l'envahissement.

1° FRÉQUENCE. — Quand on a vu quelques cas de ces volumineux cancers thyroïdiens qui remplissent toute la région antérieure du cou et paraissent en infiltrer tous les organes, quand on lit, d'autre part, le récit des opérations de chirurgiens allemands qui, en extirpant des goitres cancéreux, réséquent des fragments importants de larynx, de trachée, d'œsophage, on ne peut se défendre de l'idée que l'infiltration néoplasique de la trachée doit se rencontrer assez fréquemment, surtout si l'on songe aux rapports intimes qui unissent le conduit aérien au corps thyroïde.

Mais lorsqu'on se reporte aux observations publiées, on voit que l'envahissement de la trachée par les cancers thyroïdiens est, en réalité, beaucoup moins fréquent. Sur 81 cas, van Straaten (*loco cit.*) a trouvé sept fois la trachée envahie; Carrèl-Billard, deux fois seulement sur 83 cas; dans un de ces cas, la trachée était seule lésée; dans l'autre, l'œsophage était également envahi. En ajoutant à ces deux statistiques notre observation, celles de la thèse d'Orcel qui ne sont pas comprises dans les 83 cas de Carrel, et quelques autres recueillies ailleurs, que l'on trouvera résumées à la fin de ce mémoire, nous arrivons à un total de 173 cas de cancer

du corps thyroïde. Or, sur ces 173 cas, l'envahissement de la trachée a été noté seulement quatorze fois, soit un peu plus de 8 p. 100.

2° CONSTATATIONS NÉCROPSIQUES. *Adhérences.* — a) La tumeur voisine de la trachée contracte d'abord avec ce conduit de simples *adhérences*. Pendant un certain temps, tumeur et trachée sont encore assez aisément séparables, soit sur le lit d'opérations, soit sur la table d'autopsie; il n'y a pas encore pénétration de la tumeur dans la trachée.

b) *Infiltration des parois.* A un stade plus avancé, le néoplasme, parvenu à sa période de *végétation extra-capsulaire*, commence à infiltrer la paroi trachéale.

En quel point cette paroi est-elle plus volontiers envahie par le néoplasme? Ce détail n'est point toujours noté dans les observations. Cela dépend d'abord du point où la tumeur thyroïdienne a pris naissance. Mais, en outre, il semble que les parois cartilagineuses de la trachée opposent une plus grande résistance à l'infiltration néoplasique que la paroi postérieure membraneuse.

Parmi nos quatorze observations, cinq fois le point précis de l'envahissement n'est point noté, par rapport à la circonférence de la trachée ; une fois, on dit seulement que l'envahissement s'est fait à la limite du larynx et de la trachée ; une fois, l'infiltration a débuté par la paroi gauche du conduit aérien; une autre fois, par sa face antérieure, *six fois* enfin, la trachée a été attaquée par sa face postérieure, dépourvue de squelette cartilagineux.

C'est donc là, semble-t-il, le mode d'envahissement le plus fréquent.

Quand l'infiltration débute par la paroi postérieure de la trachée, l'œsophage est souvent envahi en même temps, comme dans notre observation rapportée plus haut.

La tumeur s'insinue alors, par un véritable clivage, entre l'œsophage et la trachée, et se propage simultanément à ces deux conduits.

Mais dans d'autres cas, plus rares, la paroi postérieure de la trachée est envahie seule, l'œsophage demeurant intact. C'est qu'alors le néoplasme a préalablement refoulé la trachée dans le sens transversal, et l'a ainsi peu à peu séparée de l'œsophage, pour l'envahir ensuite isolément.

c) *Végétation intra-trachéale et perforation.* Les éléments néoplasiques, infiltrant et pénétrant la paroi trachéale de dehors en dedans, arrivent bientôt sous la muqueuse qu'ils soulèvent d'abord, puis ulcèrent et perforent. La tumeur prend alors un libre essor

dans la cavité trachéale et y pousse des bourgeons végétants plus ou moins volumineux.

A ce moment, il y a bien, en quelque sorte, perforation de la trachée, puisque le néoplasme a pénétré de l'extérieur à l'intérieur du conduit aérien, par une véritable effraction. Mais la place des éléments anatomiques détruits est occupée par la masse du néoplasme, de sorte que la continuité du canal trachéal n'est pas interrompue. Tant que la perforation siège sur les faces antérieures ou latérales de la trachée elle reste facilement obturée par les bourgeons néoplasiques; l'air continue à circuler dans le conduit aérien, sans jamais s'infiltrer dans les espaces celluleux du cou.

Mais quand la perforation siège sur la paroi postérieure de la trachée au contact de l'œsophage, une fistule trachéo-œsophagienne ne tarde pas à se produire : la perforation est devenue effective.

Nous n'avons envisagé jusqu'ici que les cas de perforation par effraction en quelque sorte, dus à la pénétration dans la trachée d'une tumeur primitivement extra-trachéale.

Mais il est des cas de perforation de la trachée par des tumeurs ayant pris naissance aux dépens de prolongements thyroïdiens aberrants, *normalement inclus* dans l'épaisseur des parois trachéales. Ces tumeurs thyroïdiennes aberrantes sont bien connues depuis les travaux de Ziemssen, de Paltauf et d'Alexandre Baurowicz [1].

Elles sont habituellement accompagnées d'un goitre et occupent la région inférieure du larynx et supérieure de la trachée; elles s'implantent sur les parois latérale ou postérieure, très rarement sur la face antérieure. Ce sont des tumeurs arrondies, à large base, revêtues d'une muqueuse saine, à surface ordinairement lisse. La plupart ont pensé qu'il s'agissait de goitres aberrants, de germes embryonnaires qui ne se développeraient qu'à l'âge de la puberté. Ziemssen a émis l'hypothèse d'une pénétration du corps thyroïde lui-même dans le larynx. Cette théorie a été soutenue de nouveau par Paltauf qui a constaté *de visu* l'adhérence du corps thyroïde avec le périchondre, sa pénétration dans le larynx et sa continuation non interrompue avec la tumeur intra-laryngée. Ce serait seulement cette adhérence anormale qui serait congénitale et remonterait à l'époque embryonnaire. Il est facile de comprendre que la dégénérescence de ces masses glandulaires, infiltrées dans la paroi du tube aérifère, soit suivie d'une perforation rapide.

Mais il faut noter que ces faits sont exceptionnels et ne rentrent qu'indirectement dans le cadre de notre étude. En effet, tous les cas

1. Baurowicz, Sur les tumeurs thyroïdiennes développées à l'intérieur de l'œsophage et de la trachée, *Arch. f. Laryngol.*, 1898, VIII, 2.

de Baurowicz se rapportent à des tumeurs thyroïdiennes intra-laryngées, *bénignes* de par leur structure (sauf un cas douteux) et de par leur évolution. Ces cas ne sont d'ailleurs qu'au nombre de 8 ou 9, d'après le même auteur, sur l'ensemble des goitres publiés.

Leur pathogénie est encore discutée : les uns admettant une effraction des voies respiratoires par le goitre, comme pour les néoplasmes; — les autres, en plus grand nombre, se rattachant à l'hypothèse du développement *in situ* de débris embryonnaires intra-trachéaux du corps thyroïde, à distance du goitre principal, dont ils restent en général macroscopiquement distincts et isolés.

3° Symptômes. — L'envahissement des parois de la trachée se fait le plus souvent sans bruit et sans donner lieu à aucune manifestation clinique importante.

En effet, le goitre cancéreux n'envahit pas la trachée sans l'avoir comprimée pendant un temps plus ou moins long. Cette compression s'accompagne toujours d'une *dyspnée* plus ou moins intense, qui peut n'être pas modifiée sensiblement, lorsqu'à la compression fait suite l'infiltration néoplasique.

Cependant, lorsque la tumeur a pénétré dans la trachée, on peut voir survenir quelques phénomènes nouveaux. C'est d'abord le *cornage*, dû à la présence d'une production étrangère intra-trachéale. Le tirage, que l'on peut aussi observer, n'est point spécial aux cas où la trachée est envahie par le néoplasme thyroïdien.

L'action irritante exercée par la tumeur sur la muqueuse ambiante exagère les sécrétions des glandes trachéales. Il s'ensuit une production plus ou moins abondante de mucosités qui sont rejetées, de temps à autre, par de petites quintes de *toux*. Cette toux trachéale a des caractères un peu spéciaux : ses secousses sont plus légères, plus superficielles que celles de la toux d'origine pulmonaire. On sent, en quelque sorte, que le malade n'est point obligé de faire remonter son expectoration des profondeurs de la poitrine.

Aux mucosités peuvent être mélangées de petites quantités de sang provenant des bourgeons néoplasiques intra-trachéaux. Il est rare que l'ulcération de ces bourgeons donne naissance à d'abondantes hémoptysies.

Lorsque la tumeur forme dans la trachée une saillie pédiculée et *mobile*, on peut observer des crises de dypsnée convulsive, de véritables accès de suffocation, à l'occasion des déplacements de la tumeur.

Dans notre cas, où il existait plusieurs de ces petites végétations intra-trachéales, nous avons observé un symptôme assez particulier. C'était, pendant certaines expirations, une sorte de *bruit vibratoire*,

rappelant le « bruit de drapeau » et qui paraissait dû soit au brassage des mucosités trachéales par la colonne d'air expiratoire, soit encore aux vibrations que cette colonne d'air imprimait aux végétations intra-trachéales.

Enfin, dans certains cas, l'examen objectif laryngoscopique et bronchoscopique pourra permettre de prendre sur le fait la pénétration d'une tumeur thyroïdienne dans la lumière de la trachée.

Ce supplément d'information sera, d'ailleurs, le plus souvent dépourvu d'intérêt, au point de vue pratique, du moins, car il ne fournira aucune indication thérapeutique.

4° Traitement. — « En face d'un cancer thyroïdien confirmé, disent MM. Poncet et Rivière[1], toute thérapeutique chirurgicale active nous semble non seulement inutile, mais dangereuse. » A plus forte raison doit-il en être ainsi, lorsqu'on a des raisons de soupçonner ou lorsqu'on a diagnostiqué d'une façon ferme l'envahissement de la trachée par le cancer.

Aussi, serions-nous peu tentés d'imiter la conduite des chirurgiens allemands qui, voulant dépasser à tout prix les limites du mal, ont extirpé, avec la tumeur thyroïdienne, des fragments de larynx, de trachée, d'œsophage, etc. Les risques immédiats que font courir aux malades de pareils délabrements ne nous paraissent pas compensés par les résultats éloignés de ces opérations qui sont souvent suivies de récidive.

Aussi le traitement de l'envahissement néoplasique de la trachée nous paraît-il devoir être exclusivement palliatif ; il se résume dans le traitement de la dyspnée. C'est cette complication qui, le plus souvent, forcera la main au chirurgien et l'obligera à pratiquer, chez un malade qui suffoque, soit la trachéotomie, soit les grandes incisions libératrices de Poncet, soit la libération longitudinale de la trachée, d'Adenot.

D'ailleurs, dans les cas désespérés auxquels on les réserve, ces différentes interventions donnent rarement de brillants résultats, même immédiats.

IV. — Étude de l'envahissement de l'œsophage.

A. *Fréquence.*

L'infiltration néoplasique du conduit digestif se rencontre plus rarement dans les cancers thyroïdiens que celle du conduit aérien,

1. Poncet et Rivière, Le cancer du corps thyroïde, *Congrès de Chirurgie*, 1899, p. 327.

ce qui ne doit pas nous surprendre, l'œsophage n'entrant en rapport que par ses faces latérales avec le bord postérieur des lobes du corps thyroïde.

Comme nous le disions au début de ce mémoire, l'envahissement ou la perforation de l'œsophage par les néoplasmes thyroïdiens ne sont notés explicitement que dans un petit nombre d'observations.

Cette complication a été rencontrée par Orcel (*loco cit.*) une fois sur 17 observations, par van Straaten (*loco cit.*) une fois sur 81, par Carrel (*loco cit.*) une fois sur 83; enfin, notre ami Patel (*loco cit.*) en a publié récemment une observation. Chez un malade de M. le professeur Maurice Pollosson, dont l'observation a été publiée par M. Georges Gayet[1], la paroi antérieure de l'œsophage, au contact de la trachée envahie, commençait à être infiltrée par le néoplasme et « adhérait intimement en ce point à la trachée ».

Dans un cas publié récemment par Daniel[2], une tumeur maligne du corps thyroïde avait envahi l'œsophage et les vertèbres cervicales.

En réunissant à ces quelques cas celui du professeur Jaboulay, rapporté plus haut tout au long, nous possédons 7 exemples nets d'envahissement de l'œsophage, sur 173 cas de goitre cancéreux. Nous voyons donc que le goitre cancéreux envahit ou perfore l'œsophage, avec une fréquence de 4,04 p. 100.

Peut-être ce chiffre est-il un peu au-dessous de la réalité. En effet, au dire de van Straaten, Bircher, il advint plusieurs fois que des chirurgiens allemands, voulant dépasser largement les limites d'un cancer thyroïdien, furent conduits à extirper un fragment d'œsophage adhérent à la tumeur. Or, tous ces cas n'ayant probablement pas été publiés, plusieurs ont dû échapper à notre dénombrement.

B. *Constatations nécropsiques.*

1° Envahissement. — Nous ne nous occupons que de l'envahissement proprement dit de l'œsophage, c'est-à-dire de l'*infiltration* de ses parois par les éléments néoplasiques.

Comme la trachée, l'œsophage est souvent dévié ou comprimé, avant d'être envahi. Ainsi, sur 59 cas réunis par Hermann Hinterstoisser[3] (cas englobés dans la statistique de van Straaten), cinq fois

1. Gayet, *Archives provinciales de Chirurgie*, 1895, p. 718.
2. Daniel, *The Lancet*, 1902, t. II, p. 137. Some rare cases of sarcoma of the thyroïd.
3. *Beiträge zur Chirurgie*, Festschrift gewidmet Billroth, 1892.

l'œsophage était comprimé et rétréci; une fois seulement il était *envahi*, en même temps, d'ailleurs, que le pharynx.

L'envahissement de l'œsophage peut procéder de plusieurs façons différentes.

Tantôt, comme dans notre cas, cet organe est envahi de bonne heure et directement par la tumeur, qui se trouve en contact avec l'une de ses *faces latérales*. Tantôt la tumeur thyroïdienne, après avoir poussé un prolongement entre la face antérieure de la colonne et l'œsophage, envahit ce conduit par sa *face postérieure*. Mais les cas de ce genre constituent une exception; nous n'en connaissons qu'un seul exemple : le cas cité tout à l'heure, de Thomas Smith et Edgard Willett, dans lequel, en même temps que l'œsophage, les vertèbres cervicales étaient attaquées.

Plus souvent l'œsophage est envahi par sa *face antérieure*, consécutivement à la trachée. La tumeur thyroïdienne se propage d'abord au conduit aérien, elle en fait le tour et arrive bientôt à sa face postérieure non cartilagineuse. Des adhérences s'établissent entre la paroi membraneuse de la trachée et la paroi antérieure de l'œsophage. Dans cette véritable cloison inter-trachéo-œsophagienne, les cellules cancéreuses prolifèrent; elles s'infiltrent dans l'épaisseur de la tunique musculeuse de l'œsophage et arrivent bientôt sous la muqueuse. Celle-ci, à son tour, est envahie, ulcérée, et des bourgeons néoplasiques ne tardent pas à pénétrer, par une véritable effraction, dans la lumière du conduit alimentaire.

Enfin, il peut arriver que l'œsophage, englobé dans la tumeur en même temps que tous les organes du cou, soit pressé et envahi sur toutes ses faces à la fois. Ainsi, dans le cas rapporté par Patel, l'œsophage était « absolument perdu dans le néoplasme »; ses parois étaient « infiltrées par la tumeur, sa musculature détruite »; il était très peu extensible et admettait à peine un porte-plume.

L'envahissement néoplasique peut dépasser en haut les limites de l'œsophage et empiéter sur le pharynx. Ainsi, dans l'observation III de la thèse d'Orcel, on lit que : « Le sommet de l'infundibulum pharyngien présente une extension de l'affection carcinomateuse aux muscles du pharynx, formant à ce niveau une sorte d'anneau épais. A la partie supérieure de l'œsophage et à droite on trouve un bourgeon de la largeur d'une pièce de 20 centimes, bourgeon rougeâtre qui vient des portions de la tumeur situées derrière l'œsophage à ce niveau. »

2° Perforation. — Jusqu'ici, nous avons vu les cellules néoplasiques s'insinuer dans l'épaisseur des tuniques œsophagiennes, détruire les éléments anatomiques dont elles prennent peu à peu la

place, et pousser même, dans certains cas, à l'intérieur du conduit œsophagien, des végétations plus ou moins saillantes. A ce stade de la lésion, la continuité de l'œsophage n'est pas interrompue; la paroi musculaire a été remplacée en un point par une paroi néoplasique, mais l'étanchéité du conduit reste encore entière.

Que cette paroi néoplasique se sphacèle en un point, ou que des bourgeons saillants dans le canal alimentaire soient entraînés par une déglutition, la perforation de l'œsophage sera constituée. Si cette perforation siège sur la paroi antérieure adhérente à la trachée, elle créera une *fistule trachéo-œsophagienne*. C'est ce qui arriva chez un malade opéré par M. Delore, qui succomba, peu de jours après, des suites d'une broncho-pneumonie.

Si la perforation siège sur les faces latérales ou postérieures de l'œsophage, elle établira une communication entre le conduit alimentaire d'une part et, d'autre part, les espaces celluleux du cou, ou une cavité anfractueuse intra-néoplasique. On pourra voir se produire alors, soit des abcès péri-œsophagiens, soit des suppurations secondaires du néoplasme thyroïdien.

C. *Symptômes.*

Par quels signes se traduisent, en clinique, l'envahissement et la perforation de l'œsophage par un goitre cancéreux?

1° Dysphagie. — Le premier symptôme est, naturellement, la *dysphagie*. Mais il s'en faut de beaucoup que la dysphagie soit toujours liée à la propagation à l'œsophage de la tumeur thyroïdienne. Presque tous les malades porteurs d'un goitre cancéreux souffrent de dysphagie, et l'œsophage, avons-nous dit, n'est envahi que dans 3,68 p. 100 des cas.

C'est que ce symptôme peut relever de causes diverses. On peut lui reconnaître une origine nerveuse et une origine mécanique.

a) *Dysphagie d'origine nerveuse.* — C'est celle qui résulte de la compression des pneumogastriques et des récurrents. Ces nerfs, comme on le sait, envoient des filets aux plexus péri-pharyngien et péri-œsophagien, lesquels assurent l'innervation des muscles du pharynx et du muscle œsophagien.

La simple compression de ces filets nerveux, par une tumeur thyroïdienne bénigne ou maligne, peut troubler le mécanisme de la déglutition.

b) *Dysphagie d'origine mécanique.* — Elle peut être réalisée d'abord par la simple compression, qui diminue le calibre utile du canal alimentaire. Cette cause de dysphagie est encore commune au goitre simple et au goitre cancéreux.

Une cause de dysphagie plus spéciale à la thyrocarcinose est constituée par l'*adhérence* de la tumeur au pharynx et à l'œsophage, adhérence qui, en immobilisant les parois de ces conduits, gêne leurs incursions, dans l'acte de la déglutition.

A ces causes il faut ajouter encore l'*impotence fonctionnelle* qui vient frapper un œsophage dont la tunique musculeuse est infiltrée et en partie détruite par les éléments néoplasiques et, enfin, la *douleur* et le *spasme* réflexe déterminés par le passage des aliments, lorsque la muqueuse œsophagienne a été ulcérée à son tour.

2° Hémorragies. — Lorsque le néoplasme thyroïdien a ulcéré l'œsophage, on peut voir se produire des hémorragies. Le sang provient soit d'un vaisseau de la paroi œsophagienne, ouvert par le processus d'ulcération, soit des végétations néoplasiques saillantes dans la lumière du conduit alimentaire.

L'hémorragie peut être très abondante, profuse comme dans notre observation, ou très peu importante. Dans ce cas, elle peut passer inaperçue, le sang extravasé étant dégluti au fur et à mesure, ou bien se traduire seulement par quelques expuitions sanguinolentes.

3° Rejet de mucosités glaireuses. — L'envahissement néoplasique des parois de l'œsophage et spécialement la végétation sous-muqueuse, puis intra-muqueuse des éléments cancéreux, s'accompagne toujours d'une irritation fonctionnelle des glandes de la muqueuse œsophagienne, qui se traduit par une hypersécrétion plus ou moins abondante. Puis, lorsque la muqueuse a été ulcérée, les sécrétions spéciales des végétations néoplasiques saillantes dans la lumière de l'œsophage sont déversées incessamment dans ce conduit.

Les produits de cette double sécrétion peuvent être entraînés par la déglutition. Mais lorsque cet acte est pénible et douloureux, comme cela arrive ordinairement en pareil cas, le malade — comme le font, pour leur salive, les patients atteints d'amygdalite aiguë — laisse ces sécrétions s'accumuler dans son œsophage et les rejette de temps à autre par une véritable régurgitation.

Ce symptôme était très net chez notre malade, qui avait fréquemment des expuitions de mucosités glaireuses et parfois sanguinolentes.

Signalons enfin l'*examen laryngoscopique* qui permit, dans un cas, à MM. Poncet et Rivière de constater une large perforation de l'œsophage, siégeant sur la partie supérieure de ce conduit, près du pharynx.

4° Infections secondaires. — C'est là une complication plutôt

qu'un symptôme de l'ulcération de l'œsophage par une tumeur thyroïdienne.

La septicité normale du contenu œsophagien rend cette infection facile. Le résultat en est la suppuration du néoplasme, ou la production d'abcès péri-pharyngiens et péri-œsophagiens, complications graves, nécessitant des débridements qui n'ont ordinairement aucune tendance à se cicatriser.

5° Fistule trachéo-œsophagienne. — C'est là une complication fatale à brève échéance.

Le symptôme capital est l'apparition brusque d'une quinte de toux à chaque déglutition de liquides.

La pénétration incessante, dans les voies aériennes, du contenu septique de l'œsophage, entraîne *au bout de quelques jours* une broncho-pneumonie mortelle.

D. *Pronostic et traitement.*

L'envahissement et surtout la perforation de l'œsophage par le goitre cancéreux sont des complications très graves d'une affection déjà grave par elle-même; elles contribuent puissamment à précipiter le dénouement fatal.

Nous sommes, d'ailleurs, absolument désarmés contre elles.

On se gardera, quelle que soit l'intensité de la dysphagie, de pratiquer le cathétérisme de l'œsophage, de peur de provoquer une perforation imminente de ce conduit, ou d'aggraver une perforation déjà existante.

On incisera et on drainera les collections purulentes intra ou péri-néoplasiques, qui pourraient se produire. Enfin, dans le cas de fistule trachéo-œsophagienne, on pourra pratiquer la gastrostomie, autant pour supprimer la pénétration dans les voies aériennes des substances dégluties, que pour permettre l'alimentation du malade, gravement compromise par l'existence de la fistule. Cette opération, exclusivement palliative, donnera rarement des résultats brillants et ne fera, en général, bénéficier le malade que d'une très courte survie.

Le traitement de l'envahissement de l'œsophage, comme celui de l'infiltration néoplasique de la trachée, sera donc exclusivement palliatif. Pour les mêmes raisons que celles énoncées ci-dessus, on ne songera pas à mettre en œuvre un traitement radical, car les tentatives d'ablation seraient forcément incomplètes, à moins de se livrer à des mutilations énormes.

V. — OBSERVATIONS.

OBSERVATION I (Inédite). — Voir plus haut.

OBS. II. — *Épithéliome généralisé du corps thyroïde* (DREYER-DUFER, *Soc. anat. de Paris*, juin 1893).

Homme de soixante-six ans, entre dans le service du Dr Tillaux en janvier 1893, pour un ulcère de jambe. On remarque, pendant sa convalescence, une tumeur cervicale, dont le malade ne s'était pas aperçu; on assiste à son développement qui, en deux ou trois mois, devient considérable. Rapidement, la tumeur remplit le creux sus-claviculaire et adhère à la peau. On voit se produire la généralisation, au foie, l'œdème du membre inférieur gauche. Sans symptômes dyspnéiques importants, le malade meurt dans le coma, moins de quatre mois après le début de l'affection.

AUTOPSIE. — La tumeur adhère à la face profonde de la peau; elle plonge sous la fourchette sternale et remonte jusqu'à la base du crâne; elle correspond à l'isthme et aux deux lobes de la thyroïde, hypertrophiés et déformés. Le lobe gauche surtout est augmenté de volume; il comprime l'œsophage entre sa concavité et la trachée. Celle-ci, dont le calibre est normal, est repoussée et présente par conséquent une convexité droite; *on trouve à son intérieur et à partir de son origine, sur une longueur de 5 centimètres environ, de nombreuses végétations irrégulières, papillomateuses.* Une masse de ganglions résistants et très volumineux court sur le flanc gauche de la tumeur, de la convexité de la sous-clavière à la base du crâne, en dedans de la mastoïde.

On trouve des noyaux cancéreux dans le foie, la rate, les reins et les poumons; un de ces derniers, pleural, a envahi la côte sus-jacente; l'estomac présente un cancer du pylore, faisant masse commune avec les ganglions prévertébraux voisins dégénérés.

Histologiquement, épithélioma du corps thyroïde à type tubulé, se rapprochant par conséquent de l'aspect fœtal de la glande.

OBS. III. — *Un cas de cancer du corps thyroïde avec propagation à la trachée. Trachéotomie. Mort* (GAYET, *Arch. prov. de Chir.*, 1895, p. 718; Résumé).

Homme de quarante-cinq ans, entre le 30 avril 1895 dans le service de MM. Pollosson, à l'Hôtel-Dieu.

Depuis trois mois, son cou commence à grossir; en même temps, dyspnée, surtout pendant les efforts et la course. Depuis un mois, la voix est devenue voilée; de véritables crises de suffocation nocturnes et des hémoptysies fréquentes le décident à entrer à l'hôpital.

A l'examen du cou, on aperçoit des veines très dilatées et une déformation accentuée à gauche. Il y a là une tumeur, suivant les mouvements de déglutition; elle est dure et, pour la bien sentir, il faut appliquer immédiatement les doigts au-dessus de la fourchette sternale, car elle siège bas. La voix est complètement éteinte.

Le lendemain, le malade prend un violent accès de suffocation, pendant lequel il crache le sang assez abondamment. La trachéotomie s'impose.

Opération. — M. Pollosson, après avoir vainement cherché à sentir la trachée à travers les parties molles, fait une incision médiane de 5 à 6 centimètres, en dessous du cartilage thyroïde. La trachée est masquée par une tumeur siégeant en avant d'elle et produite par une émanation du lobe gauche de la thyroïde, à travers lequel il faut passer pour pratiquer enfin la trachéotomie.

Le malade a cessé à plusieurs reprises de respirer, sa face est livide et son pouls impalpable; mais, la canule placée, la respiration se rétablit peu à peu. On reconnaît que la canule est juste assez longue pour dépasser le niveau inférieur de la compression, car il faut l'enfoncer jusqu'à la garde, pour cesser d'entendre le cornage. Une autre, plus longue, est tenue toute prête à remplacer la première, en cas de besoin. Malheureusement, deux heures après, le malade est saisi d'un nouvel accès de suffocation mortel, avant qu'on ait pu lui porter secours; la canule, encore perméable, contenait quelques caillots sanguins.

A l'autopsie, le *corps thyroïde* est gros et altéré; son isthme est étroit; son lobe droit, petit et rejeté en arrière, ne pèse que 30 grammes, tandis que le gauche, atteignant 90 grammes, mesure 76 millimètres de hauteur sur 48 de longueur et 23 d'épaisseur. Il recouvre et masque complètement en avant le conduit laryngo-trachéal, fortement dévié à droite, mais peu aplati.

Larynx. — En regardant la glotte par en haut, on aperçoit entre les deux cordes vocales une *masse polypeuse*, obturant presque complètement l'orifice; elle est faiblement adhérente et très friable, mais elle rétrécit tellement le calibre du tube aérien, que l'eau dirigée en jet sur l'orifice glottique ne descend qu'en bavant à travers lui.

Trachée. — Plus bas, la tumeur thyroïdienne adhère intimement à la paroi gauche de la trachée, qu'elle infiltre et englobe. Cette *infiltration* siège sur une grande partie verticale, depuis la partie moyenne du cartilage thyroïde (à 12 millimètres au-dessous de la corde vocale gauche), jusqu'à 58 millimètres plus bas. La forme de la zone infiltrée est ovalaire, dépassant sur sa plus grande largeur le plan médian des deux faces du conduit de quelques millimètres. A la périphérie, on observe d'abord une teinte ecchymotique de la muqueuse; puis cette paroi est soulevée par des masses végétantes, irrégulières, ulcérées, au milieu desquelles se retrouvent les anneaux cartilagineux déformés. Au centre de cette zone, on peut faire pénétrer une sonde dans une caverne thyroïdienne; l'orifice de la *perforation* est à demi masqué par une languette de muqueuse infiltrée, retenue à la paroi par un pédicule aplati et flottant librement dans la trachée. Cette membrane, faisant soupape, a pu jouer un rôle parmi les causes de suffocation.

La masse néoplasique adhérait aux gros vaisseaux, du côté gauche. En arrière, elle infiltrait, du même côté, la paroi de l'œsophage qui adhérait intimement en ce point à la trachée; le récurrent gauche disparaissait dans

leur masse, tandis que celui de droite était libre. Poumons : Congestion, mais pas de noyaux de généralisation. Examen histologique : Cancer colloïde.

Obs. IV. — *Épithélioma tubulé du corps thyroïde. Propagation laryngo-trachéale* (Mermet et Lacour, *Soc. anat. de Paris*, nov. 1896; Résumé).

Femme de cinquante-six ans, entre dans le service de M. Schwartz pour des accidents dyspnéiques et asphyxiques datant de deux mois environ et provoqués par une volumineuse tumeur cervicale. Depuis trois ou quatre ans, toutefois, elle avait remarqué que son cou devenait « un peu fort »; mais c'est depuis deux mois que la tumeur a pris son développement le plus rapide. En même temps, ont apparu des symptômes de compression laryngée et de paralysie récurrentielle, puis de petites hémoptysies à répétition. La voix est rauque, bitonale par instants, avec cornage intermittent; la face est cyanosée; la déglutition des liquides est seule possible. L'état général est très précaire. On constate, au niveau du cou, l'hypertrophie des deux lobes de la glande avec empâtement ligneux des plans circonvoisins et refoulement des gros vaisseaux, à droite.

On doit faire à la malade une laryngotomie intercricothyroïdienne, dans de très mauvaises conditions; il faut traverser au moins 4 centimètres d'un tissu néoplasique friable pour trouver à 2 centimètres en dehors de la ligne médiane le conduit laryngo-trachéal. La malade survit quelques jours.

Autopsie. — Volumineux cancer du corps thyroïde, ayant envahi le larynx et la trachée, sans métastase cérébrale. L'hypertrophie portait surtout sur le lobe gauche dégénéré sur place, mais perdu et immobilisé avec les ganglions voisins dans une gangue épaisse, emprisonnant les nerfs laryngés.

Le larynx et la trachée sont profondément infiltrés et altérés, mais surtout au niveau de leurs limites communes. *Les bandes aryépiglottiques sont envahies*; le tissu sous-muqueux est le siège d'un *œdème gélatiniforme* et, vers l'articulation thyro-aryténoïdienne, existe une traînée cancéreuse, transversale, grisâtre. Les cordes vocales supérieures sont infiltrées.

Immédiatement au-dessous des cordes vocales inférieures apparaissent les bourgeons néoplasiques faisant saillie par l'incision opératoire à l'intérieur du tube laryngo-trachéal.

Plus bas, la muqueuse de la trachée présente des sillons et des replis peu saillants, formés de petites élevures blanchâtres, en séries linéaires, attribuables à de la *lymphangite cancéreuse*.

Les cartilages laryngés sont ramollis, mais non envahis. Histologiquement, épithélioma pavimenteux tubulé type du corps thyroïde.

Obs. V. — *Épithélioma pavimenteux du corps thyroïde ayant pénétré dans la trachée. Mort par suffocation* (Bufnoir et Milian, *Soc. anat. de Paris*, avril 1898; Résumé).

Histoire clinique. — Femme de cinquante-deux ans, entre pour une bronchite avec dyspnée accompagnée de cornage. Elle porte une tumeur thyroï-

[illegible] laquelle a fait son apparition [illegible] Le malade avait habité depuis trente ans la Savoie, [illegible] et [illegible] et de poitrine. Depuis cinq semaines, le [illegible] a pris un développement considérable. La fièvre est apparue, [illegible] avec [illegible] de poitrine. L'examen laryngoscopique montre que l'[illegible] par la paralysie récurrentielle.

Autopsie. — La tumeur thyroïdienne est du volume d'une petite orange. La tumeur est [illegible] par une masse [illegible]. A l'intérieur de la tumeur, sur une longueur de 5 ou 6 centimètres, à la hauteur du corps thyroïde, [illegible] *en grande partie le calibre de l'organe.* Pas d'adhérences aux autres organes, ni ganglions. Pas de généralisation.

Obs. VI. — *Cancer du lobe droit thyroïdien. Perforation de l'œsophage et de la trachée (Obs. I, résumée, de la thèse de* Carrel, Lyon, 1899-1900).

Homme de soixante ans, envoyé dans le service de M. Poncet pour des accès de suffocation, datant de quinze jours.

Cet homme était porteur depuis vingt à vingt-cinq ans d'un goitre de volume moyen et présentait des troubles de la parole et de la respiration depuis six à huit mois. A l'entrée (26 juin 1899), la voix rauque des cancéreux du larynx, la dyspnée et la dysphagie surajoutées firent porter le diagnostic de cancer laryngo-pharyngien, l'examen laryngoscopique étant impossible à cause des accès de suffocation. Quant à la tumeur thyroïdienne, dure et adhérente à la trachée, son état depuis longtemps stationnaire, joint à l'absence de ganglions, fit rejeter l'hypothèse de sa dégénérescence maligne.

Trachéotomie d'urgence par M. Delore. Au moment de l'introduction de la canule, celle-ci rencontre sur la paroi postérieure de la trachée, près du cricoïde, une large perforation trachéo-œsophagienne, en partie comblée par des bourgeons cancéreux; elle est aussitôt réintroduite avec facilité. Les suffocations cessent, mais le malade meurt quelques jours après de broncho-pneumonie.

Autopsie. — Cancer de tout le lobe droit thyroïdien réduit à un véritable pulpitage. En dedans, la cavité cancéreuse présentait une perforation à cheval sur l'œsophage et la trachée, et s'ouvrant dans ces deux conduits à la fois. L'orifice de communication était en grande partie obstrué par une masse [illegible], ce qui explique que les liquides ne passaient pas, pendant la vie, dans la trachée. Le nerf récurrent droit est [illegible] par la tumeur.

Pas de [illegible] à ces [illegible] de généralisation pulmonaire.

Obs. VII. — *Cancer [illegible] du lobe droit [illegible] sur un [illegible] Perforation de sac [illegible] Large [illegible] Paral. [illegible] des [illegible] (Obs. [illegible] de la [illegible]).*

[illegible] de cancer [illegible] de la [illegible] [illegible] quelques [illegible]. Elle [illegible] à [illegible] dans le lobe droit [illegible] [illegible] [illegible].

Trente mois après la ménopause surviennent des douleurs vives dans la moitié gauche de la tête et de la face, en même temps que le lobe gauche du corps thyroïde augmente de volume. Bientôt la voix devient rauque et la déglutition presque impossible.

Cinq mois après (28 janvier 1901), la malade entre à la clinique du professeur Poncet, avec une volumineuse tumeur thyroïdienne.

La consistance de cette tumeur est généralement ferme; ses limites sont impossibles à déterminer; à son niveau, la température locale est très élevée à la simple palpation.

La trachée paraît refoulée à droite; les sterno-cléido-mastoïdiens paraissent confondus avec le néoplasme; la carotide n'est perceptible que du côté droit, tout à fait en arrière du sterno-mastoïdien.

Il existe de très violentes douleurs dans la tête, du côté gauche. La voix est bitonale. La dysphagie est très prononcée; il n'y a pas de vomissements œsophagiens; les aliments demi-solides peuvent à peine passer.

Toux sèche, quinteuse, sans expectoration.

La malade, très cachectique, meurt quelques jours après son entrée.

Autopsie. — L'ablation de la tumeur est faite difficilement; les muscles superficiels sont infiltrés et ne peuvent être séparés de la masse commune. Le sterno-mastoïdien gauche commence à être envahi. En arrière et latéralement, on ne peut décortiquer la masse et il faut enlever toutes les parties molles situées en avant de la colonne vertébrale.

La tumeur ainsi enlevée pèse 1 350 grammes, elle semble surtout développée dans le lobe gauche. Le lobe droit, du volume d'un œuf, est dévié latéralement, sa consistance est ferme. Le reste de la tumeur est bosselé, irrégulier, de consistance ferme.

Sur une coupe transversale, on voit, au centre de la masse principale, un amas jaunâtre, mou, se déchirant sous le doigt; tout autour de lui le tissu est ferme, de couleur presque blanche. C'est à son extérieur que sont noyés les organes cervicaux.

La *trachée* est déviée à droite, entourée de tous côtés de tissu néoplasique; la lumière est encore assez grande; sa forme est très irrégulière; *à sa surface interne, on voit de petits grains arrondis, saillants sous la muqueuse.*

L'*œsophage* est absolument perdu dans le néoplasme; *ses parois sont infiltrées par la tumeur*, sa musculature détruite. Il est très peu extensible et admet à peine un porte-plume.

Le paquet vasculo-nerveux gauche est refoulé en bloc à la périphérie de la tumeur.

Aux *poumons*, noyaux de généralisation très nombreux, sur la plèvre et dans les poumons.

Examen histologique, de M. Dor :

1° Cancer épithélial des cellules thyroïdiennes, ayant pris naissance dans un vieux kyste;

2° Envahissement secondaire de la trachée, de l'œsophage et des ganglions de la région; métastase dans le poumon, sous forme de noyaux à début pleural.

Obs. VIII. — Karl Fuerer, *Einige Fälle von metastasierenden Schildrüsengeschwülsten*. Thèse de Kiel, 1889. — Cas I de la thèse de Van Straaten.)

Cancer du corps thyroïde. Extirpation, pneumonie, mort.

Autopsie. — Infiltration carcinomateuse de la trachée; thrombose des jugulaires.

Obs. IX. — Du même. — Cas analogue au précédent : envahissement de la trachée et des jugulaires.

Obs. X. — Baginski, *Berlin. klin. Wochenschrift*, 1891. — Cas 7 de Van Straaten.

Cancer du corps thyroïde. Infiltration de la paroi postérieure de la trachée: dégénérescence des muscles du larynx à gauche.

Obs. XI. — (Spreyer, *Deutsche med. Wochenschrift*, 1893. — Cas 61 de Van Straaten.)

Cancer du corps thyroïde.

A l'autopsie, on trouve une tumeur molle ayant pénétré dans la trachée.

Obs. XII. — (Van Straaten, *loco citato*: cas II.)

Cancer du corps thyroïde.

Autopsie. — Dans l'œsophage, s'avance à droite, sur une hauteur de 6 centimètres, une tuméfaction mollasse ulcérée. On trouve, en outre, quatre noyaux blancs isolés.

La trachée étant ouverte, on voit, sur la paroi postérieure, une voussure près du larynx; cette voussure est formée par du tissu néoplasique, qui s'insinuait entre le larynx et la trachée.

Obs. XIII. — (Obs. III de la thèse d'Orcel, citée plus haut, dans le texte.)

Obs. XIV. — (Carrel-Billard, *loco citato*.)

Au cours de l'ablation d'un cancer du corps thyroïde, on vit, chez une femme de soixante ans, la paroi antérieure de la trachée couverte de bourgeons néoplasiques qui s'implantaient sur les cartilages. Ils furent enlevés aussi exactement que possible, avec la curette, mais se reproduisirent rapidement. Cependant, cinq mois après, la tumeur, dont l'évolution s'était poursuivie sans arrêt, n'avait pas encore perforé la paroi.

Obs. XV. — (Daniel, *The Lancet*, 1902, tome II, p. 137; résumé.)

Femme de cinquante-sept ans, opérée pour un sarcome du corps thyroïde, morte subitement le même jour.

Autopsie. — Tumeur occupant surtout le côté droit du cou, adhérant fortement à la face antérieure de la colonne, derrière l'œsophage.

La trachée, fortement repoussée à gauche, adhérait solidement à la tumeur. L'œsophage et le pharynx étaient *englobés dans la tumeur*, spécialement ce dernier, dont la paroi était atrophiée.

ÉTIOLOGIE ET MÉCANISME
DES LÉSIONS DE L'INTESTIN
DANS LES CONTUSIONS ABDOMINALES

Par C. DAMBRIN,

Ancien interne des hôpitaux de Paris,
Chef de clinique chirurgicale à la Faculté de Toulouse.

Ayant, dans un travail antérieur[1], étudié l'anatomie pathologique et le traitement des lésions de l'intestin dans les contusions abdominales, nous nous proposons aujourd'hui d'envisager l'étiologie et le mécanisme de ces lésions.

I. — ÉTIOLOGIE.

Lorsqu'on dépouille les observations publiées, l'on est frappé par ce fait que souvent la gravité des lésions n'est nullement en rapport avec l'intensité du traumatisme. L'étiologie est en effet complexe et un certain nombre de facteurs agissent comme causes prédisposantes.

CAUSES PRÉDISPOSANTES.

Sexe. — Sur 49 cas de traumatismes de l'abdomen observés à la clinique chirurgicale de la Faculté de Bâle de 1880 à 1901, Thommen a compté 46 hommes et 3 femmes. Il est certain que les hommes sont surtout atteints. Thommen invoque, pour expliquer ce fait, la « vulnérabilité moindre des viscères abdominaux chez la femme, grâce à l'épaisseur du pannicule adipeux des parois abdominales ». Nous pensons que ce rôle de la graisse est plus que douteux. Cette prédominance du sexe masculin tient simplement à ce que les hommes sont plus exposés aux traumatismes.

1. C. Dambrin, *Recherches sur l'anatomie pathologique et le traitement des lésions de l'intestin dans les contusions abdominales*, thèse inaugurale, Paris, 1903.

Âge. — Les contusions abdominales peuvent frapper les enfants comme les vieillards, mais c'est surtout chez des sujets arrivés à l'âge moyen de la vie qu'on les observe.

Causes mécaniques. — Si, dans les contusions de l'abdomen, l'intestin grêle est si souvent et exclusivement lésé, cela tient certainement à ce que, situé superficiellement, il est exposé à toutes les violences extérieures; mais cela tient avant tout à ce que, *placé en avant de la colonne vertébrale*, il est bien disposé pour venir s'écraser contre elle. La fixité de l'intestin est une condition très favorable; c'est pour ce motif que les portions *initiale* et *terminale* de l'intestin grêle sont le plus souvent atteintes. Le gros intestin est rarement blessé, car les côlons cachés dans les flancs, et le rectum situé dans le petit bassin échappent le plus souvent à l'action des traumatismes.

Causes physiologiques. — α. *Relâchement des muscles de la paroi abdominale.* Chauveau croyait que la contraction des muscles abdominaux favorisait la rupture de l'intestin. Nous sommes d'un avis absolument opposé. Lorsqu'il existe des déchirures musculaires, il y a rarement des lésions viscérales; cela tient à ce que, dans ce cas, la violence du choc s'est épuisée dans la paroi. M. Legueu a présenté à la Société de Chirurgie 3 juillet 1901 un malade qu'il avait opéré pour une éventration consécutive à une rupture de la paroi abdominale par contusion violente. Le diamètre de cette éventration était suffisant pour permettre l'entrée du poing tout entier dans la cavité abdominale en refoulant la peau intacte. Chez ce blessé, malgré la violence du traumatisme, il n'y avait pas de lésions viscérales. D'autre part, M. Demons a été surpris de la force qu'il fallait déployer pour produire des lésions sur les cadavres dont la paroi était en état de rigidité post-mortem. Lorsque le blessé voit venir le coup, il contracte instinctivement sa paroi abdominale; c'est malheureusement là une condition exceptionnelle. Le blessé est habituellement surpris par le traumatisme; les « coups de surprise » favorisent donc la production des lésions intestinales.

β. *Ampliation de l'intestin.* On a longuement discuté sur le rôle de la distension de l'intestin par des liquides, des matières solides ou des gaz.

La *distension par les gaz* ne favorise pas la déchirure de l'intestin. Ce fait est démontré par les expériences de Longuet, de Février et Adam et par nos recherches personnelles. Lorsque, par exemple, on frappe avec le poing une anse gonflée d'air et reposant sur une table, il faut, pour produire une déchirure, déployer une force beaucoup plus considérable que lorsque l'anse est remplie de liquide.

La distension par *les matières molles ou liquides* est au contraire une condition très favorable pour produire les lésions. Morgagni le premier a formulé cette opinion d'une façon très nette. Les expériences de Longuet, Adam, et les nôtres confirment cette idée. Donc l'intestin sera plus vulnérable lorsque le sujet aura mangé depuis peu de temps. Dans un grand nombre d'observations, il s'agit d'individus ayant bu copieusement, ou en état complet d'ivresse.

γ. La *situation du blessé* au moment de l'accident est un facteur important. Si le plan postérieur du corps est appuyé contre un plan résistant, un mur par exemple, l'intestin court particulièrement le risque d'être blessé. M. le Professeur Tillaux a bien insisté sur ce fait.

Causes pathologiques. — Parmi les causes prédisposantes, nous ne faisons que signaler les altérations pathologiques de l'intestin. Les adhérences intestinales qui agissent en diminuant la mobilité de l'intestin et en l'empêchant de fuir devant le traumatisme, les inflammations chroniques, les ulcérations tuberculeuses, les ulcérations simples[1], peuvent être des conditions favorables à la production des lésions de l'intestin dans les contusions abdominales.

CAUSES DÉTERMINANTES.

Les traumatismes susceptibles de produire des lésions de l'intestin par contusion abdominale, sont infiniment variables. Quelle que soit sa nature, l'agent vulnérant peut agir de deux façons, par *percussion* ou par *pression*.

Contusion par percussion. — Parmi les agents vulnérants agissant par percussion, il faut citer en première ligne les coups de pied de cheval ou de mulet. Les contusions de l'abdomen s'observent fréquemment dans les régiments de cavalerie. C'est pour cette raison qu'elles ont été étudiées d'une façon spéciale par les chirurgiens militaires. Il faut signaler ensuite les coups de timon, de brancard, les coups de pied d'homme, les coups de bâton. Puis viennent les anciens projectiles de guerre arrivant à la fin de leur course. Otis, Baudens, Lentz en citent plusieurs exemples rappelés par Chavasse dans son mémoire. Un des plus curieux est celui de Sédillot : un soldat fut frappé par une balle, un peu à gauche de

1. M. le Prof. Jeannel, dans son mémoire sur les traumatismes du duodénum, rapporte 4 observations dans lesquelles l'autopsie du blessé a montré des lésions anciennes du duodénum : ce sont celles de Hérapath, de Gilette, de Viti et de Mc Weeney. Dans tous ces cas, la perforation siégeait au niveau d'un ulcère du duodénum, en évolution ou en voie de cicatrisation.

l'ombilic; la peau resta intacte et cependant le blessé mourut de péritonite. L'autopsie montra une large rupture de l'intestin grêle. Quelquefois la contusion abdominale peut être produite par des projectiles d'une autre espèce. Dans l'observation X de notre thèse, il s'agit d'un blessé atteint au ventre par une pièce de bois projetée avec force par une scie circulaire. Folet rapporte un fait de rupture complète de l'intestin chez un homme qui tomba d'un échafaudage et reçut sur le ventre un camarade tombé en même temps que lui.

Dans certaines circonstances, c'est le corps du blessé qui s'est trouvé projeté sur un obstacle. Morgagni relate le cas d'un blessé dont l'abdomen avait heurté un tronc d'arbre, et qui succomba à une perforation de l'iléon et du côlon. Neumann a observé une perforation du jéjunum chez un homme dont le ventre avait porté contre l'angle d'une table de billard. L'on connaît des exemples de lésions intestinales dues à une chute sur le bord d'un navire (Hérapath), sur une borne (Ducrest-Lorgerie), sur le bord d'une cuve (Heelis), sur une balustrade (Eccles). Dans l'observation classique de Baudens, il est question d'un soldat qui conduisait une brouette; il fait un faux pas, et son abdomen vient heurter un des brancards. Derocque raconte l'histoire vraiment curieuse d'un blessé qui fait une chute d'un 1er étage : son abdomen vient porter sur la tête d'un individu qui passait dans la rue. Cette contusion détermina une lésion intestinale mortelle. Dans un fait que nous avons eu l'occasion d'observer tout récemment, il s'agit d'un blessé chez lequel la contusion abdominale s'était produite d'une façon assez singulière. Cet homme, monté sur une bicyclette, marchait à vive allure et se précipita sur l'arrière d'une charrette qui était devant lui. Son abdomen heurta violemment l'obstacle, déterminant de graves lésions intestinales. Ce blessé fut opéré avec succès par M. Gosset.

Contusion par pression. — Les causes agissant par pression sont moins nombreuses. Souvent la contusion est due au passage d'une roue de voiture. Quelquefois ce sont des employés de chemin de fer, des hommes d'équipe qui sont serrés entre deux tampons de wagon. Signalons encore les contusions abdominales qui se produisent chez les mineurs ou les terrassiers pris dans des éboulements. Dans une observation de Morestin, rapportée dans notre thèse, le blessé avait reçu un énorme moellon dans la région lombaire, et avait été serré violemment entre un bloc de pierre et ce moellon.

Les anciens auteurs se sont demandés si une *contraction énergique des muscles de l'abdomen* ne pouvait pas provoquer une déchi-

rure intestinale. Chauveau, dans sa thèse, cite une observation de Scarpa concernant un « soldat de la légion italienne, qui en tirant avec beaucoup d'effort la chaîne du pont-levis de la forteresse de Longone, sentit reparaître une hernie inguinale qu'il avait eue dans son enfance... Il fallut en venir à l'opération le deuxième jour après l'accident, et le chirurgien ayant ouvert le sac herniaire dans toute sa longueur, découvrit sur le côlon une crevasse de forme arrondie, dans laquelle on pouvait introduire le doigt ».

Avec beaucoup de raison, Chauveau pense que l'opération a été précédée de taxis, et que l'intestin a très bien pu se rompre pendant ces manœuvres de réduction. Pour notre part, nous ne croyons pas à la possibilité de lésions intestinales par contraction musculaire.

II. — Mécanisme.

On a beaucoup discuté sur le mécanisme des lésions de l'intestin dans les contusions abdominales.

Suivant Morgagni, l'intestin vient s'écraser contre la colonne vertébrale : « La paroi de l'abdomen peut céder et rester intacte, tandis que les viscères poussés et pressés fort violemment contre la paroi postérieure du ventre, à l'endroit où elle est osseuse en très grande partie, doivent nécessairement se rompre ».

Jobert de Lamballe et Baudens défendirent, eux aussi, la théorie du pincement contre la colonne vertébrale.

Le 6 juillet 1848, à la Société de médecine de Strasbourg, le mécanisme des lésions de l'intestin dans les contusions abdominales fut longuement étudié. Forget, Strohl, Sédillot, Küss, prirent la parole pour défendre chacun une théorie différente. Forget, seul, prétendait que les déchirures sont dues à la compression de l'intestin entre la colonne vertébrale et le corps contondant.

Les expériences de Longuet, de Chavasse et d'Adam, confirmées par les nôtres, démontrent qu'il existe deux mécanismes principaux : le *pincement* contre la colonne vertébrale et *l'éclatement*. Tout à fait exceptionnellement les lésions sont dues à *l'arrachement*.

A. *Pincement ou écrasement.*

C'est ce mécanisme qui se rencontre dans la plupart des cas. Habituellement, en effet, l'intestin vient *s'écraser* contre la *colonne vertébrale*.

Dans toutes nos expériences sur les chiens, nous n'avons obtenu

des lésions qu'en frappant sur le ventre, *perpendiculairement et sur la ligne médiane*. Chaque fois que le coup déviait, nous ne produisions pas de lésions intestinales. De plus, nous étions forcé de passer une planchette sous le dos de l'animal, pour bien appliquer et

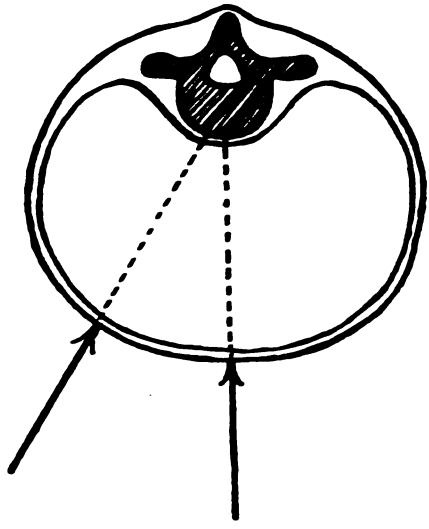

Schéma 1. — Coups dangereux.

immobiliser la colonne vertébrale. Quand le chien était couché sur la table d'opération à rigole, la colonne vertébrale portait à faux et nous n'obtenions pas de lésions.

La direction du coup importe beaucoup. Moty, et après lui Cahier, ont bien insisté sur ce fait.

α. Les *coups dangereux* sont ceux qui viennent heurter le rachis, par conséquent ce seront :

1° Les coups perpendiculaires à la paroi, portant sur la ligne médiane, au niveau ou au-dessus de l'ombilic, dans la « zone dangereuse » décrite par Moty.

2° Les coups portant sur un des flancs, mais à direction oblique en arrière et en dedans. Ces coups, en effet, ont les plus grandes chances de rencontrer la colonne vertébrale.

β. Les *coups peu dangereux* seront :

1° Les coups presque parallèles à la paroi (contusions par fouettement) ; 2° les coups portant sur la ligne médiane, mais dont la direction est oblique en arrière et en dehors. Ces coups ne blessent presque jamais l'intestin grêle, mais ils peuvent, en revanche, blesser le cæcum, le côlon ascendant ou descendant et l'S iliaque. Le gros

intestin se déchire en s'écrasant contre la crête iliaque ou la symphyse sacro-iliaque.

Les considérations qui précèdent ne sont pas une simple vue de l'esprit, elles répondent à la réalité des faits. Certaines observations le prouvent; nous en trouvons deux très instructives, dans le mémoire récent de Cahier. Dans un fait publié par Demandre

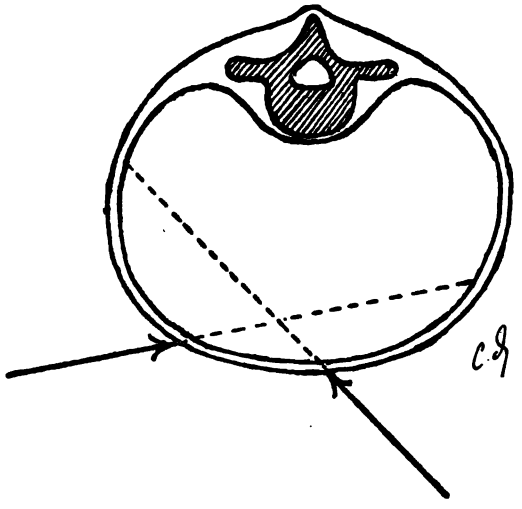

Schéma 2. — Coups peu dangereux.

Archiv. de Méd. milit., 1899), le sabot portant dans la fosse iliaque gauche, à quelques centimètres au-dessus de l'arcade de Fallope, avait refoulé tout le paquet intestinal vers la colonne vertébrale, déterminant des contusions sur cinq anses différentes. Au contraire, dans le cas de Bernardy (*Arch. de Médec. et de Pharmacie Milit.*, 1899), le coup porta dans la fosse iliaque droite de *dedans en dehors* et produisit une déchirure du cæcum.

L'*étendue de la surface vulnérante* est un facteur d'une certaine importance. Les lésions par écrasement seront d'autant plus à craindre que le corps contondant sera plus mince, plus étroit. Expérimentalement, sur des anses intestinales vides, nous n'obtenions pas de lésions lorsque le coup était donné à plat, par un objet à surface vulnérante large et aplatie. Il faut avouer, il est vrai, que ces expériences ne reproduisent pas d'une façon exacte ce qui se passe dans les traumatismes. Non seulement nous opérions sur des anses intestinales de cadavre, dont la consistance était profondément modifiée, mais encore ces anses intestinales reposaient à plat,

soit sur le sol, soit sur une table. Sur le vivant, les choses ne vont pas du tout ainsi. La colonne vertébrale, contre laquelle l'intestin vient s'écraser, représente non une surface aplatie, mais une *surface convexe*. Quelle que soit la largeur de l'agent vulnérant, l'intestin doit se trouver pincé et se déchirer facilement si le coup a été violent. Cependant, en pratique, il est absolument certain que les traumatismes agissant sur une étendue limitée de la paroi abdominale menacent surtout l'intestin, tandis que ceux qui agissent sur une grande surface blessent surtout les organes parenchymateux (foie, rate). Les statistiques de Thommen et de Neumann le prouvent d'une façon absolue.

Sur 49 faits de contusions abdominales, observés par Thommen, 20 fois le traumatisme avait intéressé une portion limitée du ventre (coup de pied de cheval, coup de timon, etc.), et 29 fois la violence avait porté sur une étendue assez considérable de l'abdomen (écrasement, compression large, etc.). Dans la 1re catégorie de faits, il y eut 13 fois des lésions, et toujours c'étaient des lésions intestinales. Dans la 2e catégorie, sur 15 cas de lésions viscérales, on nota seulement 2 fois des déchirures de l'intestin.

Neumann, dans un remarquable mémoire, basé sur 133 cas de contusions abdominales observés par lui, au cours de ces vingt dernières années, insiste aussi sur la nécessité de diviser les traumatismes en deux groupes : dans l'un, une partie *circonscrite* de la paroi abdominale est atteinte, dans l'autre, une portion *très large* de l'abdomen est frappée. D'après Neumann, dans le 1er groupe, on observe 26 fois pour 100 des lésions de l'intestin, tandis que dans le 2e groupe, il n'existe que 7 fois pour 100 des déchirures intestinales.

La *rapidité du coup* favorise la production des lésions. Les coups de pied de cheval lancés « à pleine volée », les traumatismes à détente brusque sont particulièrement redoutables parce que l'intestin n'a pas le temps de fuir. Mais il y a aussi une autre raison, elle nous est donnée par un fait expérimental. La pression lente et progressive d'une anse intestinale ne produit pas de déchirure complète; c'est sur ce fait que repose l'ingénieux procédé de gastro-entérostomie imaginé par Souligoux.

En somme, la direction du coup, sa rapidité, et l'étendue de la surface vulnérante sont des facteurs importants, dans le mécanisme des lésions de l'intestin par écrasement. Il serait donc très intéressant, au point de vue du diagnostic et du pronostic, d'être renseigné sur ces divers points; malheureusement, dans l'immense majorité des cas, ces renseignements sont, sinon impossibles, du moins très difficiles à obtenir.

Les lésions obtenues par le mécanisme de l'écrasement ont des caractères tout particuliers. La muqueuse se déchire la première, puis la musculeuse, puis la séreuse. Nous avons pu, expérimentalement, sur des anses isolées, suivant la violence du choc, déterminer tous les degrés de la déchirure. Lorsque la déchirure est complète, la perforation a la forme d'un entonnoir, dont la base répond à la muqueuse et le sommet au péritoine. Dans notre thèse, nous avons insisté sur ce point et donné des figures schématiques de cette disposition, en étudiant l'anatomie pathologique des lésions.

B. *Éclatement.*

La théorie de l'éclatement, émise par Chauveau pour expliquer certaines variétés de lésions, a été bien démontrée par les expériences de Courtade, d'Adam et de Février et Adam. Nous avons pu, nous aussi, reproduire expérimentalement ces lésions. Mais il faut bien dire que les déchirures par éclatement sont *exceptionnelles* en clinique.

Pour que l'éclatement puisse se produire, il faut que la communication d'une anse intestinale avec les anses sus-jacentes et sous-jacentes se trouve *momentanément interceptée*, sous l'action de l'agent vulnérant. Mais ce n'est pas suffisant; il faut encore que l'intestin soit *notablement distendu* par des liquides ou par des gaz.

Adam, puis M. Guinard ont bien montré, par leurs expériences sur des cadavres intacts, que, sur des intestins vides (état habituel des cadavres), les contusions donnent toujours des déchirures par écrasement. Adam a obtenu l'éclatement lorsque tout l'intestin était distendu par du liquide (de l'eau était préalablement injectée par le rectum). Il a constaté que *la rapidité du coup* avait une grande importance : les *pressions* déterminaient des déchirures par écrasement, tandis que le *choc brusque* produisait des déchirures par éclatement. Nos expériences sur des anses intestinales isolées, distendues par des liquides ou des gaz, confirment absolument les résultats obtenus par Adam. Nous avons reconnu, de plus, qu'il était nécessaire, pour déterminer l'éclatement, que le corps vulnérant agisse par *une surface assez large*. Si le coup porte par une surface très étroite, l'éclatement ne se produit pas, bien que l'anse soit distendue, et l'intestin se déchire par écrasement, au point contus.

Quoique rares, les lésions par éclatement existent réellement, dans les contusions abdominales. On en connaît un certain nombre de cas; nous en avons cités dans notre thèse, et ces observations

sont indéniables, car la morphologie de ces déchirures est tout à fait spéciale.

A l'inverse de ce qui se passe dans le mécanisme de l'écrasement, les lésions par éclatement se présentent de la façon suivante : la *séreuse cède la première*, puis la musculeuse, puis la muqueuse.

Nous avons pu, expérimentalement, reproduire tous les degrés de cette déchirure. Les perforations complètes représentent un entonnoir, à base extérieure et à sommet intérieur (voir dans notre thèse les schémas qui figurent cette disposition).

Dans les déchirures par éclatement, la lésion *siège* le plus habituellement au sommet de l'anse intestinale interceptée. Exceptionnellement, on peut noter un *éclatement à distance*. Ces éclatements à distance ont été vus au niveau du rectum, et sont dus sans doute au refoulement brusque de la totalité des gaz vers l'anus (observations de Baraduc, Guinard).

Lorsqu'il existe une déchirure par éclatement, il existe presque fatalement, sur le même sujet, des lésions par écrasement. Février et Adam insistent sur ce point, « pour montrer à l'opérateur qu'il ne devra pas, lorsqu'il sera en présence d'une perforation par éclatement, se contenter de remédier seulement à cette lésion; il devra rechercher au-dessus et au-dessous de cette perforation la lésion par écrasement, qui existe toujours, puisque pour produire l'éclatement, il a fallu qu'une certaine quantité de gaz ou de liquide fût isolée du reste du canal intestinal et comprimée fortement ».

Avant de terminer cette étude de l'éclatement, nous tenons à parler de la théorie que M. Moty a proposée pour expliquer les lésions de l'intestin, dans les contusions abdominales par coup de pied de cheval. Se basant sur ce fait que, dans certains de ces cas, on trouve sur l'intestin trois perforations, séparées par un intervalle de 3 ou 4 centimètres, M. Moty prétend que les deux perforations les plus éloignées sont produites par les branches du fer, tandis que la perforation moyenne est due à l'éclatement. Cette opinion a été combattue par MM. Guinard et Quénu à la Société de Chirurgie (12 octobre 1898), mais personne, jusqu'ici, n'a pu démontrer qu'elle était inexacte. A ce sujet, nous avons étudié la direction du fer pendant la ruade, à l'aide de photographies instantanées, et nous nous sommes rendu compte que, lorsque le coup de pied était lancé à pleine volée, la direction du sabot est telle, qu'il porte non à plat, mais seulement par son extrémité, c'est-à-dire par la pince. C'est *l'extrémité seule du fer* qui vient écraser l'intestin contre la colonne vertébrale, et il n'est pas possible d'admettre l'écrasement par les branches du fer. Bien que très ingénieuse, la théorie de

M. Moty nous semble donc inadmissible. M. Guinard nous semble avoir absolument raison lorsqu'il dit, dans son article du *Traité de Chirurgie* de Le Dentu et Delbet : « Les deux petites perforations peuvent être le fait de la contusion directe d'une anse contre le rachis; le corps contondant, comprimant les deux extrémités d'une anse, sur le même plan osseux, intercepte parfaitement toute communication du segment intermédiaire avec la cavité intestinale, et l'éclatement se produit alors au sommet de l'anse, sans qu'il soit utile d'invoquer l'action séparée des deux branches du fer à cheval. »

C. *Arrachement.*

Dans la discussion qui eut lieu en 1848, à la Société de Médecine de Strasbourg, au sujet du mécanisme des déchirures intestinales dans les contusions de l'abdomen, Strohl, le premier, présenta la théorie de l'arrachement. D'après lui, la rupture est due à ce que l'anse intestinale, retenue en un point de son trajet par un obstacle quelconque, ne peut fuir, et se rompt comme une corde, dont la limite de tension est dépassée. La déchirure serait facilitée, lorsque le coup porte obliquement. M. Guinard pense que, dans bon nombre de cas, cette théorie répond à la réalité : « L'intestin entraîné obliquement par l'agent vulnérant est arraché à son point d'attache; cela explique la fréquence relative des ruptures du jéjunum à l'extrémité supérieure du mésentère ». Nous avons vu plus haut, en étudiant les causes prédisposantes, que les portions normalement fixes de l'intestin, et celles qui ont perdu leur mobilité par suite d'adhérences ou de brides, sont plus particulièrement lésées. Mais nous pensons que cette fixité a simplement pour effet d'empêcher l'intestin de fuir devant le traumatisme. L'intestin ainsi immobilisé vient facilement s'écraser contre la colonne vertébrale. Nous estimons donc que le mécanisme de l'arrachement, qui est réel pour les déchirures du foie et de la rate, est assez douteux en ce qui concerne les lésions de l'intestin, dans les contusions abdominales.

II. — Faits expérimentaux

Afin de vérifier les divers mécanismes des lésions de l'intestin, dans les contusions abdominales, nous avons fait un certain nombre d'expériences cadavériques[1]; toutes ont porté sur des *anses intesti-*

1. Nos expériences sur les chiens, qui nous avaient servi surtout à étudier l'anatomie pathologique et le traitement des lésions, ont été publiées dans notre thèse.

nales isolées. Nous avons pensé que c'était la seule manière de voir avec précision comment l'intestin se déchirait. Chacune de ces expériences a été répétée un certain nombre de fois; toujours nous avons obtenu des résultats sensiblement identiques.

Nous avons successivement expérimenté sur des anses intestinales *vides, distendues par des liquides, distendues par des gaz.*

A. *Anses vides.*

1° Anse bien étalée, reposant sur une table.

α. *En trois points différents*, nous donnons un coup avec l'extrémité renflée d'une tige de fer. Nous obtenons, suivant la violence du coup, *tous les degrés des lésions* par écrasement, depuis la simple déchirure de la muqueuse jusqu'à la perforation complète. Les lésions existent sur les deux parois intestinales; elles sont toujours plus marquées sur la paroi postérieure.

β. Coup avec un poids de 2 kilogr, qui *porte à plat*. Nous n'obtenons pas de lésions, à peine quelques éraillures de la muqueuse.

2° Anse reposant sur une planche posée à terre. Nous faisons tomber sur l'anse, d'une hauteur de 1 mètre, un poids de 2 kilogr.

α. Le poids *porte à plat*, par une de ses faces. Après ouverture de l'anse intestinale suivant le bord mésentérique, nous voyons qu'il n'existe pas de lésions.

β. Le poids porte par une des *arêtes tranchantes*. Nous constatons, après ouverture de l'anse, qu'il existe une déchirure circulaire incomplète; la muqueuse et la musculeuse sont seules détruites, la séreuse est respectée.

α. Le poids porte par un de ses *angles*. Nous obtenons une perforation complète sur chacune des parois de l'intestin, au niveau du point contus.

Lorsque la perforation est complète, *toujours la muqueuse est plus largement déchirée que la séreuse.*

B. *Anses distendues par un liquide.*

(Anses de 30 centimètres de longueur, remplies d'eau sous pression et liées aux deux extrémités.)

1° *Anses non repliées*. Près d'une extrémité, nous donnons un *coup avec une petite massue* de fer.

α. Le coup est de violence moyenne. Nous obtenons une perforation complète sur la face postérieure de l'anse; l'eau s'échappe par cette perforation. Il semble qu'il n'y ait pas de lésion sur la face

antérieure, mais après ouverture de l'anse, nous nous apercevons qu'il existe en avant une déchirure incomplète; la muqueuse et la musculeuse sont détruites, la séreuse est respectée. Donc, perforation incomplète sur la face antérieure, et perforation complète sur la face postérieure. Les lésions siègent exactement *au niveau du point contus.*

β. Le coup est très violent. Nous obtenons une perforation complète sur chacune des parois de l'intestin, au niveau du point contus. Ce sont des *perforations par écrasement.*

γ. *Coup de poing* sur l'anse, près d'une extrémité. Nous produisons une *perforation par éclatement*, siégeant près de l'extrémité opposée de l'anse, au niveau du bord mésentérique. Cette perforation est ovalaire, à grand axe parallèle à l'axe de l'intestin; elle mesure 2 à 3 centimètres dans son plus grand diamètre. La déchirure de la muqueuse et de la séreuse semblent d'égales dimensions. Il n'existe pas de lésion intestinale au niveau du point contus.

2° *Anses repliées sur elles-mêmes.*

α. L'anse est placée *de champ*, une des branches de l'anse reposant sur l'autre, de façon à ce que le coup frappe en même temps les deux branches. Nous donnons alors un coup avec une petite massue, près des extrémités. Nous obtenons une *perforation par éclatement* siégeant sur la convexité de l'anse, au *niveau du sommet.*

Lorsque le coup est très violent, nous obtenons de plus, au niveau du point contus, des déchirures incomplètes par écrasement, surtout marquées sur la paroi intestinale qui repose directement sur la table.

β. Coup de poing sur l'anse près des extrémités. Nous produisons une *perforation par éclatement* siégeant au *sommet*, c'est-à-dire sur la convexité de l'anse. Après ouverture de l'intestin suivant le bord mésentérique, nous voyons que la perforation est ovalaire, à grand axe perpendiculaire à l'axe de l'intestin; elle siège sur le bord convexe, à égale distance des deux bords mésentériques. Le *péritoine est plus largement déchiré que la muqueuse.*

C. *Anses distendues par des gaz.*

Après avoir lié une extrémité de l'anse, nous insufflons de l'air sous pression, puis l'autre extrémité est liée.

1° *Anses non repliées.*

α. *Coup de poing* près d'une extrémité. Nous déterminons une large *perforation par éclatement*, siégeant à peu près à égale distance entre l'autre extrémité et le point contus. Elle occupe le bord

convexe; sa forme est ovalaire, à grand axe perpendiculaire à celui de l'intestin. La séreuse est plus largement déchirée que la muqueuse.

β. *Chute d'un poids* de 2 kilogr., de 1 mètre de hauteur; le poids porte par un de ses *angles*. Nous produisons une double perforation par écrasement au niveau du point contus; pas d'éclatement.

2° *Anses repliées sur elles-mêmes.*

L'anse est placée *de champ*, comme dans les expériences sur les anses remplies d'eau et repliées.

α. *Coup de poing*, près des extrémités. Nous obtenons une perforation par éclatement au sommet de l'anse. Rien au niveau du point contus.

β. *Coup de massue* près des extrémités. Nous obtenons deux sortes de lésions : 1° perforation par éclatement de l'anse intestinale; 2° déchirures par écrasement au niveau du point contus; mais ces lésions par écrasement sont d'autant plus marquées qu'on se rapproche de la paroi qui reposait sur la table.

γ. Lorsque l'anse est *peu tendue* , parce qu'elle a été mal insufflée, nous n'*obtenons pas* de perforation par éclatement, en frappant dessus avec une petite massue en fer. Nous produisons des lésions par écrasement absolument comparables à celles que nous avons obtenues en frappant sur des anses vides. Elles siègent au niveau du point contus, sur les quatre épaisseurs des parois intestinales superposées. Ces déchirures sont incomplètes en avant, elles sont complètes sur la partie postérieure de l'anse.

BIBLIOGRAPHIE [1]

Adam, *Gazette des Hôpitaux*, Paris, 1895, p. 453.
Adam et Février, *Archives provinciales de Chirurgie*, mars 1895, p. 236.
Baraduc, *Bulletins de la Société anatomique*, Paris, 1839.
Baudens, *Gazette des Hôpitaux*, Paris, 1844, p. 137.
Cahier, *Revue de Chirurgie*, juillet 1902.
Chavasse, *Archives de médecine et de pharmacie milit.*, Paris, 1884, IX, 15. — *Bulletins et Mém. Société de Chirurgie*, Paris, 1885, p. 123.
Chauveau, Thèse de doctorat, Paris, 1869.
Courtade, *Union médicale*, 1887, p. 616.
Curtis, *Americ. Journ. Med. Sc. Philadelph.*, 1887.
Delorme, *Bullet. et Mém. de la Société de Chirurgie*, Paris, 27 mars 1895.
Demons, *Congrès français de Chirurgie*, Rapports, 1897. — *Journal de Médecine de Bordeaux*, 23 janvier 1898.
Derocque, *Bulletins de la Société anatomique de Paris*, 1897, p. 249.
Ducrest-Lorgerie, *Recueil de mémoires de médecine militaire*, 1861.
Eccles, *The medical Times and Gazette*, 1863, vol. II, p. 497.

1. Cette bibliographie ne comprend que les travaux qui sont intéressants à consulter, au point de vue de l'*étiologie* et du *mécanisme*.

Février et Adam, *Archives provinciales de Chirurgie*, 1895, p. 236.
Folet, *Gazette des hôpitaux de Toulouse*, 1895, IX, p. 268.
Forget, *Société de Médecine de Strasbourg*, 6 juillet 1848.
Greig Smith, *Chirurgie abdominale*, Traduction française par P. Vallin, Steinheil, 1894.
Guinard, Article du *Traité de Chirurgie* de Le Dentu et Delbet, t. VII. — *Bulletins et Mémoires de la Société de Chirurgie*, Paris, 30 juin 1897. — *Bulletins et Mém. de la Société de Chirurgie*, Paris, 12 octobre 1898.
Guyon, *Dictionnaire encyclopédique des sciences médicales*, Article ABDOMEN.
Herapath, *The Lancet*, 1884, I, p. 23.
Jalaguier, Article du *Traité de Chirurgie* de Duplay et Reclus, 2e édition, t. VI.
Jeannel, *Archives provinciales de Chirurgie*, t. VIII, août 1899.
Jobert de Lamballe, *Traité des maladies chirurgicales du canal intestinal*, 1831, t. I.
Küss, *Société de Médecine de Strasbourg*, 6 juillet 1848.
Legueu, *Bulletins et Mém. de la Société de Chirurgie*, Paris, 3 juillet 1901.
Legouest, *Traité de chirurgie d'armée*, 1872.
Longuet, *Bulletins de la Société anatomique de Paris*, 1875.
Moty, *Revue de Chirurgie*, Paris, 1890, p. 878. — *Congrès français de Chirurgie*, 1897, p. 125.
Morgagni, *Recherches anatomiques sur le siège et les causes des maladies* (54e lettre).
Neumann, *Deutsche Zeitsch. f. Chir.*, 1902. LXIV, p. 159.
Otis, *The medical and surgical history of the war of the rebellion*, Surgical part, vol. II.
Poland, *Guy's Hospital Reports*, 1858, t. IV.
Quénu, *Revue de Chirurgie*, 1882, p. 179. — *Bulletins et Mém. de la Société de Chirurgie*, Paris, 12 octobre 1898.
Sédillot, *Gazette médicale de Strasbourg*, 1848.
Strohl, *Société de Médecine de Strasbourg*, 6 juillet 1848 (*Gazette médicale de Strasbourg*, 1848).
Thommen, *Arch. f. klin. Chir.*, LXVI. Compte rendu, *Semaine médicale*, 13 août 1902, p. 271.
Tillaux, *Gazette des Hôpitaux*, Paris, 1886, p. 1145.

Travail de la clinique de M. le Professeur Jaboulay.

LE TRAITEMENT DU CANCER DE L'ESTOMAC

PAR LA

GASTRO-ENTÉRO-ANASTOMOSE AU BOUTON DE JABOULAY-LUMIÈRE

(D'APRÈS 100 OBSERVATIONS)

Par G. GAYET,

Chef de laboratoire de clinique chirurgicale à la Faculté de Lyon.

(*Suite et fin* [1].)

V

Ce serait rendre un mauvais service à la méthode que nous défendons que de passer sous silence de parti pris les reproches qu'elle peut encourir ou de nier certains inconvénients qui lui sont imputables. Envisageons donc, avec le plus d'impartialité possible, ces reproches et ces inconvénients, et étudions-en la valeur.

La première objection et peut-être la plus grave qu'on adresse aux boutons en général est celle-ci : le malade est à la merci d'un appareil qui peut mal fonctionner, se déclancher, abandonner l'incision viscérale, se briser même.

Nous répondrons que les fils de soie se cassent aussi quelquefois, que les tuniques peuvent se couper, qu'une suture peut ne pas être imperméable; mais surtout, qu'on doit examiner attentivement le bouton avant de l'utiliser et s'assurer de sa parfaite fabrication. Du reste, ces accidents ne sont pas fréquents. Il s'en est produit un semblable la première fois que M. Jaboulay a appliqué sa méthode. La malade mourut le troisième jour après l'opération et, à l'autopsie, on trouva que le bouton avait lâché, laissant la boutonnière gastrique béante. De tels malheurs se retrouvent au début de tous les procédés, avant que l'expérience du fabricant et de l'opérateur soit faite, que la technique soit définitive.

1. Voir le numéro de janvier 1904.

On a signalé encore un autre accident du même ordre; nous voulons parler de la désunion secondaire des parties anastomosées lorsque le bouton s'élimine. Il vaudrait mieux dire, pour être précis, l'absence d'union. En effet, lorsque le bouton, par suite du sphacèle des tuniques adossées, cesse d'être l'agent de contention, il y aurait des cas où l'intestin abandonnerait l'estomac, aucune adhérence ne s'étant établie entre ces organes. M. Villard aurait observé cet accident qu'il attribuerait volontiers à un état particulier de certains péritoines incapables de l'effort adhésif nécessaire à la soudure séro-séreuse. Ce chirurgien a, du reste, en vue le bouton de Murphy modifié par lui-même, avec lequel il aurait eu des déboires de ce genre.

L'idée que certains péritoines se refusent au travail d'adhérences qu'on leur demande reste hypothétique.

Plusieurs causes accessoires pourraient encore, théoriquement d'ailleurs, être invoquées : c'est ainsi qu'avec l'appareil de Murphy, le fil interposé et les plis que la suture en bourse forme en fronçant les tuniques intestinales pourraient gêner l'accolement. Les tractions exercées par le poids de l'intestin et son élasticité, lorsqu'on a établi l'anastomose sur une portion trop élevée du jéjunum, ne laissant pas un jeu suffisant à l'anse, jouent peut-être un rôle. Enfin, ce qui est peut-être plus important comme facteur de cette insuffisance d'union, c'est l'infection; la réunion par première intention demande, là comme ailleurs, une asepsie parfaite; et la suture, lorsqu'elle est infectée, expose aux mêmes accidents. Qu'un peu de péritonite se déclare autour d'un fil malpropre, et la désunion sera amorcée. Des cas de ce genre ont été observés et M. Villard y fait allusion.

Nous croyons, en tous cas, que le véritable accident à craindre, c'est l'insuffisante coaptation des pièces du bouton. Nous devons trois morts à cette cause : le premier cas, cité plus haut, où le bouton avait complètement lâché, et deux autres dans lesquels, à l'autopsie, on trouva un entrebâillement des deux pièces qui avait permis un peu de filtration des matières et provoqué la péritonite. Le bouton était défectueux ou avait été mal serré.

Nous pensons qu'avec une inspection soigneuse de l'appareil avant l'opération, avec les précautions nécessaires pour son application, et l'épreuve par des tractions modérées après sa mise en place, suivie aussitôt de la pose d'un fil de sûreté si l'on a le moindre doute, avec ces divers soins, on se met à peu près sûrement à l'abri de tout échec de ce genre.

Si, d'autre part, on a bien protégé le péritoine contre tout écou-

lement de liquides au cours de l'opération, on a peu à craindre la péritonite, et de fait nous voyons cette complication disparaître presque dans nos dernières séries, puisque depuis dix-huit mois nous n'en rencontrons qu'un cas sur un total de 44 opérations. Il y a peu d'interventions intra-abdominales qui pourraient supporter la comparaison à ce sujet.

On ne saurait reprocher sérieusement au bouton d'exposer plus que tout autre procédé d'anastomose au circulus vitiosus; les causes de reflux de la bile dans l'estomac tiennent à de tout autres causes : situation de l'orifice par rapport à la déclivité stomacale, compression de l'anse efférente par le côlon ou son méso, coudure de cette anse, etc. On s'effraye moins aujourd'hui de cette complication combattue efficacement par des lavages d'estomac, une alimentation surveillée dans les débuts, etc.

On sait que la bile n'a pas sur les fonctions gastriques les funestes effets dont parlaient les traités classiques de physiologie; cependant il ne faut pas oublier que les cancéreux sont ordinairement des anachlorhydriques, et c'est probablement à une alcalinité excessive de leur suc gastrique à la suite de l'irruption de bile qu'il faut attribuer ces malaises, ces nausées et cette anorexie des premiers jours. Est-ce une raison suffisante pour modifier le procédé usuel et adopter l'anastomose en Y de Roux? Nous ne le croyons pas : ce serait aggraver l'opération pour un bien petit bénéfice; l'accoutumance et le rétablissement des fonctions motrices dans le sens désirable se produisent habituellement en une quinzaine de jours. Répétons-le une fois de plus : pour les sténoses non cancéreuses, on a le droit de se montrer exigeant et de chercher la perfection; pour l'opération simplement palliative, le vrai but c'est l'innocuité et la brièveté des manœuvres.

Plus sérieuse est l'objection suivante : se servir d'un bouton, c'est s'exposer à laisser un corps étranger à demeure dans l'estomac. En effet, dans un très grand nombre de cas, le bouton ne s'élimine pas, soit qu'il reste en place, soit qu'il tombe dans l'estomac.

Pour nous, cette objection est purement théorique; car il faudrait démontrer qu'il y a un inconvénient quelconque à ce que l'appareil reste dans les viscères.

Sans doute, on a rapporté quelques cas d'obstruction intestinale attribuables au bouton; mais il s'agit d'ordinaire de l'application du Murphy dans les dernières parties de l'intestin; à ce niveau, les matières dures peuvent s'engager dans la lumière et l'obturer. Pour l'estomac, le même inconvénient est beaucoup moins à craindre.

Villard[1] a publié un fait de gastro-entérostomie dans lequel le malade mourut d'inanition, le bouton ayant été obturé par des pépins de raisin. Qui ne voit que de pareils accidents sont tellement exceptionnels qu'on est vraiment autorisé à ne pas y attacher une bien grande importance.

Lorsque l'estomac devient l'habitat du bouton, il ne semble pas que le malade en soit le moins du monde embarrassé; nous avons retrouvé le bouton après un séjour de six mois dans ce viscère; il était à peine altéré, un peu noirci, sa présence ne s'était révélée par aucun symptôme fâcheux.

Parfois c'est dans l'anse sous-jacente à l'anastomose, ou plus souvent dans le cæcum qu'il faut chercher à l'autopsie l'appareil non éliminé; là encore il ne cause pas d'accidents. Chaput a admis qu'avec un diamètre dépassant 25 millimètres, il pourrait y avoir de l'obstruction intestinale; outre que ce reproche ne repose, croyons-nous, que sur des expériences faites sur le chien dont l'intestin diffère par beaucoup de points de celui de l'homme, il ne saurait être encouru par le bouton de Jaboulay qui mesure 23 millimètres.

Supposons maintenant que le bouton reste à la place même où le chirurgien l'a placé; cela se voit de temps à autre. « Sur un de mes anciens opérés », écrit le professeur Jaboulay[2], « la radiographie le décèle toujours au même point, que l'estomac soit vide ou plein; il n'est donc pas tombé dans l'estomac dont il suivrait, par ses déplacements dans le sens vertical, les variations de volume. Et puis, au cours d'une laparotomie faite pour un motif différent de celui qui avait conduit à une gastro-entérostomie trois ans auparavant, j'ai, en explorant l'ancienne anastomose, senti et délimité le bouton de Murphy qui était toujours en bonne position. »

Il ne pourrait y avoir que des avantages à cette persistance, qui est rare; du reste, aussi M. Jaboulay avait-il songé à un procédé de fixation qui l'aurait assurée dans tous les cas[3]. Malheureusement ce procédé compliquerait l'opération.

En résumé, l'objection du corps étranger à demeure ne mérite pas qu'on s'y arrête.

Il n'en est pas de même du reproche qu'il nous reste à envisager et qui est le plus grave de ceux qu'on adresse à la méthode du bouton : nous voulons parler du rétrécissement et même de l'oblitération de l'orifice de communication par un travail de cicatrisation spontanée.

1. Villard, *Mercredi médical*, 1895; et Chaput, *Soc. de Chir.*, 24 juillet 1895.
2. *Lyon médical*, 28 avril 1901.
3. Voir *Arch. prov. de Chir.*, 1900.

Nous n'hésitons pas à dire que cet argument a pour bases des faits qui sont exacts. Voici les cas que nous avons pu retrouver mentionnés dans la littérature.

Keen[1] a observé un rétrécissement de moitié dans l'orifice d'une gastro-entérostomie au bouton de Murphy après quarante-sept jours.

Abbe[2] a vu au bout de dix mois l'oblitération complète de l'orifice d'une cholécysto-entérostomie faite avec le même appareil.

Dans le traité récent de Mayo Robson et Moynihan[3] sont relatés les faits suivants :

Moynihan a rapporté un cas où il dut faire une nouvelle opération pour rétrécissement de l'orifice obtenu par le forceps de Laplace. Dans un autre cas où il a été réopéré trois ans après la pose d'un bouton de Murphy, l'orifice était complètement fermé.

Czerny rapporte un cas dans lequel l'anastomose au bouton de Murphy s'était rétrécie de 3 centimètres à 8 millimètres.

Brown rapporte un cas où l'orifice obtenu par une plaque de Senn fut retrouvé fermé par une membrane : après incision de l'estomac à distance, il sentit l'orifice avec des rebords fibreux, enfonça le doigt en déchirant ainsi la membrane; tous les accidents cessèrent.

Mayo Robson a trouvé un orifice au bouton de Murphy fermé en trois mois (à l'autopsie).

M. Jaboulay a trouvé à l'autopsie de deux gastro-entérostomisés, l'un depuis six mois, l'autre depuis un an, un orifice qui n'admettait qu'un porte-plume; l'orifice était dû au bouton de Murphy modifié par Villard.

Une cholécystogastrostomie avec son propre bouton n'offrait plus, quatre mois après, qu'un orifice de 6 à 7 millimètres.

Enfin, l'un de ses malades réopéré lui montra une cicatrisation complète de l'anastomose. Nous donnons ici cette étonnante observation :

Obs. 34. — A. L., institutrice, trente-cinq ans, entre le 3 avril 1900.

Père mort d'une attaque, mère vivante et bien portante, sept frères ou sœurs dont deux morts de congestion pulmonaire.

Il y a douze ans, la malade a commencé à souffrir de crampes d'estomac. Il y a deux ans, les vomissements sont devenus fréquents, puis quotidiens, contenant des aliments des jours précédents. Sténose pylorique très accen-

1. Keen, *Bull. Ac. de New-York*, 1893; cité par Chaput, *Bull. Soc. de Chir.*, 1895.

2. Abbe, *Annals of Surgery*, 1895.

3. Mayo Robson et Moynihan, *Maladies de l'estomac et leur traitement chirurgical*, Londres, 1901.

tuée. Pas de douleurs. L'appétit était conservé. Amaigrissement. Jamais d'hématémèse ni de melæna. Constipation habituelle.

Le 13 avril 1900 : gastro-entérostomie au bouton de Murphy; la malade a été améliorée pendant deux ou trois mois, les vomissements ont cessé complètement. Depuis, ils ont reparu, quoique moins fréquents; enfin, depuis trois mois, ils sont redevenus quotidiens. On sent une tumeur dans la région épigastrique sous l'appendice xyphoïde.

Cachexie, teint jaune paille.

12 avril 1901. Nouvelle gastro-entérostomie postérieure au bouton de Jaboulay. Au cours de l'opération, on a la surprise de trouver l'anastomose précédemment faite complètement oblitérée. Il y a même eu désunion entre l'anse intestinale et l'estomac; l'anse est simplement maintenue par des adhérences dans l'épaisseur du mésocôlon transverse qui avait été traversé par elle dans la première intervention.

La malade a survécu encore six mois à la seconde opération; les vomissements n'ont pas reparu. Elle est morte cachectique le 5 octobre 1901.

Remarquons que dans tous ces faits il s'agit du bouton de Murphy ; seule une cholécystogastrostomie faite au bouton de M. Jaboulay s'était rétrécie.

Mais il ne faudrait pas s'imaginer que les procédés en question soient les seuls qui exposent au rétrécissement. Chaput rapporte[1] l'observation et présente les pièces d'un malade opéré de gastro-entérostomie (le procédé n'est pas précisé; il est vraisemblable qu'il s'agit de son bouton personnel), et qui, deux ans après, dut être réopéré pour récidive des accidents de sténose; l'ancien orifice de gastro-entérostomie est tellement rétréci qu'il n'admet que le manche d'un porte-plume (5 à 6 millimètres de diamètre).

La suture elle-même est parfois responsable du même méfait. Perrin[2] cite deux observations de cholécystogastrostomie faite à la suture qui se sont oblitérées. L'une, due à MM. Montagnon et Duchamp[3], fut suivie un an plus tard d'une nouvelle intervention qui permet de voir entre l'estomac et la vésicule un *cordon plein*, de trois millimètres de longueur et de même épaisseur; c'était tout ce qui restait de l'anastomose. Dans la seconde observation qui appartient à Picqué[4], l'anastomose gastro-vésiculaire s'oblitéra et la fistule biliaire persista.

M. Jaboulay[5] a lui-même observé le rétrécissement de moitié d'un orifice intestinal, deux mois après la résection d'une anse

1. Chaput, *Bull. de la Soc. de Chir.*, 23 juillet 1901.
2. *La Cholécystogastrostomie*, Thèse de Lyon, 1902.
3. *Loire médicale*, 15 juin 1899.
4. *Bull. de la Soc. de Chir.*, 30 mai 1900.
5. *Lyon médical*, 28 avril 1901, p. 639.

herniée gangrenée. L'entérorraphie avait été pratiquée à la suture.

Il faut donc, nous semble-t-il, considérer la rétraction de ces orifices artificiels comme la conséquence d'un phénomène naturel, d'une tendance spontanée à la cicatrisation. Peut-être cette tendance est-elle favorisée lorsque la sténose pour laquelle on a pratiqué l'anastomose n'est pas complète, ce qui est fréquent dans les cas de cancer; si la circulation se rétablit par les voies normales, la voie normale doit avoir tendance à s'oblitérer. N'est-ce pas ce que l'on observe dans des cas analogues : fistule gastrique pour obstacle œsophagien, fistule vésicale pour sténose uréthrale, etc.? Chacun sait combien ces fistules se ferment rapidement quand la perméabilité des canaux naturels est largement rétablie [1].

Il est bien évident que lorsque l'orifice est large, l'anastomose a d'autant moins de chances de se fermer. Or, le bouton de Murphy donne des orifices très suffisants dans la plupart des cas, et il ne faudrait pas s'exagérer la fréquence des rétractions. Nous avons vu des pièces anciennes de gastro-entérostomies faites par ce procédé et qui ne le cédaient en rien en dimensions à une anastomose faite à la suture.

M. Villard a présenté une pièce de ce genre à la *Société de Chirurgie de Lyon* [2].

M. Quénu [3] a rapporté l'observation d'un malade opéré en 1897 pour ulcère avec le Murphy; quatre ans et demi plus tard, nouvelle opération qui permet de constater que l'orifice de gastro-entérostomie est normal, revêtu d'une muqueuse saine et laisse passer largement l'index et même le pouce.

Pour ce qui est du bouton de Jaboulay en particulier, nous n'avons jamais eu l'occasion de rencontrer un orifice de gastro-entérostomie nettement rétracté. Au cours d'une opération itérative, faite un an après la première pour récidive des accidents de sténose, M. Jaboulay trouve l'anastomose intacte et l'orifice parfaitement libre; le doigt peut s'y invaginer à travers les tuniques intestinales; mais le cancer a progressé, il y a de la généralisation péritonéale et l'anse jéjunale est sillonnée de traînées de lymphangite cancéreuse.

Du reste, nous possédons des observations de survie assez prolongée pour être certains que la nouvelle bouche stomacale fonctionne bien. En voici une à titre d'exemple, prise entre plusieurs autres [4].

1. Voir les expériences de Kelling (*Archiv f. Verdauungs Krankheiten*, 1900) et thèse de Pinatelle, Lyon, 1903.
2. *Bull. de la Soc. de Chir. de Lyon*, séances de mai 1903.
3. *Bull. de la Soc. de Chir. de Paris*, séance du 9 février 1902.
4. Voir les obs. de longues survies.

Obs. 31 (M. Jaboulay). — B... Jean, soixante-neuf ans, entre le 27 mars 1901, salle Saint-Louis, n° 4.

Début de la maladie il y a deux mois par des vomissements; jamais d'hématémèse; melæna à deux reprises. Pas d'intolérance gastrique à proprement parler. Amaigrissement de 6 kilogrammes. Teint jaune paille, œdème des jambes. On ne sent pas de tumeur dans la région épigastrique. Résistance de la paroi à la palpation; peu de dilatation.

Gastro-entérostomie au bouton de Jaboulay. Au cours de l'opération, on trouve un néoplasme au niveau de la petite courbure, caché sous le foie, adhérent à celui-ci et tirant sur le pylore. Le bouton est introduit facilement. La séreuse a cédé cependant sur une longueur d'un demi-centimètre au niveau de l'estomac. On consolide avec un fil de soie.

Suites très simples. Le malade sort le 15 avril 1901. Il est revu le 3 mars 1903. Il déclare avoir été très amélioré par l'opération. Pendant le mois qui a suivi celle-ci, il mangeait un peu, mais était très fatigué par des diarrhées nocturnes. Celles-ci cédèrent à un traitement médical. L'alimentation a été reprise progressivement, mais demande à être toujours surveillée sous peine de pesanteurs gastriques. C'est ainsi que la viande de bœuf, par exemple, cause des indigestions et parfois des vomissements. Le malade se nourrit d'œufs, de laitage et de cervelle. Il a engraissé de 10 kilogrammes, n'a jamais repris d'œdème des membres inférieurs et son teint est rosé. Il porte gaillardement ses soixante et onze ans.

Voilà donc un malade qui au bout de deux ans n'a rien perdu des bénéfices de l'opération. Beaucoup d'autres sont morts au bout de quelques mois des progrès de leur cancer sans avoir présenté de nouveaux signes de sténose. Quelques-uns ont à nouveau des vomissements et de la stase, mais alors il s'agit d'envahissement du nouvel orifice par le néoplasme; cela s'observe avec tous les procédés, ainsi qu'on le comprend aisément.

VI

Il convient de serrer de plus près la question des résultats et d'établir, chiffres en main, la comparaison des suites immédiates et éloignées de l'opération au bouton par rapport à celles des gastro-entérostomies obtenues par d'autres procédés.

Nous donnerons d'abord nos observations personnelles, qui nous paraissent démontrer que nos opérés ne le cèdent en rien, au point de vue du bénéfice retiré par eux de l'intervention, aux autres cancéreux qui ont subi l'anastomose palliative[1].

Quant aux autres observations qui nous ont servi à dresser notre

1. Une de ces observations a déjà été donnée plus haut (voir p. 26).

statistique, elles sont dues à M. le professeur Jaboulay et à notre ami le professeur agrégé Bérard, qui a été le premier à suivre notre maître dans cette voie après de fort intéressantes expériences sur des chiens, pratiquées en collaboration avec MM. Lumière. Ces observations sont trop nombreuses pour que nous puissions les donner en détail; nous nous contentons d'en dresser un tableau qui en résume les points importants.

Obs. 74 (personnelle). — C. N..., cultivatrice, cinquante-six ans, de Bassans (Savoie), entre à la clinique le 20 août 1902 pour une maladie de l'estomac dont le début remonte à un an; elle eut d'abord des pesanteurs douloureuses après les repas et des coliques irradiées à tout l'abdomen. Quelque temps après, melæna.

Actuellement elle vomit peu, mais réduit son alimentation au minimum; elle ne supporte que du lait et de petits potages; au moindre écart de ce régime, elle souffre pendant de longues heures. Dégoût prononcé pour la viande.

A la palpation, on sent, très à gauche de l'ombilic, une tumeur du volume d'un œuf. L'amaigrissement est considérable; teint jaune paille, œdème des jambes.

25 août. Laparotomie sus-ombilicale médiane; le pylore est cerclé par une tumeur très dure, bombée, du volume d'une forte mandarine; il est très déplacé à gauche; il y a des ganglions dans les épiploons.

Gastro-entéro-anastomose au bouton de Jaboulay. Durée de l'opération : 16 minutes.

Suites très simples; pas de température. Dès le troisième jour, on reprend l'alimentation. Au quinzième jour, la malade se lève, peut manger de tout sans être indisposée.

Exeat le 27 septembre.

9 mars 1903. La malade nous écrit qu'elle va bien; elle digère, repose la nuit. Quand elle est couchée, elle ressent parfois en se retournant une douleur du côté gauche du ventre. Elle n'a ressenti des douleurs vives que pendant un mois environ après l'intervention et depuis novembre, ne souffre plus. Son état général s'est beaucoup amélioré.

L'opération remonte déjà à six mois et demi.

Obs. 77 (personnelle). — S... Louis, quarante-huit ans, frère des écoles chrétiennes, entre le 12 septembre 1902 à la clinique médicale de M. le professeur Bondet.

Pas d'antécédents héréditaires notables. Personnellement, bonne santé habituelle jusqu'au début de l'affection actuelle; il y a eu cependant plusieurs maladies aiguës : fièvre typhoïde à trente ans; variole légère à trente-six ans; pneumonie à quarante-quatre ans.

L'affection actuelle aurait débuté il y a un an par de la pesanteur gastrique, diminution de l'appétit, renvois tantôt aigres, tantôt douceâtres. Jamais de douleurs gastriques, de crampes, de vomissements acides pou-

vant faire penser à la maladie de Reichmann, à l'ulcère ou simplement à l'hypersécrétion.

Il y a deux ou trois mois, les troubles digestifs se sont beaucoup accentués, anorexie croissante, difficulté des digestions. Les aliments ne passaient pas, le lait surtout fatiguait le malade. Renvois gazeux fréquents, traduisant des fermentations gastriques intenses. Cet état persiste actuellement.

Examen : Énorme dilatation de l'estomac qui se dessine en soulevant la paroi; sa courbe inférieure dépasse de quatre ou cinq travers de doigt l'ombilic. Clapotage hydro-aérique s'entendant à distance dès que le malade se secoue. Mouvements de l'estomac se percevant à travers la paroi.

Rien aux autres viscères. État général assez bon, teint coloré, embonpoint encore satisfaisant, bien que le malade dise avoir perdu 20 kilogr. Néanmoins teinte anémique de la peau autour de la bouche, oreilles pâles, conjonctives légèrement décolorées.

Urines normales.

Le lavage d'estomac ramène plusieurs litres de bouillie foncée à odeur butyrique et putride très prononcée.

Une heure après le repas d'épreuve on trouve :

Pain mal digéré.

Pas d'HCl libre.

Acide lactique par la réaction d'Uffelmann.

17 septembre 1902. Le malade est opéré à la clinique chirurgicale (M. Gayet). Gastro-entérostomie postérieure transmésocôlique au bouton de Jaboulay. On trouve une tumeur allongée sur la face supérieure du pylore et la petite courbure. Pas de ganglions.

L'opération, très facile, dure 15 minutes.

Suites simples. Purgatif le quatrième jour. Euphorie parfaite. Alimentation progressive.

Le malade rentre chez lui le 7 octobre, très satisfait, digérant toute espèce d'aliments.

Les premiers jours de janvier, nous avons eu de ses nouvelles par un autre religieux; il a beaucoup engraissé et va très bien.

5 mai 1903. Une lettre écrite à cette date nous donne les renseignements suivants : l'état est moins satisfaisant depuis que le malade a été envoyé à Fay, peut-être à cause de la rigueur du climat. Il digère moins facilement et est obligé de surveiller son régime; cependant le poids gagné depuis l'opération est de 8 kilogr.

Survie à l'heure actuelle : huit mois.

Obs. 78 (personnelle). — J. P..., boulanger, cinquante-cinq ans, est envoyé à la clinique par M. Bouveret pour sténose pylorique d'origine cancéreuse.

Début il y a plusieurs années, vomissements alimentaires fréquents depuis six mois, douleurs pendant les digestions. L'estomac est moyennement distendu; on ne sent pas de tumeur.

Teint terreux, conjonctives décolorées. Amaigrissement très marqué, œdème des jambes.

20 septembre 1902. Laparotomie sus-ombilicale médiane. On trouve une grosse tumeur cachée sous le foie et y adhérant, prolongée sur une grande étendue de la petite courbure. Le petit épiploon est farci de ganglions indurés.

La gastro-entérostomie transmésocôlique postérieure est assez laborieuse, car l'estomac est difficile à saisir et fuit dans la profondeur. L'incision gastrique se déchire un peu au passage du bouton, les parois gastriques sont très épaisses. Surjet de consolidation. L'opération dure 16 minutes.

Le lendemain, vomissements noirâtres. Injection de sérum.

22 septembre. Pouls 112, T. = 38°. Les vomissements ont duré toute la nuit. Ils s'arrêtent le matin.

Depuis, tout rentre dans l'ordre; alimentation progressive. Réunion per primam.

Au bout de trois semaines, il y a une nouvelle crise de vomissements. Depuis, le malade surveille davantage sa nourriture et ne vomit plus.

Exeat le 15 octobre.

19 février. La femme du malade écrit qu'après sa sortie de l'hôpital le malade a un peu repris des forces et de l'appétit. La digestion se faisait bien. Il pouvait se promener. Cela a duré environ deux mois, puis l'appétit s'est perdu de plus en plus, le pain et la viande ne sont plus supportés; il y a eu des vomissements et des hématémèses. L'amaigrissement s'est accentué, les téguments ont pris une teinte jaune paille.

Obs. 79 (personnelle). — T. X..., homme de quarante-quatre ans, entre à l'Hôtel-Dieu, salle Saint-Sacerdos, n° 32, le 19 septembre 1902.

Ce malade, autrefois obèse et diabétique, présente depuis six mois un amaigrissement considérable. Très gros mangeur, ses digestions sont devenues difficiles; il souffre de pesanteurs gastriques survenant après le repas, s'accompagnant assez rarement de vomissements; ceux-ci sont purement alimentaires et contiennent des aliments ingérés plusieurs jours auparavant.

A la percussion, on trouve l'estomac très dilaté; la succussion donne un clapotage très net. La palpation ne permet pas de reconnaître une tumeur.

Polyurie (3 litres) avec 15 grammes de sucre par litre; albumine en quantité notable; asthénie musculaire prononcée.

24 septembre 1902. Gastro-entérostomie postérieure transmésocôlique au bouton de Jaboulay. L'opération, très simple, dure 16 minutes, sutures cutanées comprises. Il y avait un gros néoplasme sur le pylore.

Suites très simples. Réunion par première intention. L'alimentation est immédiatement reprise, et le malade sort, pouvant manger au régime commun sans en être incommodé, le 14 octobre.

Ce malade est mort, quatre mois et demi après l'opération, des progrès de la cachexie, sans avoir présenté de symptômes de sténose.

Obs. 80 (personnelle). — C. F..., boulanger, quarante-sept ans, entre à la clinique le 25 septembre 1902 pour une sténose pylorique.

Début il y a deux ans environ par des pesanteurs avec douleurs au creux épigastrique après le repas. En même temps, l'appétit diminuait; le malade depuis six mois a beaucoup maigri, ses forces s'en vont rapidement.

Depuis un an, les doulours gastriques sont devenues plus vives; crampes après les repas; vomissements rares, une dizaine dans les trois derniers mois.

Actuellement, le malade est cachectique, jaune paille; il a de l'œdème malléolaire. Le poids est tombé de 70 kilogr. à 44 kilogr. Au palper, on sent nettement une tumeur pylorique; l'estomac est distendu, clapotant, animé de mouvements de contraction péristaltique qui dessinent sa forme sous la paroi.

27 septembre 1902. Laparotomie sus-ombilicale médiane. On trouve un gros néoplasme du pylore. Les ganglions engorgés sont nombreux dans le petit épiploon et aussi dans le grand. Gastro-entéro-anastomose postérieure transmésocôlique au bouton.

L'opération est simple, dure 15 minutes en tout.

Suites bénignes; l'alimentation est reprise progressivement, mais prudemment, car il persiste quelques pesanteurs.

Exeat le 20 octobre 1902.

2 février 1903. Le malade est revu; il déclare que depuis son opération, il a pu manger à son appétit, n'a jamais vomi; les fonctions digestives se font bien. Cependant, depuis quelque temps, il a des pesanteurs gastriques débutant une à deux heures après le repas et durant trois ou quatre heures. Quand il mange en petite quantité et des aliments légers, il ne sent absolument rien.

Son poids est actuellement de 51 kilogr. Il était de 44 kilogr. à sa sortie de l'hôpital; il dit cependant qu'il a recommencé à maigrir.

A la palpation, on sent dans la région sus-ombilicale médiane une grosse masse dure, du volume du poing, adhérant à la paroi. Il y a aussi de petits noyaux, du volume d'une noisette, dans l'épaisseur de la paroi. Le visage a une coloration jaune prononcée.

22 avril. Le malade revient se montrer; sa cachexie fait des progrès. Il ne vomit jamais, mais l'appétit est perdu, il a un véritable dégoût de la nourriture. L'induration de la paroi a encore augmenté; il y a des ganglions sus-claviculaires, axillaires, inguinaux. Cependant il peut encore marcher et faire d'assez longues courses.

Obs. 97 (personnelle). — B. J. M..., charron, cinquante-deux ans, vient de Saint-Rambert-en-Bugey, envoyé par le Dr Grosclaude pour une affection de l'estomac. Il entre, le 17 avril 1903, salle Saint-Sacerdos.

Ce malade, marié, père de trois enfants, a toujours eu une bonne santé, à part une fièvre typhoïde pendant l'adolescence. Il a commencé à souffrir il y un an; la douleur siégeait dans l'hypochondre droit; il se forma peu à peu un abcès qui vint proéminer vers l'ombilic et qui fut incisé en ce point

par son médecin. L'affection parut guérie après deux mois d'évolution.

Ce n'est que neuf mois plus tard, c'est-à-dire il y a trois mois, que le malade a recommencé à souffrir, cette fois dans la région épigastrique. Pas de vomissements, mais pesanteurs, renvois fétides. Constipation. L'alimentation est progressivement réduite. Il ne prend plus qu'un peu de lait ou des potages légers. Aussi l'amaigrissement a été rapide (6 kg. en 3 mois). Teint anémique, terreux. Pas d'œdème des jambes. On ne sent pas de tumeur.

La sonde ramène après le repas d'épreuve des débris de pain et de viande non digérés. Ces débris obstruent la sonde, ce qui empêche de faire le chimisme.

19 avril 1903. Laparotomie (M. Gayet). On a une certaine peine à pénétrer dans la cavité abdominale, car la région a été le théâtre d'une suppuration qui a laissé des traces cicatricielles. Après dissection de tissus fibreux et adhérents, on met à nu une énorme tumeur (un gros poing d'adulte), adhérant au foie, occupant le pylore, la petite courbure et ne laissant intacte qu'une petite poche gastrique.

Gastro-entérostomie postérieure transmésocôlique au bouton de Jaboulay; le petit volume de l'estomac rend l'opération laborieuse. Il nous semble que les sutures eussent été impossibles. Un point de suspension est placé avec difficulté, pour empêcher la coudure de l'anse efférente. L'opération, allongée par les difficultés de l'incision et celles du rapprochement des parties à anastomoser, a duré en tout 25 minutes.

Le soir, le malade est calme. Pouls à 108, pas de fièvre.

Le troisième jour, l'alimentation est reprise.

Les jours suivants, il y a un peu de bronchite purulente. L'appétit est languissant. Le cinquième jour, vomissement d'un verre de bile environ.

Le dixième jour, ablation des fils; la plaie est cicatrisée.

Le quatorzième jour, le malade quitte l'hôpital; son état est satisfaisant, mais la teinte jaune paille de la peau paraît avoir augmenté.

Un coup d'œil d'ensemble sur ces sept observations nous montre en premier lieu que la mortalité opératoire a été nulle. Nous n'insistons pas sur ce fait qui peut tenir au hasard d'une heureuse série; on ne peut du reste faire grand cas d'une aussi petite statistique que peut changer du tout au tout, d'un jour à l'autre, un ou deux cas malheureux. Nous verrons plus loin ce que donne à ce point de vue le groupe plus sérieux de nos 100 observations.

De ces 7 opérés, un est mort quatre mois et demi après l'intervention, et un autre après un délai exactement semblable. Les cinq autres étaient encore vivants lorsque nous avons reçu de leurs nouvelles, pour deux d'entre eux, huit mois, pour un autre, sept mois, pour un autre, cinq mois, enfin pour le dernier, un mois après leur opération. Un de ces malades (obs. 74) ne paraît présenter aucun signe de généralisation; le dernier est trop récemment opéré pour

être intéressant à ce point de vue. Les trois autres paraissent avoir déjà des signes de l'extension de leur néoplasme.

Avant de donner les résultats de notre statistique, jetons un coup d'œil rapide sur les statistiques des auteurs qui nous ont précédé. La mortalité opératoire de la gastro-entérostomie est appréciée très diversement, et cela se conçoit, car ainsi que le disait Rydygier au Congrès de 1900, les résultats dépendent du cas même, de l'état local et encore plus de l'état général. C'est pour cela qu'on peut, à son gré, obtenir une statistique meilleure ou pire, choisissant les meilleurs cas, ou les moins bons...

Quoi qu'il en soit, voici quelques chiffres :

Rydygier (de 1880 à 1900) accuse une mortalité de 42,1 p. 100; en ne comptant que les trois dernières années	35 p. 100
Haberkant	42,8 —
Von Hacker	36,8 —
Mehler	65,2 —
Chlumsky	40,5 —

Cette dernière statistique, très importante, montre que la mortalité va en s'abaissant :

1881-85	75 p. 100
1886-90	48 —
1890-96	36 —
Desfosses (Th. de Paris, 1898)	33,87 —

Certains auteurs, très partisans de la pylorectomie, réservent la gastro-entérostomie aux cas vraiment très mauvais. Aussi leur mortalité est-elle énorme :

Carle et Fantino	40 p. 100
Mayo Robson et Moynihan	43 —

D'autres auteurs ont des chiffres meilleurs :

Roux (de Lausanne) (Th. de Kolbe, 1901)	28 p. 100;
Von Eiselsberg	25 —
Petersen	24 —

Nous pourrions multiplier ces chiffres; ce serait inutile, car les précédents, provenant de statistiques importantes, donnent une idée suffisante de ce que vaut aujourd'hui l'opération.

La gastro-entérostomie au bouton de Jaboulay, sur un total de 100 observations, nous donne 18 morts, c'est-à-dire 18 p. 100[1]. Ce chiffre est déjà en notable diminution sur les précédents. Il est

1. Rappelons une fois de plus qu'il ne s'agit ici que de cancéreux. Toutes les statistiques montrent bien la gravité de l'opération chez ces malades comparativement avec les autres causes de sténose pylorique. Si nous ajoutions à nos gastro-entérostomies pour cancer celles qui ont été pratiquées dans le service pour ces autres variétés de lésions gastriques, nous abaisserions notre mortalité de plus de 50 p. 100. Mais il ne faut comparer que ce qui est comparable.

appelé à diminuer encore car il est très remarquable que les dernières opérations donnent une mortalité moitié moindre.

En 1902, 26 cas, 2 morts, soit ..... 7,6 p. 100
En 1903 (janvier-mai) 15 cas, 1 mort, soit..... 6,66 —

Et les cas opérés sont des plus mauvais, au point de vue de l'état général; ce sont des cas pour lesquels la pylorectomie ne saurait être indiquée; ainsi le cas de mort de 1903 concerne une malade de soixante-quatre ans qui était au dernier degré de la cachexie, avait de la tétanie et mourut d'épuisement le deuxième jour après l'opération.

Les causes de la mort n'ont pas toujours été précisées dans les observations dont nous disposons. Voici les renseignements que nous avons pu recueillir à ce sujet.

Une mort (obs. I) par péritonite, le bouton ayant cédé.

Deux morts (obs. 5 et 17) le jour même de l'opération, le malade ne s'étant pas relevé du shock opératoire.

Une mort (obs. 26) le même jour, par hémorragie due à des ulcérations stomacales dont l'une siégeait au voisinage de l'anastomose et l'autre dans le duodénum.

Une mort vers le 10e jour paraissait due à un *circulus vitiosus*. Le malade avait été transporté chez lui, il présenta des vomissements bilieux incoercibles, le ventre resta constamment souple et le médecin traitant, qui nous écrivit à ce sujet, crut devoir écarter l'idée de péritonite.

Une mort le 12e jour par désunion secondaire de la plaie abdominale, les fils ayant été enlevés trop tôt; la plaie se rouvrit, les intestins firent hernie dans le pansement : péritonite suraiguë.

Une mort le 14e jour, survenue subitement alors que les suites immédiates avaient été parfaites (obs. 47). S'agissait-il d'une embolie partie de l'estomac? Cette hypothèse vraisemblable n'a malheureusement pu être vérifiée, l'autopsie ayant été refusée.

Une mort d'épuisement, le 2e jour; la malade avait de la tétanie la veille de l'opération. Elle serait morte dans un très bref délai, même sans opération (obs. 89).

Deux morts de broncho-pneumonie (obs. 84 et 39) aux 12e et 8e jours.

Quatre morts de péritonite aux 3e, 4e, 4e et 12e jours (obs. 29, 33, 53 et 63). Dans les deux premiers cas, nous tenons de l'interne qui fit l'autopsie qu'on trouva la coaptation du bouton insuffisante, les deux pièces étaient entrebaillées et la péritonite était le résultat de la filtration des matières.

Nous n'avons pu avoir de détails sur les causes de la mort dans les quatre autres cas.

On remarquera que, sur ces quatorze morts dont nous connaissons la cause, il y en a au moins huit qui n'ont aucune relation avec le mode d'anastomose employé; restent cinq cas de péritonite dont trois sûrement imputables au bouton, et un cas de *circulus vitiosus* qui peut avoir tenu aussi bien à une coudure ou à une compression par le méso qu'à une obstruction de l'appareil.

Les résultats immédiats de l'opération ne présentent rien qui soit particulier au procédé. Il y a toujours une période difficile d'anorexie, de faiblesse, qui dure une quinzaine de jours environ et qu'il faut combattre par l'alimentation précoce, les injections de sérum, les toniques. Il est certain que dans un grand service d'hôpital où se coudoient les malades les plus divers, où le personnel est parfois insuffisant, on a plus de peine qu'en clientèle privée à éviter les complications pulmonaires, les fautes de régime et même le simple affaissement moral et physique qui nuisent à la guérison. Aussi l'impression de M. Jaboulay est-elle que les résultats sont bien meilleurs chez des malades d'une condition plus aisée, soignés en ville.

Nous ne dirons rien des résultats éloignés, car nos observations concordent avec celles de Terrier, de Hartmann, de Soupault : même amélioration rapide à partir du 15e jour, engraissement, retour des forces. Cet état dure quelques mois, mais il est rare qu'il ne persiste pas quelques troubles gastriques, pesanteurs, dégoût pour certains aliments; il persiste aussi de l'anémie, de la faiblesse dans beaucoup de cas. La récidive survient plus ou moins vite.

Ce qu'il faut établir, c'est la survie que donne le procédé au bouton, comparativement avec les autres modes de gastro-entérostomie. Eh bien! cette survie est satisfaisante et montre bien qu'il ne faut pas attacher grande importance aux reproches de rétraction rapide de l'anastomose.

Nous avons recherché tous les anciens opérés, jusqu'à l'année 1903 exclusivement. Sur ces 85 malades, il y avait 17 morts opératoires; nous n'avons pu avoir des nouvelles précises sur tous les 68 malades restants. Nous avons eu exactement 44 réponses. Sur ces 44 opérés il y avait, aux dernières nouvelles, 16 survivants et 28 morts.

Parmi ceux dont nous avons appris le décès, il y en a plusieurs qui ont eu des survies notables, de vingt-quatre, de dix-huit mois, entre autres.

Parmi les survivants actuels, on peut exprimer la survie par le tableau suivant :

26 mois.....	1 malade	9 mois.....	2 malades
24 —	1 —	8 —	1 —
17 —	1 —	7 —	2 —
12 —	2 —	6 —	1 —
11 —	1 —	5 —	3 —

Un autre malade a donné de ses nouvelles deux mois et demi après l'opération, aucune depuis.

Les opérations au bouton n'étant pratiquées que depuis trois ans, il est impossible de fixer exactement la survie moyenne, car celle-ci s'améliore chaque jour par la prolongation d'existence d'un certain nombre de malades. Tout ce que nous pouvons faire en dressant la moyenne des 44 résultats éloignés connus, c'est d'établir la survie minima, celle acquise d'ores et déjà : elle est de sept mois environ, et correspond par conséquent exactement à ce qu'indiquent les auteurs pour la gastro-anastomose dans le cancer[1]. Mais, répétons-le, ce n'est là qu'un minimum, et la survie moyenne réelle serait bien supérieure, car plusieurs de nos 16 survivants sont en très bonne santé aujourd'hui et peuvent vivre longtemps encore.

A ce propos, nous devons faire remarquer qu'il doit se glisser forcément dans les statistiques quelques cas d'ulcère, car on sait que le diagnostic entre cette affection et le cancer est souvent impossible même à l'opération, même sur la table d'autopsie. C'est là un fait bien connu de tous les chirurgiens. Mais il ne faudrait pas croire que les cancéreux eux-mêmes ne puissent bénéficier parfois d'un long arrêt dans l'évolution de leur mal; il y a des observations appuyées sur des preuves indiscutables : généralisation, coupes histologiques, et dans lesquelles on voit des prolongations d'existence de plusieurs années après l'intervention. On a cité des survies de quatre et cinq ans chez des malades dont la récidive a cependant montré qu'ils étaient bien atteints de cancer.

Résumons maintenant en quelques mots le bilan de la gastro-entérostomie pour cancer par le procédé du bouton de Jaboulay-Lumière. Cette opération donne :

1° Une mortalité de 18 p. 100 sur une statistique de 100 cas; ce chiffre est le plus bas qu'ait jamais fourni aucune statistique *nombreuse* de gastro-anastomose *pour cancer*. Il s'améliore encore remarquablement puisque la statistique de 1902 ne donne plus que 7,6 p. 100 et celle de 1903 (janvier-juin) 6,66 p. 100.

2° Une survie moyenne de sept mois, minimum d'ores et déjà

1. Voir les Thèses de Defossez, Guillot (Paris, 1901), et Terrier et Hartmann.

acquis, mais qui est bien au-dessous de la vérité, puisqu'un certain nombre de malades continuent à vivre sans symptômes de récidive. Cette survie est celle que donnent les auteurs pour les opérations analogues (Dreydorff, Mikulicz, Czerny, etc.).

3° Le soulagement et l'amélioration des malades est comparable en tout à ce que donnent les procédés de suture : engraissement, retour des forces, cessation des vomissements, etc.

Il nous paraît donc que, puisque d'une part, les résultats immédiats et éloignés de l'opération au bouton valent ceux des opérations à la suture, que d'autre part, la rapidité et la facilité de ses divers temps sont certainement plus grandes, l'appareil de Jaboulay-Lumière mérite d'être utilisé dans les cas de cancers de l'estomac non justiciables de la pylorectomie; et en présence des progrès de cette dernière opération, qui tend de plus en plus à ne laisser à la gastro-entérostomie que des cas avancés avec état général déplorable, cet appareil doit trouver de très nombreuses indications, puisqu'il permet au chirurgien de pratiquer l'opération palliative avec le maximum de rapidité et d'innocuité.

Tableau annexe.

N. B. — Dans ce tableau, les observations sont rangées par ordre chronologique. Nous avons noté comme morts opératoires toutes les morts survenues dans les trois premières semaines après l'opération. La dernière colonne indique les résultats éloignés (morts ou survies) tels que nous avons pu les connaître par les réponses des malades ou de leurs parents auxquels nous avons écrit. Pour ceux dont nous n'avons pu avoir des nouvelles, nous mettons un point d'interrogation. Mais il est bien entendu que ceux-là ont eu une survie opératoire, et leur sortie de l'hôpital a été contrôlée sur les registres administratifs de l'Hôtel-Dieu.

NOTE

Nous avons retrouvé, trop tard pour en tenir compte dans notre statistique, une observation qui est un des plus beaux succès de la méthode que nous préconisons :

A. B..., femme Bon..., atteinte de sténose pylorique néoplasique (vomissements, melæna, etc.), est opérée le 9 octobre 1900... Elle est si améliorée par l'opération qu'elle reprend sa vie ordinaire et survit jusqu'au *25 janvier 1904*, soit près de *quarante mois*; elle meurt à cette époque de cachexie cancéreuse (23 février 1904).

Tableau général des gastro-entérostomies pour cancer.

N° D'ORDRE ET OPÉRATEUR	NOM	AGE	SEXE	DATE DE L'OPÉRATION	MORT OPÉRATOIRE (JOUR, CAUSE)	NOUVELLES ULTÉRIEURES ET SURVIES
1 M. Jaboulay.	G. P.	36	M.	6 juin 1900.	3e jour, péritonite.	
2 —	T. G.		—	27 juillet 1900.	.....	?
3 —	G. A.	50	F.	4 août 1900.	.....	2 mois 1/2.
4 —	G. J.	72	—	9 —	.....	?
5 —	S. J.	55	—	16 —	.....	?
6 —	C. F.	56	—	25 —	1er jour, shock.	
7 —	G. F.	63	—	7 septembre 1901.	.....	5 mois 1/2.
8 —	B. C.		M.	8 —	.....	?
9 —	M. D.	45	—	17 —	.....	?
10 —	C. M.	52	F.	28 —	.....	?
11 —	B. J.	50	—	10 octobre 1901.	.....	5 mois 1/2.
12 —	P. J.		M.	12 —	8e jour (?)	
13 —	D. A.		F.	17 —	.....	4 mois 1/2.
14 —	G. A.		M.	29 —	.....	24 mois.
15 —	A. E.		—	12 novembre 1901.	12e jour, circulus vitiosus.	
16 —	R. B.	52	F.	15 —	.....	?
17 —	G. R.		M.	1er décembre 1901.	1er jour, shock.	
18 —	P. E.	60	—	3 —	.....	?
19 —	M. E.		F.	3 —	.....	2 mois 1/2.
20 —	M. M.		—	18 —	.....	Sortie après 2 mois 1/2.
21 —	R. J.	62	—	26 —	.....	?
22 —	L. L.	55	—	12 janvier 1901.	.....	?
23 —	G. C.		M.	16 —	.....	?
24 —	Ch. A.	62	—	28 —	.....	?
25 —	P. J.	55	F.	30 —	.....	1 mois.
26 —	J. J.	55	M.	8 février 1901.	1er jour, hémorragie.	
27 —	G. R.	44	—	18 —	.....	?
28 —	C. A.	58	M.	21 —	.....	Sorti après 1 mois 1/2.
29 —	Ch. V.	52	F.	26 —	4e jour, péritonite.	
30 —	K. S.	38	—	21 mars 1901.	.....	Vit 26 mois après.
31 —	B. J.	69	M.	28 —	.....	Vit 24 mois après.
32 —	M. L.	38	—	30 —	.....	7 mois.

33	M. Jaboulay.	J. E.	65	—	13 —	.....	
34	—	A. L.	35	F.	1er avril 1901.	3e jour, péritonite.	6 mois.
35	—	M. M.	58	F.	22 avril 1901.	.....	?
36	—	T. F.	51	—	13 mai 1901.	.....	2 mois.
37	—	R. A.	43	M.	21 —	.....	4 mois. 1/2.
38	—	S. V.	47	—	28 —	.....	?
39	—	P. M.	52	F.	1er juin 1901.	12e jour, broncho-pneumonie.	
40	—	G. R.	55	—	1er —	.....	1 mois.
41	—	B. J.	61	—	7 —	3e jour (?)	
42	—	O. M.	51	—	11 —	.....	1 mois 1/2.
43	—	Ch. M.	43	—	26 —	12e jour, désunion de la plaie.	
44	—	P. Ch.	46	M.	12 juillet 1901.	.....	3 mois 1/2.
45	—	S. E.	54	F.	31 —	4e jour (?)	
46	—	M. M.	41	—	6 août 1901.	.....	1 mois.
47	—	M. E.	42	—	8 —	14e jour; embolie cérébrale?	
48	—	B. D.	50	M.	—	.....	6 mois.
49	—	S. J.	49	—	31 —	6e jour (?)	
50	—	C. M.	52	—	31 —	.....	?
51	—	G. J.	51	—	10 septembre 1901.	.....	9 mois.
52	—	D		—	—	.....	3 mois.
53	—	A. C.	44	F.	18 —	12e jour, péritonite.	
54	—	V. J.	63	M.	21 —	.....	?
55	—	D. F.	73	—	14 octobre 1901.	.....	2 mois.
56	—	B. G.	49	—	14 —	.....	Vit 17 mois après.
57	—	G. H.	46	—	15 novembre 1901.	.....	4 mois 1/2.
58	—	M. P.	46	F.	23 —	.....	5 mois.
59	—	B. M.	67	—	18 —	.....	18 mois.
60	—	G. A.	61	M.	29 janvier 1902.	.....	?
61	—	M. E.	59	—	18 février 1902.	.....	?
62	—	Ch. A.	50	F.	11 mars 1902.	.....	1 mois.
63	—	G. R.	48	—	25 —	4e jour, péritonite.	
64	—	H. E.	42	—	24 avril 1902.	.....	?
65	—	A. M.	58	F.	15 mai 1902.	.....	Vit 11 mois après.
66	—	C. J.	40	M.	24 —	.....	?
67	—	V.	50	F.	—	.....	3 mois.
68	M. Bérard.	A.		—	—	.....	Vit 6 mois après.
69	—	Z.		—	—	.....	Vit 5 mois après.

N° D'ORDRE ET OPÉRATEUR	NOM	AGE	SEXE	DATE DE L'OPÉRATION	MORT OPÉRATOIRE (JOUR, CAUSE)	NOUVELLES ULTÉRIEURES ET SURVIES
70 M. Jaboulay.	L.	58	M.	25 juin 1902.	.....	Vit 12 mois après.
71 —	B. L.	51	—	25 juillet 1902.	.....	—
72 —	B. J.	51	—	4 —	.....	?
73 —	D. L.	52	—	4 —	.....	?
74 M. Gayet.	C. N.	56	F.	25 août 1902.	.....	Vit 7 mois après.
75 M. Bérard.	A.	45	M.	12 septembre 1902.	.....	Vit 9 mois après.
76 M. Gayet.	M. J.	54	—	17 —	.....	4 mois 1/2.
77 —	S. L.	46	—	17 —	.....	Vit 9 mois après.
78 —	J P.	55	—	20 —	.....	Vit 5 mois après.
79 —	X. T.	44	—	24 —	.....	4 mois 1/2.
80 —	C. F.	47	—	27 —	.....	Vit 7 mois après.
81 M. Bérard.	F.	48	—	8 octobre 1902.	.....	Vit 8 mois après.
82 M. Jaboulay.	D. J.	41	F.	1er novembre 1902.	.....	?
83 —	G. M.	56	—	5 —	.....	2 mois.
84 —	T. M.	55	—	9 décembre 1902.	8e jour, broncho-pneumonie.	
85 —	H. M.	48	M.	16 —	.....	3 mois 1/2.
86 —	M. M.	70	F.	17 janvier 1903.	.....	Vit 7 mois après.
87 —	B. L.	55	M.	18 —	.....	?
88 —	M.	31	F.	21 —	.....	?
89 —	R. M.	64	—	23 —	2e jour, épuisement.	
90 —	P. Ma.	57	—	25 —	.....	?
91 —	V. M.	67	F.	17 février 1903.	.....	?
92 —	T. J.	36	M.	26 —	.....	?
93 —	A. L.	51	—	9 mars 1903.	.....	?
94 —	J.	42	—	15 —	.....	1 mois 1/2 (pylorectomie secondaire).
95 —	R. E.	62	—	25 —	.....	?
96 —	D. E.	47	—	26 —	.....	3 semaines (pylorectomie, mort de granulie).
97 M. Gayet.	B.J.-M.	52	—	19 avril 1903.	.....	?
98 M. Bérard.	G. M.	39	F.	29 —	.....	?
99 M. Jaboulay.	Ch. A.	62	M.	1er mai 1903.	.....	?
100 —	B. J.	46	F.	6 —	.....	?

HYPERTROPHIE CONGÉNITALE DES ORTEILS

(HALLOMÉGALIE)

PAR MM.

Henri CAUBET, et **Salva MERCADÉ**,

Ancien interne des hôpitaux de Paris.

Interne des hôpitaux,
Aide d'anatomie à la Faculté de Paris.

(*Suite* [1].)

I. — ÉTUDE MACROSCOPIQUE.

A. — L'orteil.

SIÈGE. — L'orteil malade est presque toujours le deuxième ; tandis que dans la macrodactylie, d'après Wittelshöfer [2] et Polaillon, c'est le troisième doigt qui est le plus souvent en cause.

Pour Légée [3], ce serait le gros orteil qui serait le plus fréquemment atteint. Puis viennent, par ordre de fréquence, le troisième et le premier ; le quatrième et le cinquième sont toujours indemnes. Dans un seul cas (Wagner), il existait une hypertrophie double du cinquième orteil. Ainsi que le fait remarquer Murray Humphry [4], ce sont donc les orteils voisins du bord tibial du pied qui sont le plus souvent malades.

Rarement l'hypertrophie se localise à un seul orteil ; il est plus fréquent de voir les premier et deuxième atteints ensemble (Burow, Albert), ou les deuxième et troisième (Busch, Burow, Billroth), ou enfin, les premier, deuxième et troisième (Duplouy, Galvani, Dubreuil, Busch). Quant au côté le plus souvent atteint, nous nous trouvons en présence de variations d'opinions, comme du reste toutes les fois qu'il s'agit de lésions dont la pathogénie est obscure.

Trélat et Monod [5] prétendent que dans l'hypertrophie congénitale, c'est le côté droit du corps qui est atteint de préférence.

Wagner [6], John Reid [7], croient que c'est plutôt le côté gauche.

1. Voir le numéro de janvier 1904.
2. Wittelshöfer, Ueber angeborenen Riesenwuchs der oberen und unteren Extremitäten; in *Archiv* von Langenbeck, 1879, t. XXIV, p. 57.
3. Légée, *loc. cit.*
4. Murray Humphry, *loc. cit.*
5. Trélat et Monod, *loc. cit.*
6. Wagner, *Deutsche Zeitschrift für Chirurgie*, 1887, 280.
7. John Reid, *loc. cit.*

Pour la macrodactylie, le côté droit paraît un peu plus prédisposé que le côté gauche. Polaillon cite 20 cas à droite pour 16 à gauche et 3 des deux côtés.

L'analyse des observations d'hypertrophie congénitale des orteils que nous avons recueillies nous porte à penser que l'hallomégalie siège de préférence à droite ; simple coïncidence, peut-être, le nombre des observations publiées étant insuffisant pour que nous affirmions que le côté droit est réellement prédisposé.

D'après Murray Humphry, l'hypertrophie est quelquefois symétrique ; nous n'en connaissons guère que les cas de Broca et de Wagner.

Forme. — Dans la majorité des cas, l'orteil s'hypertrophie dans toutes ses dimensions. Il peut alors conserver son aspect normal et subir une simple hypertrophie de ses éléments; mais le plus souvent l'orteil est déformé. Il se présente alors sous des aspects variables. Tantôt il est plus gros à la base qu'à la pointe, ce qui lui donne un aspect conique; tantôt il se présente au contraire renflé à son extrémité, en massue ou en baguette de tambour. L'hypertrophie a alors porté surtout sur la phalangette.

La saillie globuleuse formée par l'orteil difforme peut être localisée au doigt et l'hypertrophie cesser au niveau du pli de flexion de l'orteil, mais le plus souvent, elle se continue en arrière sans aucune limite avec la tumeur plantaire qui coexiste presque toujours.

Dans certains cas, lorsque deux orteils sont hypertrophiés simultanément, la graisse peut franchir le sillon interdigital ; le tissu adipeux hypertrophié l'efface peu à peu ; la peau est repoussée, si bien que les deux orteils semblent avoir des téguments communs; ils sont pour ainsi dire soudés ensemble (obs. Billroth, Nélaton).

Direction. — L'orteil, à l'origine, conserve ses rapports normaux avec les orteils voisins. Ce n'est que dans le cours de son accroissement de volume que, trop à l'étroit, il tend à renverser les rapports normaux de l'avant-pied.

Il prend alors la direction qui sied le mieux à son hypertrophie; mais si la forme qu'il prend est assez variable pour qu'elle diffère dans chaque cas, il n'en est pas de même de sa direction.

Si le gros orteil est en cause, il pourra être rejeté en dedans ou en haut (obs. Allingham). Parfois, il se dirige en dehors, passant par-dessous les orteils suivants, et l'hypertrophie en longueur peut être telle que son extrémité unguéale arrive à toucher celle du cinquième orteil (Broca).

Mais si on a affaire à une hypertrophie du deuxième ou du troisième orteil, celui-ci se relève toujours et se place en légère exten-

sion. On peut les voir également tordus sur leur axe, comme dans l'observation de Jayle et Desfosses.

Dans le cas où il y a déviation latérale des orteils, on peut penser avec Curling[1] que l'inclinaison est produite par la tension du tendon extenseur déplacé dont le développement est en retard sur l'accroissement de l'orteil. Exceptionnellement, il restera dans la rectitude. Enfin, dans aucun cas, il ne sera fléchi, et cela se conçoit puisque la masse lipomateuse qui constitue en grande partie la difformité siège à la face plantaire.

Dimensions. — L'orteil présente des dimensions très variables. Par rapport aux orteils voisins, il paraît toujours très volumineux. Mais il ne semble pas tant se développer en longueur qu'en largeur. On conçoit qu'il soit impossible de donner des chiffres exacts des dimensions que peuvent atteindre les orteils malades, l'hypertrophie n'étant que relative et pouvant s'affirmer beaucoup plus par comparaison avec l'orteil correspondant que par mensuration propre.

Les rapports en longueur des orteils malades et sains sont donc seuls à envisager : 5/3 (obs. pers. I et obs. XIX) ; 6/4,5 (obs. Galvani) ; 10/4,5 (obs. Böhm).

Ils diffèrent donc peu par leur longueur, celle-ci étant double généralement du côté malade.

Mais quel est le segment de l'orteil qui s'est le plus développé ? Presque tous les auteurs ont négligé de pousser aussi loin le détail de leur observation. Aussi, nous contenterons-nous de constater que dans les deux observations où ces mesures ont été prises (obs. I et III pers.), c'est la dernière phalange qui s'est toujours montrée la plus longue : 3/1 et 2/1,25.

C'est surtout en largeur que l'orteil s'accroît.

Ici la différence est plus sensible : 4/1,5 (obs. Böhm) ; 8/5 (obs. I pers.) ; 11/7 (obs. Galvani).

Morestin affirme même que l'orteil malade peut être 30 ou 40 fois plus gros que son congénère du côté opposé.

Consistance. — La consistance de l'orteil hypertrophié est variable suivant qu'on examine la face dorsale ou la face plantaire. Du côté de la face dorsale, l'orteil paraît normal et on arrive rapidement sur le contact dur des phalanges. Il n'en est pas de même à la face plantaire. La consistance est molle, dépressible, presque réductible (Morestin), à demi élastique (Albert).

Peau. — La peau qui recouvre l'orteil hypertrophié est rarement

1. Curling, *loc. cit.*

normale ; le plus souvent elle est épaissie. Sa coloration ne présente, dans la majorité des cas, aucune particularité, mais quelquefois l'orteil malade est plus pâle que les voisins (obs. III pers. et obs. Morestin). D'après Morestin, on observerait dans certains cas une coloration rosée.

Ailleurs, on peut apercevoir, courant sur la face dorsale de l'orteil, une veine dilatée dont la coloration tranche avec la pâleur des téguments (obs. I pers.). Mais dans aucune observation d'hypertrophie partielle nous ne trouvons les taches nævi formes dont parlent Trélat et Duzéa.

Des troubles trophiques peuvent se manifester.

Dans notre troisième observation, il existait sur le côté externe de l'orteil une petite plaie suintante dont l'apparition était due sans aucun doute à la facile altérabilité des tissus malades. Sur la face dorsale du gros orteil d'un malade de Busch se trouvait une ulcération de la dimension d'un *gros*.

C'est surtout l'ongle qui paraît souffrir dans sa nutrition et dans son développement. Il semble obéir passivement à la poussée que lui imprime le développement des téguments ; sa situation, sa direction, son aspect, sont différents dans tous les cas. Placé au centre de la tumeur et plus ou moins enfoui, dans l'observation de Morestin, nous le voyons représenté par une petite plaque cornée, du volume d'une lentille, située au sommet de l'orteil, dans notre deuxième observation personnelle.

S'étalant en largeur sur une étendue de 3 cent. 5, dans l'observation I d'Albert, il est ailleurs presque vertical, comme implanté dans la tumeur.

Enfin, si parfois il est hypertrophié, parfois aussi il est excessivement réduit, irrégulier et strié.

Tissus. — La coupe de l'orteil hypertrophié ne révèle aucune production pathologique.

A l'œil nu, ce qu'on constate, c'est une hypertrophie graisseuse considérable, siégeant au niveau de la face plantaire de l'orteil et envahissant très peu la face dorsale.

En dehors de cette accumulation de graisse, il est impossible de décrire aucune lésion caractéristique. L'orteil ressemble en tous points à un orteil d'adulte. John Reid (obs. I) signale cependant une hypertrophie des muscles interosseux s'insérant sur le métatarsien correspondant à l'orteil hypertrophié. Busch a vu les muscles du pied pâles et atrophiés.

Les artères sont généralement dilatées. L'artère pédieuse a paru un peu forte à M. Duplouy, les plantaires n'ayant rien d'exagéré.

Les veines sont parfois dilatées, mais non variqueuses. Dans une des observations de Busch, cette dilatation avait atteint un degré considérable. Mais cependant il existait une différence notable entre ces veines et des varices. L'épaississement des veines n'était pas dû à une dilatation de leur lumière, mais à l'hypertrophie de leurs parois qui ne s'affaissaient même pas après section.

Duplouy nous dit encore que le nerf plantaire interne a semblé plus volumineux que d'habitude à M. le Prof. Rouvier, qui l'assistait pendant l'opération. C'est à ces quelques détails que se bornent nos renseignements.

Dans les pièces que nous avons eues sous les yeux, nous n'avons constaté nous-mêmes aucune lésion macroscopique outre l'énorme développement du tissu graisseux et les altérations osseuses qu'il nous reste maintenant à examiner.

Os et articulations. — L'hallomégalie se manifeste souvent par une simple hypertrophie du tissu graisseux sans altérations du squelette.

Ces faits, rares à la vérité, constituent ce que les auteurs ont décrit sous le nom d'hypertrophie fausse.

Mais, dans la généralité des cas, il y a atteinte plus ou moins avancée du squelette. On a alors affaire à une hypertrophie vraie, qui peut être elle-même régulière ou irrégulière.

Dans l'hypertrophie régulière, tous les segments osseux de l'orteil sont hypertrophiés proportionnellement. Le squelette tout entier a été frappé par la difformité. Tout l'orteil semble s'être étiré et l'allongement porte sur chaque phalange. Dans certains cas, l'hypertrophie atteint aussi les métatarsiens correspondants (Busch-Albert). La figure d'Albert, que nous reproduisons ici (fig. 7), est un type des plus nets de cette hypertrophie régulière; mais il est rare que cette forme soit absolument pure et elle n'est pas à l'abri de légères déformations des phalanges en largeur.

Fig 7. — Hypertrophie des phalanges s'accompagnant d'hypertrophie des métatarsiens (d'après Albert, de Vienne).

Dans l'hypertrophie irrégulière, les phalanges sont disproportionnées. L'accroissement peut ne porter que sur une phalange, la première dans notre observation personnelle II, la troisième dans notre observation III (voir Radiographie) et se limiter même à une des extrémités. Il peut porter sur deux phalanges, la troisième restant indemne.

En même temps l'os se déforme, perd sa configuration normale jusqu'à n'être plus reconnaissable, en tant que phalange. Il s'aplatit, s'étale ou se recourbe, présentant une forme absolument irrégulière.

D'autres fois l'hypertrophie intéresse surtout les épiphyses, la diaphyse restant mince et allongée.

Dans quelques cas excessivement rares, l'hypertrophie pourrait être due à l'augmentation du nombre des phalanges; on observe alors une phalange supplémentaire dont la présence est tout à fait inexplicable, si cette phalange supplémentaire appartient à un orteil autre que le premier, car nous savons que pour le gros orteil cette hypertrophie apparente représente une anomalie de développement, le métatarsien du gros orteil, d'après la théorie de Sappey, représentant à la fois un métatarsien et une phalange. Paulet [1] n'en a trouvé qu'un seul cas et encore le met-il en doute. Les auteurs désignent en général cette malformation sous le nom de *macrodactylie* (Paulet, Mirabel [2]) et réservent le nom de *mégalodactylie* à l'hypertrophie proprement dite. Nous nous contenterons de signaler le fait en le faisant rentrer dans l'hypertrophie irrégulière dont il constitue une forme.

Les tendons et les articulations sont généralement intacts. Cependant ces dernières peuvent être ankylosées par la présence de trousseaux fibreux très denses, immobilisant l'article.

Les interlignes articulaires peuvent s'effacer et disparaître complètement.

D'autres fois les ligaments sont au contraire relâchés.

A l'intérieur de l'articulation, on n'a signalé dans aucun cas d'altération pathologique.

Seules, les surfaces articulaires peuvent être, elles aussi, augmentées de volume, déterminant des changements de rapport des surfaces articulaires entre elles, analogues à ceux qu'on observe dans le genu valgum et le genu varum. Boinet [3] a signalé un cas de macrodactylie dans lequel les surfaces articulaires étaient élargies par une ostéite hypertrophiante et la formation d'ostéophytes.

Jaboulay et Planchu [4] avaient déjà signalé un cas analogue.

A un stade avancé de la maladie, on doit retrouver ces lésions épiphysaires dans l'hallomégalie.

Une seule observation en fait mention. C'est celle de Busch, où les

1. Paulet, *loc. cit.*
2. Mirabel, *Des malformations des doigts et des orteils dans leurs rapports avec l'hérédité*, thèse de Paris, 1873.
3. Boinet, Communication à l'Acad. de médecine, 19 février 1901.
4. Jaboulay et Planchu, Un cas de macrodactylie, *Lyon médical*, 1897, p. 372.

épiphyses étaient noueuses et recouvertes de saillies osseuses irrégulières.

Dans le deuxième cas de Busch (obs. XII), il existait une exostose volumineuse, adjacente à la troisième phalange. Dans l'observation de Jayle et Desfosses, les os paraissaient soudés l'un à l'autre.

B. — Le lipome plantaire.

Le lipome plantaire accompagne toujours l'hallomégalie et la caractérise pour ainsi dire.

C'est une tumeur graisseuse, siégeant à la partie antérieure du pied, de volume plus ou moins considérable, et se continuant par une avancée graisseuse avec l'orteil hypertrophié.

Elle apparaît en général secondairement à l'hypertrophie de l'orteil. Dans aucune des observations elle n'a été le phénomène initial.

L'orteil s'hypertrophie d'abord, puis il semble que la graisse ne pouvant plus remplir l'orteil, vienne se déposer en arrière de lui. Les lobules graisseux s'accumulant sans cesse, débordent des deux côtés sur les espaces intermétatarsiens. La tumeur se développe ainsi en arrière; en avant, il semble qu'il existe une barrière infranchissable, constituée par les trousseaux intermétatarsiens du ligament transverse intermétatarsien, la bandelette transverse sous-cutanée des orteils et les filaments fibreux très résistants qui de l'aponévrose se dirigent vers la face profonde du derme, cloisons fibreuses qui empêchent la graisse d'envahir les orteils voisins.

Quoi qu'il en soit, le lipome plantaire apparaît plus ou moins tardivement après l'hallomégalie.

Il se manifeste d'abord par une exagération du bourrelet adipeux sous-cutané de l'avant-pied. Puis, augmentant de volume, il présente une étendue et une forme variables, en rapport avec l'âge et le développement de la malformation. L'avant-pied peut prendre des aspects tellement variés qu'on ne peut définir au lipome plantaire une forme caractéristique; quelquefois on constate une sorte de massue de laquelle émergent en avant les orteils volumineux et déformés (Duplouy); ailleurs, c'est une saillie allongée suivant l'axe du pied ou un énorme bourrelet; parfois elle présente une forme triangulaire, à sommet postérieur, la forme du lipome étant sous la dépendance de la diffusion de la graisse sous la peau. Aussi son étendue est-elle variable. Souvent limitée à la tête des métatarsiens, elle peut s'étendre en arrière jusqu'à l'interligne de Lisfranc et, dans les cas extrêmes, occuper toute la longueur de la plante du pied

jusqu'à la naissance du talon ou même comprendre celui-ci dans sa masse.

Dans le sens transversal, la saillie graisseuse présente également une étendue variable, couvrant un ou plusieurs espaces intermétatarsiens. Dans une des observations de Busch (obs. IX), elle franchissait même le bord interne du pied pour s'étendre à la face dorsale.

Le développement de la tumeur renverse les rapports des orteils entre eux, ceux-ci pouvant être rejetés parfois sur le dos du pied par refoulement progressif de la masse lipomateuse.

Sa consistance, comme celle de la face plantaire de l'orteil hypertrophié, est molle, demi-élastique, pseudo-fluctuante, sans autre caractère particulier.

La constitution du lipome plantaire est également très simple. A l'œil nu, la tumeur se présente formée par des vésicules adipeuses dilatées, renfermées dans des travées fibreuses hypertrophiées; c'est en un mot un lipome pur.

II. — Étude histologique.

L'étude histologique n'offre réellement aucun intérêt. L'orteil hypertrophié est un orteil sain qui n'a que le défaut d'être disproportionné au sujet qui le porte. De lésions, il n'en existe point. Morestin prétend qu'histologiquement il n'y a pas d'autre nuance qu'une plus grande abondance de tractus conjonctifs. Dubreuil nous dit que dans son cas les parties amputées ont été soigneusement examinées; la peau n'avait rien présenté de spécial, non plus que les vaisseaux, les nerfs et les muscles.

Enfin, de nos trois observations personnelles, deux seulement ont été complétées par l'examen histologique.

Comme les auteurs précédents, nous devons conclure à l'absence complète des lésions microscopiques et reconnaître que l'orteil hypertrophié n'a de spécial que ses dimensions exagérées.

La peau est habituellement normale. L'épithélium est épaissi, mais présente sa stratification habituelle et les éléments qui le composent subissent très régulièrement leurs métamorphoses successives.

Le derme offre une épaisseur assez considérable, qui peut atteindre deux millimètres. Les papilles sont effacées généralement.

Dans le tissu cellulaire sous-cutané, il existe, nous l'avons vu, des cloisons fibreuses plus ou moins denses, qui le divisent en loges contenant des globules graisseux. Ces lames fibreuses ne sont pas

toutes de même épaisseur, ni de même importance. Le système principal est constitué par des cloisons qui s'étendent du périoste à la face profonde du derme. Sur elles viennent s'insérer des cloisons de second ordre qui, par leur réunion, vont former les loges adipeuses.

Le tissu osseux est hypertrophié dans la majorité des cas et l'hypertrophie occupe tant le tissu compact que le tissu aréolaire.

Il semble cependant que les dimensions assez considérables des aréoles augmentent à mesure que l'on s'approche de l'axe de la phalange.

Les artères sont généralement augmentées de volume. Les capillaires de la peau seraient également dilatés. Mais dans aucune des observations d'hypertrophie des orteils nous ne trouvons décrites les taches næviformes dont parlent les auteurs à propos des hypertrophies étendues.

Nous avons déjà signalé la différence que Busch établit entre la dilatation des veines variqueuses et l'épaississement des veines qu'on observe dans les cas d'hypertrophie partielle.

Il n'est pas impossible cependant que les dilatations veineuses aboutissent, comme dans les hypertrophies étendues, à de véritables varices.

Quant aux nerfs et aux lymphatiques, les auteurs n'en parlent pas. Ils n'offrent du reste rien de spécial à signaler.

Symptômes.

Quoique l'hallomégalie soit une affection congénitale, on ne l'observe généralement qu'assez tardivement. Au début, les parents ne prêtent guère attention à la malformation : elle leur paraît « bien peu de chose », et ce n'est que lorsque l'enfant commence à marcher que réellement leur attention est éveillée. On le chausse alors plus large, sans s'inquiéter davantage de l'hypertrophie qui continue à s'accentuer. Mais bientôt l'hypertrophie est avérée et se manifeste par de la gêne de la marche et parfois des douleurs; c'est alors le plus souvent que le médecin est appelé à examiner l'enfant. Il est des cas toutefois où, dès les premiers mois, les parents s'inquiètent de la difformité. Il faut alors savoir la reconnaître.

I. — *Signes fonctionnels.*

La gêne fonctionnelle de la marche est le plus souvent la raison pour laquelle les parents se décident à consulter. Celle-ci est sous

la dépendance de plusieurs facteurs : l'ankylose des articulations phalangiennes et métatarso-phalangiennes; l'hypertrophie graisseuse et le lipome plantaire.

Dans la station verticale, le pied repose sur le sol par trois points : le talon, la tête du premier métatarsien et la tête du 5e métatarsien. Au niveau de ces trois points, le coussinet adipeux atteint son maximum d'épaisseur, et Lenoir y a décrit trois bourses séreuses constantes. Les orteils touchent à peine le sol et ne jouent aucun rôle.

Il n'en est pas de même dans la marche. A chaque stade du membre oscillant, l'appui du corps se fait sur des points différents du membre fixe. Pendant le stade du pas postérieur, il se fait sur le talon; pendant la verticale, sur les trois points d'appui de la plante du pied; pendant le stade du pas antérieur, il se fait sur l'avant-pied. On conçoit qu'à ce moment, si les orteils sont déformés, la pression ne puisse s'exercer normalement et la marche en être gênée.

En effet, dans l'acte normal, la saillie sous-métatarsienne, dit Duchenne, de Boulogne [1], est abaissée par le long péronier latéral et appuie fortement sur le sol afin d'imprimer au corps une impulsion en avant. Cette impulsion en avant est continuée par l'action des muscles fléchisseurs des orteils qui appliquent les dernières phalanges contre le sol. Dans l'hallomégalie, cette inflexion est impossible. En effet, les mouvements spontanés de l'orteil hypertrophié sont limités. La mobilité des articulations phalangiennes et métatarso-phalangiennes peut être conservée, mais il est des cas où le malade est incapable de fléchir les phalanges dont les articulations sont ankylosées.

Ce sont surtout l'hypertrophie graisseuse, qui se développe sur la face plantaire de l'orteil, et le lipome plantaire, qui s'opposent au bon fonctionnement de l'avant-pied en empêchant l'appui des phalanges contre le sol dans la projection du corps en avant. Aussi voyons-nous certains malades en être réduits à marcher exclusivement sur le talon (obs. Duplouy). Chez d'autres, la gêne est moins prononcée : certains peuvent marcher à condition de porter des chaussures suffisamment larges; quelques-uns même peuvent n'éprouver aucune gêne. Mais chez tous, la marche est défectueuse.

La douleur est généralement nulle si aucun phénomène ne vient la déterminer; elle ne se manifeste qu'à l'occasion de la marche.

Elle est toujours provoquée par le frottement de la chaussure et, lorsqu'elle existe, elle siège à la face plantaire et reste purement locale. On n'a jamais observé de douleur spontanée.

1. Duchenne, de Boulogne, *Physiologie des mouvements.*

Cependant Lejars, rapportant un fait de doigt géant, dit que les macrodactylies deviennent souvent, à une période avancée, le siège de douleurs et d'altérations pathologiques.

Nous sommes donc en droit de penser que ces douleurs peuvent se présenter dans l'hallomégalie.

L'orteil malade peut présenter une légère élévation de température, analogue à celle que John Reid [1] observa dans un cas de macrodactylie où il y avait une différence de température de 2° à 6° (Fahrenheit).

D'autre part, on a signalé des cas où il y avait au contraire un abaissement de la température. Quelquefois il existe une augmentation notable de la sécrétion sudorale, pouvant aller jusqu'à dégager une odeur épouvantable.

On pourra enfin observer d'autres troubles trophiques tels que l'hypertrichose.

Signes physiques.

C'est par les signes physiques qu'on fera le diagnostic de l'hallomégalie. Ceux-ci relèvent de la malformation elle-même et doivent être vérifiés par un examen attentif.

INSPECTION. — L'inspection nous permet de constater la forme, les dimensions, la direction et l'aspect des orteils hypertrophiés et du lipome plantaire. Nous avons insisté sur ces caractères en étudiant l'anatomie pathologique.

PALPATION. — La palpation nous révèle la consistance de la tumeur graisseuse dont nous connaissons les caractères. Elle nous permet de reconnaître le libre jeu des articulations phalangiennes et métatarso-phalangiennes, ou leur ankylose, et de nous rendre compte si nous avons affaire à une hypertrophie fausse ou à une hypertrophie vraie, et si cette hypertrophie est régulière ou irrégulière. La recherche de la sensibilité de l'orteil ne fournit en général aucun caractère particulier. Dans la plupart des cas, la sensibilité au toucher, à la température, à la douleur et à la pression sont normales. Dans une de nos observations cependant (obs. pers. I), le pied hypertrophié était plus sensible au froid que celui du côté opposé.

EXAMEN RADIOGRAPHIQUE. — L'examen radiographique mieux que la palpation nous permettra de définir la forme de l'hallomégalie et de reconnaître les lésions osseuses. Mais il faudra tenir

1. John Reid, *loc. cit.*

compte, dans l'interprétation des épreuves, de l'exagération produite dans ces cas par l'image radiographique.

Évolution.

L'hypertrophie congénitale semble progresser surtout avec l'âge. Nous avons vu que la malformation existait toujours à la naissance. Pendant quelque temps elle aura pu passer inaperçue, mais à mesure que le sujet grandit, l'hypertrophie s'accentue. Celle-ci peut se développer progressivement avec l'âge ou subir un accroissement rapide coïncidant soit avec les premiers essais de la marche, soit avec la puberté.

Dans le seul cas où le développement de l'orteil a été suivi, nous avons vu que l'augmentation de longueur a été d'un demi-centimètre en dix mois; mais rien n'est plus variable. L'accroissement de l'orteil peut être uniforme dans toutes ses parties ou porter plus spécialement sur un segment de l'orteil à partir d'une certaine époque, sans qu'aucune cause puisse l'expliquer. Comme toute malformation congénitale, elle persiste toujours si on n'intervient pas.

Aussi, dès que l'hypertrophie est reconnue, faut-il intervenir non seulement pour permettre à la marche de s'effectuer normalement, mais aussi pour mettre le sujet à l'abri des complications inflammatoires qui pourraient survenir et arrêter l'hypertrophie dans son évolution progressive.

Diagnostic.

Quand on n'a jamais vu de cas d'hallomégalie, on est en droit d'hésiter avant de formuler un diagnostic. « On y pense peu, dit Morestin, comme à toutes choses qu'on ne voit presque jamais. » Il n'en est pas de même quand on connaît la malformation.

En présence d'un orteil hypertrophié congénitalement avec ou sans tumeur surajoutée, il faudra songer à un *hémangiome*. Nous savons la fréquence avec laquelle les angiomes simples peuvent se présenter aux membres. On peut d'autant plus s'y méprendre que ces angiomes se transforment souvent en lipomes; ce sont les nævi lipomatodes de Philippe van Valther, ou les angiomes lipogènes de Virchow. Ils ne sont, il est vrai, ni réductibles, ni érectiles; ils ne présentent ni souffle, ni battements. Mais, en revanche, ils sont nettement circonscrits et présentent parfois une coloration des téguments. Aussi l'examen attentif de la tumeur les fera facilement

reconnaître. En outre, l'épreuve radiographique permettra de reconnaître que l'os est sain.

Le *lymphangiome simple* n'est jamais circonscrit comme l'hypertrophie congénitale; il se présente sous forme d'hypertrophie diffuse.

Le *lymphangiome caverneux*, comme l'hémangiome, peut subir la dégénérescence graisseuse (lymphangiome lipogène).

Les *lymphangiomes kystiques* (kystes séreux congénitaux) sont bosselés, lobulés ; ils peuvent se développer considérablement, mais on sent, en certains points de la tumeur, une fluctuation très nette. Ces tumeurs adhèrent très rapidement à la peau et diffèrent en cela des angiomes et des lipomes congénitaux. Elles ne sont ni réductibles, ni influencées par les efforts. Quoique ces angiomes soient rares aux membres, il faut y penser en présence d'un orteil hypertrophié. Le Prof. Lannelongue en a réuni quelques cas. Du reste, dans l'observation de M. Morestin, c'est à un lymphangiome qu'on avait pensé.

L'*éléphantiasis* est caractérisé par des lymphangiectasies diffuses et est produit par l'introduction dans les voies lymphatiques de la filaire de Wücherer. Mais ce n'est pas une affection congénitale. Elle débute brusquement avec de la fièvre souvent et des phénomènes locaux inflammatoires. Si on n'a pas assisté au début de la maladie, on pourra accuser l'éléphantiasis de l'hypertrophie des orteils. Mais dans ce cas, l'œdème est dur, les ganglions sont engorgés. Les orteils sont tous atteints et la jambe participe pour la plus grande part à l'hypertrophie. L'éléphantiasis ne s'accompagne pas d'une hypertrophie du squelette.

Le *chondrome des os*, moins fréquent, il est vrai, aux orteils qu'aux doigts et aux métacarpiens, peut se présenter au pied. Quoique s'observant surtout chez les sujets jeunes, le chondrome n'est pas congénital; s'il est vrai que, comme l'hallomégalie, il atteint surtout les phalanges et ne se traduit par aucun symptôme subjectif, la tumeur est une tumeur osseuse, à laquelle le tissu adipeux ne prend aucune part; elle est en général nettement circonscrite à l'orteil, et quand elle augmente de volume, c'est pour devenir molle et fluctuante par formation de cavités kystiques.

Dans l'*acromégalie*[1], on pourra observer des déformations des mains et des pieds, mais elles s'accompagnent toujours de cyphose, de prognathisme, d'hypertrophie de la lèvre inférieure et de la langue.

1. Souza-Leite, *De l'acromégalie*, thèse, Paris, 1890.

Parfois, on pourra être induit en erreur par les parents eux-mêmes ; le caractère congénital de l'affection leur a échappé et ils affirment que l'orteil est devenu gros subitement.

Il faudra écarter alors l'idée d'un *spina ventosa*. La tuberculose diaphysaire se manifeste avec une rare prédilection aux doigts et aux orteils, mais en même temps qu'elle détermine la production de nouvelles couches osseuses à la périphérie et la raréfaction au centre de l'os, elle s'entoure de phénomènes inflammatoires et douloureux qui lèvent bientôt toute hésitation.

En résumé, nous voyons que le diagnostic de l'hallomégalie est facile ; il suffit d'examiner l'orteil pour reconnaître la malformation.

Traitement.

L'hallomégalie est une malformation congénitale qu'il est impossible de guérir autrement que par l'exérèse chirurgicale. M. le Prof. Kirmisson[1] conseille, avant de recourir à l'amputation, de tenter la compression élastique qui aurait été employée avec succès par Holmes et par Redard[2] dans certains cas d'éléphantiasis. Dubreuil échoua dans le cas de la fillette dont il rapporte l'observation.

Curling[3] pense que, dès la plus tendre enfance, il faut arrêter ce développement excessif de l'orteil. On pourrait tenter, dit-il, une compression analogue à celle que les femmes chinoises exercent sur leurs pieds pour les arrêter dans leur développement. Mais ce traitement est très douloureux et détermine de l'impotence fonctionnelle.

La ligature de l'artère principale du membre a été également conseillée à la suite du succès qu'a obtenu Fehleisen[4] dans un cas de macroglossie, mais nous ne sachons pas qu'on l'ait utilisée pour guérir l'hallomégalie.

Reste donc l'amputation : tous les auteurs y ont eu recours. Souvent, dit le Prof. Kirmisson, la maladie récidive et se propage vers la racine du membre. Pour notre part, nous avons revu les malades de nos observations et n'avons constaté aucune tentative de récidive. Ils ne manifestaient ni gêne, ni douleur, s'étant déjà habitués à marcher avec quatre orteils seulement.

L'amputation nous semble donc la méthode de choix et la seule

1. Kirmisson, *loc. cit.*
2. Redard, *loc. cit.*
3. Curling, *loc. cit.*
4. Fehleisen, Ligature des 2 artères linguales pour une macroglossie congénitale, *Berlin klin. Wochens.*, 1887, n° 50.

du reste qui puisse supprimer radicalement les troubles occasionnés par cette malformation. Suivant l'envahissement de l'hypertrophie, les auteurs ont eu recours à l'amputation de la phalange distale, à la désarticulation d'un ou de plusieurs orteils, suivie ou non de résection de la tête métatarsienne, à l'ablation des métatarsiens et des cunéiformes (Duplouy), à la désarticulation de Lisfranc (Dubreuil), à l'amputation de Pirogoff, à l'amputation de jambe (Albert). Ces interventions sont certes en rapport avec le degré de développement de l'hypertrophie, mais nous pensons que souvent la désarticulation seule suffit.

La désarticulation est justifiée dans les cas où l'orteil seul est hypertrophié.

Elle débarrasse le sujet d'un orteil gênant par ses dimensions, mais elle est souvent insuffisante, car il existe quelquefois un métatarsien également volumineux, et toujours il est compliqué de lipome plantaire. Toute intervention rationnelle devra donc comprendre trois points :

1° La désarticulation proprement dite ;

2° La résection de la tête métatarsienne ;

3° L'ablation du lipome plantaire.

Les auteurs qui ont pratiqué cette opération se sont surtout occupés des deux premiers points.

L'orteil a toujours été enlevé par la méthode classique : lambeau interne, s'il s'agit du gros orteil et qu'on pratique la désarticulation simple ; raquette à queue courte et recourbée en dedans, dit procédé de la valve interne, si on enlève le gros orteil avec partie du premier métatarsien.

S'il s'agit d'un orteil quelconque, le procédé de choix sera l'incision circulaire avec fente dorsale plus ou moins longue ; et pour réséquer la tête métatarsienne, on se servira d'un davier tranchant.

On s'efforcera de ne pas enlever les têtes des métatarsiens sans absolue nécessité, dit Paulet.

Lejars[1], en parlant de la macrodactylie, dit qu'il faut exciser largement la tête métacarpienne et le cartilage conjugal pour éviter que « l'activité anormale du cartilage conjugal ne crée un allongement secondaire, une déformation ultérieure du moignon ». Il craint en outre que la tête métacarpienne, laissée en place, ne soit atteinte ultérieurement d'ostéite raréfiante, comme dans le cas de Jaboulay et Planchu[2].

Enfin, il pense « que si on laisse la tête métacarpienne le plus sou-

1. Lejars, *loc. cit.*
2. Jaboulay et Planchu, *loc. cit.*

vent hypertrophiée, elle empêchera le rapprochement ultérieur des doigts voisins, formant une sorte de butoir entre eux ».

Ce sont les mêmes craintes qui nous font penser que l'hallomégalie exige la même conduite.

Du lipome plantaire, on n'en parle guère, ou bien alors ce sont les grands traumatismes tels que désarticulation de Lisfranc ou amputation de jambe. Ce sont des opérations auxquelles on se résout difficilement et, à moins de très grosses lésions osseuses, on ne doit point y avoir recours.

Les orteils hallomégaliques ne sont pas des orteils malades, il faut se le rappeler,

Les os sont hypertrophiés, comme nous l'a démontré l'anatomie pathologique, mais ils sont sains. Aussi, à moins d'hypertrophie considérable des os du tarse, la désarticulation de l'orteil, avec ou sans résection de la tête métatarsienne, doit suffire. Mais ce qu'il faut enlever avec eux, c'est le lipome plantaire.

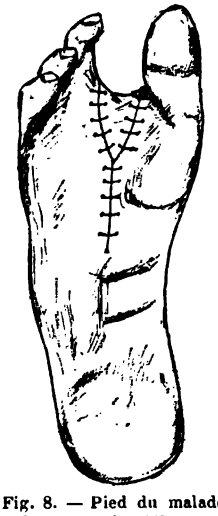

Fig. 8. — Pied du malade de notre obs. III, pers., huit jours après l'opération.

Le procédé classique de désarticulation ne permet pas d'atteindre la tumeur graisseuse plantaire qui coexiste toujours. Le lipome doit être alors enlevé secondairement ou abandonné à lui-même.

Aussi croyons-nous utile de décrire en détail le procédé que nous avons utilisé chez deux de nos malades (obs. II et III) et qui nous a permis, dans le premier cas, de désarticuler l'orteil et d'enlever le lipome plantaire, dans le second, de désarticuler l'orteil, de réséquer la tête métatarsienne et de débarrasser la plante de la tumeur graisseuse.

1° On trace d'abord sur la face dorsale de l'orteil un lambeau triangulaire à base postérieure; les deux incisions latérales doivent partir des commissures qui séparent l'orteil hypertrophié des orteils voisins pour aboutir à l'interligne de la première articulation interphalangienne où elles se réunissent pour former le sommet du triangle.

2° On relève alors le pied et on trace les incisions plantaires. De chaque commissure, on fait partir une incision qui, continuant les incisions du lambeau dorsal, se dirige en arrière et en dedans vers l'axe du métatarsien de l'orteil déformé. Par leur réunion, elles forment un V à sommet postérieur.

On prolonge ensuite l'incision au delà du sommet du V jusqu'à la limite de la zone hypertrophiée.

Finalement, le tracé de l'incision représente un Y (fig. 8).

3° On dissèque alors largement le lambeau dorsal et chaque lambeau plantaire, en le débarrassant de toute la graisse qui le double.

4° Puis on désarticule l'orteil classiquement et on résèque la tête métatarsienne.

5° La ligature des artères digitales et la suture de la peau ne présentent plus aucune difficulté. Le lambeau dorsal vient se rabattre dans le V de l'incision plantaire et constituer dans la suite le nouveau sillon interdigital.

L'avantage de ce procédé est de nous permettre d'enlever par la même voie l'orteil hypertrophié et la tumeur plantaire.

Dans les deux cas où nous l'avons employé, il nous a donné un résultat parfait. On pourrait objecter que la cicatrice se trouvant sur la face plantaire doit être douloureuse. Nous avons revu nos deux malades; ils ne ressentent aucune douleur ni aucune gêne; bien plus, la cicatrice s'est déprimée dans le tissu graisseux de la plante du pied, si bien qu'elle ne porte même pas sur le sol. La marche est devenue normale et les malades n'ont plus besoin d'avoir recours à des chaussures spéciales. M. Lejars, en traitant un cas de macrodactylie, après désarticulation du doigt et cicatrisation complète, fit installer un petit appareil élastique destiné à rapprocher l'index de l'annulaire et à corriger l'incurvation des deux dernières phalanges.

Si cet appareil peut être utile à la main, il semble superflu au pied. Les doigts, repoussés dans l'hallomégalie, reprennent vite leur place par la pression de la chaussure, une fois l'orteil enlevé. Aussi n'y avons-nous pas eu recours.

(*A suivre.*)

REVUE DES SOCIÉTÉS SAVANTES

SOCIÉTÉ DE CHIRURGIE.

Du 20 janvier au 17 février 1904.

M. Guinard. — *Des erreurs de diagnostic causées par les douleurs d'origine appendiculaire.*

Les circonstances spéciales, dans lesquelles se présente la clientèle de la maison Dubois, ont permis à M. Guinard de constater combien l'appendice est souvent la source des erreurs les plus curieuses. Il s'agit non de la crise d'appendicite aiguë, mais de cette appendicite chronique sans crises que M. Guinard propose d'appeler appendicalgie. Les lésions ne sont pas toujours identiques : tantôt ce sont des lésions d'appendicite chronique, tantôt une petite bride du méso-appendice qui coude l'organe, tantôt une stase fécale dans l'organe, etc. Le plus souvent, la symptomatologie se réduit à une simple douleur, douleur fixe, localisée au point de Mac Burney ou plus bas.

Voici une série de cas, observés par M. Guinard, dans lesquels cette appendicalgie a donné lieu à des erreurs de diagnostic :

1° Une femme souffre du ventre et est traitée successivement pour une affection de l'estomac, des coliques hépatiques. Ces douleurs sont attribuées ensuite à un fibrome que porte la malade et pour lequel elle subit une hystérectomie abdominale, et comme elles persistent après cette intervention, on les met sur le compte d'une hernie crurale. M. Guinard porte le diagnostic d'appendicite chronique, enlève l'organe et débarrasse définitivement la malade de ses douleurs.

2° Hernies douloureuses et appendicalgie. — Dans cinq cas, la douleur de l'appendice fut attribuée à des hernies diverses. Dans deux d'entre eux, M. Guinard fut amené à examiner l'appendice au cours de la cure radicale de hernie ; il le trouva malade, le réséqua et guérit les malades. Dans les autres cas, il put faire le diagnostic exact d'emblée.

3° Fibrome utérin et appendicalgie. — Sur dix-huit cas de fibromes utérins douloureux, M. Guinard a trouvé que douze fois ces douleurs étaient d'origine appendiculaire; dans les autres cas, il y avait une salpingite concomitante ou un kyste de l'ovaire tordu.

4° Kystes de l'ovaire et appendicalgie. — Deux observations de kystes de l'ovaire très douloureux ; dans les deux, l'appendice était malade.

5° Salpingite et appendicalgie. — La coexistence de ces deux affections est très fréquente, et la part qui revient dans la douleur à l'appendice est

bien démontrée dans ce fait observé par M. Guinard, où les douleurs persistèrent après l'ablation des annexes et ne disparurent qu'après l'ablation de l'appendice.

6° Rein mobile et appendicalgie. — Deux fois M. Guinard a vu des malades, qu'il avait opérées pour un rein mobile, revenir parce qu'elles n'avaient pas été soulagées par la néphropexie. Dans les deux cas, les douleurs étaient dues à l'appendice.

7° Prolapsus utérin et appendicalgie. — Dans deux cas, les douleurs furent mises sur le compte d'un prolapsus utérin ; la colpo-périnéorrhaphie n'ayant amené aucun soulagement, M. Guinard alla droit sur l'appendice et l'enleva. Aussitôt les douleurs disparurent.

8° Métrite et appendicalgie. — Enfin, dans un certain nombre de cas où les douleurs abdominales étaient attribuées à des métrites ou des déviations utérines, M. Guinard a pu établir, par la fixité de la douleur dans le côté droit, qu'il s'agissait d'appendicalgie et guérir les malades par l'ablation de l'appendice.

Tels sont les faits observés par M. Guinard. Mais ce dernier pense que cette série n'épuise pas les erreurs de diagnostic possibles.

M. Quénu craint que M. Guinard, en exagérant un fait exact et auquel il faut attribuer une grande importance, ait nui à la cause qu'il a voulu défendre. Le fait vrai et important, c'est la fréquence de l'appendicite chronique d'emblée, et par appendicite chronique, il faut entendre les lésions inflammatoires réelles de l'appendice, vérifiées histologiquement, quelle que soit leur origine, brides, adhérences, coudures, etc. Si, pour faire entrer dans ce groupe les appendices trop longs, M. Guinard invente le mot d'appendicalgie, M. Quénu ne trouve pas cette invention heureuse, car rien ne démontre que la longueur de l'appendice puisse être une cause de douleur ; il est d'ailleurs malaisé de fixer la limite à laquelle un appendice est trop long. Le mieux est donc de s'en tenir aux cas réels d'appendicite chronique, sur lesquels l'attention a déjà été appelée à plusieurs reprises, et M. Quénu approuve M. Guinard quand celui-ci conseille de faire un examen de l'appendice au cours de toute laparotomie.

Mais, de ce que l'appendicite chronique est plus fréquente qu'on n'a pensé jusqu'à présent, il ne faut pas conclure qu'elle est toujours en cause en cas de douleurs abdominales localisées à droite et déposséder à ce point de vue les hernies, les fibromes utérins, les kystes de l'ovaire, etc. Quoi qu'en dise M. Guinard, une hernie peut fort bien être douloureuse ; M. Quénu en a un exemple chez une jeune fille atteinte de pointe de hernie inguinale et chez laquelle chaque sortie de la hernie déterminait des crises douloureuses intenses ; la cure radicale mit fin à cet état de choses. De même, si les fibromes utérins sont généralement indolores, ils peuvent être accompagnés de douleurs sans qu'on puisse incriminer ni une appendicite, ni une salpingite, ni une péritonite. Dans deux cas, M. Quénu a pu établir que les douleurs étaient dues à un ovaire heurté par le fibrome ou froissé entre deux lobes fibromateux, et ce n'est pas le seul mécanisme qui puisse rendre des fibromes douloureux. Il en est de même des ovaires utéro-kys-

tiques, des troubles dysménorrhéiques que M. Guinard attribue avec trop de complaisance à l'appendice.

Pour terminer, M. Quénu reproche encore à M. Guinard de réduire la réaction symptomatique de l'appendicite chronique à la simple douleur; ces malades ont généralement, en outre, de la dyspepsie, de la douleur d'estomac et des vomissements glaireux.

M. Berger ne saurait accepter cette affirmation de M. Guinard qu'une hernie qui se réduit bien n'est pas douloureuse. Il pense que la douleur qui accompagne une hernie même bien contenue, lorsqu'elle a son siège au niveau de la hernie ou du trajet herniaire, doit être rapportée à la hernie, et la preuve, c'est la disparition de la douleur après la cure radicale.

M. Routier pense que si M. Guinard a un peu exagéré, il n'en a pas moins raison d'insister sur la fréquence de l'appendicite chronique. Il est arrivé à M. Routier d'opérer ultérieurement d'appendicite des malades qu'il avait déjà laparotomisés antérieurement. Aussi estime-t-il rendre service à ses opérés de laparotomie en leur enlevant l'appendice au cours de l'opération.

M. Lejars a l'habitude depuis longtemps déjà d'inspecter, dans toute laparotomie, l'appendice, et, même s'il paraît sain, il a grande tendance à l'enlever. Il lui est arrivé aussi de découvrir des lésions inattendues sur des appendices n'ayant jamais donné de réaction symptomatique. Comme M. Guinard, il a observé des faits d'appendicites chroniques latentes coexistant avec d'autres affections abdominales et commandant en réalité les réactions douloureuses; c'est ainsi qu'il a opéré des jeunes filles présentant des dysménorrhées ou des rétroflexions utérines, auxquelles ces douleurs étaient faussement attribuées. Mais si ces faits sont réels et très fréquents, il serait exagéré d'attribuer toute douleur iliaque à l'appendice. On risquerait ainsi d'enlever des appendices chez des malades atteints de fièvre typhoïde ou de pneumonie, comme il en existe des exemples.

M. Potherat a cru comprendre que la communication de M. Guinard avait surtout pour but de montrer qu'il existe des appendicites réelles et certaines évoluant d'une manière sourde et ne se traduisant cliniquement que par ce seul symptôme, la douleur. Ainsi envisagée, la thèse de M. Guinard est inattaquable et M. Potherat pourrait apporter un grand nombre d'observations la justifiant amplement.

M. Bazy cherche à mettre en garde contre l'erreur qui consiste à prendre pour une douleur d'appendicite la douleur qu'il a désignée sous le nom de douleur para-ombilicale et qui est symptomatique de pyélite et de pyélonéphrite. Or, ce point, qui est situé à peu près sur la même ligne verticale que le point de Mac Burney, est plus haut que lui, sur une ligne horizontale passant par l'ombilic et sur le bord externe du muscle grand droit.

M. Letoux (de Vannes). — *Anévrisme cirsoïde, extirpation, guérison.*

Rapport de M. Tuffier.

Le malade en question est un homme de trente ans, qui, à l'âge de neuf ans, tombe du haut d'un sapin; il resta une demi-heure sans connais-

sance et guérit sans qu'on ait constaté ni contusion ni plaie du cuir chevelu. A l'âge de quinze ans, il s'aperçut qu'il avait, au-devant de l'oreille, une tumeur du volume d'une lentille, tumeur animée de battements. Jusqu'à l'âge de vingt-huit ans elle augmente peu de volume, mais depuis deux ans, elle a pris un développement considérable. On constate en effet, outre trois dilatations considérables de la temporale superficielle, une étendue considérable au niveau de laquelle la peau est décollée du crâne, et au-dessous de cette partie des téguments on sent des battements plus ou moins accusés. Les symptômes fonctionnels sont assez marqués, le malade entend un bruit de souffle dans son oreille et a de temps en temps des vertiges, des pertes de connaissance. Il était nécessaire d'intervenir. M. Letoux réséqua toute la partie médiane de la tumeur, en liant au fur et à mesure tous les vaisseaux. L'hémostase terminée, un lambeau autoplastique fronto-pariétal comble la perte de substance. Les suites opératoires furent très simples, et le malade est resté guéri depuis deux ans.

M. Tuffier approuve entièrement la conduite de M. Letoux, conduite qu'il a lui-même suivie chez un enfant de trois ans, atteint également d'anévrisme cirsoïde avec dilatation de la temporale superficielle. Cet enfant est resté guéri depuis six ans.

M. Delbet profite de l'occasion pour parler d'un malade présenté il y a quelques années par M. Schwartz et qui est venu mourir dans son service. Ce malade présentait sur le crâne une tumeur monstrueuse au niveau de laquelle il existait un thrill intense et un souffle continu à renforcements. On considère généralement que ces phénomènes sont caractéristiques des anévrismes artério-veineux et des anévrismes cirsoïdes; or, l'autopsie a montré qu'il s'agissait d'un sarcome.

M. Quénu considère aussi que le traitement de choix des anévrismes cirsoïdes est l'extirpation. Celle-ci est beaucoup facilitée par l'application d'une bande ou d'un simple tube élastique autour de la tête.

M. Rieffel. — *Branchiomes cervicaux.*

Rapport de M. Broca.

Un garçon de six ans et demi portait au-dessus de l'articulation sterno-claviculaire gauche, sur la face externe du muscle sterno-cléido-mastoïdien, un appendice digitiforme indolent, formé de peau entourant une tigelle de consistance cartilagineuse. Cet appendice se relevait au moment de la déglutition. Il existait à la naissance, mais avec un volume moitié moindre et s'est accru peu à peu. M. Rieffel pratiqua l'ablation de cette production qui ne se rattachait par aucun pédicule ni au paquet vasculo-nerveux carotidien, ni à l'arbre aérien.

M. Rieffel a colligé dans la littérature médicale 37 faits semblables. Il compare ces appendices à ceux que l'on observe dans la région pré-auriculaire et conclut qu'entre les deux catégories il y a des différences. Les appendices cervicaux sont plus gros; ils sont toujours uniques et se distinguent par la constance de la tige cartilagineuse centrale, par l'absence d'autres malformations congénitales. Les différences n'impliquent pas une

différence de pathogénie, mais une différence de date dans l'évolution tératologique. Il semble très probable que ces appendices cervicaux sont en rapport avec l'évolution du deuxième arc branchial; mais il est impossible de déterminer quelle est la cause exacte de cette malformation par excès.

M. Mignon. — *Uro-pyonéphrose à forme suraiguë et siégeant dans le flanc droit.*

Il s'agit d'une uro-pyonéphrose dont les premiers symptômes à début brusque ont fait croire à une péritonite circonscrite d'origine appendiculaire et qui a été traitée comme telle.

M. Mauclaire. — *Craquements sous-capsulaires pathologiques traités par l'interposition musculaire interscapulo-thoracique.*

Rapport de M. Rochard.

Une jeune fille, de souche manifestement tuberculeuse, ressent depuis quelque temps des douleurs dans les deux régions scapulaires, puis s'aperçoit brusquement qu'elle ressent et entend des craquements rudes quand elle remue les omoplates. Ces phénomènes ne se modifiant pas sous l'influence d'un traitement médical et présentant une gêne considérable, la malade entre à l'hôpital. M. Mauclaire constate ces craquements et les perçoit à distance; mais l'examen ne permet de constater rien d'anormal dans les régions douloureuses. Croyant cependant à la possibilité d'un hygroma sous-scapulaire, peut-être bacillaire, M. Mauclaire se décide à une intervention. Il pratique une incision verticale le long du bord interne de l'omoplate gauche et à travers une boutonnière des muscles trapèze et rhomboïde, il passe le doigt explorateur entre la face postérieure du grand dentelé et la face antérieure des côtes. Il ne sent rien d'anormal. Il se décide alors à pratiquer une interposition musculaire inter-scapulo-thoracique. Il taille un lambeau musculaire quadrilatère comprenant la partie correspondante du trapèze et du rhomboïde laissés accolés; ce lambeau reste adhérent à l'omoplate; mais, libéré dans le reste de son étendue, il est insinué dans la face sous-scapulaire et interposé entre le thorax et le grand dentelé. Un point de suture profond au catgut le fixe à la face profonde de ce dernier. Les suites furent régulières, et, dans les mouvements de l'omoplate, les craquements ne se reproduisirent plus.

M. Riche. — *De la jéjunostomie et spécialement de la jéjunostomie en Y.*

Rapport de M. Schwartz.

M. Riche a eu l'occasion de pratiquer trois fois une jéjunostomie pour cancer de l'estomac. Dans le premier cas, il fit une jéjunostomie latérale en deux temps sur un homme très affaibli par un cancer massif de l'estomac; le malade mourut le surlendemain du premier temps de l'opération, avant qu'on eût ouvert les intestins. Dans le second cas, il pratiqua une jéjunostomie latérale en deux temps pour des lésions analogues; la bouche jéjunale fonctionna régulièrement pendant un dizaine de jours, puis le malade fut pris d'accidents pulmonaires et succomba. — La troisième opération fut

plus heureuse. Il s'agissait d'un néoplasme ayant envahi les deux parois de l'estomac ; M. Riche fit la jéjunostomie en Y, c'est-à-dire sectionna le jéjunum à 15 centimètres environ de l'angle duodéno-jéjunal, implanta, avec l'aide de bouton de Murphy, le bout supérieur dans une boutonnière du bout inférieur et fixa la section de ce dernier à la peau. Le résultat fut très satisfaisant ; la bouche jéjunale fonctionna régulièrement pendant soixante-dix-neuf jours, date à laquelle le malade succomba aux progrès de la cachexie, mais sans avoir présenté aucun vomissement.

Le rapporteur, M. Schwartz, en discutant la technique opératoire de l'opération de la jéjunostomie, se prononce en faveur du procédé de Maydl qui consiste à implanter le bout proximal dans le bout distal à au moins 20 centimètres de la section jéjunale, pour éviter le reflux de la bile par la bouche jéjunale, et à amener la continence de cette dernière en couchant le bout distal sous la peau et en venant l'aboucher à une incision cutanée en dehors de celle de la ligne médiane. En ce qui concerne les indications de la jéjunostomie, M. Schwartz la considère comme une opération de nécessité, à laquelle il préférera toujours la gastro-entérostomie, quand celle-ci sera possible.

M. Quénu a pratiqué une jéjunostomie chez un homme atteint de gastrite ulcéreuse pour laquelle, en désespoir de cause, il résolut d'exclure l'estomac et d'obtenir son atonie digestive en le soustrayant complètement à tout contact alimentaire. Le procédé employé fut le procédé en Y. Pendant les jours qui suivirent l'opération, la bouche jéjunale présenta de l'incontinence portant à la fois sur les liquides introduits et la bile, et cette incontinence ne disparut que quand la bouche fut assez réduite par la rétraction cicatricielle. Aussi M. Quénu conseille-t-il non seulement de placer l'abouchement jéjuno-jéjunal très loin de la bouche jéjuno-cutanée, afin d'éviter le retour de la bile, mais encore de ne pas aboucher la section du jéjunum à la peau, et de fermer soigneusement la section du bout jéjunal inférieur, puis de ponctionner latéralement l'anse de façon à obtenir une bouche très petite, comme celle que l'on recherche dans la gastrostomie. C'est la petitesse de l'ouverture intestinale qui est encore la meilleure condition de continence.

M. Tuffier a pratiqué une jéjunostomie en Y chez un malade atteint de cancer de l'estomac avec envahissement du cardia, des deux faces de l'estomac et de l'extrémité inférieure de l'œsophage et chez lequel une duodénostomie s'était montrée insuffisante. La jéjunostomie amena une survie d'un mois pendant lequel l'alimentation fut aisée et le malade vécut sans douleurs. M. Tuffier considère que la jéjunostomie doit être réservée aux cas exceptionnels de ce genre, où ni la gastrostomie, ni la gastro-entérostomie ne sont possibles.

M. Hartmann constate que, malgré le procédé en Y, on a eu dans les observations publiées de reflux des liquides et de la bile, et il se demande si ces Y sont bien utiles. Il croit qu'ici comme pour la gastrostomie le point le plus important est la petitesse de l'ouverture. Avec un orifice petit et une simple jéjunostomie latérale, on aura une continence peut-être plus

parfaite qu'avec les procédés complexes en Y. En raison du reflux de bile, constaté dans l'observation de M. Riche, M. Hartmann se demande si une fistule plus haut située sur la première portion du duodénum, bien au-dessus du point où s'ouvrent les voies biliaires, n'eût pas été préférable. D'après les observations publiées, la duodénostomie, toutes les fois qu'elle est praticable, est supérieure à la jéjunostomie. En ce qui concerne les indications de la jéjunostomie, M. Hartmann se rallie aux conclusions de MM. Schwartz, Quénu et Tuffier.

M. Meunier (de Pau). — *Extraction d'un corps étranger des bronches.* Rapport de M. Ricard.

Un enfant de trois ans, en jouant avec des clous, est pris subitement d'une quinte de toux et dit qu'il vient d'avaler un clou. Trois jours après, grand frisson, toux impérieuse et phénomènes qui font croire au médecin d'abord à une grippe, puis à une broncho-pneumonie tuberculeuse. M. Meunier, qui voit le malade ensuite, est frappé par la bizarrerie et la variabilité des phénomènes stéthoscopiques et pense à la possibilité d'un corps étranger dans les voies aériennes. Une épreuve radiographique montre en effet l'existence d'un clou dans la bronche gauche. Après s'être procuré un électro-aimant pouvant être introduit dans les bronches et fait fabriquer une pince spéciale, on se mit en demeure d'extraire le corps étranger. Pour cela on pratique, après anesthésie, une trachéotomie et on fait plusieurs tentatives d'introduction de l'électro-aimant et de la pince ; mais les menaces d'asphyxie y font renoncer. Après avoir de nouveau établi la situation exacte du corps étranger par de nouvelles radiographies, on fait une nouvelle tentative deux jours après. On constate cette fois que l'électro-aimant est trop court et qu'aux premières tentatives la pince n'avait pas été assez enfoncée. Cette fois la pince ramène le clou à la deuxième prise.

A l'occasion de cette observation, M. Ricard insiste sur les services que peut rendre le bronchoscope, récemment introduit dans l'arsenal médical, pour le diagnostic et l'extraction des corps étrangers des bronches. C'est l'instrument de l'avenir, qui n'a qu'un défaut : c'est qu'il exige une habitude qui ne peut s'acquérir que par un long exercice.

M. Lucas Championnière présente une radioscopie de *fracture du radius* causée par la manivelle de mise en marche de moteur d'automobile.

M. Legueu présente un enfant auquel il a appliqué un *appareil de marche pour fracture du fémur.*

M. Tuffier présente de nouveaux *appareils de prothèse pour les amputés.*

M. Reclus présente un malade atteint de *pseudarthrose déterminée par l'interposition d'un kyste séreux entre les fragments osseux.*

M. Lejars présente une radiographie de *balle incluse dans le sinus maxillaire droit.*

M. Schwartz présente un malade atteint d'une *tumeur bizarre du genou.*

M. Routier présente un malade chez lequel il put *extraire, grâce à la localisation précise par le procédé Contremoulins, une balle* siégeant depuis dix ans sur la face interne de la 12e côte.

M. Monod présente une pièce d'*anévrisme poplité traité par l'extirpation.*

SOCIÉTÉ DE CHIRURGIE DE LYON.

Séance du 14 janvier 1904. — *Présidence de M. Horand.*

Discussion sur la stérilisation par le flambage.

M. Bérard a refait des expériences avec des cuvettes en porcelaine et des cuvettes émaillées. Avec une flamme de Bunsen ordinaire, il a fallu trente secondes pour obtenir 90 degrés, quarante-cinq secondes pour 109 degrés et plus d'une minute pour atteindre 150 degrés ; cela en promenant la flamme sur la face interne ; avec la cuvette en faïence, il faut plus d'une minute pour obtenir 90 degrés.

Le degré de chaleur est obtenu en utilisant des corps fusibles à des chaleurs variables. Comme conclusion, il faudrait une minute pour stériliser les cuvettes émaillées et trois minutes pour les cuvettes de faïence. Il faudrait donc supprimer les cuvettes de ce genre ou les stériliser à l'étuve.

Cancer du rein. Néphrectomie.

M. Vincent présente une pièce qu'il a enlevée chez un homme de soixante-cinq ans. La tumeur siège sur la moitié supérieure de l'organe et atteint le volume du poing. L'évolution avait été rapide ; au mois de juin dernier, hématurie ; on constate déjà une augmentation de volume avec indolence et mobilité de la tumeur. Les hématuries étant devenues très abondantes au mois de décembre, l'intervention fut décidée. Le séparateur des urines donnait une quantité cinq fois plus forte du côté sain ; la proportion d'urée du côté malade était beaucoup plus considérable, fait paradoxal. Néphrectomie par la voie lombaire ; il fallut faire une décortication sous-capsulaire d'abord, avec extraction du rein, puis extirpation de la capsule. Pinces à demeure sur le pédicule déjà lié. Suites immédiates très simples. Les urines sont abondantes, elles contiennent un peu d'albumine alors qu'il n'y en avait jamais eu auparavant.

M. Albertin admet la valeur de la séparation des urines ; mais il y a des causes d'erreur. Ayant opéré un enfant pour tumeur rénale, il a rencontré un rein unique en fer à cheval, qui ne fut du reste diagnostiqué qu'à l'autopsie. La tumeur était énorme, l'aspect général cachectique. Au cours de l'intervention, ligature du pédicule, décortication facile ; puis on fut obligé de lier un second pédicule pris pour une simple adhérence. La mort survint par anurie complète. Ces faits très rares méritent d'être signalés.

M. Tixier. L'hématurie n'est pas un signe de grande valeur ; on ne peut faire partir l'évolution d'une tumeur de l'époque où apparaît la première hématurie. Donc la tumeur de M. Vincent n'a peut-être pas évolué si rapiment qu'il le dit.

Traumatisme du poignet.

M. Destot présente un malade du service de M. Tixier qu'il a radiographié pour fracture du poignet ayant succédé à une chute de 3 m. 50 de haut. Immobilisé pendant un mois, il reste atteint de troubles fonctionnels nombreux : douleurs du poignet, impotence, anesthésie complète des trois derniers doigts. La radiographie montre que le semi-lunaire a passé en avant de la lèvre antérieure du radius ; le scaphoïde se trouve debout comme d'habitude dans ces luxations médio-carpiennes ; la base du deuxième métacarpien est partiellement arrachée.

Ces luxations atypiques médio-carpiennes sont très fréquentes ; l'auteur en a vu trois cas en très peu de temps. Elles sont d'un diagnostic très difficile et ce cas a été pris par tous ceux qui l'ont examiné pour une fracture du radius.

M. Tixier. Ce malade tombé sur la main et porteur d'une plaie du cuir chevelu fut d'abord vu dans un service de l'Hôtel-Dieu où on le pansa et où on lui dit qu'il n'avait qu'une contusion du poignet. Quand je le vis, il avait tous les signes d'une fracture du radius ; je l'immobilisai quinze jours dans un plâtre ; au bout de quinze jours, il allait bien et on le mobilisa. Ce n'est que tardivement que sont survenus des troubles nerveux dans la sphère de son médian. Je regrette de n'avoir pas fait la radiographie, qui seule pouvait m'éviter une erreur.

M. Vallas. On peut arriver à faire le diagnostic entre fracture du radius et lésion du carpe ; mais il est impossible d'être plus précis sans la radiographie.

Dans ces luxations du poignet, il ne faut pas dire luxation de la deuxième rangée sur la première : c'est la première qui passe en avant. Aussi le dos de la main est-il très peu modifié. Il s'agit donc d'une énucléation de la première rangée, le grand os et le reste de la deuxième rangée venant se mettre au contact des os de l'avant-bras. Les cas que j'ai vus étaient tous trop anciens pour qu'on puisse penser à la réduction ; il fallut en venir à la résection ; c'est qu'en effet il se fit très vite des ossifications des gaines.

M. Albertin. Chez les ouvriers et à la suite des grands traumatismes, les fractures isolées du radius sont rares comparativement aux lésions carpiennes.

Rétrécissements tuberculeux multiples de l'intestin grêle.

M. Bérard présente une enfant de huit ans dont il a déjà parlé à la Société (séance du 18 juin 1903). L'état général est parfait ainsi que les fonctions intestinales.

Exstrophie de la vessie. Opération de Maydl.

M. Nové-Josserand présente un enfant chez qui il a pratiqué cette opéra-

tion au mois d'août. Suites très simples ; il y eut seulement une fistule abdominale qui s'est fermée spontanément. Actuellement, l'enfant urine trois ou quatre fois pendant la journée, il est continent ; la nuit, il urine une fois en dormant.

Le premier de ses malades opérés de cette façon, il y a quatre ans, a gardé un résultat aussi bon.

Séance du 21 janvier 1904. — *Présidence de M. Horand.*

Fracture rare du tibia.

M. Destot. Il s'agit d'une jeune fille de dix-huit ans qui se tordit le pied il y a un mois. Actuellement, gonflement; une épine osseuse est perceptible en avant entre le tibia et le péroné. Il s'agit d'une fracture de la lèvre antérieure du tibia. Ce fragment empêchait la flexion; il y avait de l'équinisme, il a fallu le réduire pour rendre les mouvements possibles. Le mécanisme a dû être : adduction, pression de la lèvre antérieure du péroné sur la lèvre antérieure du tibia; en somme, éclatement de la lèvre antérieure de la gouttière tibiale dans laquelle est logé le péroné.

Il a fallu une laxité particulière des ligaments (en rapport avec le jeune âge) pour la production de cette fracture rare.

Fracture du poignet.

M. Durand présente un homme de quarante-cinq ans, tombé de sa hauteur et s'étant fait une fracture du poignet. Traité par un médecin par les moyens habituels, il garde de ce traumatisme de la raideur et de la faiblesse ; il a du déjettement de la main du côté radial et persistance d'un dos de fourchette. La radiographie faite par M. Destot a montré quelques altérations dans le carpe.

M. Destot. Sur la radiographie de profil, on voit que le dos de fourchette est formé d'une part, par l'extrémité inférieure du radius cassé et déplacé, d'autre part, par la tête du scaphoïde relevé. Dans la concavité, on trouve le semi-lunaire, puis le grand os. Cette situation du scaphoïde est chose banale dans ces fractures (M. Gallois) et joue un grand rôle dans le dos de fourchette ainsi que dans les troubles fonctionnels.

M. Durand. Le défaut de réduction tient à ce qu'on a employé le procédé classique de réduction : flexion et adduction, au lieu de faire des pressions sur le fragment déplacé.

M. Destot croit qu'il faut appuyer l'avant-bras sur le bord d'une table et peser de tout son poids sur le fragment, car il faut une très grande force pour désengrener. L'anesthésie est nécessaire.

M. Villard croit aussi que les réductions que l'on fait d'habitude sont très défectueuses. Il conseille l'anesthésie dont il est partisan pour la réduction de la plupart des fractures. Pour le malade présenté, il n'y a pas d'intervention indiquée; une amélioration spontanée est possible.

M. Bérard pratique toujours l'anesthésie chez les enfants ; les classiques signalent du reste ces difficultés.

Fractures de la cavité cotyloïde.

M. Durand ne s'occupe que des petites fractures du cotyle qui passaient inaperçues avant la radiographie et étaient considérées comme des contusions suivies d'arthrite. Ces fractures ne peuvent exister chez l'enfant, sont rares chez le vieillard; un seul cas concerne le sexe féminin. Le traumatisme causal peut être grave; mais de simples chutes de la hauteur du malade peuvent suffire. D'habitude, c'est une chute directe sur le grand trochanter. Expérimentalement, Thévenot les a reproduites (thèse de Mlle Kontorowitch). Les troubles fonctionnels sont peu marqués ; l'attitude est peu caractéristique. Il existe une ecchymose unilatérale à la racine des bourses. Le toucher rectal souvent ne donne rien. La radiographie est donc nécessaire.

Tardivement, on voit des douleurs chroniques de la hanche. Le traitement est très désarmé. Il ne peut guère être que celui des arthrites traumatiques chroniques.

Chez les femmes, de telles fractures peuvent entraîner des accidents de dystocie.

M. Vincent ne comprend pas comment de si petites fractures peuvent donner de la dystocie.

M. Destot. Dans le cas signalé, la fracture avait eu lieu dans l'enfance, et avait entraîné un vice de développement du bassin.

Séance du 28 janvier 1904. — *Présidence de M. Horand.*

Fracture double du calcanéum.

MM. Rollet et Destot présentent un malade tombé, il y a quatre ans, de sept mètres de hauteur sur les talons. Perte de connaissance immédiate; impotence complète pendant trois mois et demi. Aujourd'hui, impotence encore assez marquée. La radiographie montre une double fracture du calcanéum d'un type un peu spécial. L'os est redressé par son extrémité antérieure, le corps du calcanéum est rentré sur lui-même en lorgnette, l'astragale est enfoncé dans la face postérieure, de sorte qu'au lieu de donner un pied plat, cette fracture donne un pied creux.

Aiguille à sutures.

M. Villard présente un instrument, en son nom et en celui de son interne, M. Pellanda. C'est une aiguille à sutures, véritable machine à coudre permettant de faire toute espèce de sutures (profondes, hémostatiques, cutanées, etc.).

Luxation congénitale ; résultat éloigné de l'opération sanglante.

M. Bérard présente une enfant opérée il y a quelques années par un chirurgien suisse par un procédé sanglant. La tête a subi une sorte d'atrophie et la radiographie n'en montre plus trace ; aussi la claudication est-elle plus marquée, aujourd'hui, du côté opéré que de l'autre côté également atteint de luxation congénitale.

Aussi, il ne paraît pas qu'une nouvelle opération soit indiquée, malgré le désir des parents.

Dans un cas de luxation spontanée au début de la coxalgie datant de plusieurs années, M. Bérard fit une reposition sanglante. A la suite de l'opération, il y eut une élévation progressive de température, nécrose de la tête et ablation secondaire de cette tête.

M. Nové-Josserand est heureux de cette présentation, qui est un argument de plus contre l'opération sanglante pour luxation congénitale de la hanche. Le résultat habituel de ces opérations est ou l'ankylose ou la reluxation. A partir d'un certain âge, quand il ne s'agit pas de tout jeunes, le traitement par la reposition non sanglante des luxations doubles ne donne pas non plus de bons résultats et il est donc contre-indiqué d'opérer dans le cas de M. Bérard.

M. Vincent partage la même opinion. Il a vu récemment une enfant à qui il avait fait une décapitation de la tête pour luxation congénitale. Cette opération donne une ankylose. Aujourd'hui, l'enfant est devenue jeune fille et marche horriblement mal. Quant aux réductions non sanglantes, il en a obtenu parfois ; or, les résultats se sont perdus.

M. Nové-Josserand. Les résultats que j'ai obtenus par la réduction non sanglante chez les jeunes enfants se sont maintenus.

Discussion sur les *fractures du poignet.*

M. Vallas se rallie aux idées émises par M. Destot. Il présente deux malades qu'il a opérés récemment.

Dans un premier cas, lésion de l'articulation médio-carpienne, il fit la résection du poignet, enleva le grand os et le semi-lunaire. La motilité sous anesthésie étant à ce moment bien rétablie, on s'en tint là. Or, le résultat fonctionnel ne fut pas bon ; mouvements passifs très peu étendus, mouvements actifs encore moins ; la main est réduite à l'état d'une palette non mobile.

Dans un second cas, on fit une résection totale du poignet pour une dislocation traumatique. L'intervention date d'un mois ; mais déjà le résultat est bien supérieur au point de vue fonctionnel : mouvements passifs et actifs très étendus.

On peut donc en conclure : dans les traumatismes du carpe avec ankylose consécutive (luxations médio-carpiennes, fracture et luxation du scaphoïde), ce qu'il faut faire, c'est la résection totale du poignet.

M. Albertin. Ces traumatismes graves du poignet sont fréquents chez les maçons, les plâtriers, qui tombent du haut d'un échafaudage ; j'en ai recueilli plusieurs observations avec radiographies qui montrent la fréquence des déplacements du semi-lunaire et du scaphoïde. Un symptôme fréquent, c'est la douleur surtout à la face palmaire ; il est probable que le semi-lunaire fuit toujours à la face palmaire.

Au point de vue fonctionnel, les résultats ont été presque toujours déplorables. Il faut donc songer à pratiquer des opérations qui donneront de meilleurs résultats que les moyens de douceur habituellement employés.

G. Gayet.

ACADÉMIE DE MÉDECINE.

Séances de janvier et février 1904. — *Présidence de M. Tillaux.*

M. V. Cornil lit un travail fait en collaboration avec M. P. Coudray sur *les décollements traumatiques des épiphyses et les fractures juxta-épiphysaires au point de vue expérimental.* — Les fractures des extrémités des os longs, chez les jeunes sujets, siègent souvent près du cartilage d'accroissement dans le tissu spongieux qui termine la diaphyse, mais parfois aussi on observe un décollement du cartilage lui-même, c'est-à-dire une solution de continuité qui s'opère à la limite du cartilage, sans intéresser le tissu spongieux.

L'expérimentation a confirmé depuis longtemps l'existence des décollements épiphysaires et établi leurs variétés.

Salmon (de Chartres), P. Broca et Foucher ont provoqué sur le cadavre de nouveau-nés et de jeunes enfants tantôt des fractures du tissu spongieux diaphysaire, tout près du cartilage, tantôt des décollements nets suivant la ligne d'ossification, décollements complets ou incomplets, avec ou sans fracture du tissu spongieux diaphysaire voisin.

Ollier et son élève Curtillet ont prétendu que ces décollements n'étaient que des fractures du tissu spongieux près du cartilage, fractures en somme diaphysaires. Depuis, de nombreux auteurs, Delens, Farabeuf, Monod, Kirmisson et à l'étranger, Poland, ont admis néanmoins la réalité anatomique du décollement, sans fracture. Joüon, dans la *Revue d'Orthopédie*, en 1902, a fait une très bonne étude d'un cas de ce genre dans lequel l'amputation rendue nécessaire subséquemment avait permis un examen complet.

Dans cette note préliminaire sur les décollements traumatiques, M. V. Cornil se bornera :

1° A relater quelques expériences cadavériques sur le lapin, expériences vérifiées par l'examen histologique.

2° A signaler les premiers résultats obtenus sur le mode de consolidation de ces lésions et sur les altérations qu'elles provoquent dans le cartilage lui-même.

1° Expériences cadavériques sur le lapin.

Les auteurs ont pu très facilement reproduire sur de jeunes lapins toutes les variétés anatomiques que présentent ces décollements. Le plus souvent, lorsqu'ils existent, il y a, en même temps, arrachement de petits fragments du cartilage lui-même. Enfin, ils ont vu aussi la fracture du cartilage en son milieu.

Ces expériences ont porté sur le fémur de ces animaux, sur les épiphyses inférieures de la jambe (tibia et péroné), enfin, sur les épiphyses inférieures du radius et du cubitus.

2° Évolution anatomique des décollements et fractures juxta-épiphysaires.

L'évolution anatomique de ces fractures juxta-épiphysaires est encore à

décrire. Le maintien des fragments est opéré par le périoste qui n'est parfois que décollé, mais la réparation vraie paraît commencer plus tard que dans les fractures communes; l'épanchement sanguin y persiste longtemps; le cartilage est parcouru par des bourgeons médullaires qui viennent du tissu spongieux. Des interpositions de périoste déchiré et même de tissu musculaire peuvent se faire entre les fragments; ces faits pourraient en partie expliquer les difficultés ou impossibilités de réduction signalées en clinique.

Quoi qu'il en soit, les expériences des auteurs établissent d'une manière certaine l'existence des décollements purs des cartilages, à côté des fractures du tissu spongieux diaphysaire juxta-conjugal, lesquels, il est vrai, sont des traumatismes beaucoup plus communément observés.

M. Ch. Périer lit un mémoire de M. Villemin sur le *traitement des ostéo-arthrites tuberculeuses du genou par l'association combinée de la méthode sclérogène et des injections intra-articulaires.* — Les résultats communiqués par M. Villemin concernent trois fillettes âgées de onze à treize ans, qu'il a soignées à l'hôpital des Enfants-Malades. Il s'agissait de trois types très caractérisés de tumeur blanche avec envahissement de la synoviale par d'abondantes fongosités. Au bout de cinq mois, les deux premières ont pu quitter l'hôpital avec toutes les *apparences* de la guérison, la troisième était en très bonne voie.

La technique de ce traitement (injection cavitaire et injections interstitielles) ne doit pas être considérée comme banale, car le chlorure de zinc, qui en est l'élément fondamental et qui est si efficace contre les fongosités, pourrait occasionner une perturbation violente s'il était injecté dans la cavité synoviale et des escarres plus ou moins étendues s'il était trop voisin de la peau.

Il faut donc procéder avec une grande prudence et s'en rapporter à la technique minutieusement décrite par l'auteur :

« En premier lieu, il faut évacuer aussi complètement que possible l'épanchement intra-articulaire par une ponction faite à l'aide d'un trocart de moyen calibre à l'un des culs-de-sac supérieurs de la synoviale.

« Immédiatement, une vingtaine de grammes de solution d'iodoforme dans l'huile (iodoforme, 10, éther, 40, huile d'amandes douces, 80, créosote; 2) est injectée et abandonnée dans l'article soumis ensuite à la compression et à l'immobilisation. Quelques jours après, deux semaines environ, lorsque le véhicule médicamenteux introduit dans la jointure a presque totalement disparu, il y a lieu d'avoir recours à la méthode sclérogène. L'injection iodoformée a agi sur la sécrétion pathologique de la synoviale, modifié son revêtement séreux; le chlorure de zinc va transformer les fongosités, scléroser le tissu tuberculeux, étouffer les colonies bacillaires dans une masse inodulaire, rétractile, de tissu fibreux.

« La solution de chlorure de zinc doit agir sur la zone la plus voisine des fongosités, sur les parties qui contiennent les vaisseaux alimentant les tissus tuberculeux. Grâce à ses propriétés diffusibles, les effets se font bien sentir au delà du lieu de son application. La solution au dixième est préfé-

rable à toute autre. Une seringue de Pravaz stérilisable, armée d'une longue aiguille, dépose trois ou quatre gouttes de son contenu en plusieurs points de la synoviale dont le relief très accusé par l'infiltration pathologique est perçu par la pulpe des doigts de la main gauche de la façon la plus nette. L'opération est répétée en faisant plusieurs piqûres équidistantes. En une séance, 40, 50, jusqu'à 80 gouttes, suivant l'âge des sujets, sont poussées profondément dans les tissus, sous la synoviale, au contact de l'os, contre lequel s'arrête à chaque reprise la pointe de l'aiguille. Celle-ci est enfoncée au-dessus du cul-de-sac supérieur, de manière à atteindre le fémur au niveau de la réflexion de la synoviale fongueuse. L'opérateur doit chercher à injecter le caustique sous le périoste. Six à huit piqûres profondes sont faites sur la demi-circonférence du cul-de-sac supérieur. Les parties de la synoviale au-dessous de la rotule, de chaque côté du ligament rotulien, sont attaquées à leur tour; en dedans du ligament, l'aiguille est dirigée parallèlement à lui, enfoncée à un centimètre en dedans du bord interne de l'os, sous l'aponévrose, pour évider l'escarre; une injection semblable est pratiquée parallèlement au bord supérieur de l'épiphyse du tibia, au niveau de la réflexion de la synoviale sur ce bord. La même façon de procéder s'applique au côté externe de la synoviale sous-rotulienne; d'ailleurs, les régions inférieures de la séreuse et surtout les parties les plus reculées des régions externe et interne sont d'habitude les moins atteintes.

« En principe, il faut faire pénétrer le liquide dans les régions d'où les synoviales tirent leurs vaisseaux, c'est-à-dire avant tout sur les os, au niveau des culs-de-sac synoviaux, puis dans les fongosités, le long des ligaments. A tout prix il faut se garder d'introduire le chlorure de zinc dans la cavité de la synoviale, où il provoquerait une violente réaction et où il ne remplirait pas son but. On doit aussi se tenir toujours dans les parties profondes, juxta-osseuses, sous-aponévrotiques, ce qui évitera les escarres de la peau.

« Une légère compression ouatée est exercée sur la jointure. Après deux ou trois jours de réaction locale sans danger, de gonflement modéré, le processus sclérogène commence à se manifester par la diminution lente et progressive des tissus malades qui acquièrent une dureté ligneuse caractéristique. C'est alors qu'est appliqué un appareil plâtré immobilisateur destiné à rester en place jusqu'à guérison presque totale.

« Parallèlement doivent intervenir les adjuvants ordinaires de tout traitement d'arthrite fongueuse, massage, électrisation, aération, suralimentation, toniques, etc.

« Les mouvements reviennent peu à peu, quand l'appareil est enlevé, grâce à une mobilisation très douce et une très grande prudence dans le retour à la marche et à l'utilisation intégrale du membre primitivement atteint. »

M. O. Lannelongue s'attribue la paternité du mot *ostéo-arthrites tuberculeuses* pour désigner les tumeurs blanches. Depuis quelques années, pour traiter ces affections, il a adopté les injections intra-articulaires en même temps qu'extra-articulaires avec des médicaments différents.

Il passe en revue les types principaux, tant cliniques qu'anatomiques,

auxquels on a affaire dans les tumeurs blanches. Grâce à sa méthode le pronostic des tumeurs blanches s'est infiniment amélioré.

Les malades atteints de cette affection guérissent dans une propagation de 80 à 90 p. 100, cela dépend des articulations qui sont atteintes, et ils guériraient presque tous s'ils étaient arrêtés et soignés au début même de la maladie.

Mais cette guérison rassurante en elle-même ne se produit qu'après un traitement de près de trois ans en moyenne; elle est en rapport surtout avec la période de la maladie à laquelle on aura commencé le traitement. M. Lannelongue insiste sur ce traitement ou *méthode sclérogène* qu'il a imaginée, ou méthode qu'il appelle encore *intra-extra-articulaire*. Il en donne la technique complète.

Il démontre que cette méthode sclérogène fait pénétrer l'agent thérapeutique non point dans les fongosités, ni dans les foyers tuberculeux, mais immédiatement en dehors d'eux et autour d'eux seulement. C'est à la périphérie des fongosités synoviales que se trouvent, en effet, les processus tuberculeux les plus récents et le plus jeunes.

Les tissus normaux formant la limite du foyer morbide sont comme une *matrice* élaborant sans cesse, sous l'incitation du bacille, le néoplasme tuberculeux qui se propage de proche en proche et par continuité de tissus.

Aussi a-t-il considéré comme une obligation de modifier cette couche périphérique où se fait l'ensemencement et avec elle le terrain farci de tubercules des fongosités elles-mêmes. C'est là le résultat qu'on obtient en une, deux ou trois séances au plus, par les injections multipliées de quelques gouttes d'une solution de chlorure de zinc au dixième. Neuf sujets jusqu'à l'âge de dix-huit ans ont été guéris par la méthode intra-extra-articulaire. Huit étaient atteints de tuberculose du genou et un de l'articulation du poignet.

Il conviendrait d'y ajouter un adulte de près de trente ans; mais le fait est encore trop récent pour en tenir compte au point de vue du résultat.

M. Lannelongue insiste sur la nécessité de *ne provoquer aucun mouvement dans les jointures ainsi traitées*. L'articulation retrouvera après le traitement les mouvements qu'elle avait au moment où on l'a appliqué. Il insiste aussi sur *le massage des muscles* au-dessus et au-dessous de l'articulation, et sur *leur électrisation*. Il conseille les injections intra-articulaires, qu'il y ait ou non épanchement, pour tous les cas d'ostéo-arthrite tuberculeuse des grandes jointures : hanche, genou, cou-de-pied, épaule, coude, poignet.

Enfin, il termine en donnant les moyens d'éviter les accidents produits par la méthode sclérogène, c'est-à-dire les arthrites aiguës, et les escarres. Les premières ne se produiront pas si l'opérateur va directement sur les os, suit les contours de la synoviale avec sa seringue de Pravaz et ne fait pas pénétrer le chlorure de zinc dans cette synoviale qui fait un relief proéminent séparant la cavité articulaire des tissus extra-articulaires. Quant aux escarres, elles sont rares, insignifiantes. Elles n'ont jamais lieu lorsqu'on fait des injections profondes au-dessous de l'aponévrose et ne se produisent guère que lorsqu'on fait les injections sous la peau. Elles sont en général

minimes, ne dépassant pas les dimensions d'une pièce de 50 centimes et exclusivement cutanées.

M. Chauvel fait un rapport sur un mémoire de M. E. Kœnig, concernant *les névrites optiques périphériques et leur traitement chirurgical.*

Laissant de côté *les amblyopies toxiques* de longtemps étudiées et assez bien connues, l'auteur s'est occupé des *névrites optiques périphériques* qu'il qualifie *d'infectieuses*, parce qu'elles succèdent à des infections générales de l'organisme dont elles ne sont, en somme, qu'une manifestation locale. Telles les névrites optiques consécutives à la grippe, à la fièvre typhoïde, à la blennorragie, etc. Cette forme de névrite serait caractérisée par l'absence de stases vasculaires, de phénomènes cérébraux; par la limitation de l'infiltration œdémateuse à la papille optique, enfin, par son développement unilatéral.

A côté de lésions objectives peu prononcées, on y constate un affaiblissement marqué de la vision, sans toutefois le scotome central pathognomonique des amblyopies alcoolique et nicotinique.

Pour instituer le traitement chirurgical, l'auteur s'est basé sur la conception pathogénique suivante : *Les névrites optiques infectieuses périphériques résultent de troubles circulatoires limités à la papille optique et à l'extrémité bulbaire du nerf optique.*

Aussi, dans l'impuissance d'agir directement sur la circulation du pôle postérieur de l'œil, s'est-il adressé à la circulation de l'hémisphère antérieur dont les relations avec la première sont, dit-il, constantes et considérables.

La sclérotomie, que l'auteur conseille d'appliquer au traitement des névrites optiques infectieuses périphériques, n'est point une opération nouvelle.

De longtemps, les ponctions sclérales ont été utilisées, surtout dans le cas où la tension intra-oculaire, grandement accrue, fait craindre de graves accidents. Qu'elles puissent donner des résultats avantageux contre les troubles circulatoires de la papille optique et spécialement contre la congestion passive, la gêne de la circulation veineuse, encore peut-on l'admettre, non toutefois sans de certaines réserves.

Les quelques observations apportées par l'auteur à l'appui de la thérapeutique qu'il préconise ne sont rien moins que convaincantes jusqu'à présent.

De nouveaux faits plus précis sont nécessaires pour se faire une opinion et se rendre un compte exact du bénéfice que les malades ont pu retirer de cette intervention.

M. Péraire.

BIBLIOGRAPHIE

Traité de médecine opératoire et de thérapeutique chirurgicale, sous la direction du **Pr Berger** et du **Dr Hartmann**. *Organes génito-urinaires de l'homme*; par **H. Hartmann**. 1 vol. G. Steinheil, Paris, 1904.

Ce volume est le troisième paru de la série qui constituera le « Traité de Médecine opératoire et de Thérapeutique chirurgicale ». Il comprend la description des divers modes d'exploration de l'urèthre, de la vessie et des reins en même temps que l'exposition très détaillée des opérations pratiquées sur ces différents organes; le livre se termine par l'exposé des opérations portant sur les organes génitaux de l'homme. Le grand mérite de cet ouvrage, mis à part le soin et l'exactitude apportés dans la description des opérations, réside surtout dans le nombre des figures, pour la plupart originales, au nombre de 412 pour 415 pages de texte; la compréhension des procédés opératoires se trouve ainsi facilitée d'une façon étonnante; pour certains chapitres mêmes (traitement des fistules uréthro-péniennes), le texte est réduit à presque rien : il n'y a plus que des figures.

Notons encore que, pour les opérations plastiques, l'auteur a eu l'heureuse idée de représenter en rouge, sur les figures, les surfaces avivées, ce qui facilite encore beaucoup l'intelligence du procédé.

L'ensemble du livre est très bien édité, d'une lecture facile, et l'on ne peut que féliciter l'auteur et l'éditeur du résultat obtenu.

P. Lecène.

Travaux de chirurgie anatomo-clinique; par **Henri Hartmann**. 1 vol. G. Steinheil, Paris, 1903.

Ce livre, d'un genre tout nouveau et encore peu répandu en France, constitue le premier volume d'une série qui sera certainement continuée et mérite de l'être.

Il renferme un certain nombre de travaux originaux signés d'Hartmann ou de ses collaborateurs (H. Roger, B. Cunéo, M. Soupault, P. Lecène, G. Luys, L. Prat, L. Leroy et Delage); l'ensemble du volume est très bien édité et orné de nombreuses figures.

L'ouvrage commence par une description du service Civiale et de son fonctionnement, avec la statistique des opérations pratiquées dans l'année 1901-1902. Viennent ensuite une série d'articles originaux, plus ou moins étendus, sur « les tumeurs de la capsule adipeuse du rein, sur les indications et résultats de l'uréthrotomie interne, sur la technique de la prostatectomie, sur la bactériologie des cystites, sur la tuberculose de la glande de Cowper, sur la séparation intra-vésicale des urines, sur le traite-

ment chirurgical des lésions non-néoplasiques de l'estomac, sur le chimisme gastrique après la gastro-entérostomie pour ulcère, sur l'anatomie pathologique du cancer de l'estomac au point de vue chirurgical, sur la duodénostomie ». L'idée directrice de ce livre est, comme l'indique le titre, de réunir dans un même volume une série de travaux anatomo-cliniques, c'est-à-dire de travaux où l'observation clinique est guidée, complétée ou contrôlée par l'anatomie normale et pathologique; il est bien certain qu'il ne saurait désormais y avoir de progrès réel en chirurgie sans l'union indissoluble de la clinique et de l'anatomie tant normale que pathologique. Nous devons donc féliciter le Dr Hartmann de l'idée heureuse qu'il a eue de commencer cette publication; nous ne lui souhaitons qu'une chose, la durée.

P. Lecène.

Traité de chirurgie opératoire, *quatrième volume*; par le Dr **E. Kallionzis**, professeur de chirurgie opératoire à l'Université d'Athènes. Leçons de gynécologie opératoire professées à l'amphithéâtre d'anatomie de l'Université d'Athènes. Athènes, N. Tzacers, éditeur, 1904.

Le quatrième volume du *Traité de chirurgie opératoire* du professeur Kallionzis, qui vient de paraître, contient ses leçons de gynécologie opératoire professées pendant l'année scolaire 1902-1903.

Après la description des différents modes de l'examen gynécologique tant manuel qu'instrumental, et l'application de l'électrothérapie, du massage, de la gymnastique gynécologique, etc., l'auteur donne la description la plus minutieuse des opérations qui se pratiquent sur les organes génitaux internes et externes de la femme, en insistant dans une leçon magistrale sur l'antisepsie du champ opératoire, même quand il s'agit de la moindre intervention chirurgicale.

Vient ensuite la description des opérations pratiquées sur la vulve, sur le périnée, sur le vagin, sur le col de la matrice; l'auteur aborde les opérations sur la matrice et ses annexes. Le professeur Kallionzis défend ses idées à propos de l'extirpation de l'utérus tant par la voie vaginale que par la voie abdominale, en se basant sur sa longue expérience.

Puis, il passe à la description des opérations qui se pratiquent sur les mamelles, et il se déclare partisan de la plus large ablation tant par la méthode de Halsted que par les deux incisions curvilignes, même quand il s'agit du début de la moindre tumeur maligne.

Ce livre écrit avec beaucoup d'originalité, démontre que la longue expérience du professeur hellène, élève de l'École de Paris, ne le cède en rien aux traités analogues des autres pays, et honore la Faculté de Médecine de l'Université d'Athènes.

F. T.

Le propriétaire-gérant : Félix Alcan.

Coulommiers. — Imp. Paul BRODARD.

DE LA LUXATION DU GENOU EN DEHORS

COMPLIQUÉE DE DÉCHIRURE DU NERF SCIATIQUE POPLITÉ EXTERNE

Par le Dr VAUTRIN (de Nancy),

Professeur agrégé à la Faculté.

La luxation du genou en dehors est une lésion rare, si l'on en juge par le petit nombre des cas rassemblés dans la littérature médicale; cependant je suis porté à croire que la relation de ces traumatismes, pourtant sérieux et dignes d'attention, tente généralement peu la plume des chirurgiens, toujours prête, au contraire, lorsqu'il s'agit de décrire une opération nouvelle ou de relater une intervention sensationnelle. Je pense que la luxation du genou est une lésion plus fréquente qu'on ne le croit, et qu'elle réclame de la part du praticien un tact particulier et une prudence éclairée. Aussi bien la description esquissée par les auteurs est-elle insuffisante et compassée; elle n'a guère changé depuis Malgaigne, qui l'a d'ailleurs tracée de main de maître et avec une scrupuleuse exactitude clinique.

Je ne veux point reprendre la description de Malgaigne, mais je désire apporter à l'étude de la luxation du genou en dehors, et même seulement d'une de ses variétés, une contribution peut-être utile, et des considérations que m'inspirent le fait que j'ai observé, et la lecture des observations publiées dans les quinze dernières années.

Je me hâte d'abord d'éliminer de mon programme les cas toujours graves et fort compliqués de *luxation complète* du genou en dehors, qui sont le résultat de traumatismes énormes et l'occasion de complications parfois terribles, justiciables de l'amputation seule. Si je ne parle pas de ces luxations, ce n'est pas qu'elles n'offrent aucun intérêt chirurgical, bien au contraire; mais je crois qu'à elles seules, elles peuvent donner lieu à un travail spécial, où les indications thérapeutiques tiendraient la plus grande place, et où l'on pourrait démontrer la supériorité des méthodes conservatrices, arthrotomie, arthrectomie ou résection, sur les méthodes radicales, comme l'am-

putation. Je m'en tiendrai à la *luxation incomplète* du genou en dehors, et principalement à la variété habituelle, à celle qui se complique de *luxation de la rotule* sur le côté externe du condyle externe du fémur.

Malgaigne distingue la luxation incomplète en dehors en deux catégories, suivant que la rotule est restée interposée entre les condyles fémoraux, ou qu'elle s'est déplacée en dehors de l'espace intercondylien. L'on peut conserver cette classification, qui représente assez bien l'étendue du déplacement du tibia sur le fémur. La rotule est maintenue, en effet, abstraction faite de ses ailerons qui se déchirent dans ces traumatismes, par le ligament rotulien très résistant, qui garde sa continuité parfaite et ses insertions. De sorte que si les points d'attache fémoral (attaches musculaires réparties sur une large surface) et tibial (tubérosité osseuse), s'éloignent l'un de l'autre par diastasis articulaire, le point où s'arrêtera la rotule sur la corde rotulienne tendineuse, par rapport au condyle externe, indiquera l'étendue du glissement des surfaces articulaires l'une sur l'autre. Tant que la rotule demeurera en dedans de l'arête saillante antérieure du condyle externe, la luxation sera à son premier degré (luxation tibio-rotulienne incomplète de Malgaigne); si elle franchit cette arête pour s'appliquer sur la face externe du condyle externe, la luxation deviendra *incomplète pour le tibia, complète pour la rotule* (2e variété de Malgaigne). C'est à cette variété que je m'attacherai surtout.

La *luxation tibio-rotulienne incomplète* présente elle-même des degrés nombreux de déplacement, depuis le diastasis simple avec déchirure ligamentaire limitée, jusqu'au déplacement d'une portion importante du plateau tibial en dehors du condyle externe. Les degrés légers de cette luxation ne donnent lieu qu'à une lésion articulaire relativement minime, avec ou sans hémarthrose, sans déchirure considérable des ligaments articulaires. La réduction peut être spontanée; elle est en tout cas facile et n'exige jamais l'anesthésie. Néanmoins il est indispensable d'agir consécutivement par le massage ou l'immobilisation, afin de conserver à l'article tout son fonctionnement.

Les formes plus sérieuses de la luxation tibio-rotulienne incomplète prêtent à des considérations plus importantes. Le point essentiel est alors la déchirure des ligaments extra- ou intra-articulaires. Ces derniers résistent le plus souvent et limitent le déplacement du plateau tibial. Les ligaments extra-articulaires externe ou interne, surtout ceux-ci, sont presque toujours rompus. La saillie faite par le tibia sur la face externe du genou se perçoit nettement, mais

n'est ordinairement pas très prononcée. Toutefois, la lecture des observations montre que sans luxation complète de la rotule, la luxation tibiale peut s'accompagner de désordres intra- et extra-articulaires graves. Ainsi, dans un fait de Hargrave, qui fut suivi d'autopsie, le malade étant mort de complications septicémiques, il y avait déchirure des ligaments péri-articulaires et rupture du ligament croisé antérieur. Le condyle externe du fémur reposait sur la crête osseuse qui sépare les deux cavités tibiales. Un blessé de Bruch présentait aussi des lésions sérieuses, puisque la portion interne du plateau tibial était en rapport avec le condyle externe.

La direction de la jambe est la même dans presque toutes les observations, c'est-à-dire que l'axe est orienté de haut en bas et de dehors en dedans, faisant un angle obtus avec l'axe de la cuisse. Dans le fait de Hargrave, la disposition était inverse et l'angle ouvert en dehors.

Comme les ligaments péri-articulaires sont généralement déchirés, il existe dans ces formes de luxation incomplète un épanchement sanguin considérable, qui s'étend jusqu'à la partie inférieure du mollet. L'impotence du membre est ordinairement complète. Le blessé ne peut mouvoir la jambe sur la cuisse, si ce n'est lorsque la luxation est peu prononcée, et en ce cas, de légers mouvements de flexion sont encore possibles. La jambe repose sur le plan du lit, sans grande rotation du pied en dehors, et sans flexion sur la cuisse.

Le traitement de la luxation tibio-rotulienne incomplète consiste dans la réduction avec ou sans anesthésie. Cette réduction, qu'aucun obstacle réel n'empêche, est facilement obtenue dans la généralité des cas, mais elle doit être soigneusement maintenue. La contention est, en effet, la partie principale du traitement, parce que d'elle dépendent la bonne direction du membre, la cicatrisation des parties molles déchirées, la liberté de la flexion et l'absence de mouvements de latéralité. Je reviendrai sur tous ces points, en traitant de la variété suivante de la luxation du genou en dehors.

La *luxation en dehors, incomplète pour le tibia et complète pour la rotule*, comprend tous les degrés entre la variété précédente et la luxation complète du genou en dehors. Cette forme de luxation se caractérise par une certaine difficulté de réduction, par des déchirures ligamentaires étendues, souvent par des arrachements ou des décollements musculaires, et par un glissement assez marqué de la surface tibiale en dehors du condyle externe. Dès que la rotule avec le tendon rotulien a franchi l'arête antérieure du condyle, rien n'arrête plus la partie supérieure du tibia dans son déplacement

latéral que les ligaments croisés qui se tendent et qui peuvent se rompre, et la résistance des plans musculaires et des parties molles périphériques. L'absence d'autopsie nous prive de renseignements utiles dans l'appréciation exacte des lésions des ligaments croisés, mais à en juger par l'étendue du glissement articulaire, il est évident que dans certains cas ils sont totalement déchirés. La disposition de ces deux ligaments entre-croisés n'est pas un obstacle absolu à la luxation incomplète en dehors, et l'on peut vérifier qu'il est possible, sans les sectionner, de mobiliser le plateau tibial libéré de ses autres attaches au fémur, dans une étendue de 2 centimètres au moins en dehors et en arrière. La luxation du tibia, les ligaments croisés persistant, ne se fait point directement en dehors, mais bien en dehors, et en arrière, en décrivant un arc de cercle autour des épines osseuses du plateau tibial où s'insèrent ces ligaments. Le tibia, sollicité par le traumatisme, rompt d'abord ses ligaments internes et les trousseaux fibreux de la capsule articulaire, se porte en dehors en tournant autour d'un axe virtuel formé par les composantes de la résistance des ligaments croisés, déchire plus ou moins les faisceaux fibreux externes qui s'opposent à la rotation. Dans ce mouvement, l'insertion tibiale du tendon du quadriceps suit la direction du tibia; les ligaments croisés tendent à se placer parallèlement l'un à l'autre, l'antéro-externe devenant dans le mouvement de rotation presque vertical; la rotule se libérant de ses attaches latérales internes, franchit le condyle externe et par son tendon fortement appliqué en écharpe sur la saillie externe du fémur, elle fixe invariablement le déplacement. Grâce à la résistance des ligaments croisés d'une part, et aussi à l'obstacle opposé par la surélévation des épines tibiales au-dessus du plateau tibial, le mouvement de translation est donc un mouvement de rotation. Il n'en est plus de même si les ligaments croisés ont été déchirés par le traumatisme. Alors la translation violente du tibia se fait plus directement en dehors, mais non encore sans une certaine rotation de la jambe en arrière, parce que le condyle externe du fémur, dans le déplacement direct du tibia en dehors, rencontre l'épine osseuse tibiale qu'il ne peut tourner qu'en avant, ce qui imprime au plateau tibial une légère rétropulsion.

Malgré le peu de renseignements nécropsiques et l'incertitude des détails anatomo-pathologiques contenus dans les observations, l'on peut inférer, je crois, que dans la variété de luxation qui nous occupe, les ligaments croisés résistent au moins en partie, mais subissent une distension et des déchirures interstitielles notables. Quant aux fibro-cartilages semi-lunaires, il est probable qu'ils sont

quelque peu maltraités, arrachés de leurs insertions, et qu'ils participent aux désordres de l'enveloppe capsulo-ligamentaire. Cependant l'obstacle à la réduction ne vient guère de leur fait, dont on ne peut tenir compte en pratique.

La disposition du tendon rotulien, jeté en sautoir sur le condyle externe, le déplacement du plateau tibial en dehors et en arrière sur une étendue variant de 2 à 5 centimètres, expliquent la position du membre sur le plan du lit après le traumatisme. Les observations publiées par Malgaigne, Hamilton (*Traité pratique des fractures et des luxations*, 1884), par Claudot (Société de Chirurgie, 1890, in *Bulletins*, p. 817) et par d'autres auteurs plus récents, sont presque unanimes à montrer que le genou élargi, tuméfié, ecchymotique, reste inerte et légèrement fléchi. La jambe repose sur sa face externe, le pied en rotation en dehors; la cuisse est bien verticale. La disposition en baïonnette des deux segments du membre inférieur s'aperçoit seulement lorsque la luxation est prononcée; on peut alors trouver l'axe de la jambe oblique en dedans et de haut en bas, faisant avec la direction du fémur un angle ouvert du côté interne. L'épanchement sanguin est toujours énorme, peu étendu vers la cuisse, mais diffus et considérable vers le mollet, surtout du côté externe. Le creux poplité est effacé. On a signalé des ruptures vasculaires à ce niveau (Notta, *Ann. méd. de Caen*, 1876, n° 3), mais dans les traumatismes graves seulement. On a moins parlé des lésions nerveuses, et c'est sur ce point que je veux attirer plus loin l'attention.

Tel est l'aspect clinique que présente la luxation incomplète du genou en dehors, avec luxation complète de la rotule. Les caractères à peu près constants de cette lésion sont donc : l'élargissement du genou, le glissement du plateau tibial en dehors et en arrière, avec saillie correspondante de son rebord antéro-externe sous la peau, un épanchement hématique abondant, la flexion et la rotation externe de la jambe, l'impotence du membre. Ce complexus symptomatique en impose tellement, que le diagnostic en devient évident et ne souffre aucune erreur. Il est bon de reconnaître, toutefois, que les signes cliniques de la luxation en dehors, que je viens d'exposer, sont sujets à quelques variations, tenant à des complications spéciales, comme la fracture du fémur ou du tibia (Cerné), du péroné (Le Clerc), à des déchirures du ligament rotulien, avec ou sans lésion rotulienne, et surtout à la violence du traumatisme. Ainsi la direction de la jambe, au lieu d'exister de haut en bas et de dehors en dedans, peut être de haut en bas et de dedans en dehors, l'angle de déviation avec le fémur étant ouvert en dehors (Page). Il faut

alors, pour poser le diagnostic, tenir compte des rapports des extrémités articulaires et de la position de la rotule.

Malgré l'importance et la gravité du traumatisme, il arrive encore que le blessé, par une incurie bien inconcevable, attende de la seule nature le remède à ses maux. C'est ainsi que dans les cas de Malgaigne, de Morgan, de Désormaux, l'accident datait de deux mois, de trois ans et demi et de six ans. La non-réduction de la luxation peut entraîner les conséquences les plus graves. Comme complication immédiate, on doit signaler la gangrène qui survint dans un cas de Wells (Hamilton), et comme complications ultérieures, la difficulté de la réduction tardive, la luxation récidivante et l'impotence du membre. C'est alors que la recherche de l'ankylose devient l'éventualité la plus désirable, et que pour l'obtenir, il faut employer les divers procédés d'arthrodèse usités aujourd'hui.

La réduction de la luxation du genou en dehors doit donc être opérée aussi rapidement que possible. C'est d'ailleurs ce qui fut fait dans les observations que j'ai réunies depuis le mémoire de Claudot, en 1890. Voyons quels résultats thérapeutiques découlent de cette pratique.

En comptant le cas que j'ai observé, j'ai relevé depuis le travail de Claudot, où sont rassemblés la plupart des faits antérieurs à 1890, neuf observations provenant de Page (*The Lancet*, 1892, p. 938), de Cerné et de Didier (*Normandie médicale*, 1892, p. 491), de Delorme (*Bull. Soc. de Chir.*, 24 mai 1893), de Le Clerc (*Bull. Soc. de Chir.*, 19 mai 1903), de Girou, d'Aurillac (*Bull. Soc. de Chir.*, 7 oct. 1903) et de Bazy (*Bull. Soc. de Chir.*, 7 oct. 1903). La pénurie de ces observations indique plutôt l'indifférence des chirurgiens vis-à-vis de ces lésions que leur rareté. Parmi les faits colligés, il en est deux où les résultats éloignés de la réduction sont inconnus; aussi, malgré l'excellence des résultats immédiats, nous sommes forcés de les négliger. Il reste donc 7 luxations du genou en dehors, dont il faut encore distraire deux cas compliqués l'un de fracture du condyle externe, et l'autre de fracture du péroné. Le premier guérit avec un raccourcissement de 5 à 6 centimètres, mais la marche, dit Cerné, est redevenue bonne, et il est à prévoir que les fonctions articulaires se sont rétablies. Quant au malade de Le Clerc, dont la luxation était compliquée de fracture du péroné, la restitution des mouvements après immobilisation sur un plan incliné, a dû être à peu près complète, puisque le chirurgien a vu son blessé marchant facilement un certain temps après le traumatisme. Sur les cinq observations de luxation en dehors qui sont comparables entre elles, et qui rentrent dans le type ordinaire, je trouve que, dans deux cas, les fonc-

tions du genou ont été compromises. Le malade de Bazy, traité par un appareil plâtré, a gardé une ankylose du genou; celui de Delorme est affligé d'une luxation récidivante en dehors et en avant. Mon blessé a recouvré, après une immobilisation prolongée, la totalité des mouvements du genou, mais il existe une paralysie des muscles innervés par le nerf sciatique poplité externe. En résumé, il ne reste plus comme résultats excellents, immédiats et éloignés, que les deux cas de Page (deuxième observation) et de Girou, d'Aurillac, dans lesquels on signale le retour *ad integrum* des fonctions du genou.

En lisant les observations anciennes rassemblées par Malgaigne, Hamilton et Claudot, on arrive aux mêmes conclusions et l'on recueille cette impression que la luxation du genou en dehors s'accompagne, par le fait du traumatisme, de dégâts articulaires variables, parfois de lésions osseuses, que les désordres capsulo-ligamentaires sont souvent étendus et graves, que la réduction est tantôt facile, tantôt impossible sans anesthésie, et que l'immobilisation après réduction ne permet pas toujours de compter sur le succès thérapeutique complet.

Il est à penser que la guérison parfaite après réduction dépend surtout de l'importance des lésions ligamentaires articulaires. La cicatrisation des ligaments croisés, ou des attaches des ménisques déchirés se fait-elle facilement et toujours, même pendant une immobilisation prolongée? Cette question reste insoluble. Doit-on immobiliser pendant un temps très long, au risque de produire une ankylose, comme dans le cas de Bazy? Faut-il recourir de bonne heure au massage, à la mobilisation articulaire? Autant de questions qu'on ne peut trancher dogmatiquement, car en saine pratique, les cas ne sont point identiques, ni comparables. La ligne de conduite dépend de l'étendue des lésions, de leur importance, et partant du pronostic. Il en résulte qu'aussitôt après l'accident, il est nécessaire de pratiquer un examen détaillé de l'articulation malade, et de déterminer l'importance des effets du traumatisme. Quand la luxation en dehors s'accompagne de luxation de la rotule, il me semble préférable de recourir à l'anesthésie pour la réduction, non pas tant pour épargner au blessé les souffrances d'une réduction qui peut être plus ou moins aisée, que pour permettre au chirurgien, la coaptation obtenue, de se rendre compte de la laxité articulaire et des déchirures ligamentaires.

L'épanchement articulaire doit aussi attirer l'attention et solliciter une ponction aseptique avant l'application de l'appareil d'immobilisation. Il me paraît bon, dans ces diastasis articulaires compliqués

d'arrachement des ligaments et des ménisques, d'immobiliser de suite après la réduction et l'aspiration de l'épanchement, et d'immobiliser non point dans la position de demi-flexion et sur un plan incliné à la façon de Malgaigne, mais de placer le membre étendu dans une gouttière plâtrée, le pied assez fortement élevé. On évitera ainsi, sous l'anesthésie, les déplacements secondaires des extrémités articulaires, les cicatrisations vicieuses et les allongements ligamentaires, qui favorisent les luxations récidivantes. Delorme nous dit, d'ailleurs, que chez son malade, les troubles ultérieurs furent le résultat d'une immobilisation insuffisante.

La durée de l'immobilisation doit varier avec la gravité du cas. Une simple luxation incomplète en dehors, sans luxation rotulienne, peut guérir avec une immobilisation de trois semaines environ, mais il n'en est plus de même si les faisceaux fibreux qui ont pour mission d'assurer les rapports normaux articulaires, ont été arrachés ou distendus. Dans ces conditions, j'estime que le séjour dans une gouttière plâtrée doit être plus prolongé. Je me suis fort bien trouvé, dans l'observation que je rapporte plus loin, d'une immobilisation de cinq à six semaines. Il est évident qu'au bout d'un temps aussi long, il existe dans la jointure une certaine raideur, dont la mobilisation et le massage ont lentement raison, mais dans l'espèce, un inconvénient de ce genre est préférable à une laxité trop grande et à la persistance de mouvements de latéralité, que produirait presque sûrement une mobilisation trop rapide.

L'immobilisation ne doit pas, d'ailleurs, être aveugle. Il faut en calculer la durée et les effets, suivant le cas et les troubles anatomiques. Il serait désastreux d'immobiliser à outrance lorsque l'ankylose est à redouter. C'est pourquoi l'usage de la gouttière plâtrée postérieure, à la manière de Maisonneuve, est préférable, parce qu'elle permet de mettre à nu la face antérieure du genou, et de surveiller l'épanchement articulaire et la mobilité de la rotule, ainsi que la tendance à l'atrophie du triceps fémoral. Lorsqu'on a des raisons de craindre l'ankylose ou des adhérences articulaires, l'immobilisation doit céder le pas au massage bien compris, à la mobilisation prudente et même à la galvanisation.

La lecture des faits publiés et de leurs résultats fonctionnels doit nous mettre en garde contre la thérapeutique nouvelle qui tend à substituer aux anciennes méthodes d'immobilisation le traitement par le massage précoce, les mouvements articulaires et même la marche. Tout en reconnaissant les avantages de ces nouvelles méthodes dans les traumatismes de certaines articulations comme le poignet, le coude, la tibio-tarsienne, il faut reconnaître qu'au

genou, leurs effets pourraient être nuisibles et mauvais, lorsque les ligaments déchirés sont incapables de maintenir les rapports anatomiques des os entre eux, et lorsque les os sont sollicités à se déplacer par des forces musculaires puissantes, dont les résistances antagonistes n'existent plus.

En résumé, dans le traitement des luxations du genou en dehors, il faudra au chirurgien une grande prudence et une certaine sagacité clinique pour apprécier la durée du séjour dans l'appareil plâtré. Malgré toutes les apparences, on ne devra pas se départir d'une certaine réserve dans le pronostic, car ces traumatismes ménagent souvent de désagréables surprises, parmi lesquelles je citerai : les raideurs articulaires, les ankyloses, les luxations récidivantes, les mouvements de latéralité, la marche douloureuse, etc.

Certaines complications peuvent aussi modifier la thérapeutique à instituer. Parmi elles, je citerai : les plaies, les fractures, les déchirures vasculaires et les déchirures nerveuses.

Les *plaies pénétrantes* ou non mettent le chirurgien dans l'obligation de surveiller attentivement, après la réduction, les progrès de la cicatrisation. C'est l'infection qui constitue ici le danger, surtout l'infection de la cavité articulaire. La désinfection soigneuse de la plaie, la régularisation des bords et du fond, le drainage au besoin, devront être exécutés en même temps que la réduction, sous le chloroforme. Il serait bon d'ouvrir et de drainer également tout épanchement sanguin important qui existerait au voisinage immédiat de la plaie, de même qu'en cas de plaie pénétrante, l'arthrotomie serait indiquée et exécutée immédiatement sous le couvert de l'asepsie.

Lorsque la plaie est simple, l'appareil doit être mis de manière à rendre cette plaie accessible aux pansements quotidiens. Mais pour éviter toute infection à distance, il sera prudent de supprimer par la ponction aspiratrice tout épanchement dans l'article ou dans les tissus voisins.

Les *fractures* créent une complication sérieuse, d'autant plus qu'elles sont généralement juxta-articulaires. Si le péroné seul est intéressé, comme dans le fait de Le Clerc, la thérapeutique ordinaire est encore possible. Il n'en est plus de même si le plateau tibial ou les condyles sont lésés. Cerné, dans un cas où le condyle externe et la partie supérieure du tibia étaient fracturés, s'est contenté de l'immobilisation et a guéri son malade avec un raccourcissement de 5 à 6 centimètres. C'est encore là un assez bon résultat, étant donné les dangers de l'ankylose dans ces conditions. Comme les luxations compliquées de fracture sont toujours l'effet de trau-

matismes violents amenant une attrition considérable des tissus, la décision thérapeutique à prendre dans ces conditions sera souvent difficile. Il est hors de doute que l'on tentera tout le possible pour conserver le membre, et même pour sauvegarder les fonctions du genou, mais il y aura des cas où l'examen minutieux des lésions montrera l'impossibilité ou le danger de la conservation, et alors une intervention chirurgicale, résection ou amputation, s'imposera. L'on se souviendra que le succès d'une résection post-traumatique est d'autant plus certain que l'opération est pratiquée moins tardivement après l'accident. Aujourd'hui que les sutures osseuses permettent une coaptation facile des fragments, on pourra envisager l'indication d'une intervention qui donnerait la possibilité d'éviter un chevauchement, un raccourcissement ou une déformation, en même temps que les extrémités articulaires garderaient leurs rapports normaux. Semblable opération me tenterait beaucoup dans un cas analogue à celui de Cerné, par exemple. J'y verrais l'avantage de suturer les os, de restaurer leur disposition anatomique, et surtout de nettoyer l'article, toujours encombré par le sang et les débris ligamentaires et osseux.

En ce qui concerne la rotule, il est à peine besoin de dire qu'une fracture de cet os imposerait d'urgence l'ouverture de l'article et la suture osseuse ou le cerclage. On profiterait de l'incision pour reconstituer, par un nombre de fils suffisants, les déchirures des ailerons et des ligaments voisins résultant de la luxation, en même temps que l'on ferait la toilette de la cavité articulaire. Les bons résultats que l'on obtient dans la cure des fractures rotuliennes par l'arthrotomie et la suture, nous montrent qu'il n'y aurait nulle témérité à proposer, même en dehors de toute fracture, l'ouverture du genou pour les luxations en dehors, lorsque les lésions paraissent de prime abord importantes et étendues aux ligaments latéraux et postérieurs de l'article. L'expérience seule, toutefois, peut donner une sanction à ce desideratum.

Les *déchirures vasculaires* qui accompagnent quelquefois les déplacements traumatiques des os de la jambe, sont toujours graves. Je n'envisage évidemment ici que les ruptures des vaisseaux poplités, et principalement la rupture de l'artère. Il en résulte toujours un anévrisme diffus qui se produit plus ou moins rapidement, suivant que la déchirure vasculaire est primitive ou secondaire. Dans ces deux cas, les conséquences sont les mêmes, c'est la suppression de l'afflux sanguin à la jambe et la gangrène. Nous observons des accidents analogues, lorsque, sans rupture, les vaisseaux sont comprimés par les extrémités osseuses fracturées ou luxées. Des tentatives de

conservation peuvent encore être tentées, lorsque la réduction à été opérée de bonne heure, avant que la gangrène ait commencé son œuvre, mais l'anévrisme diffus imposera une autre conduite, l'intervention pour lier ou suturer le vaisseau rompu dans le creux poplité. Enfin, l'amputation sera le plus souvent l'unique ressource, j'entends la désarticulation du genou qui est loin, à mon avis, de mériter la défaveur qu'on a jetée sur elle.

Les *déchirures nerveuses* produites par les luxations du genou en dehors ont été peu observées, si j'en juge d'après les recherches que j'ai faites sur ce point dans la littérature. Le fait n'est même signalé par aucun auteur, pour les luxations en dehors. Dans un cas de Eames (*Brit. med. Journ.*, 21 avril 1900, p. 958), je trouve signalée une paralysie complète du nerf tibial antérieur, à la suite d'une luxation du genou en avant, avec fracture du tibia. Mais il ne s'agit pas là d'une luxation en dehors. J'ai observé après une luxation du tibia en dehors et en arrière, une rupture du nerf sciatique poplité externe. Voici l'observation :

A. G., âgé de vingt-huit ans, d'une santé antérieure excellente, non rhumatisant, fait, au cours d'une période de service militaire, comme réserviste, à Remiremont, en 1899, une chute grave. En voulant faire d'un tremplin un saut en longueur sur un sol recouvert d'une épaisse couche de tan, G. prend un vigoureux élan et, au lieu de retomber sur les deux pieds réunis, écarte les jambes et rencontre le sol du pied gauche, sur lequel le poids du corps porte violemment, en pivotant légèrement de droite à gauche. Le pied gauche, enfoncé dans le tan, ne peut suivre le mouvement de rotation du corps; il se produit alors une rupture des ligaments du genou gauche. G. tombe et ne peut plus se relever.

On le transporte à l'hôpital militaire de Remiremont, où M. le docteur Aragon, médecin chef, appelé, constate une luxation du genou en dehors, et cherche à réduire, aidé d'un de ses collègues. Les tentatives répétées échouent. Je suis mandé d'urgence, mais je ne puis arriver auprès du blessé que le lendemain dans la matinée, vingt-quatre heures environ après l'accident. Voici ce que je constate :

Le membre inférieur gauche est placé dans une gouttière métallique. Le genou est très gonflé, ecchymotique. L'asymétrie frappe au premier abord, malgré la tuméfaction. Sur la face externe, on aperçoit sur la peau violacée les traces polychromes d'un épanchement sanguin énorme, qui s'étend de la partie inférieure de la cuisse jusqu'à la partie inférieure du mollet. Les téguments sont soulevés par l'épanchement et tendus au point de donner la sensation d'une collection liquide voisine de la peau. Par la palpation, on remarque que l'axe du fémur et celui du tibia ne sont plus en prolongement. La direction de celui du tibia est oblique et croise la direction verticale du fémur. En déprimant les téguments, on sent le pla-

teau tibial qui déborde de 3 à 4 centimètres au moins la face externe du condyle fémoral. La rotule est déplacée et portée sur la face externe du condyle externe, sur lequel elle est intimement fixée par la tension de ses ligaments d'attache. La luxation est donc *une luxation du genou en dehors incomplète, avec luxation de la rotule.*

En dedans, où l'épanchement sanguin est moins considérable, on trouve au-dessous du condyle interne une dépression sensible au doigt, un vide profond dont l'exploration est douloureuse.

Le membre est couché sur le plan du lit, sans que le blessé puisse lui imprimer un seul mouvement. Le pied est porté en dehors; la jambe et le plateau tibial ont subi une sorte de rotation en arrière. Il n'existe aucun raccourcissement apparent, mais, au premier coup d'œil, l'on se rend compte que la jambe et la cuisse font un angle obtus ouvert en dedans (disposition en baïonnette).

Le malade se plaint de douleurs assez vives dans la région poplitée, qui cependant n'est pas trop distendue; il éprouve des soubresauts dans le membre et des fourmillements jusqu'au pied. L'artère poplitée et la tibiale battent normalement.

J'estime que toute tentative nouvelle de réduction sans anesthésie serait inutile. Le malade lui-même réclame du chloroforme, qui lui est administré prudemment.

Dès que la résolution musculaire fut obtenue, je fis maintenir vigoureusement la cuisse, et, saisissant la jambe à sa partie supérieure, le pouce de la main droite appuyant sur le bord externe de la rotule, je pratiquai une extension soutenue, puis une brusque translation du plateau tibial en dedans. La luxation se réduisit aussitôt, et la rotule reprit sa place. Le membre fut ensuite immobilisé dans une gouttière plâtrée, dans l'extension complète, puis placé sur un plan incliné.

Le blessé éprouva d'assez vives douleurs dans les heures qui suivirent la réduction, mais le calme revint bientôt et tout rentra dans l'ordre, sans aucune réaction fébrile. L'immobilisation fut maintenue durant cinq à six semaines, après lesquelles l'appareil fut enlevé. De légers mouvements de flexion furent alors imprimés au membre, puis un massage méthodique fut exercé sur la périphérie de l'articulation par le docteur Lanique, en évitant les mouvements de latéralité. Ce n'est qu'après deux mois que la marche fut permise.

Dès les premiers jours qui suivirent la suppression de l'appareil plâtré, je remarquai que le blessé ne pouvait fléchir le pied sur la jambe. La sensibilité sur la région externe tibio-péronière était presque nulle, et tous les muscles innervés par le sciatique poplité externe étaient paralysés. Je pensai d'abord à des phénomènes parétiques, dus à la compression exercée sur le nerf par l'épanchement sanguin. Mais après quelques jours, la paralysie restait complète, malgré la disparition de l'hématome par le massage. C'est alors que l'on fit avec détail l'étude des réactions électriques musculaires, et il devint évident que le nerf sciatique poplité externe avait été déchiré par le traumatisme, en même temps que les ligaments articu-

laires externes. Espérant que la rupture du nerf était incomplète, ou qu'il y avait simple attrition, je fis pratiquer pendant deux ou trois semaines de l'électrisation et des frictions stimulantes. Rien ne fut changé, et actuellement le blessé a gardé une paralysie complète des muscles péroniers, du jambier antérieur et du pédieux. Les troubles de sensibilité persistent comme au premier jour, sans atrophie sensible. Ce qui domine, c'est la difficulté de la marche. La paralysie du jambier antérieur et des péroniers empêche la flexion du pied sur la jambe, de sorte que pendant la marche, les orteils ne quittent pas le sol, tandis que le talon se relève normalement. G. steppe en marchant, traîne la pointe du pied, et fait effort des muscles de la cuisse pour soulever la jambe et porter le pied en avant.

Cette démarche, caractéristique de la paralysie du sciatique poplité externe, ne s'est pas modifiée depuis l'accident. Actuellement G. a appris, par une sorte d'éducation progressive, à faire disparaître en partie les imperfections trop choquantes de sa démarche, mais les muscles paralysés refusent totalement leur service.

Afin de tenter la cure de cette paralysie, je proposai au malade une intervention chirurgicale, qui fut refusée. En raison des aléas de la réussite, je ne voulus pas insister, bien que dans les premiers temps qui suivirent l'accident l'on eût pu espérer une restauration des fonctions nerveuses, en suturant les deux parties du nerf rompu. Aujourd'hui encore, par des greffes musculaires bien comprises, il serait encore possible de rétablir partiellement les fonctions, principalement en ce qui concerne le muscle jambier antérieur. Le malade se contente de son état actuel, qui ne l'empêche pas de se livrer aux fatigues de la chasse. A titre de moyen palliatif, j'ai conseillé l'usage d'une lanière fixée à la partie supérieure du mollet et qui passe en étrier sous l'avant-pied, maintenant ainsi une flexion invariable à angle droit sur la jambe. Cet appareil primitif, que j'ai déjà expérimenté chez une malade atteinte de paralysie du sciatique poplité externe consécutive à l'extirpation d'un volumineux fibro-lipome de la cuisse, né dans le tronc du nerf sciatique, donne les meilleurs résultats et permet une déambulation satisfaisante et non disgracieuse.

A part les conséquences fâcheuses de l'arrachement du nerf sciatique poplité externe, G. a reconquis le fonctionnement parfait du genou et l'intégrité des mouvements articulaires. On peut donc dire que l'immobilité prolongée, le massage raisonné, ont eu pour effet d'éviter pour l'avenir des complications articulaires fâcheuses.

L'enseignement qui découle de cette observation est double. Nous y voyons d'une part les bons effets d'une réduction sous le chloroforme, suivie d'une immobilisation prolongée, et d'autre part, nous y trouvons l'existence d'une complication qui, dès les premiers jours, n'avait été ni recherchée, ni soupçonnée. Pour un chirurgien attentif, il sera prudent désormais de s'enquérir, chez un blessé atteint de luxation du genou en dehors, de la possibilité de complications nerveuses.

Lorsque l'on parcourt les descriptions anatomiques de la région postéro-externe du genou, et en particulier lorsqu'on se rémémore le trajet du nerf sciatique poplité externe, on s'étonne que sa rupture ne soit pas plus souvent observée, en même temps que les déchirures et les lésions traumatiques des ligaments externes de l'articulation. Issu du grand nerf sciatique, dont il se sépare à la partie supérieure du creux poplité, le nerf poplité externe gagne directement la région externe et inférieure du genou, côtoyant le bord interne du biceps et s'accolant à la face postérieure du jumeau externe, qu'il contourne pour arriver en arrière de la tête du péroné. Il s'enroule autour du col de cet os, et parvient ainsi à la face externe de la jambe. Derrière la tête du péroné, il est séparé de la surface osseuse par l'insertion supérieure du soléaire, tandis que sur le col, il est directement appliqué contre le périoste. A la région externe de la jambe, le sciatique poplité externe chemine entre les insertions supérieures du long péronier latéral, dans un canal musculo-fibreux à l'intérieur duquel il se divise en deux branches terminales, le nerf musculo-cutané et le nerf tibial antérieur, et en quatre branches collatérales. Cette description, que j'emprunte au *Traité d'anatomie* de Poirier, montre que le nerf sciatique poplité externe est jeté en sautoir sur la région postéro-externe de l'articulation, mais qu'il en est séparé par le jumeau externe et par la capsule articulaire. L'on conçoit facilement qu'un traumatisme capable de luxer le plateau tibial en dehors, et de déchirer les ligaments latéraux, les ligaments croisés et de luxer la rotule, ait souvent aussi raison de la résistance des fibres musculaires du jumeau, et qu'il rompe le nerf sciatique poplité externe juxtaposé. Si ce dernier n'est pas rompu plus souvent, cela tient apparemment à sa mobilité, à sa résistance et surtout à son élasticité qui permet une distension appréciable avant rupture. Pour que le nerf ait été déchiré chez mon malade, qui n'était atteint que de luxation incomplète du genou, il faut admettre une lésion du ligament externe et du muscle jumeau externe.

Cette paralysie, qui resta ignorée durant plusieurs semaines, et qui aujourd'hui crée une infirmité réelle, pouvait-elle être évitée par un examen plus approfondi et plus précoce? Sans aucun doute. Si j'avais été prévenu de la possibilité d'une complication nerveuse qu'aucun symptôme ne révélait, j'aurais profité de l'anesthésie à laquelle le blessé fut soumis, pour pratiquer au lieu d'élection une incision et rechercher les extrémités déchirées du nerf poplité externe. Je les aurais affrontées, suturées, attendant ensuite une restauration fonctionnelle plus ou moins éloignée. C'est la conduite

la plus rationnelle en la circonstance. Plusieurs semaines après le traumatisme, cette opération était encore possible, bien que moins sûre au point de vue de la réussite fonctionnelle. Je l'ai proposée, mais sans promettre le succès. Il est parfaitement compréhensible que le patient l'ait refusée, et qu'il se contente d'une situation dont il a pris philosophiquement son parti.

Telles sont les réflexions que m'a suggérées l'observation précédente. J'ai cru bon de les exposer comme contribution à l'étude d'une question encore délaissée, et que le récent rapport de Bazy à la Société de Chirurgie (7 oct. 1903) n'a point éclairée autant qu'on l'eût désiré.

NOTE

SUR DES

EXOSTOSES SYMÉTRIQUES DES SCAPHOÏDES TARSIENS

PAR MM.

CH. FÉRÉ,
Médecin de Bicêtre.

et

M. DENIKER,
Interne provisoire des hôpitaux.

Les exostoses symétriques sont le plus souvent des exostoses ostéogéniques qui se montrent surtout au niveau des soudures des épiphyses avec les diaphyses des os longs, qu'ils soient grands ou petits, ou sur les os courts qui ont des points d'ossification multiples [1]. Bien que les exostoses ostéogéniques se développent parfois dans les régions qui ne paraissent pas le siège de processus évolutifs particuliers, il peut y avoir intérêt à rechercher ces processus : c'est du moins ce qu'indique un fait que nous venons d'avoir sous les yeux.

Observation. — L.-F. B., âgé de trente-sept ans, marchand ambulant, a passé par plusieurs asiles d'aliénés pour des crises d'excitation passagères au cours d'un état de débilité mentale. C'est un homme de 1 m. 78 de taille, pesant 75 kilos, assez régulièrement conformé; il présente des varices abondantes surtout à droite, ainsi qu'un varicocèle et une hernie inguinale du même côté.

La déformation qu'il offre aux deux pieds, il en a connaissance depuis sa jeunesse; et sa mère, qui n'en connaît pas d'autres dans la famille, l'a remarquée depuis qu'il a l'âge de douze ou treize ans.

Sur la face interne des deux tarses, comme on le voit sur les photographies (fig. 1 et 2), au-dessous et en avant de la malléole interne, on voit une saillie conique, assez difficile à limiter exactement, mais dont la base arrondie a à peu près 3 centimètres de diamètre.

La saillie du côté gauche est un peu plus marquée (contrairement à ce qu'indique la photographie, puis réduite de ce côté), et permet de reconnaître à la palpation une face antérieure et une face postérieure, convergeant vers une crête saillante verticale au niveau de laquelle l'ongle sent une légère dépression aussi verticale. Ces caractères sont moins nets du côté droit. Les deux petites tumeurs ont une consistance osseuse et font corps avec l'os sous-jacent : les téguments sont mobiles au-dessus et indemnes

1. A.-G. Sterin, *Contrib. à l'ét. des exostoses ostéogéniques*, Th., Lille, 1902. — G. Gantcheff, *Étude sur les exostoses de l'omoplate*, Th., Lyon, 1901.

de tout épaississement et de toute sensibilité de la peau : pas de trace de bourse séreuse; pas de trace de sensibilité douloureuse, ni spontanée, ni au palper; pas de gêne des mouvements du pied. Du reste, le malade affirme

Fig. 1. — Face interne du pied droit.

que ces tumeurs ne se sont pas modifiées depuis qu'il a terminé sa croissance; et elles ne présentent aucun changement depuis trois ans qu'il est à Bicêtre. L'examen de ces exostoses pendant les mouvements provoqués

Fig. 2. — Face interne du pied gauche.

des pieds fait admettre qu'elles siègent au niveau de la tubérosité du scaphoïde.

La radiographie justifie cette localisation (fig. 3 et 4). Elle est surtout satisfaisante pour le côté gauche, où l'on voit que la portion interne du scaphoïde, beaucoup plus volumineuse que normalement, est divisée par une solution de continuité transversale qui rend compte de la dépression verti-

cale sentie par l'ongle. En arrière du sillon, il existe un os, produit d'une ossification supplémentaire qui a concouru avec le scaphoïde proprement dit à former une saillie conique au niveau de leur suture.

Du côté droit, la forme générale de la tumeur radiographiée est la

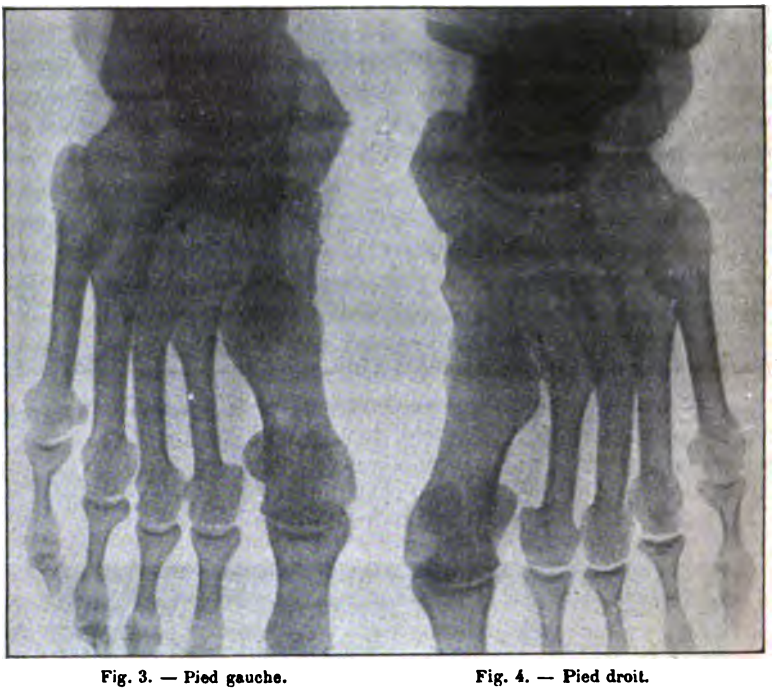

Fig. 3. — Pied gauche. Fig. 4. — Pied droit.

même; mais la solution de continuité est remplacée par une ombre qui peut être due à l'obliquité de la suture; on peut sans abuser de l'hypothèse, admettre l'analogie de constitution des deux tumeurs, si conformes par leurs contours. La radiographie permet de constater en outre, sur le bord interne du premier cunéiforme, la présence d'une petite pointe osseuse, occupant la partie moyenne de ce bord de l'os, et sensiblement symétrique

L'examen du reste du squelette ne permet de découvrir aucune autre exostose; notons seulement la saillie un peu exagérée de l'épiphyse inférieure du cubitus droit, des articulations sterno-costales droites et de l'épine des deux premières vertèbres dorsales.

Si on en peut juger par la radiographie du pied gauche qui ne diffère guère du droit par la morphologie, l'exostose paraît due à une anomalie primitive d'évolution; il s'est produit une exubérance du développement de l'os au niveau de la suture d'un point d'ossification accessoire.

PERFORATION DE L'ESTOMAC PAR ULCÈRE

PAR MM.

F. GROSS, et **G. GROSS,**

Professeur de clinique chirurgicale — Chef de clinique chirurgicale
à la Faculté de Médecine de Nancy.

(*Suite* [1].)

VII. — Accidents consécutifs. Péritonite consécutive généralisée et localisée.

1. *Péritonite généralisée.* — Après les premières manifestations brutales, vient une courte période de repos et de calme, puis surviennent les manifestations de la *péritonite consécutive localisée*, ou souvent très rapidement *généralisée*, selon le siège et les caractères de la perforation, la rapidité, l'étendue, la virulence de l'inondation péritonéale.

La péritonite peut se généraliser avec une rapidité extrême, devenir promptement suraiguë ; d'autres fois les accidents semblent un instant localisés dans la région épigastrique, sus-ombilicale, sous-diaphragmatique, avant de s'étendre.

Nous retrouvons dans ces cas tous les symptômes locaux et généraux graves, classiques. La douleur se diffuse dans tout l'abdomen, le ballonnement augmente, la matité hépatique disparaît. Le hoquet s'établit, les vomissements se succèdent et deviennent de plus en plus fréquents. L'arrêt des gaz et des selles est absolu, en impose assez souvent pour un étranglement interne ; l'anurie est quelquefois complète. Le pouls est petit, rapide, misérable, la température, d'abord élevée, s'abaisse. Les extrémités se refroidissent ; la peau est couverte d'une sueur froide et visqueuse. A mesure que les matières septiques fermentent dans la cavité péritonéale, le tympanisme augmente encore, devient extrême dans la région épigastrique comme dans le reste de l'abdomen, et la mort arrive dans l'hypothermie et le collapsus.

1. Voir le numéro de mars 1904.

2. *Péritonite localisée. Abcès intrapéritonéaux.* — Après une période d'accidents diffus, menaçants, les manifestations péritonéales généralisées parfois s'amendent; l'orage se calme et les signes de localisation apparaissent. Des *collections intrapéritonéales enkystées* diverses se dessinent progrèssivement. Elles se montrent de préférence dans les points déclives de la cavité abdominale, qui sont ceux où les liquides qui ont fait irruption dans le péritoine peuvent plus particulièrement s'accumuler, tels les espaces sous-diaphragmatiques, les régions lombaires, entre le côlon et la paroi abdominale, les régions iliaques, le petit bassin.

Les plus graves parmi ces collections sont celles qui se forment peu de temps après la perforation, avant cessation des symptômes de péritonite, car leurs manifestations se confondent avec eux et on ne les reconnaît pas. La distinction entre les signes de la péritonite généralisée et ceux d'un abcès intrapéritonéal n'est pas toujours facile. Les manifestations subjectives sont obscures. La matité anormale est difficile à constater sous le ballonnement abdominal. L'état général, les manifestations objectives ne se modifient guère pendant l'évolution de l'abcès péritonéal. Néanmoins, lorsque les manifestations péritonéales généralisées perdent leur caractère suraigu, et que la fièvre persiste, se présente avec des rémissions, on est en droit de songer à l'existence d'un ou même de plusieurs abcès enkystés qu'il faut chercher à déceler par un examen des plus attentifs, au besoin à l'aide d'une ponction exploratrice. Gérulanos[1] publie une observation très instructive à ce sujet : chez une jeune femme de vingt et un ans, chez laquelle l'état de collapsus profond et les signes de péritonite généralisée avaient contre-indiqué toute intervention, l'amélioration se produisit contre toute attente, mais à partir du neuvième jour la fièvre augmenta ; on incisa d'abord, environ trois semaines après la perforation, un abcès lombaire gauche et une collection formée dans le cul-de-sac vaginal postérieur ; une amélioration notable s'ensuivit, mais on n'observa pas encore la chute complète de la température. Au quarantième jour, on soupçonna l'existence d'un abcès sous-diaphragmatique gauche ; plusieurs ponctions exploratrices furent faites à blanc ; finalement on acquit la preuve d'une collection, on l'incisa et guérison s'ensuivit.

Ainsi que le cas précédent en est un exemple, les abcès péritonéaux en général n'apparaissent pas immédiatement après la perforation ; ils se montrent après une, deux ou trois semaines, plus

1. Gérulanos, *loc. cit.* [obs. 132].

tard encore, à un moment où l'on ne songe plus à une complication relevant de la perforation, et à la péritonite depuis longtemps éteinte. On les découvre en général dans la deuxième semaine. Il en a été ainsi dans des observations de Barker[1]; de même dans l'observation de Gérulanos, pour les deux premiers abcès; le troisième abcès n'apparut que dans la sixième semaine, quand la malade était déjà guérie des premières localisations.

Les abcès secondaires tardifs sont d'autant plus graves qu'ils ne se traduisent le plus souvent que par des manifestations subjectives, telles que manque d'appétit, insomnie, déperdition des forces. Un état fébrile avec rémissions est un indice de valeur. Les symptômes objectifs attirent rarement l'attention; ils sont d'ordinaire peu précis, peuvent manquer. L'observation de Gérulanos, des faits cités par Trautmann[2] montrent que des abcès sous-diaphragmatiques peuvent exister sans aucun signe de localisation, sans aucune sensibilité à la pression.

Des abcès intra-péritonéaux peuvent survenir secondairement dans les cas où la laparotomie a été pratiquée après la perforation et lors même qu'une toilette péritonéale minutieuse a été faite. Nombreuses sont les observations où après laparotomie et suture de la perforation tout semblait indiquer une marche régulière vers la guérison, quand deux ou trois semaines plus tard, brusquement une aggravation se déclarait, avec fièvre, manifestations péritonéales plus ou moins bien localisées, déperdition des forces; finalement l'opéré succombait, et à l'autopsie, on découvrait un abcès intrapéritonéal, un abcès sous-diaphragmatique[3] le plus souvent.

Dans une série de cas, les localisations se montrent d'emblée; les accidents initiaux de la perforation n'ont que peu de gravité ou ne consistent qu'en un péritonisme plus ou moins marqué[4]. La péritonite généralisée ne se déclare pas par suite d'adhérences anciennes qui l'ont empêchée de s'étendre. L'épanchement gastrique, retenu par ces adhérences, n'a pu se faire dans la grande cavité péritonéale et s'est enkysté dans l'un des espaces sous-diaphragmatiques.

D'autres fois il s'agit de perforations lentes et chroniques avec *périgastrite adhésive ou suppurée*. Lorsque la scène se passe à la paroi stomacale antérieure, elle apparaît avec des symptômes qui après les troubles fonctionnels préexistant souvent depuis de lon-

1. Barker, A clinical Lecture on seven cases of perforated gastric ulcer, *Lancet*, 1896, II, p. 1583 [obs. 64-65].
2. Trautmann, *Subphrenische Abscesse*, Berlin, 1896.
3. Gérulanos, *loc. cit.* [obs. 133], et Barker, *loc. cit.* [obs. 64].
4. Barling, *loc. cit.* [obs. 19-20].

gues années, sont en général faciles à reconnaître. On trouve une induration plus ou moins marquée, qui souvent a été prise pour un néoplasme. L'évolution d'une linite plastique, la transformation de la lésion en cancer sont d'ailleurs des éventualités possibles, voire fréquentes[1].

Quant à la périgastrite adhésive ou suppurée de la face postérieure de l'estomac, sa symptomatologie est infiniment obscure; tout se passe en arrière dans une région complexe, peu accessible, où un abcès ne peut être soupçonné, à plus forte raison reconnu tant qu'il n'acquiert pas une certaine importance. Lorsqu'il s'étend dans l'arrière-cavité des épiploons et envahit la région sous-diaphragmatique, nous retrouvons les signes de l'abcès sous-phrénique.

D'autres fois il s'agit de ces ulcères calleux, perforants, qui pénètrent lentement, progressivement dans un des organes voisins, foie, pancréas, rate, et la symptomatologie se complique encore d'autant.

3. *Abcès sous-diaphragmatiques.* — De toutes les localisations, ce sont les *abcès sous-diaphragmatiques* qui de beaucoup sont les plus fréquents et les plus importants à connaître. Lorsqu'ils apparaissent d'une manière insidieuse et lente, que leur point d'origine se trouve dans la région rétro-stomacale, leur symptomatologie peut être obscure; l'abcès peut être méconnu; il ne se reconnaîtra qu'une fois qu'il sera volumineux. Si, au contraire, la formation de l'abcès suit de près la perforation gastrique, qu'il débute brusquement, on constatera de bonne heure toute la série des symptômes qui le caractérisent.

Les phénomènes subjectifs varient; la douleur est inconstante. Lorsqu'elle se produit, c'est une douleur diffuse à la base du thorax, ou un point de côté de siège anormal, très bas en arrière, vers l'angle des côtes, ou vers l'épigastre. Quelques auteurs ont attaché une certaine importance à l'irradiation de la douleur vers les régions scapulaires. D'après Lejars[2], il serait rare qu'une pression profonde méthodique ne révèle pas, au milieu de la sensibilité générale, une zone de douleur maxima. Il y a de la dyspnée, parfois des crises d'oppression.

La fièvre indique l'existence d'un foyer de suppuration; elle se présente d'habitude avec ses oscillations caractéristiques; il est des cas où elle a manqué.

1. Hartmann et Lecène, Carcinose de l'estomac développée sur un vieil ulcère, *Bull. Soc. anat.*, 1903, janvier, p. 53.
2. Lejars, *Semaine médicale*, 1902, p. 101.

On constate de la voussure et de l'immobilité de la partie inférieure du thorax. Les espaces intercostaux sont effacés, élargis ou saillants, sensibles à la pression; assez souvent, il existe un certain degré de tuméfaction œdémateuse dans la région lombaire et la partie inférieure du thorax du côté malade; on trouvera de la fluctuation si l'abcès est déjà superficiel et prêt à s'ouvrir spontanément.

Si la voussure se dessine à la paroi abdominale, vers la région épigastrique, on y percevra parfois de la fluctuation hydroaérique, une sorte de clapotement, comme Lejars a pu l'observer. Le patient étant couché, la zone voussurée se trouve sonore, d'une sonorité tympanique, qui peut masquer la matité hépatique; dans la position assise, la zone de sonorité peut diminuer, disparaître et être remplacée par de la matité.

D'après Lejars, on pourrait constater, en secouant doucement le sujet, un bruit de clapotement, une succussion hippocratique caractéristique du mélange de liquide et de gaz.

L'abcès siège-t-il à droite, il sera compris entre le diaphragme et la convexité du foie, limitée vers en dedans par le ligament suspenseur, vers en avant par des adhérences de la paroi abdominale avec le bord du foie et le mésocôlon transverse. On trouvera le foie abaissé, avec matité étendue vers en haut.

La limite supérieure de la matité peut représenter une ligne convexe vers en haut, au-dessus de laquelle se retrouvent sans transition la sonorité du poumon et le bruit vésiculaire, à moins qu'il n'y ait complication d'épanchement pleural.

On a signalé la possibilité de reconnaître un déplacement en hauteur de la matité en rapport avec les mouvements d'élévation et d'abaissement du diaphragme pendant la respiration. Mais il faut savoir que souvent le diaphragme se trouve plus ou moins immobilisé par la lésion. S'agit-il d'abcès gazeux, comme c'est le cas d'ordinaire pour les abcès suite de perforation gastrique, la percussion montrera une sonorité tympanique qui se déplacera avec la position donnée au malade. Dans la position assise, on trouvera, en percutant de haut en bas, la sonorité thoracique ordinaire, puis la sonorité tympanique due à l'accumulation des gaz dans la concavité du diaphragme, enfin, la matité descendant très bas, masquant le foie et pouvant se prolonger dans l'épigastre. Ces constatations sont caractéristiques. Ce sont en somme les signes d'un pyopneumothorax, mais « il est dans le ventre », comme le dit Lejars; c'est le pyopneumothorax sub-phrenicus de Leyden.

L'abcès sous-diaphragmatique situé à gauche est limité vers en

haut par le diaphragme, vers la droite par le ligament suspenseur du foie, vers en bas par le lobe gauche du foie, l'estomac, la rate qui sont refoulés. Il se traduit par une voussure à l'épigastre, parfois considérable comme dans un cas de Delbet[1], une voussure de la partie inférieure gauche du thorax et de la partie voisine de la paroi abdominale, l'élévation du diaphragme. A la percussion, dans la position couchée, on reconnaît à l'épigastre la sonorité tympanique due à la présence des gaz dans l'abcès, et la matité dans la région déclive. Lorsque le malade sera assis, nous retrouverons, comme pour les abcès situés du côté droit, de haut en bas, la sonorité pulmonaire, la sonorité tympanique, puis la matité due à la présence du pus.

Les viscères abdominaux, foie, estomac, sont refoulés vers en bas; le cœur est élevé, dans le cas d'abcès gauche, mais il n'est pas déplacé vers la droite comme dans l'épanchement pleurétique,

Les *complications pleurales*, pleurite sèche, épanchement, pyothorax, sont fréquents et dès lors la symptomatologie se complique.

En cas d'épanchement pleurétique et d'abcès gazeux, la percussion pratiquée du haut en bas dans la position assise donnera la sonorité pulmonaire, la matité de l'épanchement, puis la sonorité tympanique du contenu gazeux, enfin, la matité de la collection de pus.

L'abcès peut perforer le diaphragme, comme Monod[2] et Gruneisen[3] l'ont vu se vider dans le poumon, comme Horsley[4] et Jones[5] l'ont constaté. Dans une observation de Lennander[6], il semble s'être ouvert dans le côlon. De même que toute autre collection intrapéritonéale, l'abcès sous-diaphragmatique peut encore s'ouvrir dans la cavité péritonéale et déterminer une péritonite généralisée, ainsi que Heaton[7] et Lennander[8] en ont publié des exemples. L'observation de Polaillon et Sourdille[9] en paraît un autre.

Nous n'indiquerons que pour mémoire les accidents divers de la *pyosepticémie* qui peut survenir.

1. Delbet et Rabé, Abcès gazeux sous-diaphragmatique par perforation d'ulcère stomacal ou duodénal, *Presse méd.*, 28 août 1897, et Lejars, *loc. cit.*, p. 101.
2. Monod, *loc. cit.* [obs. 106].
3. Gruneisen, *loc. cit.* [obs. 389].
4. Horsley, *loc. cit.* [obs. 42].
5. Jones, *loc. cit.* [obs. 193].
6. Lennander, *loc. cit.*, p. 159.
7. Heaton, *Brit. med. Journ.*, 1902, II, p. 96 [obs. 342].
8. Lennander, *loc. cit.* [obs. 144].
9. Sourdille, *Bull. Soc. anat.*, 1895, p. 301 [obs. 52].

VIII. — Diagnostic.

Dans la perforation aiguë de l'ulcère gastrique, sans adhérences périgastriques dans la grande cavité péritonéale, le diagnostic peut être relativement facile, si le malade est vu par le médecin dans les premières heures après l'accident, comme dans notre deuxième observation. Notre malade avait un passé gastrique précis et présentait tous les symptômes caractéristiques de la perforation aiguë de l'estomac : douleur subite extrêmement vive ressentie dans la région épigastrique, rétraction des parois abdominales, sensibilité à la pression dans le point où siégeait la douleur spontanée, sonorité préhépatique, matité anormale dans les flancs, en rapport avec l'inondation péritonéale abondante, facies grippé, exprimant la souffrance, état général grave, pouls petit, misérable, rapide, respiration superficielle, uniquement thoracique, refroidissement des extrémités, collapsus.

Lorsque tous ces symptômes se trouvent ainsi réunis dès les premières heures, ils forment le tableau clinique type de la perforation gastrique spontanée et le diagnostic est aisé.

Malheureusement il est loin d'en être toujours ainsi : nous avons vu en étudiant la symptomatologie qu'il n'y a aucun symptôme spécial, pathognomonique de la perforation de l'ulcère stomacal. Dans nombre de cas, le diagnostic ne pourra être qu'un diagnostic de probabilité. D'autre part, le plus souvent le malade n'est vu qu'après vingt-quatre heures et plus, alors que les signes de la péritonite commençante compliquent déjà la scène.

1. *Diagnostic de la perforation intrapéritonéale.* — La première question qui se pose sera de reconnaître qu'il s'agit d'une *perforation intrapéritonéale*, d'une *péritonite* par *perforation*, comme il est convenu de le dire. La perforation ou rupture spontanée d'un organe intra-abdominal quelconque s'annonce par une série de symptômes dont le plus important est la *soudaineté* de la douleur et son *intensité*.

Une douleur subite, extrêmement vive, sera toujours l'indice, le signal d'alarme d'une perforation ou rupture avec épanchement d'un produit irritant et infectant dans le péritoine. S'agit-il du tube digestif, estomac, duodénum, intestin, il peut y avoir épanchement de gaz, d'où ballonnement rapide, disparition de la matité hépatique. Y a-t-il épanchement de liquide, l'on constatera de la matité anormale dans les points déclives. Un symptôme à peu près constant sera la tension des parois abdominales, avec respiration cos-

[illegible] *[illegible]*. — La [illegible] [illegible] [illegible]

Lorsque ces signes coexistent, le diagnostic de perforation d'ulcère gastrique sera infiniment probable, voire certain. Brentano [1], Brunner [2] déclarent même que dans la majorité des cas il est facile. Il en a été ainsi dans notre deuxième observation.

Il importe de préciser autant que possible le siège de la perforation. On conçoit que la perforation de la paroi postérieure de l'estomac soit plus difficile à reconnaître. Les manifestations qui en découlent sont toujours moins nettes et moins précises. Quant à la perforation de la face antérieure, il a parfois été possible de localiser la lésion au voisinage du cardia ou du pylore. Siège-t-elle vers le cardia, la douleur spontanée initiale et la sensibilité à la pression se trouveront plus particulièrement à gauche de la ligne médiane; on les constatera plutôt à droite lorsque la perforation se produit près du pylore.

Il s'en faut que le diagnostic soit toujours aussi simple. Les commémoratifs peuvent faire défaut. Les troubles gastriques antérieurs rapportés par le malade ou son entourage sont souvent incertains. Le malade n'accuse qu'une douleur d'estomac vague, mal définie, des difficultés de digestion, de la dyspepsie. Il est des ulcères latents où les antécédents ne donnent aucune indication utile. La perforation se produit-elle alors à la suite de quelque traumatisme de la paroi abdominale, comme cela a été observé, le chirurgien pourra être induit en erreur au moins quant à la nature de la lésion et croire à quelque accident purement traumatique. Il est des cas où la douleur initiale ne se présente pas avec ses caractères de brusquerie et de précision. Elle peut se produire brusquement, mais se diffuser dans tout l'abdomen ou retentir en un point autre que la région épigastrique. Parfois le malade n'accuse qu'une douleur sourde, profonde. La sonorité préhépatique peut manquer ou avoir une cause autre que la présence de gaz issus de l'estomac et refoulés en avant du foie.

La rétraction de la paroi abdominale aussi peut manquer; elle accompagne d'ailleurs toute autre perforation et même toute affection abdominale grave, à début subit.

Dans les cas où la sonorité préhépatique ainsi que la rétraction des parois font défaut, où la douleur épigastrique est le seul symptôme constaté, d'Arcy Power [3] croit pouvoir attacher de l'importance à l'augmentation progressive, de demi-heure en demi-heure, de la fréquence du pouls.

1. Brentano. *Cent. f. Chir.*, 1903, p. 204.
2. F. Brunner, *loc. cit.*, p. 199.
3. D'Arcy Power, *Centralblatt f. Chir.*, 1903, p. 611.

En étudiant la symptomatologie, nous avons dit combien les autres symptômes qui ont été signalés dans la perforation stomacale sont incertains et inconstants. Aussi le diagnostic *ante operationem* peut-il devenir fort malaisé, difficile, voire impossible.

Une circonstance qui peut induire en erreur et sur laquelle Pariser[1], Mitchel[2] ont appelé l'attention est la disparition du choc initial, l'atténuation des premiers symptômes, observées quelques heures après leur brusque éclosion. On peut croire à un mieux qui n'est que trompeur, mais qui suffira pour faire douter de la perforation. Pariser[3], d'Arcy Power[4] ont insisté sur l'accélération progressive du pouls qui se produirait malgré le calme relatif survenu. Lennander[5], Kieffer[6] et autres ont signalé les inconvénients qu'il peut y avoir à pratiquer trop volontiers des injections de morphine pour combattre la douleur. En diminuant la tension musculaire, en atténuant ou en supprimant la douleur initiale souvent bien localisée, l'administration de la morphine privera le chirurgien d'indications précieuses pour le diagnostic de la perforation et de son siège.

3. *Diagnostic étiologique.* — On peut hésiter parfois quant à la nature de la lésion et penser à la *perforation d'un cancer*, dont Routier[7], Hartmann et Lecène[8], Bardesco[9] entre autres ont publié des exemples. Si la constatation d'une tumeur peut être un argument en faveur de ce diagnostic, il ne faut pas oublier qu'il est des cas où l'ulcère gastrique est entouré d'une induration qui peut simuler un néoplasme[10]. Les commémoratifs précisent parfois le diagnostic. Tel a été le cas dans un fait cité par Drobnik[11].

Au point de vue du diagnostic étiologique il faut encore rappeler les perforations produites par des corps étrangers, dont Rotch[12], Picqué[13] entre autres ont rapporté des exemples.

4. *Diagnostic différentiel.* — Il sera toujours difficile de différen-

1. Pariser, *loc. cit.*, 1896.
2. Mitchel, *Centralblatt f. Chir.*, 1900, p. 770.
3. Pariser, *loc. cit.*, 1896.
4. D'Arcy Power, *loc. cit.*, 1903.
5. Lennander, *loc. cit.*, p. 166.
6. Kieffer, *Münch. med. Woch.*, 1900, p. 837.
7. Routier, Perforation de l'estomac, *Bull. Soc. Chir.*, 1896, p. 231.
8. Hartmann et Lecène, *Bulletins de la Société anatomique*, 1903, janv., p. 51.
9. Bardesco, Deux cas de perforation du duodénum et de l'estomac, *Bull. Soc. Chirurgie de Bucarest*, 1902, p. 188.
10. Braun, *Centralblatt f. Chir.*, 1897, p. 739. [obs. 93].
11. Drobnik, *Centralblatt f. Chir.*, 1898, p. 393 [obs. 127].
12. Rotch, *Centralblatt f. Chir.*, 1900, p. 447.
13. Picqué, *Bulletins de la Société de Chirurgie*, 1900, p. 1118.

cier la perforation d'un ulcère de l'estomac de la *perforation d'un ulcère du duodénum*[1]. On conçoit aisément que les manifestations de la perforation du duodénum offrent de l'analogie avec celles de la perforation d'un ulcère gastrique situé près du pylore. L'histoire de la perforation des ulcères duodénaux est même souvent décrite avec celle de la perforation de l'ulcère gastrique. On relève cependant quelques points particuliers dans la symptomatologie de l'ulcère duodénal. Ainsi, les commémoratifs semblent manquer plus souvent pour la perforation de l'ulcère du duodénum que pour l'ulcère de l'estomac. D'après F. Brunner[2], les 24 p. 100 des perforations du duodénum surprennent les malades à peu près en pleine santé, ce qui n'a lieu que dans les 8 et même les 4 1/2 p. 100 seulement des perforations de l'estomac. L'ulcère du duodénum évolue insidieusement, ou s'annonce par des symptômes particuliers tels que présence de sang dans les selles sans hématémèse, douleur gastralgique et vomissement au bout d'un certain temps après le repas seulement, ictère. Si, dans un cas donné, les probabilités peuvent être, chez l'homme, autant pour la perforation duodénale que pour la perforation gastrique, chez la femme, la perforation duodénale paraît très rare[3]. La douleur initiale siège moins souvent qu'après la perforation gastrique, dans le voisinage de la lésion. D'une manière générale, elle siège à droite, à droite de la ligne médiane dans la région épigastrique, dans l'hypocondre droit, dans la région iliaque droite. Elle a été notée du côté droit 30 fois sur 34 dans les cas colligés par F. Brunner[4], tandis que dans la perforation gastrique la douleur siège plus souvent à gauche. Dans la perforation duodénale, la douleur irradie souvent vers la région iléo-cæcale, où l'on trouve aussi la sensibilité à la pression[5], la matité anormale résultant de la localisation de l'épanchement péritonéal. Les accidents péritonéaux consécutifs aussi se développent plus spécialement dans le côté droit de l'abdomen, ce qui explique d'ailleurs les nombreuses confusions entre la perforation duodénale et l'appendicite. D'après Brunner, sur 55 observations, 27 fois l'erreur a été commise.

Malgré ces particularités, la distinction entre la perforation duodénale et la perforation gastrique reste toujours délicate; en pra-

1. Darras, *De la perforation de l'ulcère simple du duodénum*, thèse de Paris, 1897; Collin, thèse de Paris, 1894; Schwartz, Routier, Hartmann, Michaux, *Bull. de la Soc. de Chir.*, 1898, p. 3.
2. F. Brunner, *loc. cit.*, p. 139.
3. *Id.*, *ibid.*, p. 143.
4. *Id.*, *ibid.*, p. 129.
5. Weiss, Perforation du duodénum, *Revue médicale de l'Est*, 1903, n° 11, p. 336.

tique, du reste, la confusion n'aura guère d'importance, les indications opératoires sont les mêmes.

On pourrait croire à la perforation d'un ulcère gastrique au cas d'une *perforation d'un ulcère de l'œsophage*[1]. La réflexion nous est suggérée par la lecture d'une observation publiée par Mesnard et Ferouallе[2]. Chez une jeune fille de quinze ans, qui depuis dix jours souffrait de douleurs épigastriques violentes survenues brusquement, de vomissements incessants, et chez laquelle on avait porté le diagnostic de perforation d'ulcère de l'estomac, on trouva à l'autopsie environ 2 litres de pus dans l'abdomen et un ulcère perforé de la partie inférieure de l'œsophage. On conçoit qu'il puisse y avoir similitude entre les signes cliniques de la perforation d'un ulcère gastrique siégeant au cardia et ceux de la perforation d'un ulcère de la partie inférieure de l'œsophage. Körte[3] signale également un fait où l'on a cru à une perforation d'un ulcère gastrique et où il s'agissait probablement d'un ulcère de l'œsophage.

Il est des *perforations de la vésicule biliaire*[4] qui peuvent être prises pour une perforation d'un ulcère gastrique. Leyden[5] a récemment attiré l'attention sur le fait. Senator a fait valoir, à ce propos, l'importance au point de vue du diagnostic différentiel, de la constatation de la pneumatose péritonéale dans les cas de perforation gastrique. Körte lui a justement objecté que ce signe manquait souvent dans la perforation gastrique. Ce sont les commémoratifs qui mettront sur la voie du diagnostic; on y trouvera les symptômes de la lithiase biliaire, l'ictère, les coliques hépatiques, parfois on aura constaté la distension vésiculaire. Arx[6] a encore fait remarquer que la perforation de la vésicule biliaire, contrairement à la perforation de l'estomac ne s'accompagne guère de phénomènes septiques, attendu que la bile épanchée est souvent stérile.

Certaines *perforations de l'intestin* peuvent rappeler le tableau clinique de la perforation gastrique. Pour ce qui est des perforations dans la *fièvre typhoïde*[7], l'erreur ne se produira guère; le diagnostic de la maladie est fait avant la complication; notons néanmoins que la perforation peut siéger sur le duodénum[8].

Il en est de même pour la perforation de l'ulcération *tuberculeuse*

1. Dasse, *L'ulcère simple de l'œsophage*, thèse, Nancy, 1901-1902, n° 20.
2. Mesnard et Ferouallе, *Bulletins de la Société anatomique*, 1900, p. 106.
3. Körte, Freie Vereinigung der Chirurgen Berlins, *Centralblatt f. Chir.*, 1903, p. 204.
4. Kœnig, *Deutsche med. Wochenschrift*, 1902, p. 110.
5. Leyden, *Soc. de méd. int. de Berlin*, 19 janv. 1903, *Sem. méd.*, 1903, p. 33.
6. V. Arx, *Correspondenzblatt. f. schweizer Aerzte*, 1902, p. 585 et 629.
7. Dieulafoy, *Bull. Acad. Médecine*, 20 octobre 1896.
8. Mauger, Thèse de Paris, 1900, p. 20.

de l'intestin; elle se produit chez des malades atteints de tuberculose intestinale.

Kirmisson[1], Letulle[2], Bucquoy[3], Monod[4] ont présenté à la Société de Chirurgie des ulcères de l'intestin dont la pathogénie est restée obscure et que Potain[5] a rapprochés de l'ulcère simple du duodénum. Letulle, par exclusion, les a attribués à des corps étrangers, bien que le corps du délit n'ait pu être retrouvé. Des perforations de ce genre, bien qu'elles aient plutôt été confondues avec des lésions appendiculaires, pourraient dans certaines conditions, lorsqu'elles sont haut placées sur l'intestin, en imposer pour une perforation gastrique.

Caubet[6] a présenté récemment à la Société anatomique le côlon ascendant d'un enfant de treize ans qui présentait sur sa portion initiale deux petites perforations à l'emporte-pièce, sans lésion apparente de la muqueuse et qui sont vraisemblablement à rapprocher des faits précédents. Enfin, Thompson et Dwyer[7] ont cru à une perforation gastrique dans un cas où il s'agissait d'une gangrène de l'intestin grêle, de cause inconnue.

Dans un certain nombre de cas, la perforation gastrique par ulcère a été prise pour une *perforation de l'appendice iléo-cæcal.* Harte[8], Schloffer[9], Walther[10], Croisier[11], Demons[12], Bruandet[13], Huntington[14] ont commis la confusion. Rendle[15] a fait l'erreur

1. Kirmisson, Péritonite par perforation, etc., *Bulletins de la Société de Chir.*, 1898, p. 279.
2. Letulle, Des perforations aiguës de l'intestin grêle, *Presse méd.*, 1895, p. 137.
3. Bucquoy, *in* Barbe, *Étude clinique sur certaines formes de perforation de l'intestin grêle*, thèse de Paris, 1895, n° 101; Combes, *Des ulcères simples de l'intestin*, Thèse de Toulouse, 1897.
4. Monod, Perforations spontanées ou de cause inconnue de l'intestin, *Bulletins de la Société de Chir.*, 1898, p. 297.
5. Potain, L'ulcère simple du duodénum, *Union médicale*, 1889, t. II, p. 834.
6. Caubet, Perforations du côlon ascendant, *Bulletins de la Société anatomique*, 1903, n° 2, p. 151.
7. Thompson et Dwyer, *The Dublin Journal of medical sciences*, 1900, II, p. 252; *in* F. Brunner, *loc. cit.*, p. 150.
8. Harte, Perforation gastric ulcer simulating appendicitis, *Ann. of Surg.*, 1901, p. 212.
9. Schloffer, *loc. cit.* [obs. 251].
10. Walther, *Bulletins de la Société anatomique*, 1890, p. 421 [obs. 11].
11. Croisier, Ulcère perforant de l'estomac, *Bulletins de la Société anatomique*, 1899, p. 331 [obs. 186].
12. Demons, *in* Verdelet, Perforation de l'estomac simulant une appendicite, *Soc. de méd. et de chirurgie de Bordeaux*, 1900, 19 janvier [obs. 259].
13. Bruandet, Perforation et ulcère de l'estomac avec abcès sous-diaphragmatique, *Bull. Soc. anatomique*, 22 décembre 1899 [obs. 184].
14. Huntington, Surgery of gastric ulcer, *Ann. of Surgery*, 1900, avril, p. 458 [obs. 234].
15. Rendle, Three cases of grave abdominal injury showing the difficulty of forming correct diagnosis, *The Lancet*, 1902, I, p. 159.

gues années, sont en général faciles à reconnaître. On trouve une induration plus ou moins marquée, qui souvent a été prise pour un néoplasme. L'évolution d'une linite plastique, la transformation de la lésion en cancer sont d'ailleurs des éventualités possibles, voire fréquentes [1].

Quant à la périgastrite adhésive ou suppurée de la face postérieure de l'estomac, sa symptomatologie est infiniment obscure; tout se passe en arrière dans une région complexe, peu accessible, où un abcès ne peut être soupçonné, à plus forte raison reconnu tant qu'il n'acquiert pas une certaine importance. Lorsqu'il s'étend dans l'arrière-cavité des épiploons et envahit la région sous-diaphragmatique, nous retrouvons les signes de l'abcès sous-phrénique.

D'autres fois il s'agit de ces ulcères calleux, perforants, qui pénètrent lentement, progressivement dans un des organes voisins, foie, pancréas, rate, et la symptomatologie se complique encore d'autant.

3. *Abcès sous-diaphragmatiques.* — De toutes les localisations, ce sont les *abcès sous-diaphragmatiques* qui de beaucoup sont les plus fréquents et les plus importants à connaître. Lorsqu'ils apparaissent d'une manière insidieuse et lente, que leur point d'origine se trouve dans la région rétro-stomacale, leur symptomatologie peut être obscure; l'abcès peut être méconnu; il ne se reconnaîtra qu'une fois qu'il sera volumineux. Si, au contraire, la formation de l'abcès suit de près la perforation gastrique, qu'il débute brusquement, on constatera de bonne heure toute la série des symptômes qui le caractérisent.

Les phénomènes subjectifs varient; la douleur est inconstante. Lorsqu'elle se produit, c'est une douleur diffuse à la base du thorax, ou un point de côté de siège anormal, très bas en arrière, vers l'angle des côtes, ou vers l'épigastre. Quelques auteurs ont attaché une certaine importance à l'irradiation de la douleur vers les régions scapulaires. D'après Lejars [2], il serait rare qu'une pression profonde méthodique ne révèle pas, au milieu de la sensibilité générale, une zone de douleur maxima. Il y a de la dyspnée, parfois des crises d'oppression.

La fièvre indique l'existence d'un foyer de suppuration; elle se présente d'habitude avec ses oscillations caractéristiques; il est des cas où elle a manqué.

1. Hartmann et Lecène, Carcinose de l'estomac développée sur un vieil ulcère, *Bull. Soc. anat.*, 1903, janvier, p. 53.
2. Lejars, *Semaine médicale*, 1902, p. 101.

On constate de la voussure et de l'immobilité de la partie inférieure du thorax. Les espaces intercostaux sont effacés, élargis ou saillants, sensibles à la pression; assez souvent, il existe un certain degré de tuméfaction œdémateuse dans la région lombaire et la partie inférieure du thorax du côté malade; on trouvera de la fluctuation si l'abcès est déjà superficiel et prêt à s'ouvrir spontanément.

Si la voussure se dessine à la paroi abdominale, vers la région épigastrique, on y percevra parfois de la fluctuation hydroaérique, une sorte de clapotement, comme Lejars a pu l'observer. Le patient étant couché, la zone voussurée se trouve sonore, d'une sonorité tympanique, qui peut masquer la matité hépatique; dans la position assise, la zone de sonorité peut diminuer, disparaître et être remplacée par de la matité.

D'après Lejars, on pourrait constater, en secouant doucement le sujet, un bruit de clapotement, une succussion hippocratique caractéristique du mélange de liquide et de gaz.

L'abcès siège-t-il à droite, il sera compris entre le diaphragme et la convexité du foie, limitée vers en dedans par le ligament suspenseur, vers en avant par des adhérences de la paroi abdominale avec le bord du foie et le mésocôlon transverse. On trouvera le foie abaissé, avec matité étendue vers en haut.

La limite supérieure de la matité peut représenter une ligne convexe vers en haut, au-dessus de laquelle se retrouvent sans transition la sonorité du poumon et le bruit vésiculaire, à moins qu'il n'y ait complication d'épanchement pleural.

On a signalé la possibilité de reconnaître un déplacement en hauteur de la matité en rapport avec les mouvements d'élévation et d'abaissement du diaphragme pendant la respiration. Mais il faut savoir que souvent le diaphragme se trouve plus ou moins immobilisé par la lésion. S'agit-il d'abcès gazeux, comme c'est le cas d'ordinaire pour les abcès suite de perforation gastrique, la percussion montrera une sonorité tympanique qui se déplacera avec la position donnée au malade. Dans la position assise, on trouvera, en percutant de haut en bas, la sonorité thoracique ordinaire, puis la sonorité tympanique due à l'accumulation des gaz dans la concavité du diaphragme, enfin, la matité descendant très bas, masquant le foie et pouvant se prolonger dans l'épigastre. Ces constatations sont caractéristiques. Ce sont en somme les signes d'un pyopneumothorax, mais « il est dans le ventre », comme le dit Lejars; c'est le pyopneumothorax sub-phrenicus de Leyden.

L'abcès sous-diaphragmatique situé à gauche est limité vers en

Travail du laboratoire d'anatomie de la Faculté de Lyon.

LA TOPOGRAPHIE CRANIO-CÉRÉBRALE SIMPLIFIÉE

ET LE CRANIOMÈTRE DE KROENLEIN

PAR MM.

A. BERT,
Chef des travaux anatomiques
à la Faculté de Médecine de Lyon.

et

P. VIGNARD,
Chef de clinique chirurgicale
de M. le Professeur Poncet.

« Il faut que le chirurgien soit mis en possession de moyens simples et pratiques pour arriver sûrement et par le plus court chemin sur tous les points de l'encéphale. » Ces termes empruntés à l'*Anatomie chirurgicale* de M. Poirier[1] résument les desiderata de la topographie cranio-encéphalique. Dans la grande majorité des cas, les circonvolutions que l'on se propose de découvrir sont celles qui bordent les grandes scissures de Sylvius et de Rolando. Deux méthodes ont présidé à l'établissement des points de repère nécessaires à leur découverte : la méthode des points fixes et la méthode des points proportionnels.

I. Méthode des points fixes. — Dans cette méthode, la plus ancienne, on détermine les extrémités des scissures par rapport à certains points craniométriques fixes reportés sur les téguments épicraniens (bregma, lambda, etc.). Nous n'avons pas à donner ici la série des procédés dérivés de la méthode des points fixes. Nous nous bornerons à citer comme exemples les deux plus connus.

a) *Procédé de M. Poirier.* — Mesurer la distance qui sépare le fond du sillon naso-frontal de l'inion. Prendre la moitié de cette distance à partir du point nasal; ajouter 2 centimètres. On a ainsi le point rolandique supérieur. On trouve le point rolandique inférieur en élevant sur l'arc zygomatique, juste au-devant du tragus, une perpendiculaire de 7 centimètres à partir du trou auditif. Une droite

1. Poirier, *Anatomie médico-chirurgicale.*

latérale allant de l'angle naso-frontal à 1 centimètre au-dessus du lambda et passant à 6 centimètres au-dessus du méat auditif représente la ligne sylvienne.

b) *Procédé de M. Lucas Championnière*[1]. — Le point rolandique supérieur est à 5 centimètres en arrière du bregma. Le point rolandique inférieur se trouve en traçant à partir du bord postérieur de l'apophyse orbitaire externe, une horizontale de 7 centimètres sur l'extrémité de laquelle on élève une perpendiculaire de 3 centimètres. La ligne sylvienne commence à 3 centimètres en arrière de l'apophyse orbitaire externe et suit à partir de ce point une parallèle à l'arcade zygomatique, à 5 centimètres au-dessus de cette arcade.

Ces procédés s'appliquent avec exactitude à un très grand nombre de cas et particulièrement aux crânes à indice céphalique moyen. On leur a reproché de ne pas s'adapter aux crânes de petit volume ainsi qu'aux crânes à indice céphalique faible ou élevé. C'est de la recherche d'une formule applicable à tous les cas sans distinction qu'est née la méthode suivante.

II. Méthode des points proportionnels. — Dans cette méthode, on s'efforce au contraire de tenir compte des variations de l'indice céphalique en prenant sur certaines lignes fondamentales, qui sont fonctions des diamètres craniens, des fractions déterminées par l'expérimentation et qui naturellement varient proportionnellement à la longueur de ces lignes. C'est Masse et Woolonghan[2], au Congrès de Rome en 1894, qui jetèrent les bases de cette méthode que vinrent enrichir plus tard les procédés de Lannelongue et Mauclaire, de Chipault, etc. Les lignes fondamentales auxquelles nous faisions allusion sont : la ligne ophryo-iniaque prolongeant en avant et en arrière la suture sagittale, et la ligne équatoriale passant par l'ophryon, puis au-dessus de l'attache cranienne du pavillon de l'oreille et enfin par l'inion.

Les dimensions de ces lignes varient naturellement avec les dimensions du crâne et par conséquent leurs fractions varient proportionnellement. Il s'ensuit que lorsqu'on a déterminé en fractions et par l'expérimentation cadavérique les points répondant sur ces lignes aux extrémités des scissures, il suffit de reporter ces fractions sur la même ligne d'un crâne quelconque pour avoir le point cherché. Nous citerons comme exemple le procédé de Masse et Woolonghan et le procédé de Chipault.

a) *Procédé de Masse et Woolonghan.* — Il faut prendre les 33/100

1. *In* Monod et Vanverts, *Technique chirurgicale.*
2. Masse et Woolonghan, *Congrès de Rome*, 1894.

du méridien cranien à partir de l'ophryon pour déterminer exactement l'extrémité supérieure du sillon de Rolando.

On trouve la direction de ce sillon en déterminant un point sur la ligne équatoriale cranienne aux 42/100 de la distance qui sépare, sur cette ligne, l'ophryon de l'inion. En réunissant ces deux points, on a ainsi la ligne rolandique. Sur cette ligne rolandique, l'extrémité inférieure du sillon de Rolando se trouve de haut en bas aux 66/100 de la ligne totale.

La scissure de Sylvius coupe la ligne équatoriale aux 31/100e de la distance qui sépare l'ophryon de l'inion.

Pour trouver sa direction générale, on réunit ce point à un autre point placé sur le méridien aux 21/100 de la ligne ophryo-iniaque mesurés à partir de l'inion.

En réunissant ces deux points, on a la ligne sylvienne, et l'extrémité postérieure de la scissure cherchée est aux 58/100 de cette ligne mesurés de bas en haut.

b) *Procédé de Chipault*[1]. (Résumé.) — Ligne médiane allant du nasion à l'inion, sur laquelle on marque les points sagittaux correspondant à ses 45/100 (point prérolandique), à ses 55/100 (point rolandique), à ses 70/100 (point sus-lambdoïdien ou sylvien), à ses 80/100 (point lambdoïdien), à ses 95/100 (point sus-iniaque).

Du bord supérieur du tubercule rétro-orbitraire, on mène 3 lignes divergentes allant aboutir respectivement sur la ligne sagittale au point sus-lambdoïdien, lambdoïdien et sus-iniaque. La ligne sylvienne aboutit au point sus-lambdoïdien. La ligne rolandique s'obtient en réunissant le point rolandique sagittal au point marquant la réunion des troisième et quatrième dixièmes de la ligne sylvienne. « On peut ainsi préciser la position exacte des principaux points anatomiques et physiologiques de l'endocrâne. »

On reconnaîtra volontiers que si ces procédés ont l'avantage de l'exactitude, ils n'ont pas certes celui de la simplicité. En effet, pour déterminer les points indiqués il ne faut rien moins pour chacun d'eux que procéder extemporanément à un véritable calcul comprenant au moins une division et une multiplication qu'il est impossible de réaliser mentalement. On pourrait, il est vrai, avoir de véritables barêmes donnant en centimètres les fractions voulues correspondant aux diverses dimensions que peuvent présenter les lignes fondamentales. Mais c'est là s'éloigner des qualités requises par la définition que nous avons donnée des procédés topographiques.

1. *In* Monod et Vanverts, *loc. cit.*

C'est pour éviter ce reproche de complexité que Krönlein[1] a imaginé une construction géométrique et plus tard un craniomètre dont nous avons spécialement étudié la valeur. Cette construction

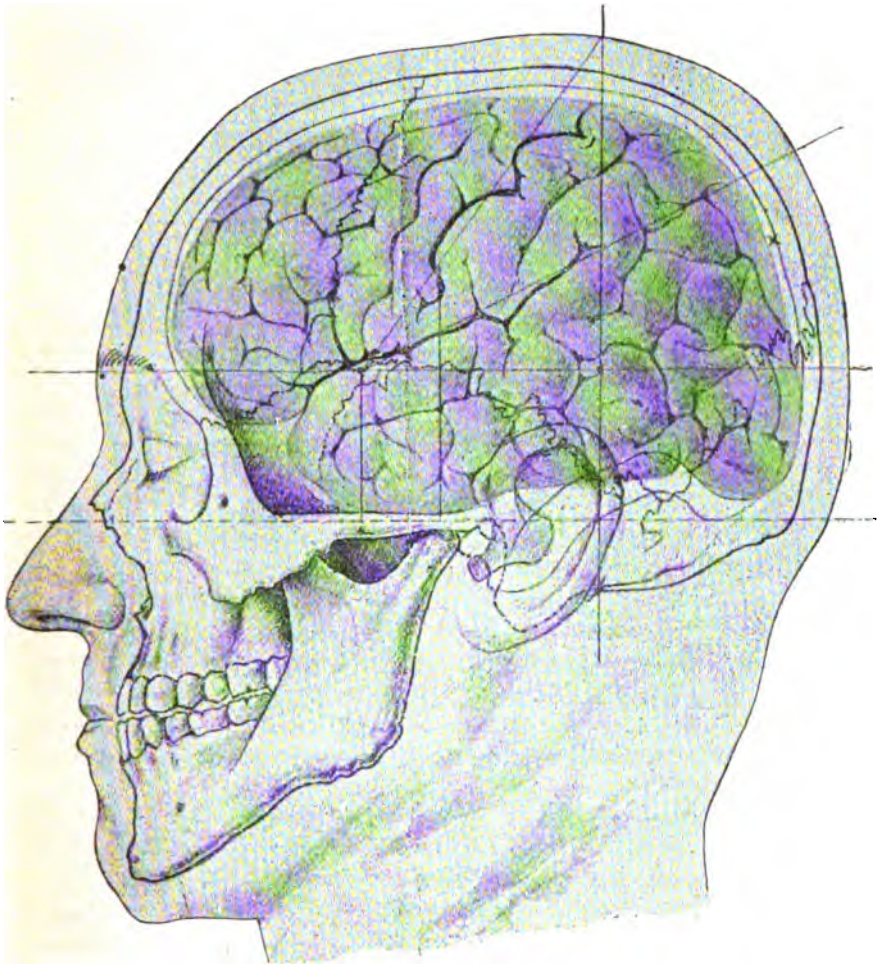

Fig. 1. — Type fronti-pétale d'après Froriep.

fort simple et fort pratique a été déduite des recherches topographiques de Froriep[2] dont l'importance est, comme on va le voir,

1. Krönlein. Zur cranio-cerebralen Topographie, *Beit. zur klin. Chirurg.*, XXII, 2; le même, Ein einfacher Craniometer, *Centralblatt für Chir.*, 1899, n° 1.
2. Froriep, *Die Lagebeziehungen zwischen Grosshirn ou Schädeldach*, Leipzig, 1897.

très grande. Froriep a établi par des coupes de têtes congelées et par une technique rigoureuse, dont on trouvera le détail dans son atlas, les principes suivants :

1° La position du cerveau dans la boite cranienne varie.

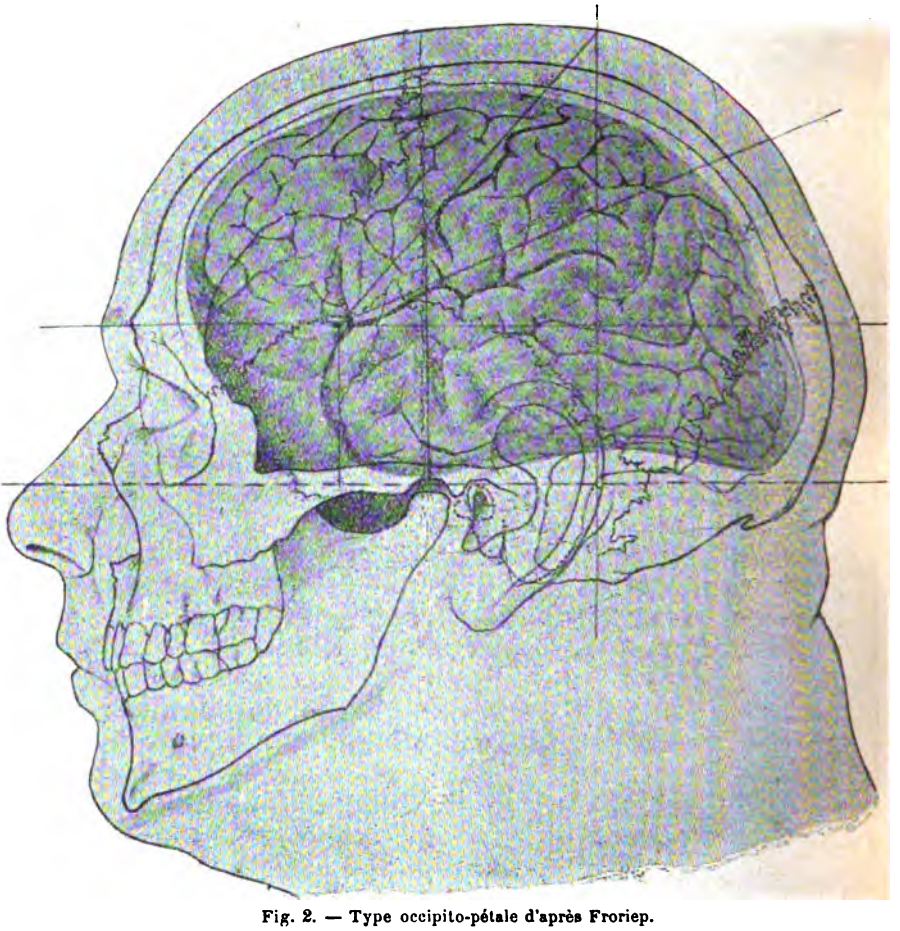

Fig. 2. — Type occipito-pétale d'après Froriep.

2° Ces variations peuvent être rapportées à deux types fondamentaux avec types intermédiaires.

a) *Le type fronti-pétale* (fig. 1) dans lequel le cerveau est tassé vers le frontal de telle sorte que la partie antérieure de la scissure interhémisphérique est presque verticale (14 fois sur 25). Ce type correspond aux crânes ramassés et hauts.

b) *Le type occipito-pétale* (fig. 2) dans lequel, au contraire, le

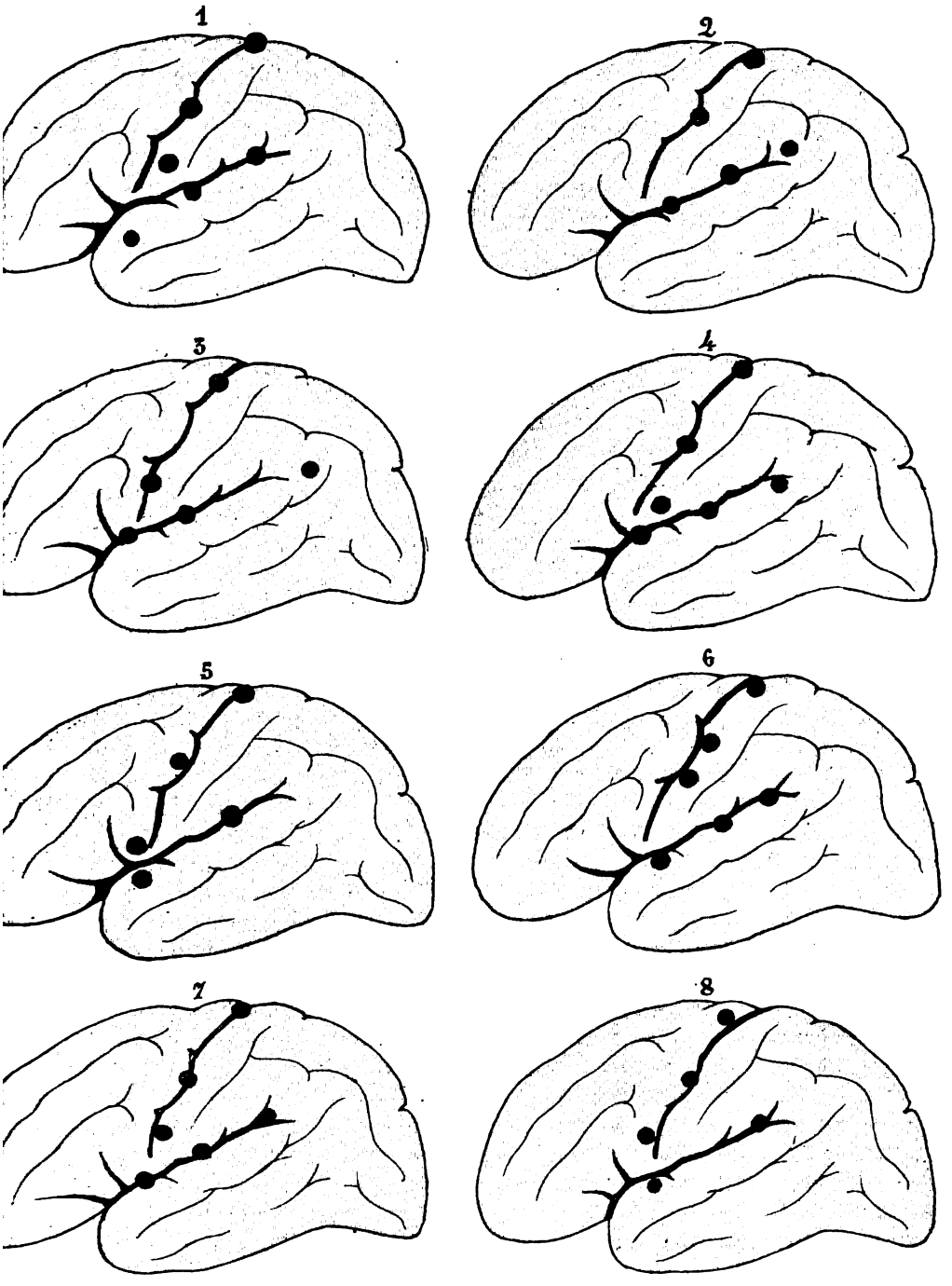

ICHE I. — **Résultats de l'application du craniomètre de Krönlein pour la détermination topographique des scissures de Rolando et de Sylvius.**

cerveau est tassé vers l'écaille de l'occipital de telle sorte que la partie postérieure de la scissure interhémisphérique est fortement inclinée en bas et en arrière (11 fois sur 25). Ce type correspond aux crânes allongés et bas.

3° Malgré ces variations de position, il est des points de l'écorce cérébrale dont la topographie change peu par rapport à certains points fixes et facilement repérables du squelette. Cette donnée est évidemment capitale au point de vue de la topographie cranio-encéphalique.

En passant du type extrême fronti-pétale au type extrême occipito-pétale, le cerveau parcourt tous les intermédiaires possibles, et ces changements de situation ont lieu par rotation autour d'un axe transversal, avec glissement en arrière et en bas.

Il est évident que les différents points de l'écorce cérébrale subissent en suivant ce mouvement de bascule certains déplacements topographiques, mais fort heureusement, les déplacements des points chirurgicaux importants sont tout à fait relatifs.

Froriep a visé dans ses expériences les points suivants du cortex :

1° Bifurcation de la scissure de Sylvius;
2° Extrémité supérieure de cette scissure;
3° — inférieure de Rolando;
4° — supérieure de cette scissure;
5° — supérieure de la scissure perpendiculaire externe.

Les points 1 et 3 placés en avant de l'axe de rotation idéal subissent un déplacement en arrière et en haut lorsque le cerveau passe du type fronti-pétale au type occipito-pétale. Ceux qui sont placés en arrière de cet axe, c'est-à-dire les points 2, 4 et 5, subissent un déplacement en arrière et en bas. Il reste maintenant à déterminer quelles sont numériquement les variations des points corticaux par rapport aux points de repère osseux, c'est ce qu'a fait Froriep. Les conclusions auxquelles il est arrivé ont été vérifiées expérimentalement par Krönlein. En voici le résumé :

a) *Bifurcation de S.* — Perpendiculaire de 40 à 45 millimètres sur le milieu du zygoma. Malgré les différents types, ces données sont bonnes (variations de 1 à 4 mm. seulement).

b) *Extrémité supérieure de S.* — Ligne étendue du point de bifurcation de S au sommet du tubercule pariétal. Ici on rencontre des variations. Dans les fronti-pétales, la ligne doit gagner le bord antérieur ou inférieur de la bosse pariétale, dans les occipito-pétales, son bord postérieur. Mais, comme le fait remarquer Krönlein, l'extrémité supérieure de S est essentiellement variable et de ce fait à peine utilisable.

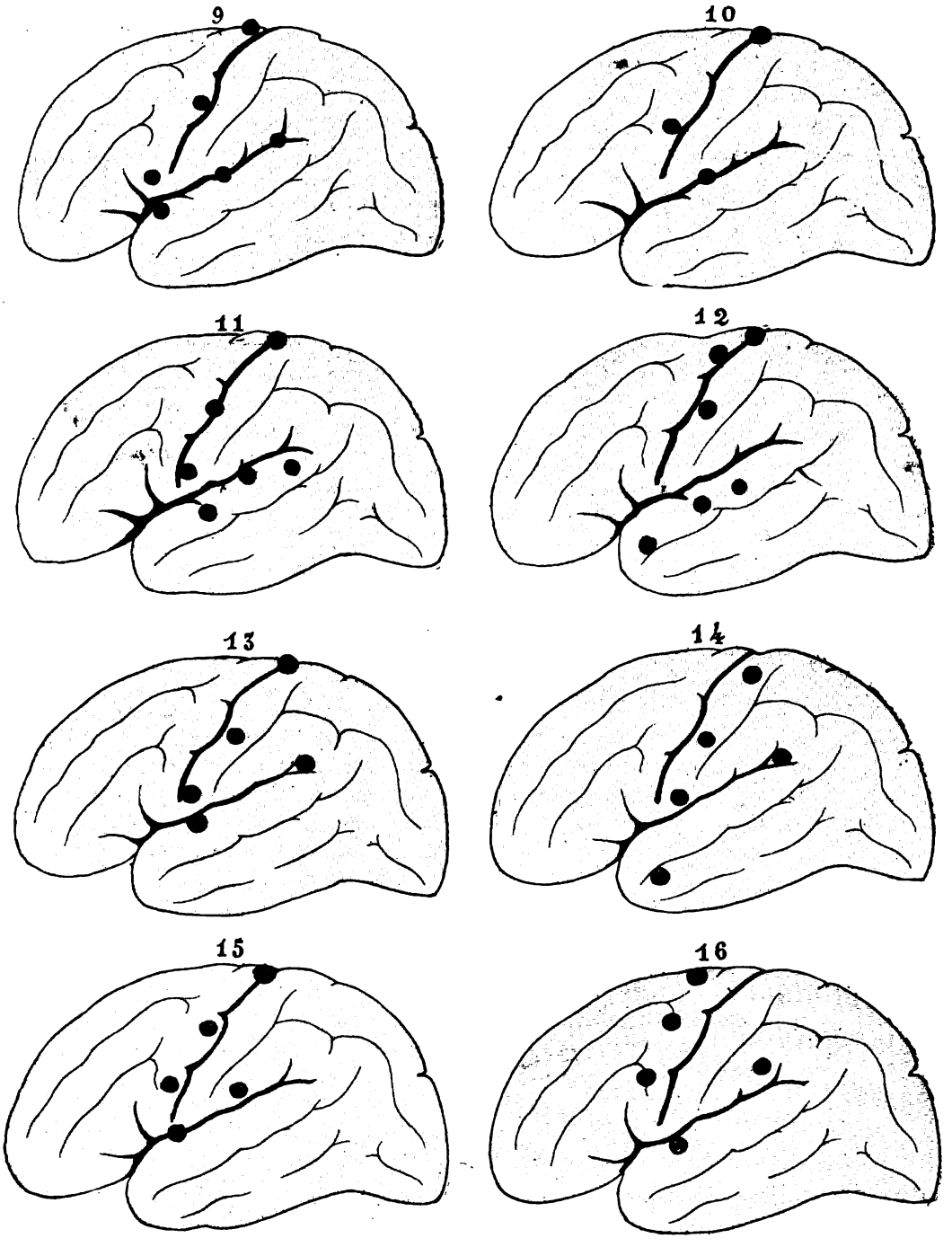

PLANCHE II. — Résultats de l'application du craniomètre de Krönlein pour la détermination topographique des scissures de Rolando et de Sylvius.

c) *Extrémité inférieure de R.* — Perpendiculaire de 5 à 6 centimètres sur le zygoma, immédiatement en avant du tragus, c'est-à-dire au niveau de l'articulation temporo-maxillaire. Expérimentalement ces données sont très exactes.

d) *Extrémité supérieure de R.* — Perpendiculaire passant par le bord postérieur de l'apophyse mastoïde pour gagner la ligne sagittale. Données exactes.

e) *Terminaison de la perpendiculaire externe.* — Ce point correspond au lambda. La donnée est vraie pour les occipito-pétales, mais pour les fronti-pétales, la terminaison de la perpendiculaire externe est en moyenne à 10 millimètres au-dessus du lambda.

L'ensemble des données proposées par Froriep est donc en général exact malgré les variations de types. Seule la perpendiculaire externe et l'extrémité supérieure de Sylvius subissent quelques variantes.

C'est d'après l'étude des figures de l'atlas de Froriep, et après en avoir minutieusement vérifié les données que Krönlein a imaginé la construction géométrique dont son craniomètre n'est que la réalisation pratique.

Pas de chiffres et pas de mesures d'angles, tels sont les principes dont il s'est inspiré. Sa construction néglige la scissure perpendiculaire externe qui nécessite une mensuration spéciale, mais elle est, comme on va le voir, d'une simplicité idéale et répond bien au desideratum exprimé par Broca et Maubrac[1]. « Il serait à souhaiter que l'on parvînt à établir la topographie cranio-cérébrale à l'aide de lignes dont les variations proportionnelles correspondraient aux variations des scissures avec les sutures craniennes; mais jusqu'à présent, les recherches faites dans ce sens n'ont donné que des résultats incomplets, et presque toujours les mesures en chiffres absolus en sont le complément nécessaire. »

Voici la construction de Krönlein. Elle est formée de deux lignes horizontales parallèles, de trois verticales et de deux obliques.

A. Lignes horizontales. — *a*) Horizontale allemande. Ligne fondamentale. Ligne auriculo-sous-orbitaire passant par le bord inférieur de l'orbite et le bord supérieur du méat auditif.

b) Horizontale supérieure. Horizontale sus-orbitaire *parallèle à la précédente* et passant par le bord supérieur de l'orbite.

B. Lignes verticales. — *a*) Verticale antérieure. Verticale zygomatique, perpendiculaire à l'horizontale allemande et passant par le milieu de l'arcade.

1. *Traité de Chirurgie cérébrale*, par A. Broca et P. Maubrac. Paris, 1896.

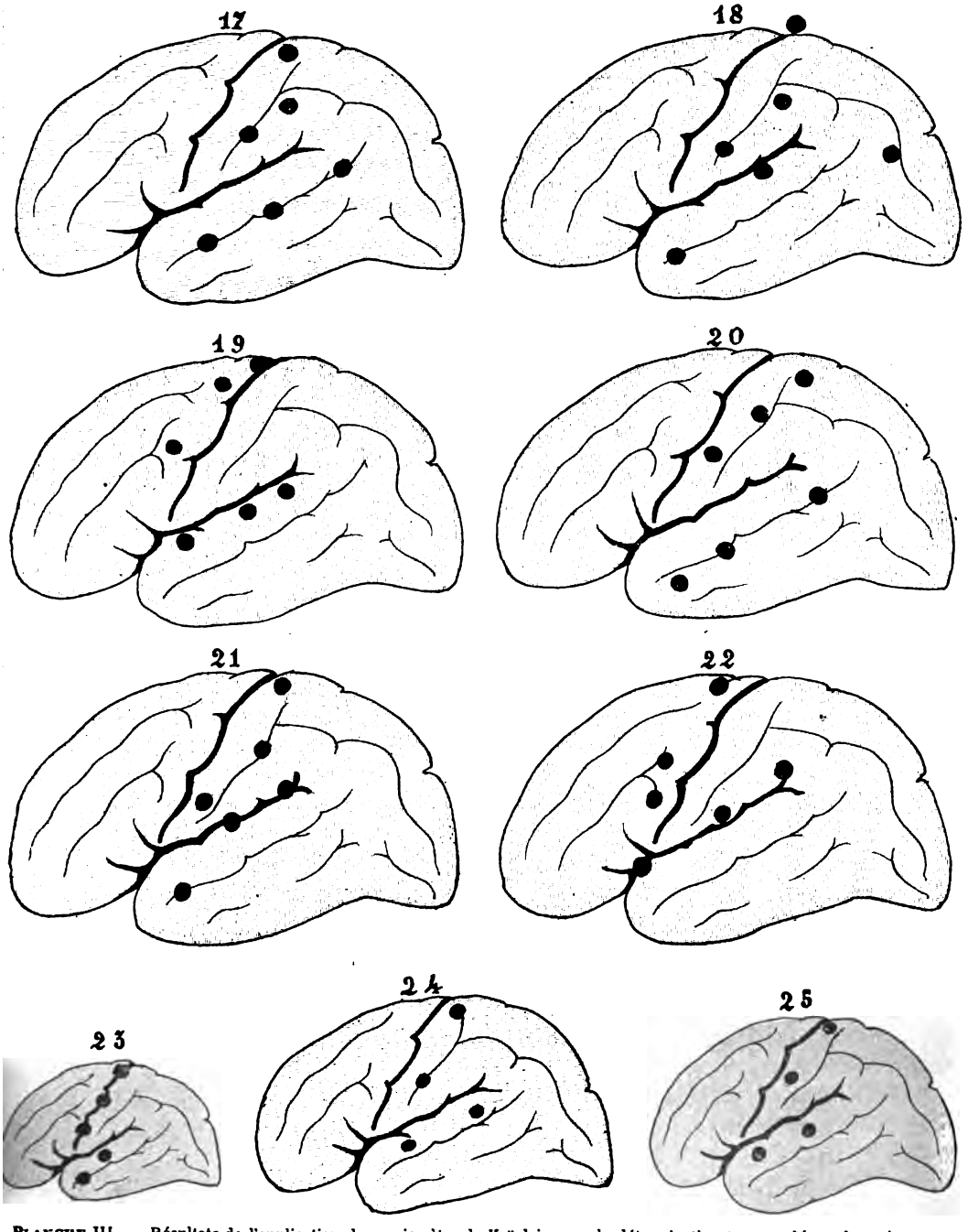

Planche III. — Résultats de l'application du craniomètre de Krönlein pour la détermination topographique des scissures de Rolando et de Sylvius.

b) Verticale moyenne. Verticale articulaire perpendiculaire à l'horizontale allemande et passant au niveau de l'articulation temporo-maxillaire.

c) Verticale postérieure. Verticale rétro-mastoïdienne perpendiculaire à l'horizontale allemande et passant par la partie la plus postérieure de la base de l'apophyse mastoïde.

C. Lignes obliques. — *a*) *Ligne rolandique* allant du point d'inter-

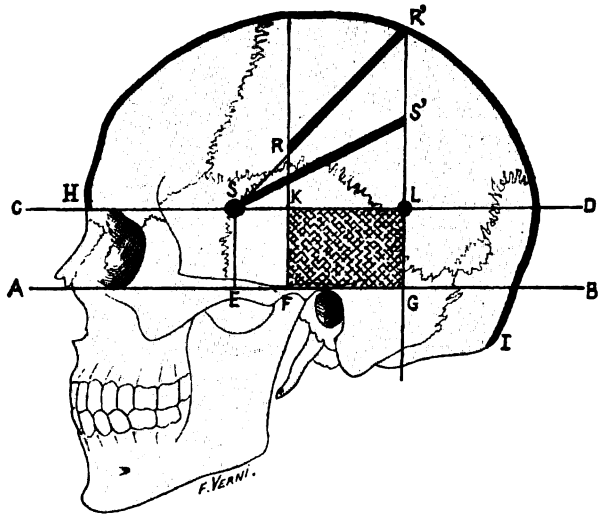

Fig. 3. — Construction de Krönlein; AB, horizontale auriculo-sous-orbitaire; CD, horizontale sus-orbitaire; ES, verticale médio-zygomatique; RF, verticale articulaire; GR', verticale rétro-mastoïdienne; HL, ligne sagittale; RR', Rolando; SS', Sylvius; SL, points de Krönlein; FKLG, rectangle de Bergmann.

section de l'horizontale supérieure avec la verticale antérieure au point où la verticale postérieure croise la ligne sagittale. L'extrémité inférieure de Rolando se trouve au point où la ligne rolandique croise la verticale moyenne.

b) *Ligne sylvienne* ou bissectrice de l'angle formé par la ligne rolandique avec l'horizontale supérieure prolongée jusqu'à sa rencontre avec la verticale postérieure.

Les points de repère pour le tracé des lignes sur la tête sont faciles à trouver (bord inférieur de l'orbite, bord supérieur du méat auditif, bord supérieur de l'orbite, milieu de l'arcade zygomatique, etc.).

Cette construction, à la lecture, peut paraître complexe, mais elle devient très simple à la lumière du schéma ci-contre (fig. 3).

Il convient cependant de noter que, d'après la remarque même de

l'auteur, sa construction est rigoureusement exacte en ce qui concerne les cerveaux du type fronti-pétale. Dans le type occipito-pétale, la construction n'est plus aussi rigoureuse. La scissure de Sylvius subit dans ce cas quelques variations intéressant son parcours

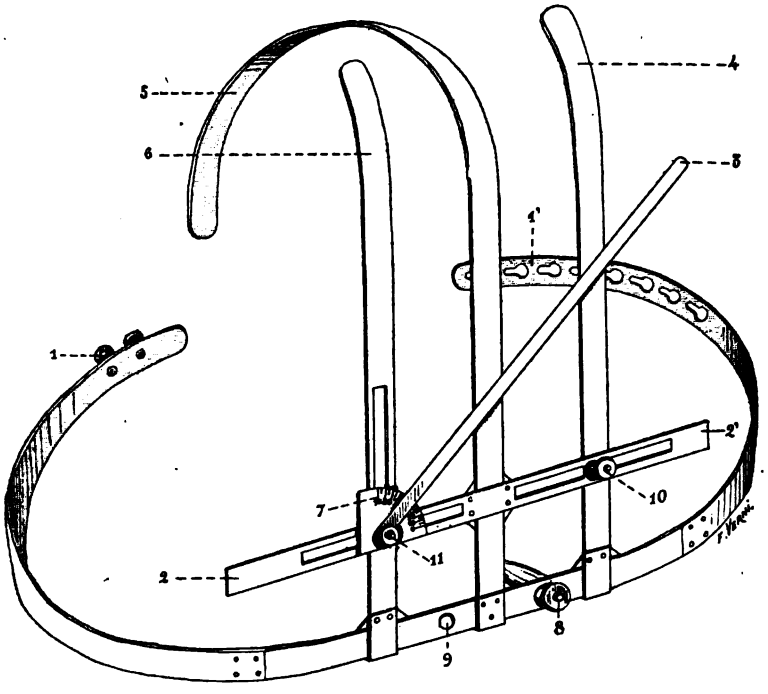

Fig. 4. — 1'1, ruban métallique destiné à marquer la ligne fondamentale auriculo-sous-orbitaire et se fixant autour du crâne par l'intermédiaire de boutonnières; 2'2, horizontale sus-orbitaire parallèle à la précédente et mobile verticalement; 3, règle mobile destinée au tracé des lignes rolandique et sylvienne; 4, verticale postérieure mobile horizontalement; 5, verticale moyenne fixe; 6, verticale antérieure mobile horizontalement; 7, cadran pour la mesure de l'angle rolandique et de sa bissectrice (ce cadran doit être transporté avec la règle mobile en 10, pour l'application du côté droit); 8, bouton destiné à fixer l'appareil dans le méat auditif; 9, orifice servant à fixer le bouton 8 en cas d'application de l'appareil sur le côté droit; 10 et 11, vis de pression.

postérieur qui est rejeté en arrière et en bas. Mais ces variations sont petites.

Cette construction permet en outre la découverte facile :

1° Des points où il faut trépaner pour aborder les hématomes de la méningée moyenne (points de Krönlein, S et L, fig. 3);

2° Du siège où doit porter la craniectomie dans les cas d'abcès du lobe temporal d'origine otique (rectangle de Bergmann, F K L G, fig. 3).

Pour rendre plus pratique sa construction géométrique, Krönlein a imaginé un appareil assez simple, auquel il donne le nom de craniomètre et qui n'en est que la représentation par des rubans métalliques (fig. 4 et 5). C'est à l'aide de cet instrument que nous avons expérimenté, sur 25 sujets, la valeur de la méthode.

Voici comment nous avons procédé : le crâne étant soigneusement rasé, on marquait au crayon dermographique la ligne naso-inienne.

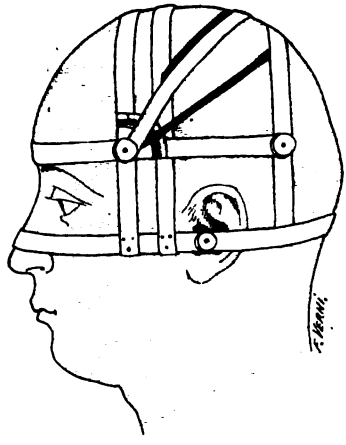

Fig. 5. — Craniomètre de Krönlein en place.

On appliquait l'appareil et on traçait les lignes de Sylvius et de Rolando. Sur chacune d'elles, on pratiquait à l'aide d'une vrille deux ou trois orifices équidistants et par ceux-ci on poussait dans l'intérieur de l'encéphale des fiches trempées dans une solution colorée. pour qu'elles laissent une trace en cas de pénétration trop profonde. La calotte cranienne était ensuite délicatement enlevée.

D'une façon générale, les résultats ont été très satisfaisants. Nous en donnons ci-contre le résumé graphique (Pl. I et II).

En ce qui concerne la *scissure de Rolando*, on verra que sur 25 expériences :

14 fois les fiches sont tombées soit sur le plein de la scissure, soit immédiatement à côté (Pl. I et II, schémas de 1-12; Pl. II, schémas 13 et 15) ;

8 fois les fiches se sont éloignées de la scissure :

3 fois en avant (Pl. II, schémas 16, et Pl. III, schémas 19, 22) ;

5 fois en arrière (Pl. II, schémas 14, et Pl. III, schémas 17, 18, 20, 21), mais jamais à une distance plus considérable que le rayon d'une couronne de trépan.

En ce qui concerne la *scissure de Sylvius*, les résultats sont identiques :

15 fois les fiches sont tombées dans le plein de la scissure (Pl. I, II et III, schémas 1-10, 13, 15, 16, 21, 22);

7 fois elles ont porté à côté, *toujours au-dessous* (schémas 11, 1 14, 17, 18, 19, 20);

Enfin, *11 fois* les fiches ont repéré exactement et simultanément les deux grandes scissures (schémas 1-10 et 13).

Nos expériences ont porté aussi sur 3 enfants âgés respectivement de treize, dix et deux ans. Sur ce dernier, la scissure de Rolando a été très exactement repérée en trois points (Pl. III, schéma 23); chez les deux autres, cette scissure a été repérée en arrière (Pl. III, schémas 24 et 25). Sur tous les trois, les fiches sont tombées un peu au-dessous de la scissure de Sylvius.

A le bien considérer, le procédé de Krönlein n'est pas absolument nouveau, car la ligne fondamentale qui lui sert de base et que Froriep appelle *horizontale allemande*, figurait déjà dans le procédé connu de Reid sous le nom de ligne basale; cependant, son originalité réside dans ce fait que, bien que prenant des points de repère fixes et faciles à trouver, il tient implicitement compte des variations que ces points peuvent subir du fait des dimensions différentes des têtes auxquelles il s'applique.

C'est à cela, sans doute, qu'il doit de donner des résultats aussi précis, sur des sujets à indice céphalique variable, tels que nous les fournissaient les hasards de l'amphithéâtre.

Nous avons eu soin, en effet, de mesurer les indices céphaliques et nous avons pu nous rendre compte que la détermination des scissures était aussi exacte pour les indices céphaliques moyens que pour les indices extrêmes.

En résumé, le procédé de Krönlein nous paraît excellent. Il remplace par une construction simple (le craniomètre n'est pas nécessaire) des calculs importuns au moment de l'opération et des chiffres qui défient la meilleure des mémoires. Il est simple, suffisamment exact, souvent même rigoureux et aussi bien, comme le fait remarquer son auteur, la question n'est pas tant de tomber sur des points mathématiques que de pouvoir trépaner largement sur de bonnes lignes directrices.

CONTRIBUTION A L'ÉTUDE
DES IMPOTENCES FONCTIONNELLES
CONSÉCUTIVES AUX TRAUMATISMES ARTICULAIRES

AMYOTROPHIES RÉFLEXES
ALTÉRATIONS DES CENTRES TROPHIQUES SPINAUX
TRAITEMENT DES AFFECTIONS ARTICULAIRES TRAUMATIQUES

PAR MM.

MALLY,
Professeur à l'École de Médecine
de Clermont-Ferrand.

et

L. RICHON,
(Noisiel-sur-Marne)
Ex-Médecin-major de l'Armée.

(*Suite* [1].)

Obs. II. — *Contusion violente de l'épaule gauche et fracture de la clavicule gauche. Amyotrophies réflexes. Electrothérapie. Guérison.*

And... Félix, brigadier au 16e d'artillerie, cultivateur, fait le 22 août 1902 une chute de cheval sur le moignon de l'épaule gauche.

Il entre le même jour à l'hôpital où il est reconnu atteint d'une fracture de la clavicule gauche en son milieu, avec deux traits de fracture et un fragment intermédiaire. Le fragment interne fait saillie en avant et en haut. On n'observe aucun trouble du côté du plexus brachial.

On lui applique immédiatement un bandage de Desault, remplacé le 31 août par un bandage plâtré de même modèle, lorsque l'absence de troubles nerveux immédiats fut confirmée.

Le 24 septembre, l'appareil plâtré est enlevé et remplacé par une écharpe. La consolidation paraît suffisante, mais il existe un certain degré d'impotence, une diminution marquée de la capacité de travail. La radiographie montre qu'il existe un déplacement assez étendu, bien que la déformation ne soit pas très apparente ; le cal n'est pas douloureux. Le moignon de l'épaule n'est pas abaissé. Tous les mouvements de l'articulation de l'épaule ont leur étendue normale. On ne note aucun trouble attribuable à la compression du plexus brachial.

Mais l'exploration électrique met en évidence des troubles de l'excitabilité des groupes musculaires moteurs de l'articulation qui sont d'ailleurs légèrement atrophiés.

1. Voir le numéro de février 1904.

L'excitabilité mécanique du deltoïde, du biceps et du grand pectoral est un peu exagérée.

Leur excitabilité faradique est diminuée, légèrement pour le deltoïde et le grand pectoral (un demi-centimètre), beaucoup plus pour le biceps.

L'excitabilité galvanique est également diminuée, ainsi qu'il ressort des mensurations suivantes :

KFS minima.

	A DROITE (côté sain)	A GAUCHE
Deltoïde (portion antérieure).....	20 volts, 1,5 mA.	18 volts, 2mA.
	0,030 watt	0,036 watt
Deltoïde (portion moyenne).....	16 volts, 2,5 mA.	16 volts, 3mA
	0,040 watt	0,048 watt
Biceps.....	9 volts, 0,25 mA.	15 volts, 1mA.
	0,002 watt	0,015 watt.
Grand pectoral.....	15 volts, 1,5 mA.	20 volts, 2,25 mA.
	0,022 watt	0,045 watt.

De ces chiffres, nous déduisons facilement que pour tous les muscles, la résistance électrique est diminuée du côté malade. En effet, le calcul du rapport $\frac{E}{I}$ nous indique les résistances suivantes :

	A DROITE (côté sain)	A GAUCHE
Pour le deltoïde (portion antérieure).....	13.333 ohms	9.000 ohms
Pour le deltoïde (portion moyenne).....	6.400 —	5.333 —

	A DROITE (côté sain)	A GAUCHE
Pour le biceps.....	36.000 ohms	15.000 ohms
Pour le grand pectoral.....	10.000 —	8.888 —

Tous ces symptômes réunis constituent au complet le syndrome de l'amyotrophie réflexe d'origine articulaire ; dans la chute, l'articulation de l'épaule a été violemment contusionnée ; c'est là le traumatisme articulaire causal.

A dater de cet examen (24 septembre), nous instituons le traitement suivant : bain quotidien d'électricité statique pendant un quart d'heure, révulsion électrique sur la colonne cervico-dorsale et étincelles sur les muscles atrophiés.

L'amélioration fut extrêmement rapide, ainsi qu'en témoigne notre deuxième examen du 7 octobre.

Il existe encore un peu d'hyperexcitabilité mécanique du deltoïde.

Il n'y a pas la moindre diminution de l'excitabilité faradique des muscles.

L'excitabilité galvanique est ou égale ou un peu supérieure à celle du côté sain :

	A DROITE (côté sain)	A GAUCHE
Deltoïde (portion antérieure).....	17 volts, 1,5 mA.	17 volts, 1,5 mA.
	0,025 watt	0,025 watt

	A DROITE (côté sain)	A GAUCHE
Deltoïde (portion moyenne).....	18 volts, 2,2 mA.	18 volts, 1,75 mA.
	0,040 watt	0,032 watt
Biceps.....	11 volts, 0,7 mA.	8 volts, 0,4 mA.
	0,0077 watt	0,0032 watt
Grand pectoral.....	18 volts, 2mA.	15 volts, 1,5 mA.
	0,036 watt	0,022 watt

La résistance électrique du côté malade est devenue égale ou supérieure à celle du côté sain :

	DROITE	GAUCHE
Deltoïde (portion antérieure).....	11.333 ohms	11.333 ohms
— (portion moyenne).....	8.500 —	10.285 —
Biceps.....	15.714 —	20.000 —
Grand pectoral.....	9.000 —	10.000 —

Au point de vue fonctionnel, on peut dire que la fonction est entièrement rétablie et que la force des muscles périarticulaires est aussi développée à gauche que du côté sain.

A... sort le 9 octobre par congé de convalescence de deux mois.

Obs. III. — *Contusion violente de l'épaule droite et fracture indirecte de la clavicule droite. Amyotrophies réflexes. Electrothérapie. Guérison fonctionnelle.*

Le 31 juillet 1902, T... Pierre, brigadier au 16e régiment d'artillerie, en luttant avec un camarade, tombe sur le moignon de l'épaule droite et ne ressent d'abord qu'une douleur modérée. Il ne peut se relever et est évacué sur l'hospice mixte de Montbrison où l'on constate l'existence d'une fracture du tiers moyen de la clavicule avec chevauchement très prononcé des fragments.

On fait quelques tentatives de réduction sans résultat et on applique un appareil de Desault. Le 8 août, à l'apparition de symptômes d'irritation du plexus brachial, le malade est évacué sur l'hospice mixte de Clermont-Ferrand.

Le malade présente en effet une diminution évidente de la sensibilité à la piqûre sur l'auriculaire et l'annulaire droit ; il se plaint en outre de ressentir des fourmillements dans le pouce et l'index.

L'examen local rend compte de ces troubles ; il existe un raccourcissement de la clavicule de 1 cm. 5 environ ; un fragment intermédiaire réunit l'un à l'autre le fragment interne saillant en avant et le fragment externe attiré en bas et en dedans vers les éléments du plexus qu'il irrite.

La réduction et le relèvement du fragment paraissent impossibles. Une intervention est acceptée par le malade.

Le 12 août, après anesthésie au chloroforme, une incision de 15 centimètres met largement à découvert le foyer de fracture ; le fragment intermédiaire est facilement relevé à l'aide d'un davier, suturé aux deux fragments externe et interne ; le résultat immédiat est excellent, la clavicule

a recouvré sa forme normale. Appareil de Desault remplacé le 18, après l'ablation des fils, par un appareil plâtré.

Le 14 septembre, cet appareil est enlevé.

Le cal paraît solide, il est régulier. On n'observe aucun symptôme de compression du plexus brachial. Mais tous les muscles moteurs de l'épaule ont subi une atrophie très marquée.

Voici les caractères de cette atrophie :

La percussion du deltoïde, du biceps et du grand pectoral provoque une contraction extrêmement vive, suivie au bout de quelques instants, de deux ou trois secousses.

L'excitabilité faradique est très diminuée.

Voici les résultats de l'exploration galvanique :

On obtient la KFS minima

	A GAUCHE (côté sain)	A DROITE
Du deltoïde (portion antérieure) avec..	15 volts, 1 mA.	20 volts, 2,5 mA.
	0,015 watt	0,050 watt.
Du deltoïde (portion moyenne) avec...	18 volts, 1,5 mA.	25 volts, 5 mA.
	0,027 watt	0,125 watt
Du biceps avec.....	10 volts 0,25 mA.	18 volts, 0,5 mA.
	0,0025 watt	0,009 watt
Du grand pectoral avec.....	15 volts, 1,5 mA.	19 volts, 2,5 mA.
	0,022 watt	0,047 watt

Pour chacun de ces muscles, la résistance électrique nuque-point moteur du muscle est fortement abaissée :

	A GAUCHE	A DROITE
Deltoïde (portion antérieure).....	15.000 ohms	8.000 ohms
— (portion moyenne).....	12.000 —	5.000 —
Biceps	40.000 —	36.000 —
Grand pectoral.....	10.000 —	7.600 —

En résumé, tous les symptômes de l'atrophie réflexe, qui s'accompagne d'ailleurs d'une impotence fonctionnelle assez accusée.

A dater de ce jour, on institue le traitement par le bain statique quotidien d'un quart d'heure, avec révulsion électrique sur la colonne cervico-dorsale. Excitation prudente des muscles atrophiés ; friction avec la boule de bois.

L'amélioration est très rapide.

Le 4 octobre, les mouvements de l'épaule, y compris le mouvement d'abduction, ont toute leur amplitude et s'exercent déjà avec une certaine force.

Le malade cesse le traitement le 22 octobre.

Le 19 novembre, l'état fonctionnel est excellent ; tous les mouvements ont toute leur amplitude. La force musculaire est égale à celle du côté opposé. Les mensurations n'accusent pas de différence entre les deux bras, ni entre les deux avant-bras. Il existe pourtant un peu d'atrophie du deltoïde et du grand pectoral.

Les réflexes sont égaux des deux côtés.

L'excitabilité mécanique des muscles n'est pas exagérée.

L'excitabilité faradique est encore un peu diminuée : un centimètre pour le deltoïde (portion antérieure), un demi-centimètre pour le deltoïde (portion moyenne) et pour le biceps.

Courant galvanique (KFS minima) :

	A GAUCHE (côté sain)	A DROITE
Deltoïde (portion antérieure).....	13 volts, 1 mA.	15 volts, 1,5 mA.
	0,013 watt	0,022 watt
Deltoïde (portion moyenne).....	16 volts, 1,5 mA.	21 volts, 3,5 mA.
	0,024 watt	0,073 watt
Biceps.....	9 volts, 0,25 mA.	9 volts, 0,25 mA.
	0,002 watt	0,002 watt
Grand pectoral...	14 volts, 1 mA.	17 volts, 1,25 mA.
	0,014 watt	0,021 watt

Donc, malgré une restauration fonctionnelle à peu près complète, la diminution de l'excitabilité faradique et galvanique persiste encore à un certain degré.

Parallèlement à l'amélioration fonctionnelle, la résistance électrique augmentait du côté malade et se rapprochait de la résistance électrique du côté sain, ou du moins la différence entre les résistances des deux côtés diminuait sensiblement :

	A GAUCHE	A DROITE
Deltoïde (portion antérieure).....	13.000 ohms	10.000 ohms
— (portion moyenne).....	10.000 —	6.000 —
Biceps.....	36.000 —	36.000 —
Grand pectoral....	14.000 —	13.600 —

Obs. IV. — *Contusion violente de l'épaule droite avec arrachement de l'insertion du sus-épineux à la grosse tubérosité. Atrophie réflexe du deltoïde. Electrothérapie. Guérison.*

Le 17 octobre 1902, le capitaine P..., passant à cheval sur une passerelle glissante au-dessus d'un ruisseau peu profond, tombe avec son cheval et se contusionne violemment l'épaule sur une pierre. Le soir même, il se présente à nous le coude collé au corps et soutenu par la main gauche. L'impotence est absolue, le moindre mouvement entraîne de vives douleurs dans l'épaule. Il n'y a pas de déplacement de la tête humérale qui, d'autre part, ne paraît pas fracturée. Pourtant la douleur vive et une légère crépitation perceptible à la main, que provoquent de légers mouvements de rotation de la tête, imposent quelques réserves.

La radiographie effectuée le lendemain nous montre qu'il n'y a pas de luxation, mais que le sus-épineux a arraché son insertion à la grosse tubérosité.

L'exploration du 18 octobre ne décèle aucune modification de l'excitabilité électrique des muscles.

Traitement : massage quotidien de la région deltoïdienne. Écharpe.

21 octobre (quatre jours après l'accident). L'excitabilité mécanique des faisceaux antérieur et moyen du deltoïde est un peu plus vive à droite.

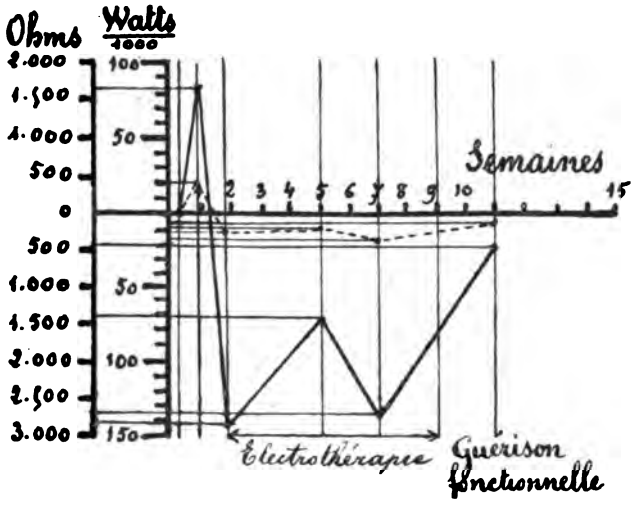

Fig. 6. — Obs. IV. — Cap. P.
—— Courbe des différences de résistance électrique.
----- Courbe des différences d'excitabilité galvanique.
Deltoïde [portion antérieure].
[Voir l'explication du graphique au chapitre III.]

L'excitabilité faradique n'est ni diminuée ni augmentée.

L'excitabilité galvanique est augmentée pour la portion antérieure du deltoïde, égale à celle du côté sain pour la portion moyenne :
KFS minima.

	A GAUCHE (côté sain)	A DROITE
Deltoïde (portion antérieure).....	16 volts, 3 mA.	14 volts, 2 mA.
	0,048 watt	0,028 watt
Deltoïde (portion moyenne).....	13 volts, 1 mA.	13 volts, 1 mA.

Le biceps et le grand pectoral sont intacts.

Pour la portion antérieure du deltoïde, la résistance électrique est augmentée :

à gauche, 5 333 ohms ; à droite, 7 000 ohms.

La sensibilité est conservée dans le territoire cutané du circonflexe.

28 octobre (onze jours après l'accident). — L'impotence est toujours presque absolue ; le malade ne peut écarter le bras du corps sans le soulever avec la main gauche ; il ressent, la nuit, des crampes douloureuses dans le deltoïde. On perçoit toujours une crépitation fine très localisée pendant les mouvements de rotation.

Le deltoïde est légèrement atrophié et cette fois, on observe à un léger degré tous les caractères de l'atrophie réflexe :

Exagération du réflexe tricipital.

Exagération de l'excitabilité mécanique du deltoïde.

Diminution de l'excitabilité faradique des faisceaux antérieur et moyen : à gauche (côté sain), 11 centimètres ; à droite, 10 cm. 5.

Diminution de l'excitabilité galvanique :

KFS minima.

	A GAUCHE (côté sain)	A DROITE
Deltoïde (portion antérieure).....	15 volts, 1,25 mA.	16 volts, 1,75 mA.
	0,019 watt	0,028 watt
Deltoïde (portion moyenne).....	13 volts, 1 mA.	18 volts, 3 mA.
	0,013 watt	0,034 watt

Pas de modifications pour le biceps ni pour le grand pectoral.

La résistance électrique est diminuée du côté malade :

	A GAUCHE (côté sain)	A DROITE
Deltoïde (portion antérieure).....	12.000 ohms	9.142 ohms
Deltoïde (portion moyenne).....	13.000 —	6.000 —

A partir du 29 octobre, on joint au massage modéré du deltoïde la faradisation très prudente ; chaque jour on pratique aussi des mouvements passifs d'abduction sans violence.

Amélioration progressive ; peu à peu les mouvements volontaires prennent une certaine étendue.

Le 9 novembre, le malade part en permission et cesse tout traitement.

A son retour, le 21 novembre, l'impotence fonctionnelle est encore assez accusée ; le bras ne peut s'élever tout à fait à l'angle droit et la moindre résistance s'oppose à ses mouvements volontaires.

L'atrophie légère du deltoïde persiste, ainsi que les phénomènes spasmodiques.

L'excitabilité faradique n'est plus diminuée pour le deltoïde, elle l'est maintenant pour le grand pectoral :

à gauche, 9 cm. 5 ; à droite, 9 centimètres.

L'excitabilité galvanique est encore diminuée pour le deltoïde ; de plus, le grand pectoral est touché à son tour :

	A GAUCHE (côté sain)	A DROITE
Deltoïde (portion antérieure).....	16 volts, 2,25 mA.	16 volts, 2,75 mA.
	0,036 watt	0,044 watt
Deltoïde (portion moyenne).....	14 volts, 2 mA.	14 volts, 2,50 mA.
	0,028 watt	0,035 watt
Grand pectoral.....	18 volts, 2 mA.	23 volts, 5 mA.
	0,036 watt	0,115 watt

La résistance est toujours diminuée.

	A GAUCHE (côté sain)	A DROITE
Deltoïde (portion antérieure)	7.111 ohms	5.818 ohms
Deltoïde (portion moyenne)	7.000 —	5.600 —
Grand pectoral	9.000 —	4.600 —

On reprend les massages et la faradisation quotidienne des muscles.

Le 4 décembre, l'état fonctionnel s'est beaucoup amélioré. Sans doute, la force musculaire est encore très amoindrie, mais les mouvements ont recouvré presque toute leur amplitude ; seul le mouvement d'abduction est encore un peu limité.

L'excitabilité faradique est égale à droite et à gauche.

L'excitabilité galvanique est toujours diminuée.

	A GAUCHE (côté sain)	A DROITE
Deltoïde (portion antérieure)	12 volts, 1,5 mA.	13 volts. 2,5 mA.
	0,018 watt	0,032 watt
Deltoïde (portion moyenne)	10 volts, 1,25 watt	13 volts, 3 mA.
	0,012 watt	0,039 watt
Grand pectoral	20 volts, 4 mA.	21 volts, 6 mA.
	0,080 watt	0,126 watt

La résistance électrique reste abaissée du côté malade.

	A GAUCHE (côté sain)	A DROITE
Deltoïde (portion antérieure)	8.000 ohms	5.200 ohms
Deltoïde (portion moyenne)	8.000 —	4.333 —
Grand pectoral	5.000 —	3.500 —

Le 2 janvier 1903, date du dernier examen, la restauration fonctionnelle est presque complète ; tous les mouvements ont toute leur étendue et il ne persiste qu'un peu de diminution de la force musculaire.

Le traitement par le massage, les électrisations faradiques et la mobilisation active, a été continué jusqu'au 15 décembre. Depuis cette date, le malade a repris son service.

Il n'y a pas d'atrophie du bras (à gauche, côté sain, 0 m. 28 ; à droite, 0 m. 285) ; mais l'épaulette deltoïdienne est encore légèrement aplatie.

L'excitabilité mécanique du deltoïde est légèrement exagérée.

On constate aussi une légère hyperexcitabilité faradique de la portion antérieure du deltoïde :

à gauche (côté sain), 14 centimètres ; à droite, 15 centimètres.

Quant à l'excitabilité galvanique, elle reste légèrement diminuée.

	A GAUCHE (côté sain)	A DROITE
Deltoïde (portion antérieure)	13 volts, 1,75 mA.	14 volts, 2 mA.
	0,022 watt	0,028 watt

En même temps que l'excitabilité électrique augmentait, la résistance électrique se relevait pour se rapprocher de celle du côté sain.

A GAUCHE (côté sain)	A DROITE
7.428 ohms	7.000 ohms

Le graphique ci-dessus (fig. 6) résume les résultats des explorations successives pratiquées sur la portion antérieure du deltoïde. Il peut se résumer ainsi : au début, hyperexcitabilité galvanique et augmentation de la résistance électrique, faisant rapidement place aux signes habituels de l'atrophie réflexe à sa période d'état ; diminution de l'excitabilité électrique et diminution de la résistance. Sous l'influence des séances quotidiennes d'électrisation faradique prudente, l'excitabilité électrique augmente ainsi que la résistance, et elles tendent à se rapprocher de ce qu'elles sont du côté sain. Mais alors que la guérison fonctionnelle est déjà survenue, les signes de l'atrophie réflexe persistent encore à un certain degré.

Donc, dans les quatre traumatismes de l'épaule soumis à notre observation, l'exploration électrique nous a permis de constater l'atrophie réflexe des muscles moteurs de l'articulation et en particulier du deltoïde, du biceps et du grand pectoral.

Dans un cas (obs. I), l'atrophie réflexe du deltoïde, consécutive à une luxation, a entraîné un déplacement secondaire passif de la tête humérale.

Dans tous les cas, l'amyotrophie a été d'une gravité minime et a cédé plus ou moins rapidement à l'électrothérapie (électricité statique sous forme sédative ou faradisation). Pourtant, dans tous les cas, un ou deux muscles exceptés, la guérison fonctionnelle même complète ne s'est pas accompagnée de la restitution intégrale aux muscles parésiés de toutes leurs propriétés ; presque toujours l'excitabilité électrique est restée diminuée à l'égard du courant galvanique et parfois aussi du courant faradique ; dans ce cas, la résistance électrique restait habituellement abaissée.

Dans un cas (obs. II), la guérison parfaite survenue rapidement s'est accompagnée d'une légère hyperexcitabilité des muscles et d'une augmentation de la résistance, devenue un peu plus grande que du côté sain.

L'examen précoce de l'un des malades (obs. IV) a permis de constater que l'atrophie réflexe ne s'est manifestée cliniquement qu'au bout de quelques jours (4 à 11), après une période d'hyperexcitabilité électrique passagère, manifeste pour les faisceaux antérieurs du deltoïde, période pendant laquelle la résistance électrique était augmentée.

L'atrophie réflexe, dont nous avons observé des formes légères dans nos quatre cas, est-elle constante ou fréquente dans les traumatismes de l'épaule? Est-elle toujours de gravité minime ou bien au contraire est-elle souvent grave et accompagnée d'atrophie durable et définitive?

Autant de questions auxquelles il est difficile de répondre.

Notre expérience, si peu étendue qu'elle soit, et la lecture des travaux de MM. Hennequin (*Revue de Chirurgie*, 1893) et Bétuel (Thèse de Paris, 1899) nous engagent à penser que l'atrophie réflexe est très fréquente, sinon constante dans les traumatismes de l'épaule. Lorsqu'on la recherchera systématiquement en explorant l'excitabilité du deltoïde même en l'absence de lésion amyotrophique évidente telle qu'un déplacement passif, il est probable que l'on trouvera toujours une diminution plus ou moins marquée, plus ou moins passagère de l'excitabilité électrique.

Mais les cas bénins où la guérison de l'atrophie réflexe coïncidera avec la guérison de la lésion causale ou la suivra de près, continueront à passer inaperçus la plupart du temps.

Aussi la question la plus intéressante n'est-elle pas la fréquence de l'atrophie réflexe, mais la fréquence de ses formes graves.

Or, sur ce point, l'étude des observations publiées démontre que le pronostic de l'atrophie réflexe dépend surtout du traitement qui lui est opposé et de la rapidité avec laquelle il est appliqué. Lorsque l'on n'institue pas de bonne heure une thérapeutique appropriée, sur laquelle nous reviendrons plus loin, l'atrophie réflexe entraîne rapidement une importante diminution de l'excitabilité électrique, ou même présente, bien qu'assez rarement, la réaction de dégénérescence (Th. de Bétuel, obs. XI et XVI)[1], et dans ces cas, la persistance de l'impotence fonctionnelle est fréquente.

Les 19 observations rapportées dans la thèse de Bétuel et les 4 que nous venons de relater peuvent se diviser en deux groupes : d'une part, les observations III, V, VI, VII, VIII, IX, X, XII et XIX de Bétuel, dans lesquelles on a reconnu de bonne heure l'existence de l'atrophie réflexe, mais pour lesquelles nous n'avons aucun renseignement sur le traitement institué, sur sa durée et sur l'évolution ultérieure de l'affection; au point de vue pronostique, elles ne nous enseignent rien, nous ne pouvons en faire état; d'autre part, les observations I, II, IV, XI, XIII, XIV, XV, XVI, XVII et XVIII de Bétuel, et nos 4 observations personnelles, soit 14 cas qui ont été suivis, pour lesquels nous connaissons le traitement et le résultat. Nous allons les analyser.

L'observation I concerne une atrophie avec déplacement secon-

1. Dans ces deux observations qui émanent de l'un de nous (M.), les phénomènes étaient très complexes et à côté des symptômes d'amyotrophie réflexe, on constatait quelques signes de lésions nerveuses; le circonflexe paraissait avoir été touché. Aussi ces 2 observations ne permettent-elles pas, à notre avis, d'affirmer que l'atrophie réflexe, si grave soit-elle, peut présenter la réaction de dégénérescence. Nous développons plus loin cette idée à propos de la discussion générale du pronostic.

daire passif consécutive à une luxation; elle ne fut observée que cinq mois après l'accident et il semble que l'impotence absolue soit devenue définitive.

L'observation II est celle d'une luxation de l'épaule qui ne fut réduite qu'au bout de cinq mois et demi et dont l'atrophie réflexe ne fut observée et traitée qu'au septième mois, alors que des adhérences empêchaient le retour de la tête dans la glène et la réduction du déplacement passif. L'impotence resta absolue.

L'observation IV vise une luxation méconnue qui ne fut réduite qu'au soixante-huitième jour et qui s'accompagnait d'une atrophie réflexe traitée par l'électrisation pendant quinze jours sans résultat. L'impotence resta complète.

Dans l'observation XI, nous trouvons l'histoire d'une luxation sous-coracoïdienne avec fracture du rebord antérieur de la glène, que l'on réduisit seulement au quarantième jour; l'atrophie réflexe que l'on observa trois semaines après (deux mois après l'accident), s'accompagnait de réaction de dégénérescence. Elle fut traitée et suivie pendant quatre mois sans que l'on constatât une amélioration.

L'observation XVI concerne une atrophie réflexe avec déplacement secondaire passif consécutive à une luxation réduite au deuxième jour. Le malade resta six mois avec une impotence complète du bras. Lorsqu'il se présenta, la réaction de dégénérescence existait, et, quatre mois après, on n'observait pas la moindre amélioration.

Ces cinq observations forment un groupe d'amyotrophies graves restées longtemps méconnues, ainsi que les luxations qui les avaient produites, et traitées très tardivement, au bout de plusieurs mois, alors que l'on constatait la réaction de dégénérescence ou que des adhérences s'opposaient à la réintégration de la tête humérale.

Nous pouvons opposer à ces cas malheureux les observations XIII, XIV, XV, XVIII, et les quatre qui nous sont personnelles, soit 8 observations concernant des faits où le traitement chirurgical approprié a été précoce et où l'atrophie réflexe a été diagnostiquée et traitée de bonne heure, du huitième au trentième jour dans 7 cas, le quarante-cinquième jour, pour T... Pierre. Dans ces 8 cas, l'électrothérapie appliquée pendant huit jours, quinze jours, un mois, un mois et demi et, dans les 4 autres observations, deux mois, a eu pour résultat une amélioration fonctionnelle très marquée et sept guérisons complètes.

Il semble donc qu'il y ait lieu de ne pas assombrir outre mesure le pronostic de l'atrophie réflexe consécutive aux traumatismes de l'épaule. Le pronostic sévère que portait M. Hennequin dans sa communication visait des atrophies réflexes déjà anciennes, dues à des luxations tardivement réduites et pour la plupart privées d'un traitement électrique approprié.

Nous croyons avec M. Bétuel pouvoir formuler un pronostic moins grave, les 8 observations du dernier groupe nous y autorisent. Lorsque l'amyotrophie réflexe de l'épaule est traitée dès le début et soumise à un traitement rationnel et suivi, elle se termine souvent par la guérison.

(*A suivre.*)

LE MYXOME PUR DES OS

Par le Dr P. SOUBEYRAN,

Chef de clinique chirurgicale à la Faculté de Montpellier.

(*Suite et fin* [1].)

ETIOLOGIE.

Volkmann pense que les myxomes des os ne sont pas très rares, mais que beaucoup sont pris pour des sarcomes gélatineux; cet auteur a surtout en vue les formes mixtes, où il y a le plus souvent adjonction de tissu cartilagineux; pur, le myxome est très rare et nous avons pu en réunir seulement 6 observations; les auteurs allemands, Lücke en particulier, font allusion à des observations de myxomes siégeant aux maxillaires inférieur et supérieur et au fémur, qu'ils ne rapportent pas.

Cette tumeur s'observe plus fréquemment chez l'homme (4 fois sur 6); de plus, c'est une maladie de l'âge adulte; les malades de nos observations avaient quarante-six, quarante-cinq, trente-neuf, trente-quatre, vingt-quatre, seize ans.

En général, les maxillaires sont le plus souvent cités par les auteurs comme siège du myxome; on signale encore le fémur, le tibia, et à tort[2] les petits os du tarse dans une observation de M. Tédenat; Cornil et Ranvier signalent surtout les os courts.

Dans nos observations, nous avons trouvé que la tumeur siégeait: une fois sur l'omoplate (obs. IV, Letiévant-Tédenat); deux fois sur le tibia (obs. II, Nové-Josserand et Bérard; obs. I, personnelle); une fois sur le maxillaire inférieur (obs. VI, Tapie); une fois au niveau du grand trochanter (obs. V, Nicaise); enfin, dans l'observation suivante, du Prof. Tédenat, la tumeur siégeait sur l'os frontal.

OBS. III (TÉDENAT, *Montp. méd.*, 1884, p. 535). — *Myxome sous-périostique du frontal. Ablation. Rugination de l'os. Réunion immédiate.*

Le 8 août 1881, S..., bourrelier à Lunel, entra dans mon service à

1. Voir le numéro de février 1904.
2. *Traité de Chirurgie*, t. II, p. 936.

l'hôpital Saint-Eloi, pour une tumeur occupant la région frontale. Il m'était adressé par le Dr Médard, avec les renseignements suivants.

Agé de quarante-six ans, gras et lymphatique. S... s'est toujours bien porté. Ni syphilis, ni rhumatisme, ni scrofulides. Rien à noter du côté de la famille. Il y a cinq ans, il constata l'existence d'une tumeur du volume d'une petite noisette, située un peu au-dessus de la partie moyenne de l'arcade sourcilière gauche. Immobile, indolore, cette tumeur atteignit en peu de temps le volume d'une olive, puis resta à peu près stationnaire pendant deux ans environ. Alors elle grossit rapidement, se dirigeant vers la paupière, dont elle gêne les mouvements. A ce moment, le malade crut y constater une certaine mobilité. Il y a dix-huit mois, une opération fut faite par le Dr Vedel; mais, peu de temps après, la tumeur était aussi grosse qu'avant; elle grossit très rapidement en tous les sens, et au mois d'avril 1881, elle avait les dimensions de la moitié d'une grosse noix appliquée par son plan de coupe un peu au-dessus de l'arcade sourcilière. Molle, vaguement lobulée, peu ou point mobile, elle refoulait la paupière supérieure, distendait la peau, un peu rouge, mais mobile. Rien à noter du côté des ganglions lymphatiques; état général excellent, douleurs légères.

A son entrée à l'hôpital, le malade déclare que la tumeur a beaucoup grossi depuis quelques semaines. Elle forme une saillie lobulée, molle, immobile dans toute sa partie supérieure, un peu mobile en bas, où elle refoule la paupière au-devant du globe oculaire. Elle a 7 centimètres dans le sens antéro-postérieur, 5 centimètres dans le sens transversal. A sa partie moyenne, elle forme une saillie variant de 2 à 4 centimètres, selon les points; à la périphérie, elle s'aplanit peu à peu et se fusionne avec les parties voisines. La peau qui la recouvre est rosée, mais parfaitement mobile. De temps en temps, douleurs légères; les ganglions sont sains, la santé générale est bonne.

La mobilité de la peau sur la tumeur nous indique que le néoplasme siège dans l'os ou le périoste. Comme elle est irréductible et peut être comprimée sans qu'il survienne aucun accident de compression cérébrale, il est certain qu'elle n'a pas perforé les os du crâne et ne communique pas avec la cavité cranienne. Sa consistance molle, sa lobulation, font penser à un myxome ou à un lipome; la lenteur de son évolution éloigne l'idée de sarcome.

10 août. La région est rasée et lavée à l'éther, puis avec une solution phéniquée à 5 p. 100. Incision antéro-postérieure sur la partie moyenne de la tumeur intéressant l'aponévrose, respectant le périoste. Les lèvres de la plaie sont éloignées l'une de l'autre par des écarteurs mousses; le périoste apparaît bosselé, mais avec son aspect normal, sauf en bas, où il est remplacé par une portion de la tumeur grisâtre, molle, de forme cylindroïde un peu aplatie, longue de 2 centimètres, large de 1 centimètre et pénétrant sous la paupière. Le périoste est incisé sur toute l'étendue de l'incision; il fait corps avec le néoplasme. Périoste et tumeur sont facilement décollés de l'os de chaque côté de l'incision au moyen d'une rugine; le décollement est poussé jusqu'à un centimètre environ au delà de la tumeur,

puis au moyen de ciseaux l'excision est pratiquée dans le périoste sain. L'os est creusé de nombreuses dépressions arrondies, profondes de 1 à 3 millimètres; il offre trois dépressions suffisantes pour loger un pois et où la tumeur envoyait des prolongements. Il est rouge, saigne peu et paraît sain. Néanmoins je le rugine de manière à aplanir sa surface, qui, à la périphérie, forme un bourrelet faisant une saillie de 4 à 5 millimètres au-dessus des parties saines. Après un lavage avec la solution phéniquée à 5 p. 100 qui suffit à arrêter le peu de sang qui s'écoule, six points de suture au catgut chromique réunissent les parties molles. — Pansement de Lister compressif et sans drain.

13. Il n'y a eu ni douleur, ni fièvre (température maximum : 38°,4). Le pansement est changé pour la première fois; pas de gonflement, peu de rougeur; la réunion paraît certaine.

17. Depuis hier, tuméfaction de la paupière supérieure, où le malade éprouve quelques élancements. — Pansement changé, réunion immédiate parfaite.

19. Petit abcès à la partie externe de la paupière. Il est ouvert. Pansement à la vaseline boriquée.

23. Guérison complète.

Le 10 mai 1884, la guérison persiste.

Examen anatomique. — La tumeur forme une masse lobulée, molle, gris clair, faisant corps avec le périoste. Celui-ci est sain dans toute son épaisseur sur la portion enlevée tout autour de la tumeur. Au niveau du néoplasme, il est plus ou moins aminci et se continue avec ou sans ligne de démarcation précise. Son amincissement est tel au niveau des lobules les plus saillants qu'il faut employer une forte loupe pour en trouver la trace. Le tissu périostique a complètement disparu à l'endroit où le néoplasme se prolonge sous l'aponévrose au delà du sourcil jusque dans la paupière. De la face profonde du périoste partent de minces tractus fibreux qui cheminent entre les lobules de la tumeur et sont faciles à distinguer grâce à la disposition fasciculée et à la coloration plus blanche.

Sur des coupes minces, la tumeur est composée de cellules muqueuses à gros noyau et à longs prolongements : les unes sont étoilées, les autres allongées. Celles-ci sont les plus nombreuses. Çà et là existent de rares cellules arrondies, à noyaux volumineux, à protoplasme granuleux. Sur quelques préparations, notamment sur celles qui portent entre deux lobules, on trouve des travées formées de fibres connectives avec quelques fibres élastiques. Dans ces travées existent des coupes de vaisseaux. Elles proviennent manifestement du périoste.

En aucun point de la tumeur, il n'existe ni amas de cellules osseuses, ni d'ostéoplastes isolés.

Plusieurs débris d'os enlevés par la rugine ont été, après décalcification, examinés au microscope. Ils avaient leur structure normale, c'est-à-dire qu'en aucun point il n'avait été trouvé de cellules étoilées semblables à celles du néoplasme ni de lésions inflammatoires appréciables.

La lame externe du frontal, détruite au niveau des dépressions, dans

les quelles sont logés les nodules de la tumeur, forme entre celles-ci des îlots à bords échancrés. Quelques petits îlots, détachés du diploé par le néoplasme développé au-dessous d'eux, sont inclus dans l'épaisseur du tissu morbide, y formant de minces lamelles finement persillées en divers points.

Le traumatisme, pour Tapie, a dans l'étiologie une part incontestable, et il cite à l'appui de son affirmation son observation dans laquelle le malade vit une première fois la marche de la tumeur activée par un coup reçu sur le menton, puis, la tumeur enlevée, un nouveau choc aurait déterminé, cinq ans après, une récidive qui nécessita une deuxième intervention.

Le myxome des os est en général une tumeur primitive, mais il peut être secondaire à une néoplasie siégeant sur d'autres organes; dans l'observation de Letiévant, citée par M. Tédenat, il existait sur les nerfs pneumogastrique, musculo-cutané, médian, et sur le scapulum des myxomes purs; la formation de la tumeur osseuse qui occupait la fosse sous-épineuse paraît postérieure aux tumeurs des nerfs, ainsi que la lecture des faits permet de le supposer :

Obs. IV (Letiévant-Tédenat). — Louis P..., âgé de trente-quatre ans, terrassier, entre le 10 juin 1875 à l'Hôtel-Dieu de Lyon, salle Saint-Joseph, dans le service de M. Letiévant. De tempérament lymphatique et bien constitué, cet homme a toujours joui d'une bonne santé; ni syphilis, ni rhumatisme. Rien à noter dans les antécédents de famille. Il y a deux ans, il commença à éprouver dans tout le membre supérieur gauche, mais surtout dans la main, des fourmillements, sans qu'il y eût d'ailleurs aucune gêne dans les mouvements, ni aucune diminution appréciable de la sensibilité tactile. D'abord ces fourmillements ne survenaient qu'à la suite des efforts de ce membre; au bout de quelques mois, ils devinrent plus fréquents, se produisant sans cause provocatrice évidente; il s'y ajouta des douleurs vives s'irradiant vers l'omoplate, le moignon de l'épaule, l'avant-bras et la main. Quand le malade entre à l'hôpital, les fourmillements, les douleurs, persistent; depuis trois ou quatre mois il s'y est ajouté des troubles de la sensibilité tactile, de la nutrition et du mouvement. La *sensibilité* est diminuée à la face palmaire du pouce, de l'index; en certains points même il est possible d'enfoncer profondément une épingle sans que le malade éprouve la moindre douleur; d'ailleurs, la distribution des troubles sensitifs est très irrégulière et ne correspond pas à celle du nerf médian, dont la fonction esthésique est d'ailleurs profondément en défaut. Quant aux *mouvements*, la pronation de la main est très imparfaite, la deuxième phalange du pouce, de l'index, du médius et du petit doigt ne peut être fléchie sur la première; le mouvement d'opposition du pouce fait défaut. *Atrophie* très marquée des muscles de l'éminence thénar, du rond pronateur, du fléchisseur commun. La température de la main est abaissée; tout le membre supérieur gauche est sensible au froid.

Le malade s'est aperçu, vers le commencement du mois de mars, de l'existence d'une tumeur qui a augmenté rapidement de volume. Elle fait saillie sous le grand pectoral dans le creux sous-claviculaire, allongée un peu dans le sens vertical; elle a, en ce moment, le volume du poing. Plutôt molle que dure, rénitente, elle ne paraît adhérer ni aux muscles ni aux os, et il est possible de lui communiquer quelques mouvements dans le sens transversal. Une tumeur analogue fait saillie dans la fosse sous-épineuse au-dessous de l'épine du scapulum ; elle est profonde, lobulée et présente une fausse fluctuation assez marquée. Son volume est celui d'un œuf de poule, autant qu'il est permis d'en juger, vu l'épaisseur des tissus qui la recouvrent. L'état général du malade est mauvais. Amaigrissement extrême, teint jaune paille, grande faiblesse. Pas d'appétit, digestion lente, diarrhée fréquente. Depuis quatre ou cinq mois, toux habituelle, hémoptysies répétées. Matité absolue dans les fosses sus- et sous-épineuse gauches, atteignant en avant la ligne axillaire, dépassant en arrière la ligne médiane. Souffle bronchique intense de ce côté. Râles sous-crépitants dans toute la moitié inférieure du poumon gauche. Rien d'anormal du côté droit.

M. Letiévant porte le diagnostic de sarcomes multiples et attribue les symptômes thoraciques à une tumeur du médiastin, de même nature que celles qui sont apparentes à l'extérieur.

Le malade succomba le 18 juin.

Autopsie. — Épanchement de deux litres de sérosité dans la plèvre gauche. Une tumeur molle, de couleur gris-rose, du volume des deux poings, allongée de haut en bas, est située en arrière de la bronche gauche. Son extrémité supérieure dépasse en haut de deux travers de doigt la convexité de la crosse et se porte un peu en dehors contre le poumon qu'elle comprime et auquel elle adhère faiblement. La bronche gauche est refoulée en avant et son calibre paraît très peu diminué par la présence de la tumeur, dont le bord interne arrive à la partie médiane des troisième et quatrième vertèbres dorsales. Cette tumeur paraît développée sur le pneumogastrique gauche, qui plonge dans son extrémité supérieure et dont on peut suivre le trajet dans l'épaisseur du néoplasme. Par une dissection délicate, on voit quelques filets nerveux bronchiques postérieurs émerger de la partie moyenne de la face antérieure de la tumeur.

La tumeur axillaire est située derrière le muscle petit pectoral, auquel elle n'adhère pas. Elle a le volume et la forme d'un œuf de poule traversé selon un grand axe par la branche interne du nerf médian. Son extrémité inférieure se prolonge dans l'angle d'union des deux branches du nerf médian, dont elle étale les fibres à sa surface sur une longueur de 2 centimètres environ. La tumeur recouvre l'artère axillaire entre les deux branches du médian, mais sans lui adhérer.

Une autre tumeur de même aspect et du volume d'une noix est située sur le côté externe du nerf musculo-cutané à son entrée dans le muscle coraco-brachial.

Le néoplasme de la région scapulaire est situé sous la face profonde du

muscle sous-épineux, qui glisse sous la tumeur et n'est pas envahi par elle. Irrégulièrement arrondi avec de légères bosselures, ayant un diamètre de 6 centimètres, une épaisseur de 4 centimètres à sa partie moyenne, il s'amincit vers ses bords. A sa partie moyenne, un lobule du volume d'une grosse aveline fait saillie à travers le périoste détruit; le reste de la tumeur est situé sous le périoste, avec lequel le tissu morbide fait corps. L'os est rouge, raréfié, creusé de petites cavités irrégulières dont les dimensions varient de celle d'un grain de blé à celle d'un pois. Ces cavités logent des prolongements du néoplasme, qui ne peut être enlevé que par le raclage. Le tissu osseux n'a pas été simplement refoulé, il a été envahi et détruit par le tissu morbide.

Examen microscopique[1]. — Toutes les tumeurs que nous venons de décrire sont des myxomes purs. Celle qui s'est développée sur le pneumogastrique contient plusieurs petits foyers hématiques qui font défaut dans les autres. Par le raclage et par l'expression, on obtient un liquide citrin et sirupeux dans lequel nagent des cellules arrondies, des cellules fusiformes, de nombreuses cellules envoyant de tout leur pourtour des prolongements de longueur variable, simples ou ramifiés, s'anastomosant avec ceux des cellules voisines. Le noyau cellulaire est volumineux et se colore fortement en rouge par l'action du carmin. Dans quelques cellules, il est cystoïde et prend alors moins bien la matière colorante. En ajoutant quelques gouttes d'alcool sur la lamelle porte-objet, il se produit des filaments membraniformes qui disparaissent après addition d'eau. Quelques rares fibres élastiques.

La dissociation permet de constater la dégénérescence de quelques tubes nerveux dans le pneumogastrique et la branche externe du nerf médian. Sur des coupes transversales de la tumeur développée dans la partie supérieure du nerf médian, on voit dans le périnèvre des éléments globo-cellulaires, des cellules fusiformes et étoilées. Il en est de même dans les travées névrilemmatiques qui séparent les faisceaux nerveux les uns des autres.

La tumeur sous-périostique est traversée par de nombreux tractus fibro-celluleux formant de larges mailles remplies par un réseau de cellules fusiformes ou étoilées, pourvues de prolongements qui s'anastomosent avec ceux des cellules voisines. Sur les coupes, on voit aussi de nombreux vaisseaux à paroi embryonnaire.

La tumeur de l'omoplate, située sous le périoste et ayant creusé l'os, paraît bien secondaire. « S'est-elle développée dans le tissu sous-périostique ou dans un filet nerveux du périoste? L'examen histologique ne nous permet pas de répondre à cette question si pleine d'intérêt; pourtant, la seconde hypothèse n'a rien d'impossible, quand on songe à la multiplicité des myxomes développés, chez ce malade, sur les nerfs. D'ailleurs, les faits de ce genre sont assez com-

1. Un grand nombre de préparations ont été faites par M. Duchamp, interne des hôpitaux de Lyon, docteur ès sciences naturelles.

muns. Blasius, R. Volkmann, R. Virchow ont publié plusieurs observations de myxomes multiples des nerfs, récidivant après ablation et envahissant, d'une façon systématique, un plus ou moins grand nombre de cordons nerveux. Virchow cite également un cas de myxome lipomateux où la tumeur principale s'était développée sur le nerf crural; il existait en même temps des tumeurs absolument semblables sur la dure-mère cérébrale et spinale. Celles de la dure-mère cérébrale et spinale avaient pénétré, en se développant à travers les trous intervertébraux, jusque dans la cavité abdominale et y avaient formé des tumeurs assez considérables du côté de la colonne vertébrale... Tous ces faits sont donc en faveur de notre seconde hypothèse, mais n'en font pas une vérité démontrée[1]. »

Nous pouvons rapprocher de l'observation précédente, bien qu'il ne s'agisse pas de myxomes purs, l'observation de Virchow[2], dans laquelle une tumeur du genou fut suivie de productions secondaires sur le sternum et le poumon, et celle de Simon[3], citée par Tédenat, dans laquelle un myxome de la grande lèvre se généralisa aux ganglions de l'aine, au foie, à la clavicule et au sternum.

Etude clinique.

« L'existence des myxomes des os ne peut être soupçonnée; on essaierait vainement avant l'opération d'établir une symptomatologie et un diagnostic différentiel », écrit très justement Poncet[4]; il nous paraît cependant que de l'étude de ces tumeurs se dégagent quelques caractères qui peuvent attirer l'attention du chirurgien.

La tumeur peut être longtemps ignorée, comme dans l'observation de Nové-Josserand et Bérard, et ne se réveiller que lorsqu'elle subit un accroissement plus rapide.

La douleur est le plus souvent absente; quand elle existe, elle est toujours peu marquée; dans l'observation II, elle avait un caractère nocturne; les signes fonctionnels sont presque nuls; quand la tumeur occupe le maxillaire, les dents deviennent mobiles (Tapie); quand elle siège au membre inférieur, la station debout et la marche sont possibles.

L'inspection de la tumeur donne peu de renseignements : la peau est parfois légèrement rouge (Obs. I et II), avec quelques arborisa-

1. Tédenat, *loc. cit.*
2. *Virchow Archiv.*, t. XXXII.
3. Simon, *Monats. für Geb.*, 1859.
4. *Traité de Chirurgie.*

tions vasculaires; elle est toujours intacte, sans adhérences; l'élévation de la température locale n'est pas signalée. — La tumeur affecte des volumes divers, qui nous sont déjà connus; quand elle siège au niveau des mâchoires, elle détermine de la tuméfaction du sillon gingivo-labial (Obs. VI); à sa périphérie, elle s'aplanit peu à peu et se fusionne avec les parties voisines.

Dans une observation (Obs. II), la tumeur avait déterminé un allongement notable de l'os.

La pression exercée sur la tumeur détermine rarement une douleur légère (Obs. II, VI). La consistance est variable; tantôt la main sent une coque osseuse, dure, lisse, qui masque la mollesse habituelle des myxomes; il n'existe alors aucun point ramolli, ni crépitation parcheminée; tantôt, lorsque la tumeur est sous-périostée, elle paraît molle, lobulée; dans l'observation I, la partie centrale était fluctuante et tout autour on sentait des masses osseuses de nouvelle formation; l'immobilité sur l'os est absolue.

Si l'on pratique une ponction avec une aiguille, c'est du sang qui s'écoule s'il s'agit d'une transformation kystique, comme dans l'observation II; dans certains cas, la ponction avec un trocart, comme dans notre observation, fait écouler une matière ambrée, gélatiniforme, en longs filaments vermiculaires. Jamais nous n'avons trouvé l'adénopathie signalée.

La tumeur respectant la peau n'a aucune tendance à l'ulcération spontanée; dans l'observation de Tapie, une incision fut faite par un médecin qui croyait à un abcès, et un champignon charnu, pâle et mou, se fit jour sur le rebord gingival.

La marche est lente en général et la durée longue; mais dans certains cas, il semble que le développement de la tumeur puisse prendre tout à coup un développement assez rapide.

L'apparition de la tumeur	remontait à	4 ans	dans l'observation	I.
—	—	3 semaines	—	II
(Début apparent, l'affection avait été longtemps ignorée).				
L'apparition de la tumeur	remontait à	5 ans	dans l'observation	III
—	—	2 —	—	IV
—	—	8 mois	—	V
—	—	2 ans	—	VI

Lorsque le myxome subit la transformation kystique (obs. II), le gonflement devient plus considérable, la tumeur revêt un contour elliptique. A l'observation II nous ajoutons l'observation suivante, de Nicaise, que les auteurs rangent dans les myxomes des os, bien que l'examen histologique n'ait pas été fait; il s'écoula à l'incision un liquide visqueux, d'une transparence parfaite.

Obs. V (Nicaise). — *Altération kystique du grand trochanter.*

X..., âgé de quarante-cinq ans, entre à l'Hôtel-Dieu de Dijon en juillet 1866, salle Saint-Louis, n° 10, service de M. Ollier.

Affection de la hanche du côté droit, dont le début remonte à sept ou huit mois et qui depuis six semaines condamne le malade à un repos absolu. L'extrémité supérieure de la cuisse est gonflée, douloureuse à la pression, surtout au niveau du grand trochanter. Le gonflement va en décroissant à partir de ce point. En bas, il empiète légèrement sur le tiers moyen de la cuisse. En haut et en arrière, il s'étend jusqu'à la crête iliaque; en dedans, il est à peine appréciable. Rien du côté du pli de l'aine et de la fosse iliaque interne. Les petits mouvements imprimés à l'articulation ne sont pas douloureux, mais exagérés. Le malade souffre; on le place dans une gouttière de Bonnet. Frictions avec l'onguent mercuriel belladoné. Cataplasme de farine de lin. Sous l'influence de ce traitement, les douleurs et la tuméfaction ne tardent pas à diminuer; toutefois, les parties accessibles du grand trochanter restent toujours douloureuses à la pression. En outre, le malade se plaint d'élancements à ce niveau. Autant qu'il était permis d'en juger, le grand trochanter du côté malade avait trois fois le volume de celui du côté sain. Pas de fluctuation gauche, mais empâtement profond. Au bout de quelques jours, la fluctuation devient des plus évidentes, l'os paraît interrompu à ce niveau. Pas de crépitation papyracée. On ouvre avec le bistouri. Il s'écoule un liquide visqueux, filant et d'une transparence à peu près parfaite. Le malade qui souffrait encore fut immédiatement soulagé; un stylet introduit par l'ouverture permit de reconnaître l'existence d'une cavité anfractueuse avec des aiguilles et des arêtes osseuses dans divers sens. On continue l'usage des cataplasmes. Au bout de deux jours le liquide devient purulent; mais plus tard et malgré les injections détersives qu'on faisait matin et soir, le malade est pris de fièvre et de symptômes septicémiques. Un abcès se forme derrière le grand trochanter; on l'ouvre et il s'écoule une grande quantité de pus ichoreux et fétide. Sur ces entrefaites le malade est réclamé par sa famille, il retourne à la campagne et trois mois après il était guéri. Au bout d'un an il marchait assez facilement avec un bâton.

Diagnostic. — Pronostic.

Le diagnostic est difficile. En dehors de certaines tumeurs bénignes spéciales aux maxillaires (tumeurs paradentaires), des exostoses, et des chondromes faciles à reconnaître, on ne diagnostique guère dans le tissu osseux que des tumeurs malignes, et l'intervention radicale est proposée; or, il faut cependant songer à la possibilité de certaines tumeurs bénignes bien qu'elles soient rares.

En présence d'une tumeur qui a augmenté le volume de l'os, on pense peu au myxome; la lenteur de l'évolution sera le meilleur signe clinique qui écartera l'idée d'une tumeur maligne. Nové-Josserand

et Bérard insistent sur la nécessité d'une incision exploratrice : l'aspect du néoplasme, l'examen microscopique pourront faire penser au myxome et faire éviter une opération radicale.

Quand la tumeur a perforé sa coque osseuse, elle s'étale et se reconnaît par sa mollesse.

L'âge du malade, les caractères objectifs de la tumeur, son siège, sa limitation exacte à une portion peu considérable de l'os, l'absence de phénomènes douloureux et de réaction du côté de la peau, son évolution lente écartent l'idée d'une lésion inflammatoire.

L'ostéosarcome augmente rapidement de volume et compromet vite la solidité de l'os; dans l'observation de Nové-Josserand, la tumeur ressemblait fort à un sarcome. « Cependant Ollier, en se fondant sur l'absence de certains signes importants de sarcome : sensation de masse molle, crépitation parcheminée, élévation de la température locale, souffle, battement, avait fait des réserves sur le diagnostic et décidé de faire d'abord une incision exploratrice. »

Le diagnostic anatomique lui-même est parfois fort difficile entre un sarcome en transformation muqueuse et un myxome avec des îlots de tissu embryonnaire; la présence des fibres élastiques et de cellules adipeuses est en faveur du myxome; dans certains points du sarcome en dégénérescence muqueuse, on trouve des cellules détruites.

Le myxome kystique sera impossible à reconnaître cliniquement, la dureté de sa coque osseuse sera le seul signe perçu; peut-être la radiographie donnerait-elle des renseignements utiles en révélant la transparence du contenu; à l'incision, le chirurgien devra se rappeler que les kystes des os reconnaissent diverses origines : kyste hydatique, kystes d'origine néoplasique (sarcome, myxome), kystes inflammatoires; la conformation du kyste, la couleur du liquide, l'examen histologique de la paroi, feront reconnaître le myxome kystique.

Les myxomes sont des tumeurs en équilibre instable; « entre le myxome pur et le sarcome on trouve tous les intermédiaires, depuis le myxome fibreux, le myxome lipomateux qui sont bénins, jusqu'aux myxosarcomes qui confinent aux tumeurs malignes et doivent être rangés parmi les sarcomes » (Pierre Delbet, *Traité de Chirurgie*). Malherbe a vu des myxomes des parties molles récidiver sous forme de sarcome. Au niveau des os, ces tumeurs sont en général bénignes et ne récidivent que si l'extirpation a été incomplète (Volkmann). Dans nos observations, la récidive n'est relevée qu'une seule fois (Obs. VI) et elle paraît assez nettement consécutive à un traumatisme survenu 6 ans après l'intervention; mais dans cette observation, ainsi

que le fait remarquer Tapie, la longue durée de la guérison prouve évidemment qu'il n'y a pas eu repullulation d'un fragment oublié de la première tumeur; on est en présence non d'une simple continuation du premier néoplasme, ainsi qu'il le paraît pour l'observation I, mais d'une récidive véritable.

Obs. VI (Tapie, *Arch. méd. de Toulouse*, 1902). — *Myxome récidivant du maxillaire inférieur.*

Mme X.... a toujours joui d'une santé parfaite, a deux enfants qu'elle a nourris et qui sont eux-mêmes bien portants.

Ses antécédents héréditaires sont les suivants :

Père mort diabétique. Mère encore vivante et en bonne santé. Deux sœurs bien portantes. N'a jamais entendu parler de néoplasmes chez les divers membres de sa famille.

En septembre 1889, Mme X..., alors âgée de trente-deux ans, fit une chute de voiture; la région du menton fut violemment contusionnée, mais l'accident ne parut pas avoir de suites immédiates. Cinq ans après, en 1894, Mme X... éprouva, pour la première fois, de légères douleurs au niveau des incisives inférieures, les gencives devinrent sensibles, les dents mobiles sur le point de tomber.

La région du menton, surtout à gauche de la ligne médiane, était douloureuse au toucher, mais non sensible spontanément.

Au commencement de l'année 1896, un choc accidentel éveilla dans la région mentonnière une douleur très vive ; à partir de ce moment l'enflure et la douleur augmentèrent; au niveau de la canine inférieure gauche, le sillon gingivo-labial tendit à s'effacer et devint le siège d'une tuméfaction notable.

Un chirurgien d'Auch, croyant à un abcès, incisa au bistouri; rien ne s'écoula, mais deux jours après, par l'incision pratiquée, une végétation se fit jour qui s'étala en champignon charnu, mou, un peu pâle, occupant le rebord gingival vis-à-vis des incisives inférieures. Celles-ci étaient tellement mobiles que le moindre effort aurait suffi à les détacher. Ce fongus, issu de la profondeur, présentait l'aspect clinique des *épulis*.

Première opération. — L'opération fut pratiquée le 13 février 1896. Contre toute attente, le pédicule du champignon charnu n'était pas implanté sur le périoste du maxillaire. Ce fongus représentait le bourgeonnement extérieur d'une tumeur qui se prolongeait dans l'épaisseur du maxillaire logée entre les deux tables de l'os; le néoplasme paraissait avoir le volume d'un petit œuf; il fut enlevé à la curette; par prudence le thermocautère fut, à plusieurs reprises, plongé dans la cavité et promené sur ses parois. Le doigt explorant la cavité sentait une surface lisse, ferme et assez régulière; les pressions exercées sur cette surface ne déterminaient pas le brisement de trabécules osseuses, on avait l'impression que le néoplasme s'était creusé une loge dans l'os par simple refoulement et non par destruction de la substance osseuse, constatation assurément rassurante au point de vue de la bénignité,

insuffisante cependant à enlever toute crainte pour les motifs suivants :

1° Le néoplasme avait franchi très vite l'enceinte osseuse avant d'avoir notablement boursouflé l'os, et sorti de sa coque, il venait végéter sur la gencive;

2° Les dents étaient déchaussées et sur le point de tomber;

3° Enfin, l'aspect macroscopique du néoplasme laissait la plus grande hésitation sur sa nature.

Les fragments du néoplasme ressemblaient en effet beaucoup au sarcome, et l'impression laissée par un examen superficiel était certainement défavorable : masses charnues, blanchâtres ou rosées, molles, friables, ayant à peine l'aspect gélatiniforme, tels étaient les caractères saisissables à première vue et qui plaidaient plutôt en faveur du sarcome que d'un néoplasme bénin. La cavité osseuse, remplie de gaze iodoformée, bourgeonna assez vite, car en deux mois et demi la cicatrisation était parfaite.

Examen histologique. — La structure du néoplasme ne rappelle en rien celle du sarcome; on voit, sur des coupes, des éléments cellulaires à prolongements multiples anastomosés entre eux; beaucoup de ces cellules sont étoilées, d'autres fusiformes; un suc amorphe (substance intercellulaire muqueuse) remplit les mailles de ce reticulum. Sans aucun doute, la structure de ce néoplasme était celle d'un myxome qui avait pris naissance entre les deux tables du maxillaire.

La guérison s'est maintenue pendant cinq ans; par une singulière coïncidence, un nouveau traumatisme vint atteindre encore une fois la région du menton. Il y a un an, il devint manifeste que le néoplasme repullulait. Cette fois, l'augmentation de volume, visible autrefois à gauche de la ligne médiane, occupait très nettement la saillie du menton. La malade, redoutant toute nouvelle intervention, a laissé grossir sa tumeur pendant un an; les douleurs ressenties et la saillie de plus en plus prononcée du menton ont pu triompher de ses hésitations.

Seconde opération. — L'opération a été faite, cette fois, sous chloroforme, la peau du menton incisée sur la ligne médiane, de façon à mettre largement à nu la région malade. Une lame osseuse très fine limitait en avant la coque osseuse renfermant le néoplasme. L'ablation de cette mince lame permit de découvrir la tumeur qui avait à peu près la grosseur d'un œuf. Cette dernière se laisse détacher par fragments et on ne tarde pas à voir à nu le corps du maxillaire dur, solide, résistant, présentant une surface inégale, creusée d'une foule de petites cavités secondaires, où se trouvaient logées les nodosités du néoplasme. Tous les diverticules sont mis à nu et fortement cautérisés au fer rouge. Suture partielle en avant de la peau du menton et pansement à la gaze iodoformée.

L'aspect macroscopique du néoplasme récidivé avait subi quelques modifications; tissu blanc grisâtre, beaucoup plus ferme que la première fois; il rappelait le sarcome fasciculé; c'est à peine si, sur une coupe macroscopique faite au rasoir, on découvrait une nuance de cet aspect translucide gélatiniforme qui est la caractéristique des myxomes.

Examen histologique. — L'aspect des coupes est entièrement uniforme; à

un faible grossissement, on voit quelques-uns de ces tourbillons qu'on rencontre si fréquemment dans le sarcome fasciculé, et, à un examen superficiel, l'idée d'un fibrome à fibres conjonctives se présente à l'esprit. Au fort grossissement, l'aspect change totalement : on n'a plus sous le champ du microscope, et quel que soit le point de la préparation qu'on examine, qu'un immense réseau de cellules stellaires ou à forme un peu allongée, dont les innombrables prolongements protoplasmiques sont anastomosés entre eux, formant un réseau dense, serré, dans les mailles duquel se trouve la substance muqueuse intercellulaire. C'est donc, à proprement parler, la structure type du tissu muqueux, et la seule différence histologique que nous ayons à relever entre la structure de la tumeur primitive et la structure de la tumeur récidivée, c'est que, dans la seconde, le réseau fibrillaire émané des cellules stellaires est plus dense (d'où la ressemblance avec le fibrome à un faible grossissement) et que, par là même, la substance muqueuse fondamentale y est beaucoup moins abondante.

Dans l'un et l'autre cas, le néoplasme s'est montré pauvre en vaisseaux. En aucun point, nous n'avons rencontré des nids de cellules rondes embryonnaires.

Le myxome des os récidive avec moins de facilité que le myxome des membres; Raffin, dans sa thèse sur le myxome diffus des membres (1885), cite onze malades dont aucun n'a échappé à la récidive; l'un d'eux fut opéré trente-cinq fois par Poncet et succomba à la généralisation.

Dans aucune de nos observations, nous n'avons noté la généralisation pour le myxome primitif des os. Virchow[1] cite un cas de myxome du genou avec productions secondaires sur le sternum; nous savons déjà que secondairement la néoplasie née des parties molles peut se généraliser au squelette (Obs. de Letiévant, de Simon). Le pronostic doit donc être toujours réservé.

Traitement.

La généralisation possible du myxome des os, la transformation de la tumeur par retour au type embryonnaire, font de l'intervention une nécessité absolue; de plus, il faut enlever le tissu néoplasique en totalité; tels sont les deux principes qui doivent diriger le traitement de ces tumeurs.

Quel genre d'opération convient-il de faire? Il faut avant tout faire des opérations conservatrices, et éviter les opérations radicales; nous sommes loin du précepte d'Ollier applicable aux tumeurs mali-

1. *Archives de Virchow*, 1865, t. XXXII, p. 545. Il s'agissait non d'un myxome pur, mais d'un myxome lipomateux.

gnes des os : « La chirurgie la plus conservatrice est celle qui enlève le plus ». Donc, pas d'amputation dans la continuité ou dans la contiguïté.

Si l'os est peu volumineux, si son ablation est facile et sans danger pour la vie et pour la fonction, on peut l'enlever; c'est le cas pour les petits os des membres. Pour les os volumineux, l'emploi de la bande d'Esmarch rendra de grands services en permettant de rendre plus net le champ opératoire; l'opération comprendra plusieurs temps :

1° Incision des parties molles et du périoste, au niveau de la tumeur; le périoste est en général facile à décoller;

2° La tumeur est ensuite isolée de l'os à l'aide d'une rugine et enlevée aussi complètement que possible : l'emploi de la curette pourra être nécessaire;

3° L'os sous-jacent sera traité en dernier lieu : tout autour de la tumeur une certaine portion de tissu osseux sain sera réséquée afin d'éviter la récidive; il faudra donc ruginer l'os, l'aplanir avec une gouge à main, ou bien enlever des parcelles osseuses à l'aide du ciseau et du maillet.

Si après cette intervention éminemment conservatrice l'examen histologique venait montrer la présence d'éléments malins, une opération radicale serait pratiquée.

Dans certains cas, très rares, la récidive survient (Obs. VI); il ne faudra pas hésiter à pratiquer une nouvelle ablation aussi complète que possible.

Si l'on est en présence d'une transformation kystique du myxome, il faudra se garder encore ici de sacrifier l'os et le membre; la seule méthode de traitement c'est l'ouverture de la cavité et l'ablation du tissu néoplasique. La tumeur sera incisée, son contenu sera évacué, puis on procédera à l'ablation de la coque osseuse; la surface osseuse sera ensuite raclée énergiquement, la cavité sera explorée avec soin dans tous les sens et ses recessus seront minutieusement curés; le fer rouge pourra compléter l'action de la curette et de la gouge. Enfin, le drainage pratiqué à la portion déclive de la cavité sera une excellente précaution.

Dans tous les cas, on le voit, une thérapeutique conservatrice est indiquée, à moins que l'ablation complète de la tumeur n'amène de trop grands délabrements.

SUR LES MYOSTÉOMES TRAUMATIQUES

PARTICULIÈREMENT SUR LEUR PATHOGÉNIE ET LEUR TRAITEMENT OPÉRATOIRE

Par le Dr Léon CAHIER,

Médecin principal de 2e classe,
Professeur agrégé libre du Val-de-Grâce.

(*Suite* [1].)

Myostéomes du membre inférieur.

1. — Albertin, *Progr. méd.*, Lyon, 1890, n° 34, p. 339. — *N. du T.*?
H., 35 ans. — Ostéome du tendon inférieur du grand adducteur. — Non adhérent aux os. — Capsule fibro-périostique. — Pièce anatomique. — Structure en pince de homard.

2. — Auregan, *loc. cit.* Obs. XII. — *N. du T.* : Effort brusque à cheval.
Soldat, 22 ans. — Ostéome des adducteurs siégeant 3 doigts au-dessous du pli de l'aine. — Non adhérent aux os.

3. — Batut, thèse Casteret, *loc. cit.*, Obs. IV. — *N. du T.* : Exercices à cheval.
Cavalier. — Ostéomes bilatéraux découverts par hasard dans la masse des adducteurs, 2 à droite, 1 à gauche, à développement insidieux. — Non adhérent aux os. — A noter la bilatéralité, la multiplicité, le développement insidieux; l'affection ne gênait en rien les exercices à cheval.

4. — Batut, *Id.* Obs. V. — *N. du T.* : Coup de pied de cheval sur la cuisse.
Cavalier. — Hématome, puis ostéome du vaste interne constatés après 3 mois à 15 centimètres au-dessus de la rotule. — Mobile.

5. — Berger, *Bull. Soc. Chir.*, 1893, p. 758. — *N. du T.* : Effort en montant à cheval.
H., 40 ans. — Gonflement notable dans la région des adducteurs, 1 mois après ostéome du moyen adducteur près du pubis. — Non adhérent aux os.

1. Voir le numéro de mars 1904.

6. — Berndt, *Arch. f. klin. Chir.*, 1902, Bd 65. — *N. du T.* : Choc violent sur la cuisse.

H., 19 ans. — Ostéome du quadriceps constaté 1 mois après accident. — Adhérence tardive et large au fémur. — Pas de capsule périostique. — Extirpation et rugination des couches osseuses périostiques jusqu'à l'os éburné 6 semaines environ après accident. — La radiographie prise après 1 mois montre les contours du fémur normaux; au bout de 6 semaines, adhérences avec l'os; le radiogramme montre une bande sombre séparée du fémur par une bande plus claire (pédicule non encore ossifié); a récidivé.

7. — Berndt, *Id.* — *N. du T.* : Coup sur le quart inférieur de la cuisse.

Ouvrier, 36 ans. — Ostéome du quadriceps constitué rapidement. — Adhérent à l'os sur une largeur de 10 centimètres. — Encapsulé. — Extirpation large; décollement du périoste et section au ciseau. — La radiographie prise après 5 semaines montre un fémur normal et pas d'ombre nette au voisinage; la tumeur était, en partie, formée par une masse sanguine encapsulée; dégénérescence calcaire de la fibre musculaire avec œdème gélatineux.

8. — Berndt, *Id.* — *N. du T.* : Coup de pied de cheval.

H., 21 ans. — C'est le blessé cité deux rangs plus haut (n° 6), qui reçut un coup de pied un peu au-dessus du siège de l'ancienne tumeur; ostéome du quadriceps. — Adhérent à l'os. — Encapsulé par le périoste. — Extirpation large, décollement du périoste, section au ciseau 21 jours après l'accident. — Il existait un hématome énorme au niveau de l'ostéome nouveau, et un épaississement notable du fémur visible à la radiographie au niveau du point opéré 2 ans plus tôt; le nouvel ostéome ne donnait pas d'impression aux rayons X.

9. — Bremig, *loc. cit.* — *N. du T.* : Choc par suite de la chute d'un sac de pommes de terre sur la cuisse.

H., 17 ans. — Ostéome du droit antérieur constaté 1 mois après accident. — Adhérences lâches à l'os. — *Opéré*; la séparation d'avec l'os fut facile. — Guérison.

10. — Bremig, *Id.* — *N. du T.* : Coup de pied sur le haut de la cuisse.

H., 19 ans. — Ostéome du quadriceps fémoral constaté 7 semaines après accident. — Adhérences lâches à l'os. — *Opéré*; la séparation d'avec l'os fut facile. — Guérison; aux rayons X, le fémur apparut avec des contours unis.

11. — Cahen, *in* Rammstedt, *loc. cit.* — *N. du T.* : Choc sur la cuisse.

H., 35 ans. — Ostéome du vaste externe constaté 1 mois après accident. — Adhérences lâches à l'os. — *Opéré*; séparation d'avec l'os facile; récidive; nouvelle opération, rugination. — A noter la récidive 8 semaines après la première intervention; dans la seconde opération, on gratta le périoste et on rugina l'os; guérison.

12. — Cahen, *in* Rammsted, *Id.* — *N. du T.* : Coup sur le haut de la cuisse.

H., 19 ans. — Ostéome du droit antérieur constaté 3 semaines après accident. — Adhérences lâches à l'os. — *Opéré*; séparation d'avec l'os facile. — Guérison.

13. — Cahen, *in* Rammsted, *Id.* — *N. du T.* : Coup sur la cuisse.

H., 20 ans. — Ostéome du quadriceps fémoral constaté 1 mois après l'accident. — Non adhérent aux os. — Non *opéré*.

14. — Cordillot, *Arch. Méd. Milit.*, 1895, t. XXVI, p. 427. — *N. du T.* : Exercice d'équitation.

Cavalier, 21 ans. — Cultivateur. — Ostéome bilatéral des moyens adducteurs; l'ostéome de droite découvert par hasard existait probablement avant l'incorporation. — L'apparition se serait faite en 24 heures. — Ne paraît pas adhérent aux os. — A noter la bilatéralité de l'affection; ce cavalier n'était pas monté plus de 15 fois à cheval et n'avait rien noté de particulier pendant les exercices; cultivateur, il montait probablement à cheval avant son incorporation et les tumeurs ont pu se développer avant l'entrée au service.

15. — Delorme, *loc. cit.*, p. 540, et *Bull. Soc. Chir.*, 1893. — Effort en jouant au saute-mouton (?) ou exercices d'équitation.

Artilleur. — Ostéome bilatéral des moyens adducteurs, occupant tout le muscle; développement lent en 2 mois. — Adhérent des deux côtés à la face antéro-interne du fémur en se confondant avec l'os. — Capsule fibreuse épaisse de près de 1 centimètre. — *Opéré* à gauche, ablation intra-capsulaire; rugination du pédicule 4 mois après l'accident. — Le muscle, d'après Laveran, était envahi par la tumeur et avait pris une part relative à sa formation. — Bilatéralité; développement lent.

16. — Delorme, *Id.*, p. 545. — *N. du T.* : Saut d'une voiture.

Cuirassier. — Douleur vive à la partie inférieure de la cuisse gauche; gonflement et ecchymose, puis ostéome constaté au bout de 15 jours sur le tendon du grand adducteur. — Adhérent au condyle interne en se confondant avec le tendon. — L'adhérence paraît secondaire, car dans les premiers temps la tumeur n'arrivait pas au contact de l'os.

17. — *Bull. Soc. Chir.*, 1896, 22 janvier. — *N. du T.* : Trauma et rupture musculaire.

Cavalier. — Douleur et gonflement, puis ostéome du moyen adducteur. — Implanté sur la branche ascendant, de l'ischion. — De l'autre côté, au point correspondant, existait une élévation osseuse qui peut être une exostose.

18. — *Id. Bull. Soc. Chir.*, 1900, 22 mai, p. 565. — *N. du T.* : Coup de timon de voiture.

Officier, 30 ans. — Ostéome du quadriceps fémoral implanté sur partie

ant. ligne bitrochantérienne, constaté 1 an après accident. — Implanté sur le fémur. — *Opéré*. — Volume des deux tiers du poing. — Guérison.

19. — Denmler, *Arch. Méd. Milit.*, 1892, t. XX. — *N. du T.* : Coup sur partie ant. cuisse.

H., 20 ans. — Ostéome du droit ant. à sa partie moyenne. — Non adhérent, non encapsulé. — *Opéré* 1 an après accident. Guérison. — Pas revu.

20. — Elbogen, *Der Milit. Arzt*, 1900, nos 17, 18, p. 154. — *N. du T.* : Traumatisme ancien et exercices à cheval.

Dragon. — Maçon. — Ostéome du grand adducteur à sa partie supérieure, découvert à l'occasion des exercices à cheval, mais paraissant imputable à un traumatisme direct remontant à 1 an. — Adhérent au fémur par une pointe. — Pas de capsule périostée. — *Opéré* par morcellement tardivement; drainé; a repris son service; — paraît imputable à un traumatisme plutôt qu'aux exercices.

21. — Eymeri, *Arch. Méd. Milit.*, 1898, t. XXXII, p. 273. — *N. du T.* : Effort brusque pour rester en selle.

Cavalier, 21 ans. — Cultivateur. — Hématome, puis ostéome du moyen adducteur commençant 3 cent. au-dessous du pubis, constaté au bout de 27 jours. — Non adhérent aux os. — Enveloppe conjonctive mince. — *Opéré* en partie par fragmentation 1 mois après accident. — Tumeur hérissée de minces aiguilles osseuses.

22. — Farganel, *Arch. Méd. Milit.*, 1902, t. XXXIX p. 515. — *N. du T.* : Mouvement violent sur les barres au gymnase.

Cavalier, 22 ans. — Hématome, puis ostéome du droit ant. à sa partie moyenne constaté au bout de 15 jours. — Non adhérent aux os. — Capsule fibro-musculaire. — Extirpation globale extra-capsulaire 4 mois après accident : ombre légère à la radiographie au bout de 15 jours; — revu guéri au bout de 2 mois; structure en pince de homard.

23. — Favier, *Arch. Méd. Mil.*, 1888, t. II, p. 393. — *N. du T.* : Effort brusque pour rester en selle.

Cavalier, vive douleur à partie sup. interne de la cuisse et hématome; ostéome de la partie sup. des adducteurs, isolé du pubis, constaté 14 jours après accident. — Non adhérent aux os. — A noter que l'ostéome fut constaté 14 jours après l'accident; le blessé montait à cheval depuis 1 mois; la tumeur n'a pas changé d'aspect en 5 mois.

24. — Ferron, *in* thèse Aurégan, *loc. cit.* — *N. du T.* : Coup de pied de cheval sur la cuisse.

Soldat. — Ecchymose et gonflement, puis ostéome dans la masse des adducteurs constaté 10 jours après accident. — Non adhérent aux os. — A noter la rapidité d'apparition.

25. — Frilet, *Bull. Soc. Chir.*, 15 novembre 1898, p. 999, présenté par Nimier. — *N. du T.* : Exercices d'équitation.

Soldat. — Ostéome du moyen adducteur. — Non adhérent aux os. — *Opéré*. — Ostéome en pince de homard.

26. — Gazin, *Arch. Méd. Milit.*, 1892, t. XX, p. 122. — *N. du T.* : Exercices d'équitation.

Cavalier, 21 ans. — Ostéome de la partie sup. du moyen adducteur à noyaux multiples. — Adhérences lâches. — Développement lent et progressif; ne paraît rattaché au pubis que par le tendon.

27. — Grumbaüm, *loc. cit.*, — *N. du T.* : Coup sur la cuisse.

Chauffeur, 54 ans. — Hématome, puis ostéome du quadriceps fémoral au tiers sup. du membre constaté 3 semaines après accident. — Non adhérent. — Diagnostic : myosite ossifiante traumatique.

28. — Hassler, Congrès chir., 1894, et thèse Capmas, *loc. cit.* — *N. du T.* : Effort pour rester en selle et choc sur le pommeau de la selle.

Cuirassier. — Hématome, puis ostéome du moyen adducteur constaté 20 jours après accident. — Non adhérent aux os. — Coque fibreuse très épaisse. — *Opéré* par méthode intra-capsulaire 3 mois après accident. — Cautérisation de la face interne de la capsule au chlorure de zinc; pas récidivé au bout de 6 mois.

29. — Jalaguier, communication directe. — *N. du T.* : Exercices de voltige.

Sensation de déchirure musculaire dans le vaste externe, puis ostéome du muscle au tiers sup. de la cuisse. — Adhérent. — Mince capsule fibro-périostique. — Ablation globale, section des adhérences à l'os au ciseau et au marteau 4 à 5 mois après l'accident. — Guérison maintenue 10 mois après.

30. — Josephson, *in* Favier, *loc. cit.* (de Billroth). — *N. du T.* : Exercices d'équitation.

Ancien off. de cavalerie. — Ostéome du tendon du grand adducteur près de son insertion pubienne. — Non adhérent aux os. — Pièce d'autopsie.

31. — Josephson, *Id.* (Seydeler). — *N. du T.* : Effort brusque pour rester en selle.

Cavalier-sellier. — Ostéome de la partie sup. des adducteurs constaté 5 mois après accident. — Non adhérent aux os. — A noter que le blessé est sellier; la tumeur d'abord pâteuse a grossi et durci par la continuation des exercices.

32. — Josephson, *Id.* — *N. du T.* : Exercices d'équitation.

Cavalier-sellier. — Douleurs, puis apparition d'un ostéome du grand adducteur à 2 ou 3 cent. au-dessous du pubis. — Non adhérent aux os. — Même profession; la tumeur élastique en certains points est osseuse en d'autres.

33. — Josephson, *Id.* — *N. du T.* : Exercices d'équitation.

Cavalier. — Ostéome du grand adducteur.

34. — Josephson, *Id.* — *N. du T.* : Exercices d'équitation.

Maréchal ferrant. — Douleurs, puis ostéome dans épaisseur du pectiné près de ses insertions pubiennes, constaté 3 mois après le début des accidents. — Non adhérent aux os. — Capsule conjonctive mince et très adhérente. — Extirpation globale 3 ans après début. — Tumeur d'abord élastique, puis osseuse, ayant subi accroissement par continuation des exercices; tissu musculaire avoisinant pâle et œdematié.

35. — Josephson, *Id.* — *N. du T.* : Exercices d'équitation.

Cavalier trompette. — Douleurs vives, puis ostéome du tendon sup. du grand adducteur constaté 5 à 6 semaines après début des exercices. — Non adhérent aux os.

36. — Josephson, *Id.* — *N. du T.* : Exercices d'équitation.

Hussard-cordonnier. — Ostéome du pectiné gauche constaté 6 mois après début des exercices. — Non adhérent aux os. — A noter profession du sujet; tumeur élastique, en partie osseuse dans la profondeur.

37. — Josephson, *Id.* — *N. du T.* : Effort brusque pour rester en selle.

Officier. — Sensation de déchirure à partie sup. interne de la cuisse, puis ostéome des adducteurs constaté 3 mois après accident. — Uni à la branche horizontale du pubis. — A légèrement diminué de volume au bout de 5 mois.

38. — Kouzmine, *in* thèse Croze, Lyon, 1899, N° 21. — *N. du T.* : Tentatives de redressement de la jambe fléchie.

Fille, 12 ans. — Ostéome du demi-tendineux et demi-membraneux près de leurs insertions inf. survenu à la suite de manœuvres de redressement de la jambe fléchie par suite de lésions inflammatoires anciennes du creux poplité. — Non adhérent aux os. — *Opéré.* — A rapprocher du cas de Batut (Observation 6, Tabl. I).

39. — Labrevoit, *Arch. Méd. Mil.*, 1892, t. XX, p. 447. — *N. du T.* : Exercices d'équitation.

Cavalier, 20 ans. — Ostéome à deux noyaux de la partie sup. des adducteurs droits à développement lent; à gauche, symétriquement, induration qui suppura et laissa 2 noyaux osseux dans les adducteurs et le pectiné. — Mobile à droite, adhérence secondaire à gauche. — Membrane pyogénique à gauche formant capsule. — Incision du foyer de suppuration. — A noter la marche particulière et la bilatéralité; les 2 noyaux de gauche ont rétrocédé.

40. — Lalesque, *Journal de Médecine de Bordeaux*, 5 janvier 1889. — *N. du T.* : Exercices d'équitation et contraction brusque des adducteurs.

H., 35 ans. — Légère douleur après l'effort, puis constatation 16 heures après d'un ostéome du moyen adducteur ou du droit interne, en haut. — Adhérent au pubis. — La tumeur constatée 16 heures après l'effort devait être ancienne, le sujet montant beaucoup à cheval.

41. — Loison, *Bull. Soc. Chir.*, 1898, p. 999. — *N. du T.* : Exercices d'équitation.

Soldat. — Ostéome à deux parties du moyen adducteur en plein tissu musculaire. — Non adhérent aux os. — *Opéré.* — Ostéome en pince de homard.

42. — Martin, *in* Rammstedt, *loc. cit.* — *N. du T.* : Coup de pied sur la cuisse.

Soldat, 22 ans. — Ostéome du vaste interne constaté 19 jours après l'accident. — Adhérences lâches. — *Opéré.* — A noter le développement en 19 jours.

43. — Meinhold, *Deut. Mil. Zeit.*, 1889, p. 340. — *N. du T.* : Coup de pied de cheval sur la cuisse.

Soldat du train. — Tuméfaction, puis ostéome du quadriceps constaté 3 semaines après accident. — Non adhérent aux os. — *Opéré.* — A repris son service.

44. — Michaux, *Bull. Soc. Chir.*, 1893, p. 710. — *N. du T.* : Exercices d'équitation.

Cavalier, 21 ans. — Hématome à la partie interne de la cuisse, puis ostéome très petit du moyen adducteur en bas, constaté au bout de 45 jours. — Non adhérent aux os. — Capsule de tissu fibreux. — *Opéré* 7 mois après début.

45. — Munro, *Lancet*, 1891, février, p. 427. — *N. du T.* : Coup sur la cuisse au football.

H., 36 ans. — Ostéome du vaste externe au-dessus du genou, constaté 8 jours après accident. — Non adhérent aux os. — *Opéré.* — Développement en 8 jours; la tumeur était séparée du fémur par une couche musculaire saine. Greenfield (d'Edimbourg) qui l'examina conclut à une myosite ossif.

46. — Oriou, *Arch. Méd. Mil.*, 1895, p. 137. — *N. du T.* : Coup de pied de cheval sur la cuisse.

Cavalier. — Ostéome du vaste externe constaté 11 jours après accident. — Non adhérent aux os. — A noter la formation rapide en 11 jours.

47. — Orlow, *Wien. med. Wochens.*, 1888, p. 51. — *N. du T.* : Exercices d'équitation et effort brusque.

Officier. — Hématome de partie sup. de la cuisse, puis ostéome du tendon sup. du grand adducteur, constaté 5 mois après accident. — Adhérences lâches au pubis. — Non encapsulé. — *Opéré* 7 mois après accident. — Dans le centre de la tumeur, on trouva des fibres musculaires grêles, pâles, granuleuses.

48. — Rammstedt, *loc. cit.*, Observation I. — *N. du T.* : Coup de pied de cheval sur la cuisse.

Lieutenant, 25 ans. — Hématome, puis ostéome du vaste interne à deux étages, ayant débuté trois semaines après accident. — L'étage inférieur de

la tumeur adhère au fémur. — Extirpation des deux couches; on a employé le ciseau 2 mois après accident. — La radiographie 2 mois après accident montre les contours assez nets de la tumeur; le fémur paraît libre. Guérison.

49. — Rammstedt, Observation II. — *N. du T.* : Coup de pied de cheval sur la cuisse.

Domestique, 18 ans. — Hématome, puis ostéome du vaste interne au tiers moyen constaté environ 1 mois après accident. — Adhérence au fémur. — *Opéré*; on a employé le ciseau 6 semaines après accident. — La radiographie 1 mois après accident montre les contours nets de la tumeur; le fémur ne paraît pas modifié; — sous la tumeur existait une collection liquide jaune-rouge; l'adhérence au fémur s'est détachée facilement; à ce niveau, l'os était dépériosté. — Il s'est produit ultérieurement un épaississement notable du fémur qui a fini par disparaître.

50. — Ramonet, *Arch. Méd. Mil.*, 1893, t. XXI, p. 456. — *N. du T.* : Effort brusque pour rester en selle.

Officier, 48 ans. — Hémato-ostéome avec 3 gros noyaux dans le tendon sup. et le corps du moyen adducteur, constaté 15 jours après accident. — Non adhérent aux os. — Membrane adventice mince et transparente. — *Opéré* par morcellement 21 jours après accident. — Développement rapide; capsule mince en 21 jours; il existait un kyste séreux renfermant des caillots et des noyaux osseux; sur un point de la paroi adhérait une lame cartilagineuse; bon résultat 50 jours après l'opération.

51. — Rigal, rapp. de Delorme, *loc. cit.* — *N. du T.* : Exercices d'équitation.

Cavalier. — Ostéome bilatéral des moyens adducteurs à développement lent et progressif, occupant à peu près tout le corps du muscle. — Adhérent à droite à la ligne âpre; non adhérent à gauche. — Non encapsulé. — *Opéré* par fragmentation. — A noter la bilatéralité, l'adhérence unilatérale, et le développement lent.

52. — Rioblanc, *Bull. Hop. Cyril.*, Tunis, 1902, n° 3. — *N. du T.* : Effort brusque pour rester en selle.

Gendarme. — Ostéome à développement progressif constaté 3 mois après une rupture partielle du moyen adducteur à sa partie supérieure. — Non adhérent aux os. — A noter le développement progressif.

53. — Rioblanc, *Id.* — *N. du T.* : Coup de pied de cheval sur la cuisse.

Cavalier. — Hématome, puis ostéome sous ou intra-musculaire à 2 noyaux; 1 dans le crural, 1 dans le vaste interne. — Non adhérent aux os.

54. — Rioblanc, *Id.* — *N. du T.* : Exercices d'équitation.

Ostéome à deux noyaux du moyen adducteur, 1 au voisinage du pubis, 1 dans le corps du muscle, développement lent et progressif. — Adhérent en partie à la ligne âpre. — Pas de capsule. — *Opéré* par morcellement 6 semaines après la découverte. — A noter le développement lent; l'opéré

revu 1 an après avait une récidive partielle faisant corps avec l'os; on avait, en opérant, laissé quelques aspérités au niveau de l'adhérence.

55. — Rollet, *in* thèse Croze, *loc. cit.* — *N. du T.* : Coup de tête violent sur la cuisse.

Femme, 18 ans. — Ostéome du vaste interne; plaques osseuses multiples et indépendantes dont le développement se fit consécutivement à un grattage du fémur. — Non adhérent. — Encapsulé tardivement. — *Opéré* à trois reprises par morcellement et rugination : 1re opération, 3 mois; 2e opération, 4 mois; 3e opération, 5 mois. — Probablement dû à un ensemencement périostique opératoire; dans la première opération, on ne trouva que de la périostite qui fut ruginée; dans la 2e, des placards osseux; dans la 3e, des noyaux avec coque fibreuse.

56. — Schmit, *Rev. de Chir.*, 1890. — *N. du T.* : Chute de cheval.

Cavalier. — Ostéome bilatéral des moyens adducteurs consécutif à une rupture musculaire (?), constaté plusieurs années après l'accident. — Fixé à droite à la ligne âpre; mobile à gauche. — A noter la bilatéralité.

57. — Schmit, *Id.* — *N. du T.* : Effort brusque pour rester en selle.

Cavalier, 21 ans. — Cocher. Craquement et hématome de la cuisse; ostéome du moyen adducteur constaté au bout de 6 mois dans la moitié inférieure du muscle. — Paraît adhérent à la ligne âpre.

58. — Schuchard, *in* Rammstedt, *loc. cit.*, — *N. du T.* : Coup de vergue sur la cuisse.

Pilote, 28 ans. — Ostéome du vaste externe constaté 2 semaines après l'accident. — Adhérent à l'os. — Extirpé à l'aide du ciseau. — Guérison.

59. — Sieur, *Congrès franc. Chir.*, 1894, p. 191. — *N. du T.* : Exercices de voltige.

Cuirassier-sellier. — Douleur et tuméfaction progressive à la partie sup. de la cuisse droite; ostéomes multiples du moyen adducteur constatés 1 mois et demi après l'accident. — Non adhérent aux os. — Coque fibro-cartilagineuse. — *Opéré* par morcellement, 2 mois environ. — A noter profession : sellier.

60. — Sieur, *Id.* — *N. du T.* : Effort brusque pour rester en selle.

Cuirassier. — Douleur vive à la partie sup. de la cuisse, puis ostéome à 2 noyaux du moyen adducteur constaté 20 jours après accident. — Non adhérent aux os. — Pas de capsule; insertion directe des fibres à l'ostéome. — Ablation de 2 masses osseuses environ 3 mois après début. — Bon résultat.

61. — Sieur, *Id.* — *N. du T.* : Effort brusque pour rester en selle.

Cavalier. — Douleur au niveau du pubis, puis ecchymose cuisse droite; ostéome du moyen adducteur constaté plusieurs mois après. — Adhérent en bas à la ligne âpre. — Épaisse coque fibreuse. — *Opéré* 14 mois après début environ. — Revu sans récidive 4 mois après opération, la tumeur avait au début augmenté de volume par la reprise prématurée de l'équitation.

62. — Tartière, *Arch. Méd. Mil.*, 1891, t. LXI. — *N. du T.* : Chute de cheval.

H., 28 ans. — Cordonnier; douleur dans la cuisse gauche; reprend son service; ostéome 7 semaines après, siégeant dans le moyen adducteur à 15 cent. du pubis. — Adhérent en bas au fémur. — A noter la profession antérieure du sujet; Tartière croit que l'ostéome était de date ancienne et qu'il a été découvert à l'occasion de la chute.

63. — Thiriar, *Soc. Anat. Path. de Bruxelles*, 1880, n° 20. — *N. du T.* : Effort en écartant brusquement les cuisses.

H., 36 ans. — Scieur de long; ostéome du tendon sup. du moyen adducteur développé en quelques semaines et progressivement. — Adhérences lâches au pubis par l'intermédiaire du tendon ossifié. — Ablation et rugination; on a employé la gouge 2 mois et demi après l'accident. — A noter le développement lent; Thiriar croit que l'adhérence pubienne a été secondaire, car il n'y avait pas fusion des os; revu 3 ans après sans récidive.

64. — Thomas, *in* thèse Aurégan, *loc. cit.* — *N. du T.* : Chute sur le genou avec sensation de craquement.

Soldat. — Ecchymose, puis ostéome en forme de croissant siégeant dans le droit antérieur à 3 cent. au-dessus de la rotule. — Non adhérent aux os.

65. — Tricot, *Arch. Méd. Mil.*, 1894, t. XXV, p. 311. — *N. du T.* : Effort brusque d'adduction à cheval.

Sous-officier, 26 ans. — Douleur vive, hématome, puis ostéome tendino-musculaire de la partie supérieure du moyen adducteur, constaté 6 mois après accident. — Non adhérent aux os. Coque fibreuse irrégulière non périostique. — *Opéré* par la méthode intra-capsulaire 6 mois après accident. — Revu guéri 6 mois après l'opération; au microscope, la structure se rapprochait du tissu spongieux des os avec lésions inflammatoires du tissu musculaire avoisinant.

66. — Tricot, *Id.* — *N. du T.* : Effort brusque pour rester en selle.

Cavalier, 22 ans. — Vive douleur et hématome, puis ostéome dans le corps du moyen adducteur constaté 6 mois après. — Non adhérent aux os.

67. — Vulpius, *Arch. f. klin. Chir.*, 1902, t. LXVII, n° 3, p. 716, observation I. — *N. du T.* : Coup violent sur la cuisse.

Ouvrier, 37 ans. — Ostéome du quadriceps fémoral constaté 3 mois après accident. — Adhérent. — *Opéré* 3 mois après accident.

68. — Vulpius, observation II. — *N. du T.* : Coup de rampe de fer sur la cuisse.

Douleurs vives et gonflement, puis ostéome du quadriceps constaté 3 semaines après accident. — Non adhérent. — Ablation globale 9 semaines après accident. — Structure en pince de homard; la tumeur formait un kyste contenant un liquide séro-sanguin et était nettement séparé du fémur.

69. — Weinlechner, *in* Rammstedt, *loc. cit.* — *N. du T.* : Coup de pied de cheval sur la cuisse.

Cocher, 57 ans. — Ostéome du vaste externe constaté 3 semaines après accident. — Adhérence secondaire à l'os.

70. — Yvert, *in* Rapport de Delorme, *loc. cit.* — *N. du T.* : Exercices d'équitation.

Cavalier, 22 à 23 ans. — Ostéome de la partie moyenne du moyen adducteur à développement lent, constaté par hasard dans la 3e année de service. — Sans rapport avec les os. — Développement lent et indolore.

71. — Zimmerman, *Der milit. Arzt*, 1899, nos 17 et 18, p. 146. — *N. du T.* : Coup de pied de cheval.

Cavalier, 29 ans. — Hématome, puis, après reprise de l'équitation, ostéome de la partie sup. des adducteurs constaté 3 mois après l'accident. — Adhérent au pubis. — Mal délimité; infiltré dans les muscles. — Extirpation globale 3 mois après accident. — A l'examen microscopique, on trouva tous les signes de la dégénérescence musculaire.

72. — Zimmerman, 1900, no 2, p. 27. — *N. du T.* : Coup de pied de cheval.

Hussard, 22 ans. — Hématome, puis ostéome du quadriceps, particulièrement du droit antérieur à sa partie moyenne, constaté 5 semaines après accident. — Adhérence au fémur par un large pédicule. — Ablation large; on employa le ciseau et la curette 3 mois après accident. — La tumeur était formée d'os constitué ou en voie de formation, avec dégénérescence du tissu musculaire.

73. — Zhuber von Okroz, *Der milit. Arzt*, 1901, nos 13, 14, p. 115. — *N. du T.* : Coup de pied de cheval.

Hussard. — Ostéome du quadriceps fémoral constaté 1 mois après l'accident. — Adhérent au fémur. — Extirpation globale; on employa le ciseau et le marteau. — Grattage du périoste 1 mois après l'accident. — La radiographie prise 1 mois après l'accident montrait un fémur irrégulier comme s'il y avait un cal, et une ombre plus éloignée; la tumeur formait des strates successives, et était creusée d'une cavité kystique renfermant encore des coagula sanguins.

Nous signalerons, en outre, les cas suivants :

Buisson (*in* Favier, *loc. cit.*) a communiqué à Favier trois faits d'ostéomes du moyen adducteur consécutifs à des exercices d'équitation ou à des ruptures musculaires;

Ludwig (*in* Grumbaüm, *loc. cit.*) a extirpé chez un cavalier un ostéome du vaste externe attribuable à la contusion chronique de la région par la poignée du sabre pendant les marches au galop;

Marcus (*in* thèse Capmas, *loc. cit.*) a enlevé un ostéome des adducteurs qui a récidivé huit mois après;

Péchère (*Soc. belge d'Anat.*, nov. 1900) dit avoir opéré avec Depage un jeune homme chez lequel existait au-dessus du genou un ostéome suite d'un traumatisme de la région.

(*A suivre.*)

HYPERTROPHIE CONGÉNITALE DES ORTEILS

(HALLOMÉGALIE)

PAR MM.

Henri CAUBET, et **Salva MERCADÉ,**

Ancien interne des hôpitaux de Paris.

Interne des hôpitaux,
Aide d'anatomie à la Faculté de Paris.

(*Suite et fin* [1].)

Observation I. — John Reid (*The London and Edinb. Monthly Journ. of Med. Science*, vol. for 1843, p. 198).

Fille de deux ans. Santé parfaite ; très bien conformée. L'orteil du milieu du pied gauche dépassait de trois quarts de pouce le gros orteil ; il égalait en volume les quatre autres orteils réunis.

Les phalanges et le métatarsien de l'orteil hypertrophié étaient de grandes dimensions et le pied avait en quelque sorte l'apparence que nous supposons devoir être produite par transplantation d'un orteil d'adulte sur un pied d'enfant.

La grosseur du métatarsien était accrue d'une augmentation de volume des muscles interosseux qui s'y inséraient.

L'artère dorsale du pied battait très fort; mais il n'y avait pas de différence appréciable entre les deux tibiales postérieures.

La mère affirme que cette disproportion des deux pieds existait à la naissance.

Obs. II (rapportée par Curling). — *Medico-chirurgical Transactions*, London, 1845, p. 337.

Pied d'un enfant; le second et le troisième orteil avaient le double de la grosseur normale et étaient réunis par des téguments communs.

(Moulage montré à Curling par Little.)

Obs. III. — Prof. Broca, *Société anat.*, 1852 (*in* thèse Légée).

Sujet masculin trouvé à l'École pratique présentant un développement énorme du gros orteil ; celui-ci était fléchi en dehors et passait par-dessous les trois orteils suivants, lesquels étaient fortement rejetés en arrière. La dissection a montré qu'ils étaient réellement luxés.

Obs. IV. — Prof. Broca (citée *in* thèse Légée).

Le même auteur a retrouvé cette même difformité chez un autre cadavre

1. Voir le numéro de mars 1904.

avec cette différence que la déviation latérale du gros orteil était encore plus prononcée ; la longueur de celui-ci était telle que son extrémité unguéale touchait celle du cinquième orteil.

Obs. V. — Broca, *Société anat.*, 1852 (*in* thèse Légée; citée aussi par Delorme *in* article du Dictionnaire Jaccoud).

Homme de trente-cinq ans environ, apporté dans les pavillons de l'École pratique, grand, fort, très bien développé.

Pied gauche. — Le gros orteil déborde le 2e de toute la longueur de sa phalange unguéale, qui est énorme. Sa forme du reste est très régulière. Son articulation métatarso-phalangienne offre en dedans une mobilité extrême, qui permet de l'incliner dans ce sens, d'environ 45°. On ne peut le porter en dehors.

Pied droit. — Le gros orteil présente une hypertrophie peu considérable. Il est légèrement incliné en dehors, mais cette déviation ne paraît pas due à une pression latérale, car cet orteil ne touche pas le 2e. La mobilité de l'articulation métatarso-phalangienne n'est ni augmentée, ni diminuée.

Le squelette et le moule du pied gauche de cet homme ont été déposés au Musée Dupuytren, n° 432 a.

Obs. VI. — Böhm, *Inaugural Dissertation über Macrodactylie*, Giessen, 1856.

Jeune fille de seize ans.

Pied gauche.

Le 2e orteil, à peu près doublé en longueur et en épaisseur, dépassait l'extrémité du gros orteil d'environ la moitié de sa longueur.

Les autres orteils normaux de grosseur et de forme.

Dimensions du 2e orteil :

Longueur de la base de la 1re phalange à la pointe de la dernière : 10 centimètres. Même mensuration sur l'autre pied : 4 cent. et demi.

Diamètre au niveau de l'articulation entre la 1re et la 2e phalange : 4 centimètres. Sur l'autre pied, 1 cent. et demi.

La première phalange était courte et présentait en dessous une saillie comme celle du gros orteil, dure et calleuse, de sorte que l'on voyait clairement que cette région avait eu à supporter depuis longtemps le poids du corps. La dernière phalange était en légère hyperextension, soit à cause de la chaussure trop courte parce que la jeune fille voulait cacher sa difformité, soit à cause de la tension du tendon extenseur. L'ongle était aussi déformé par la pression de la chaussure.

En somme, cet orteil était tout à fait normal; la peau saine, pas plus chaude qu'à l'autre pied. Les mouvements de flexion et d'extension étaient possibles dans les articulations, mais cependant plus difficiles qu'aux autres orteils.

Dans la relation de l'opération, Böhm remarque que l'hémorragie fut extrêmement légère et qu'aucune artère ne saigna en jet.

Les particularités anatomiques des orteils désarticulés ont une grande

importance, car il existait sous la région plantaire des deux phalanges postérieures un très épais coussinet de graisse; les artères et les nerfs qui furent disséqués le plus loin possible ne montraient rien de particulier et les phalanges antérieures n'étaient pas d'une épaisseur anormale. Les ligaments articulaires étaient tendus, très forts et formés de fibres nacrées.

Les phalanges, leur excessive grosseur exceptée, ne présentaient aucune autre anomalie ; il se trouvait seulement que les extrémités articulaires, en raison de leur hyperextension, étaient légèrement déformées.

Obs. VII. — *Chirurgische Klinik* von Th. Billroth. Zurich, 1860-1867, p. 574 et fig. 15.

Hypertrophie congénitale des 2e et 3e orteils soudés ensemble et hypertrophie simultanée de la partie moyenne du pied et du pannicule adipeux. Pied droit (d'après la figure).

Henri S..., âgé de neuf ans, entré le 13 mai 1864.

Le 24 mai, désarticulation des deux orteils géants, avec lambeau plantaire. Guérison. Le patient sort plus tard sans boiter, bien que le pied opéré fût toujours plus gros que l'autre pied.

Obs. VIII. — Burow, in *Deutsche Klinik*, 1864, p. 261.

Jeune fille de six ans. Hypertrophie des 2e et 3e orteils du pied droit, et de la partie correspondante du métatarse intéressant aussi bien les parties molles que les os. Présentait dans les derniers temps un accroissement rapide.

On fit l'amputation dans le métatarse, attendu que les trois autres orteils étaient très atrophiés, de sorte qu'une résection des orteils malades avec conservation des trois autres orteils aurait donné un moignon beaucoup plus mauvais que celui que nous avons ainsi obtenu. Guérison complète sans incident.

Obs. IX. — Burow (D'après Paulet, in *Dictionn. encyclopédique*, art. Orteils).

Jeune homme de vingt ans. Développement graisseux énorme des trois premiers orteils.

Obs. X. — Burow (D'après Paulet, in *Diction. encyclopédique*, art. Orteils).

Fille de douze ans. Hypertrophie avec degénérescence lipomateuse des 2e et 3e orteils du pied droit.

Obs. XI. — Busch, *Archiv für klinische Chirurgie*, 1866, p. 183.

Jeune homme de vingt ans, né avec une hypertrophie du pied gauche.

L'hypertrophie porte sur les 1er, 2e et 3e orteils, les deux derniers formant une grosse masse uniforme.

Les 4e et 5e orteils sont normaux. Il existait un énorme développement des parties molles qui formaient une colossale tumeur graisseuse.

Le lipome correspondait aux points hypertrophiés du squelette. Le bord externe du pied, le long du petit orteil, était indépendant de la tumeur

graisseuse, mais celle-ci s'étendait aussi bien sur la face dorsale que sur la face plantaire des trois premiers orteils : sur la plante, depuis l'interligne de Chopart jusqu'au calcanéum et sur la face dorsale, depuis le quatrième métatarsien jusqu'à l'articulation tibio-tarsienne environ.

Les phalanges des trois orteils hypertrophiés étaient en hyperextension, surtout pour la 2e et la 3e phalange.

Le gros orteil portait un ongle déformé, large d'un pouce 3/4. Derrière celui-ci se trouvait sur la face dorsale, au niveau de l'interligne articulaire, entre la 1re et la 2e phalange, un sillon profond, de sorte que le gros orteil paraissait bilobé; un autre sillon moins profond se trouvait sur la face dorsale également entre la première phalange et le premier métatarsien. Sur les 2e et 3e orteils réunis, le développement de graisse à la face dorsale était de peu d'importance et il existait là seulement un léger sillon entre la phalange unguéale et la 2e phalange.

Comme dans ce sillon la peau soulevée par la masse graisseuse était soumise à un frottement continuel et transpirait très abondamment, il s'était développé dans ce sillon des excoriations dont la sécrétion, ajoutée à la sueur, répandait une odeur épouvantable. Enfin, sur la face dorsale du gros orteil, se trouvait une ulcération de la dimension d'un gros (pièce de monnaie).

Il n'y avait aucune différence entre la température et la sensibilité de la peau du pied dégénéré et celles du pied normal.

La mensuration du pied a donné : distance du bord de l'ongle du gros orteil jusqu'au talon sur la face dorsale : 20 pouces et demi [1] ; la plus grande circonférence de la première phalange du gros orteil un peu supérieure à 12 pouces; circonférence de la phalange unguéale, 11 pouces; circonférence des 2e et 3e orteils réunis, 10 pouces. Au niveau de la première phalange du 5e orteil, la circonférence de tout le pied était de 17 pouces et demi.

Les mouvements de l'articulation tibio-tarsienne étaient limités et l'on sentait pendant ces mouvements une crépitation dans la jointure.

Le malade ne pouvait plus mouvoir ses orteils, mais la mobilisation passive était possible dans toutes les articulations des phalanges. Par cet examen on sentait que l'union des 2e et 3e orteils était constituée seulement par les parties molles et que le squelette du 3e orteil était considérablement plus grêle que celui du 2e orteil. La marche du patient était très pénible; lorsqu'il voulait marcher, il élevait chaque fois son pied avec effort comme un lourd fardeau.

Ce pied fut amputé par la méthode de Pirogoff, parce que d'après le dire du malade, le volume du pied avait considérablement augmenté dans ces derniers temps, de telle sorte qu'il ne pouvait plus entrer dans son soulier. La guérison fut complète.

L'examen du pied amputé démontra que le lipome était situé sous la peau épaissie, séparé d'elle par des tractus fibreux.

1. Le pouce est la douzième partie du pied.

Entre les métatarsiens, la tumeur graisseuse s'étendait de la plante du pied à la face dorsale.

Au milieu du lipome, sur le bord du pied et, pour ainsi dire, en partie enfoui, il existe un réseau colossal de veines dilatées. Au point où sont réunis les plus gros vaisseaux, on trouve une ampoule, analogue aux veines variqueuses, mais la coupe du vaisseau montre une grande différence entre cette veine et les varices. L'épaississement de la veine n'est pas dû à une dilatation de sa lumière, mais à l'hypertrophie de sa paroi. Les parois sont si épaisses que la veine coupée en deux ne s'affaisse pas. En dehors de la lumière du vaisseau, on voit à la loupe une couche semblable à celle de la paroi d'une veine normale et tout autour de cette couche se trouvent rangées en assises concentriques les parties périphériques de la paroi hypertrophiée.

Ces veines hypertrophiées ne se trouvent qu'au milieu du lipome, sur le métatarse et le tarse; sur le bord externe du pied, les veines ont leur calibre et leur épaisseur normaux. Mais si l'on suit ces veines épaissies vers la périphérie, on en trouve encore quelques-unes dont les branches ont des parois hypertrophiées à la 3e division, tandis que d'autres branches sont normales dès la sortie du tronc principal.

Les artères et les nerfs ne présentent rien de remarquable; ils ont le même calibre que sur le pied normal d'un adulte.

Les petits muscles du pied sont atrophiés et pâles.

Les particularités intéressantes ont trait au squelette du pied et de ses articulations.

Le talon osseux est plus développé que celui d'un homme normalement constitué.

L'hypertrophie porte sur les 1er et le 2e métatarsiens. Il existe une grande différence entre la moitié interne du squelette du pied qui est hypertrophiée, et les trois métatarsiens externes.

Depuis la surface articulaire du cuboïde jusqu'à la surface articulaire des phalanges du 5e métatarsien, il n'y a aucune différence avec le pied normal d'un adulte.

Le 5e métatarsien a une longueur normale.

Le 4e métatarsien est plus grêle que normalement.

Les articulations des 4e et 5e métatarsiens avec le cuboïde sont extrêmement mobiles; les ligaments sont très forts, mais en même temps très relâchés. Le 3e métatarsien est mince et grêle.

La première et la seconde phalange du 2e orteil sont très hypertrophiées, mais, en plus, les diaphyses sont très étroites, tandis que les épiphyses sont noueuses et recouvertes de saillies osseuses irrégulières. L'articulation supérieure de la 1re phalange présente une facette régulière, tandis que l'articulation inférieure est dans sa largeur divisée en facettes irrégulières.

Les phalanges du gros orteil ont une configuration semblable à celle du 2e orteil.

Les phalanges du 3e orteil sont plus courtes, beaucoup plus grêles.

Obs. XII. — Busch, *Archiv für klinische Chirurgie*, 1866, p. 191.

Hypertrophie des 2e et 3e orteils du pied droit, soudés ensemble, chez une jeune fille de douze ans, qui présentait en même temps une hypertrophie considérable du tissu graisseux.

Les orteils réunis ensemble se tenaient en hyperextension dans toutes les articulations et dépassaient les autres orteils d'environ un pouce.

La marche était facile et les parents désiraient la suppression de cette difformité dans un but purement esthétique et aussi parce que le volume des orteils avait augmenté pendant ces derniers temps au fur et à mesure du développement du reste du pied.

On pratiqua la désarticulation entre la première phalange et le métatarsien, et comme la tête du 2e métatarsien dépassait celle du 3e, elle fut réséquée avec des ciseaux.

Le développement du tissu graisseux sous le métatarsien était si abondant qu'une partie de ce tissu put être enlevée avec les ciseaux; il en fut laissé juste assez pour constituer un coussinet suffisant pour les os.

La guérison fut normale.

L'examen de l'orteil extirpé montra que la masse graisseuse, depuis les os jusqu'à la peau, aussi bien sur la face plantaire que sur la face dorsale, avait un pouce d'épaisseur.

Les artères, les veines, les tendons et les nerfs étaient absolument normaux. Le squelette était augmenté de volume dans toutes ses dimensions; mais cette hypertrophie intéressait surtout les épiphyses.

La première phalange du 3e orteil était longue de 14 pouces et demi et large de 7 pouces au niveau de l'articulation supérieure; de 5 pouces et demi au niveau de l'articulation inférieure.

La seconde phalange avait une longueur de 8 pouces et demi et une largeur de 5 pouces.

La troisième phalange était très déformée et présentait du côté de la plante une volumineuse exostose; sa longueur mesurait 8 pouces et demi.

Sa largeur était de 5 pouces.

La première phalange du 2e orteil était longue de 13 pouces et demi. La seconde phalange était très courte et très épaisse : longue seulement de 4 pouces et large de 6 pouces, et au niveau de l'articulation était hérissée d'une saillie osseuse. La phalange unguéale était longue de 8 pouces et demi et large de 6 pouces.

Les cartilages articulaires, la synoviale, la capsule fibreuse étaient normaux; cependant les ligaments des articulations étaient si lâches que, après avoir enlevé a masse graisseuse, on pouvait faire mouvoir les phalanges les unes sur les autres aussi bien du côté dorsal et du côté plantaire que latéralement.

Obs. XIII. — Albert (de Vienne), in *Wiener medizinische Presse*, 1872, t. XIII, p. 10.

Garçon de sept ans. Pied gauche.

		Centimètres.
Longueur du pied depuis le point le plus reculé du talon jusqu'à la pointe du gros orteil.	Gauche.....	24
	Droit.....	15
Mesures de la grande largeur du pied.	Gauche.....	11
	Droit.....	6
Circonférence mesurée au niveau de la saillie sous le gros orteil.	Gauche.....	32
	Droit.....	15

L'hypertrophie intéresse principalement le gros orteil, le 2e orteil et la plante du pied.

Le 4e et le 5e orteil sont de grosseur normale.

Le 3e orteil, légèrement atrophié, semble être seulement un appendice du 2e orteil.

Le 1er et le 2e orteil sont confondus ensemble jusqu'à la racine de l'ongle et constituent une masse informe.

Le dessous du gros orteil forme une saillie hémisphérique de 6 centimètres de rayon, qui se continue en arrière, sans aucune limite, avec la saillie de la plante du pied.

Environ au milieu du talon, la saillie s'arrête par une limite très marquée.

La peau est épaisse sur toutes les parties hypertrophiées; elle ne présente ni plis, ni vaisseaux. La consistance de la tumeur est à demi élastique. Les ongles des orteils hypertrophiés sont eux-mêmes hypertrophiés principalement dans leur largeur; celui du gros orteil est large de 3 centimètres et demi et long de 1 centimètre.

Opération : amputation de la jambe.

Obs. XIV. — Albert (de Vienne), in *Medizinische Presse*, 1872, t. XIII, p. 11.

Enfant. Gros orteil trois fois plus gros que son volume normal. Rien de particulier par ailleurs.

Obs. XV. — Albert (de Vienne), in *Medizinische Presse*, 1872, t. XIII, p. 11.

Pied droit d'un homme (adulte). Seuls le gros orteil et le 2e orteil ont de grandes dimensions. Le reste de l'individu est normal.

Obs. XVI. — A. Dubrueil (*Gaz. hebd. sc. méd.*, Montpellier, 1882, p. 593 et 1886, p. 194).

Fille de cinq mois. Pas d'antécédents héréditaires.

Hypertrophie congénitale du pied droit au niveau des deux tiers internes du métatarse et de la rangée antérieure du tarse. Les os et surtout les parties molles sont augmentés de volume. Celles-ci sont exagérées par une masse lipomateuse, siégeant principalement à la plante du pied. La peau est saine et la température normale.

Les trois premiers orteils sont hypertrophiés, les deux autres conservent leur volume normal et sont rejetés en arrière. La partie postérieure du pied, la jambe, la cuisse sont normales.

Le traitement compressif institué en 1882 ayant échoué, le chirurgien pratiqua l'amputation de Lisfranc (1885).

Les parties amputées ont été soigneusement examinées ; la peau n'a rien présenté de spécial, non plus que les vaisseaux, les nerfs et les muscles.

Obs. XVII. — Allingham, *Semaine médicale* du 1er décembre 1886, p. 501.

Femme de vingt ans. Hypertrophie congénitale de la partie antérieure du pied droit.

Le gros orteil est globuleux, relevé en haut et mesure environ 15 centimètres de circonférence ; le second orteil est plus gros encore que le premier et le troisième est aussi hypertrophié, mais moins que les deux premiers; les 4e et 5e orteils sont repoussés en dehors, mais leurs dimensions sont normales. La peau de la partie antérieure du pied est très épaissie, mais non œdématiée.

(Communication à la Société médicale de Londres le 29 novembre 1886.)

Obs. XVIII. — Duplouy (de Rochefort). Hypertrophie congénitale du pied à forme lipomateuse. *Bull. et mémoires de la Soc. de Chirurgie*, 1886, p. 343.

La petite fille, fort bien constituée du reste, appartient à des parents sains et robustes ; dès la naissance, on s'aperçut que le pied gauche était plus volumineux que l'autre et que les trois premiers orteils dépassaient de beaucoup le volume ordinaire. La disproportion resta sensiblement la même jusqu'à l'âge de quinze mois, puis elle s'accusa plus fortement dès les premiers essais de marche, et dès lors, elle ne fit que s'accroître; l'avant-pied s'est transformé en une sorte de massue de laquelle émergent en avant le gros orteil, puis le deuxième et le troisième, très volumineux, déformés et contournés, presque accolés entre eux et séparés du premier par une surface arrondie; du côté de la face plantaire, se voit un énorme coussinet graisseux ; les deux derniers orteils atrophiés, filiformes, ont été rejetés sur le dos du pied par le refoulement progressif de la masse lipomateuse.

L'enfant a pu réussir jusqu'à ces derniers temps à marcher exclusivement sur le talon, mais il ne lui est plus possible depuis quelques mois de supprimer instinctivement l'avant-pied ; cette masse informe bute, malgré ses efforts, contre le sol et rend la marche extrêmement difficile. Pas de douleur, du reste, mais la gêne fonctionnelle légitime pleinement l'intervention chirurgicale.

L'hypertrophie lipomateuse ne paraît guère s'étendre en arrière de l'interligne de Lisfranc ; elle porte sur tous les tissus et on ne saurait songer à l'énucléation pure et simple de la masse lipomateuse plantaire. Désirant conserver au pied la plus grande longueur possible, j'ai fait choix de la désarticulation tarso-métatarsienne, me réservant d'enlever, après la désarticulation, les prolongements graisseux qui pourraient se porter en arrière de la ligne articulaire ou les os du tarse qui me paraîtraient avoir subi une transformation trop prononcée.

Rien de particulier pendant l'opération : je dus tailler tout d'abord un

lambeau plantaire exclusivement cutané et, après avoir ouvert les articulations lilliputiennes, les deux derniers métatarsiens, je pénétrai entre les surfaces gigantesques des trois autres ; je trouvai les métatarsiens raréfiés, graisseux et facilement sécables, puis, trouvant les deux premiers cunéiformes un peu suspects, je me décidai à les sacrifier ; j'amenai également une masse lipomateuse qui s'était glissée sous le tarse au côté interne, à trois centimètres environ de la ligne de désarticulation.

L'artère pédieuse m'a paru un peu forte, les plantaires n'avaient rien d'exagéré ; le nerf plantaire interne a semblé plus volumineux que d'habitude à M. le Prof. Rouvier qui m'assistait pendant cette opération.

Le lambeau plantaire qui avait été taillé à profit fut relevé contre les surfaces osseuses, un drain fut placé à sa base et on appliqua dix points de suture ; la guérison a été fort rapide.

Obs. XIX. — Wagner, *Deutsche Zeitschrift für Chirurgie*, 1887, t. XXVI, p. 281.

Jeune garçon âgé de quatre ans.

Hypertrophie congénitale des 1er et 2e orteils du pied droit.

Dans les six derniers mois, d'après la déclaration des parents, le second orteil a rapidement augmenté de volume. Cet orteil est tellement volumineux que la phalange unguéale du 3e orteil, normalement conformé, est complètement recouverte.

DIMENSIONS.

			Centimètres.
1er orteil droit : longeur	5 cent. —	1er orteil gauche :	3 1/2
— : circonférence	8 cent. —	— :	5 1/2
2e orteil droit : longueur	6 cent. —	2e orteil gauche :	3
— : circonférence	9 cent. —	— :	3 1/2

L'hypertrophie intéresse également les os et les parties molles. Tandis que le gros orteil est bien proportionné et mobile dans toutes ses articulations, le 2e orteil est renflé en forme de massue à son extrémité terminale. Les métatarsiens et les autres parties du pied ne présentent rien de pathologique.

Désarticulation des deux orteils. L'examen des orteils enlevés montre une hypertrophie des os et un épaississement diffus de la couche graisseuse, principalement à l'extrémité des phalanges.

Obs. XX. — Wagner, *Deutsche Zeitschrift für Chirurgie*, 1887, t. XXVI, p. 281.

Jeune garçon de quatorze ans.

Présente aux deux pieds une hypertrophie prononcée du 5e orteil qui intéresse les os et les parties molles.

Des deux côtés, cet orteil est augmenté de volume, du double dans toutes ses dimensions, mais de proportions tout à fait normales, et bien mobile dans tous les sens.

Cet enfant présentait en même temps une syndactylie des 4e et 5e doigts de la main gauche ; la main droite était normalement constituée.

Obs. XXI. — Galvani (d'Athènes), *Revue d'Orthopédie*, novembre 1898, p. 422.

Hypertrophie congénitale partielle du pied droit.

Le nommé D. A..., natif de Léros, âgé de dix-huit ans, charpentier, a été reçu à l'hôpital de l'Annonciation, le 12 juin 1897.

Il raconte que dès sa plus tendre enfance, aussi loin qu'il peut s'en souvenir, les orteils de son pied droit, mais surtout le second, étaient un peu plus gros que ceux de son congénère. Il n'y prêtait pas grande attention, car cela ne le gênait en rien, jusqu'à l'âge de dix ans ; depuis cette époque, elle a été attirée par l'accroissement lent et progressif de ces orteils. Mais c'est surtout dans le courant de ces quatre dernières années que cet accroissement fut sensiblement progressif et c'est ce qui le décida à entrer à l'hôpital pour s'en débarrasser.

Du côté de l'hérédité, rien à noter. État actuel : état général excellent, développement normal en rapport avec son âge, santé florissante.

Les trois premiers orteils du pied droit, le gros, le 2e et le 3e, sont plus épais et plus longs que leurs congénères du côté gauche, tandis que les 4e et 5e sont normaux. Le métatarse et le tarse sont normalement conformés et le jeu de toutes les articulations normal. La coloration et la consistance de la peau sont aussi normales. La circonférence de ce pied droit mesure 25 centimètres, tandis que celle du pied gauche est de 24 centimètres. La longueur du pied droit est de 31 centimètres, celle du pied gauche, 24 centimètres.

La circonférence du second orteil, qui est le plus hypertrophié, est de 0,11 ; tandis que celle de son pendant est de 0,07.

La longueur est de 0,09.

La circonférence du gros orteil du pied droit est de 0,12 ; celle de gauche mesure 0,10 et demi. Sa longueur est de 0,06 et celle du pied gauche de 0,04 et demi. La circonférence du 3e orteil à droite est de 8 centimètres.

La marche s'accomplit sans gêne ni douleurs.

Dans la crainte d'une augmentation de volume progressive du 2e orteil, nous lui avons proposé la désarticulation de cet orteil, qu'il accepta et subit.

Obs. XXII. — Morestin. Lipome congénital d'un orteil, *Bull. et mém. de la Société anatomique*, novembre 1899, p. 901.

L..., âgé de trois ans, entre le 19 septembre 1899 à l'hôpital des Enfants Malades.

Ce petit garçon présente au pied droit une difformité, qui date de la naissance, mais s'est accentuée grandement jusqu'à l'époque actuelle, sans déterminer d'ailleurs aucune souffrance.

Le deuxième orteil présente des dimensions considérables. Il est huit ou dix fois plus gros que le gros orteil et peut-être trente ou quarante fois plus que son congénère du côté opposé. Il dépasse de beaucoup en avant

le niveau des autres doigts. Son volume, comparable à celui d'un œuf, le rend un peu gênant et empêche le port d'une chaussure normale. L'orteil, renflé et sphérique, n'exécute plus de mouvements spontanés, mais se laisse déplacer dans le sens de la flexion et de l'extension. Latéralement, il refoule et écarte les deux doigts voisins, dont il s'est approprié une partie des téguments.

L'orteil malade présente une coloration plus pâle qu'à l'ordinaire, une teinte blanc jaunâtre très frappante à la face pulpaire, où, chez les enfants, on constate habituellement une coloration rosée. La pulpe excessivement développée s'est élevée en avant, en haut et sur les côtés, débordant l'ongle qui se trouve au centre de la tumeur; enfoui dans un creux, cet ongle était lui-même bien modifié tant dans sa forme, car il est irrégulier et strié, que dans sa direction qui est presque verticale. La palpation montre une différence très nette dans la consistance des tissus à la partie antérieure et à la partie postérieure. En avant, la pression révèle une consistance très ferme et même dure. En arrière, elle est molle, dépressible, presque réductible. C'est tout ce que révélait l'exploration.

La difformité paraissait rentrer évidemment dans le groupe des hypertrophies congénitales, mais ce groupe complexe embrasse des lésions diverses, et pour être plus complet, il fallait tenter de déterminer la variété à laquelle nous avions affaire. Une hypertrophie véritable s'entendrait, au sens propre du mot, d'une modification telle que tous les tissus constituants de la région considérée participeraient proportionnellement à la difformité.

La radiographie pouvait nous donner de nettes indications au sujet de l'état du squelette. Sur la plaque, on peut faire diverses constatations intéressantes. Les trois phalanges ne présentent respectivement aucun changement dans leur forme qui est normale. Leurs rapports entre elles sont peu modifiés. L'extrémité libre de la dernière phalange se trouve à peu près à l'union du quart antérieur et des trois quarts postérieurs de la masse totale. Elle va donc plus loin en avant qu'on n'aurait pu le supposer d'après la situation de l'ongle. Les deux dernières phalanges ont subi une légère inflexion latérale par rapport à l'axe du doigt. Le squelette de l'orteil décrit dans son ensemble une courbe à concavité interne.

Mais le détail véritablement important est fourni par la comparaison du squelette de l'orteil malade avec celui des autres orteils du même pied. Les phalanges sont ici plus volumineuses, la première surtout, presque deux fois grosse comme l'os correspondant de l'orteil voisin. Il y a donc une hypertrophie portant non seulement sur les parties molles, mais encore sur le squelette.

Est-ce à dire qu'il s'agit là de la véritable hypertrophie dont nous parlions tout à l'heure?

Ce n'est nullement certain, car un accroissement exagéré du squelette peut être secondaire et développé consécutivement à une lésion voisine chez l'individu jeune. La réductibilité, la mollesse des parties à la racine de l'orteil firent songer principalement à des dilatations vasculaires, et comme il n'y avait ni thrill, teinte violacée des téguments, et moins encore

de vascularisation superficielle exagérée, on pensa d'autant plus volontiers à un lymphangiome que la plupart des hypertrophies localisées rentrent dans les lésions du système lymphatique.

Le 18 octobre, je fis la désarticulation de l'orteil par une incision en raquette, opération qui ne donna lieu à aucune effusion notable de sang et ne nécessita que la ligature des deux artères collatérales.

Au cours de la désarticulation, j'avais pu constater que l'élément adipeux entrait en majeure partie dans la constitution de la tumeur. L'examen de l'orteil montre que l'énorme développement de la graisse sous-cutanée constitue la lésion pour ainsi dire exclusive.

L'orteil, fendu selon son axe dans le plan vertical, est divisé en deux moitiés. Le squelette, peu modifié, ne présente qu'une légère augmentation générale, que l'image radiographique avait exagérée. Les articulations, les tendons, la graisse synoviale sont parfaitement intacts. Il n'y a pas de modification appréciable du côté des vaisseaux. La lésion prédominante et, pour ainsi dire, unique est le développement de la graisse. Il s'agit d'un lipome pur, entourant tout l'orteil, mais prédominant à la partie inférieure et sur les côtés. La graisse est plus molle en arrière, plus dense, d'un tissu plus serré à la partie antérieure, ce qui explique la différence de consistance.

Mais, histologiquement, il n'y a d'autre nuance qu'une plus grande abondance des tractus conjonctifs dans cette portion de l'orteil.

Ces cas sont rares. Les lipomes congénitaux sont très exceptionnels. Les plus connus sont ceux de la région sacro-coccygienne, mais on en a observé un peu partout, sans toutefois que les faits publiés soient bien nombreux.

Leur pathogénie est des plus difficiles à élucider; quelques-uns résultent de troubles survenus dans l'évolution des tissus chez l'embryon, d'autres, plus tardivement développés, sont attribuables à la transformation de tumeurs primitivement érectiles; pour la plupart, on ne peut formuler d'explication satisfaisante. Le cas de notre malade rentre dans cette catégorie. Il est remarquable en raison du caractère congénital de cette lésion et de son siège, les lipomes congénitaux qui sont partout des curiosités étant particulièrement rares au niveau des doigts ou des orteils. Notons encore la très grande difficulté de reconnaître avec exactitude une lésion pareille. On y pense peu, comme à toutes les choses qu'on ne voit presque jamais.

Obs. XXIII. — Jayle et Desfosses, *Bull. de la Soc. anat.*, 12 décembre 1902, p. 989.

L. D., trente-sept ans, employé des postes, est bien portant, sans tare apparente.

La malformation qu'il présente date de la naissance et semble avoir augmenté progressivement de volume.

Le malade marche bien, mais ces derniers temps, la difformité est devenue gênante, car les ongles du premier et du second orteil ulcèrent la peau de l'orteil opposé; d'autre part, le malade serait heureux d'être débarrassé

d'une lésion qui l'oblige à avoir des chaussures spéciales et d'une différence de dimension trop accentuée.

Le pied gauche ne présente aucune anomalie; le pied droit présente une augmentation très considérable dans toute sa partie antéro-interne. Ce qui est plus frappant à la vue, c'est l'énorme augmentation de volume et du gros orteil et du second orteil; ces orteils sont complètement déformés, tordus sur leur axe; les ongles de ces orteils se regardent; la partie terminale de ces orteils se redresse, formant un angle presque droit avec le sol; cet angle est encore plus accentué pour le second orteil que pour le premier. L'hypertrophie porte également sur la partie antérieure du tarse; à ce niveau, la plante du pied est épaissie, fortement vascularisée. Il n'existe aucun trouble constatable dans la sensibilité des téguments.

A cette masse énorme, formée par les deux orteils internes, sont accolés les trois autres orteils qui semblent groupés ensemble, appendus comme des sortes de tumeurs secondaires.

La palpation démontre que les os participent à l'augmentation de volume. Sur l'épreuve radiographique, on voit combien intense est cette hypertrophie osseuse. Les deux premiers métatarsiens et les phalanges des deux orteils sont énormément augmentés de volume.

Les épiphyses représentent de véritables tumeurs osseuses et au niveau de la tête du métatarsien, l'hypertrophie osseuse est tellement accentuée que les os paraissent soudés l'un à l'autre. Les interlignes articulaires semblent avoir complètement disparu; en fait, ces orteils géants paraissent complètement ankylosés.

Sur la radiographie, on voit également que l'os paraît plus dense qu'à l'état normal.

Ces diverses constatations furent retrouvées au moment de l'opération et, pour sectionner le tissu osseux, il fallut déployer une force inusitée.

Opération. Incision passant au niveau de la plante vers la racine des orteils, remontant symétriquement vers la face dorsale du pied, de manière à faire un lambeau plantaire destiné à recouvrir l'extrémité antérieure du pied.

D'un trait de scie, on détache le massif osseux des orteils du massif osseux des métatarsiens.

Les os sont d'une dureté extrême.

On termine la section avec les ciseaux à froid et le maillet; on fait ensuite sauter la tête du 2e métatarsien et on enlève le 2e orteil en le désarticulant au niveau de son articulation avec le métatarse.

Ligature vasculaire.

Suture des parties molles qui recouvrent largement l'extrémité osseuse métatarsienne.

Un drain est passé traversant la semelle plantaire.

Réunion sans incident.

L'anesthésie à la cocaïne a été bien supportée; pas de céphalée consécutive.

PIÈCES ET MOULAGES.

I. — PROFESSEUR BROCA. Hypertrophie en longueur du gros orteil et du métatarsien correspondant. Pièce disséquée, n° 432 a (Musée Dupuytren).

Pied gauche.

Dimensions : le 1er métatarsien a 7 centimètres de longueur.

— la 1re phalange a 3 centimètres et demi de longueur.

— la phalange unguéale a 3 centimètres de longueur.

Tous ces os sont bien proportionnés quant à leur volume, qui est en rapport avec leur longueur, et ils ne présentent à l'extérieur aucune trace d'altération. C'est un orteil de géant bien proportionné.

Cette pièce se rapporte à l'observation V.

II. — PROFESSEUR NÉLATON. Pièce 432 c (Musée Dupuytren).

Pièce composée de 5 métatarsiens du pied droit avec leurs orteils : hypertrophie.

On constate qu'il existe une hypertrophie en longueur et en volume des deux premiers orteils, mais surtout du second, sur le côté externe duquel le troisième apparaît accolé sous forme de tubercule par suite de l'allongement qu'a dû subir la peau. Les deux métatarsiens ont aussi subi une augmentation de volume, mais moindre que celle des orteils.

III. — VERNEUIL, 8 février 1890.

Hypertrophie des deux premiers orteils du pied gauche.

Femme de vingt-neuf ans. Moulage en cire.

Musée Dupuytren : n° 709.

Le 2e orteil dépasse le 3e normal, de deux centimètres environ.

Pas de lipome plantaire. Orteils proportionnés.

Troubles trophiques; petite ulcération à la pointe du gros orteil près de l'ongle.

IV. — DELORME (*in* article PIED du *Dictionnaire Jaccoud*) signale l'existence, au Musée du Val-de-Grâce, du moulage d'un pied qui présente un bel exemple de mégalodactylie du gros orteil.

INDEX BIBLIOGRAPHIQUE.

Albert (de Vienne), in *Wiener medizinische Presse*, 1872, p. 10.

Allingham, Soc. de méd. de Londres, 29 novembre 1886, et *Semaine médicale* du 1er décembre 1886, p. 501.

Archambault, thèse de Paris, 1896.

Barwell, *Transactions of the Clinic. Society*, 1875.

Billroth, *Chirurgische Klinik von Zurich*, 1860-1867, p. 574, figure 15.

Böhm, Inaugural Dissertation, Giessen, 1856, *Ueber Makrodactylie*.

Boinet, De la macrodactylie congénitale, *Presse médicale*, septembre 1901, p. 117.

Broca, *Bulletins de la Société anatomique*, 1852.

Burow, in *Deutsche Klinik*, 1864, p. 261.

Busch, *Archiv für klinische Chirurgie*, 1866, p. 183 et 191.

Busch, *Schmidt's Jahrbücher*, 1865, T. 128, p. 72.

Busch, Beiträge zur Kenntniss der angeborenen Hypertrophie der Extremitäten, *Langenbeck's Archiv*, 1866, t. VII, p. 174.

Cestan, *Nouvelle Iconographie de la Salpêtrière*, 1897, p. 395.
Cruveilhier, *Traité d'anatomie pathologique générale*, 1856, t. III, p. 101.
Curling, *London medico-chirurgical Transactions*, vol. XXVIII, 1845, p. 337.
Delorme, *in* article Pied du *Dictionnaire Jaccoud*.
Desgranges, *Lyon médical*, 1873, p. 302.
Dubrueil, *Gazette hebd. des sc. méd.*, Montpellier, 1882, p. 593, et 1886, p. 194.
Duplay, *Gazette hebdomadaire de méd. et de chirurgie*, 6 juin 1897, p. 529.
Duplouy (M.) (de Rochefort), Hypertrophie congénitale du pied à forme lipomateuse, *Bull. et mémoires de la Soc. de Chirurgie*, 1886, p. 343.
Duzéa, *Sur quelques troubles de développement du squelette dus à des angiomes superficiels*, thèse de Lyon, 1886.
Fischer, *Deutsche Zeitschrift für Chirurgie*, 1880, p. 1.
Fehleisen, Ligature des 2 artères linguales pour une macroglossie congénitale, *Berlin. klin. Wochens.*, 1887, n° 50.
Galvani (d'Athènes), *Revue d'Orthopédie*, novembre 1898, p. 422.
Humphry (Georges Murray), Soc. médic. et chirurgicale de Londres, Séance du 10 février 1891, in *Mercredi médical*, 1891, p. 87.
Jaboulay et Planchu, Un cas de macrodactylie, *Lyon médical*, 1897, p. 372.
Jayle et Desfosses, *Bull. de la Soc. anat*, 12 déc. 1902, p. 989.
Kirmisson, Leçon faite à l'hôpital Trousseau, le 6 mai 1899.
Krankenberger, *Ueber Macrodactylie*, Inaugural Dissertation, Würtzburg, 1894.
Küss et Jouon, *Revue d'Orthopédie*, novembre 1899, p. 444, Note sur deux cas d'hypertrophie congénitale des membres.
Lannelongue, Soc. de Pédiatrie, 11 avril 1899.
Lannelongue, *Traité des kystes congénitaux*, p. 320 et p. 321.
Leblanc, *Contribution à l'étude de l'hypertrophie congénitale unilatérale partielle ou complète*, thèse de Paris, 1897.
Légée, *Essai sur les difformités des orteils*, thèse de doctorat, Paris, 1869.
Lejars, Un fait de macrodactylie, *Nouvelle Iconographie de la Salpêtrière*, 1903, n° 1, p. 37.
Little, *Medico-chirurgical Transactions*, London, 1845, p. 337.
Masmejean, *Des hypertrophies latérales du corps partielles ou totales*, thèse de Montpellier, 1888.
Mirabel, *Des malformations des doigts et des orteils dans leurs rapports avec l'hérédité*, thèse de doctorat, Paris, 1873.
Morestin, *Bull. et mém. de la Société anatomique*, novembre 1899, p. 901.
Nélaton, Pièce 432 c, musée Dupuytren.
Paulet, art. Orteils, *Dict. Encycl. des sc. méd.*, t. XVII, 2e série, p. 624.
Polaillon, art. Doigt du *Dict. Encycl. des sciences méd.*, *Macrodactylie*, t. XXX, 1re série, p. 143.
Pollosson, *Lyon médical*, 1884, t. XLVI, p. 588, et t. XLVII, p. 14.
Quillon (E.), *Formes et pathogénie de l'hypertrophie congénitale des membres*, thèse de Paris, 1901, p. 58 et suiv.
Richardière, *Annales de dermatologie et de syphiligraphie*, 1891, p. 314.
Redard, *Archives générales de médecine*, 1890, vol. I, p. 31, De l'hypertrophie partielle congénitale.
Reid (John), *The London and Edinb. monthly Journal of med. science*, 1843, p. 198.
Sattler, *Wiener klinische Rundschau*, 9 janvier 1902.
Souza-Leite, *De l'acromégalie*, thèse de Paris, 1890.
Trelat et Monod, De l'hypertrophie unilatérale partielle ou totale du corps, *Archives générales de médecine*, 1869, t. XIII, p. 536 et 676.
Verneuil, Musée Dupuytren, n° 709.
Wagner, *Deutsche Zeitschrift für Chirurgie*, 1887, 280.
Wittelshöfer, Ueber angeborenen Riesenwuchs der oberen und unteren Extremitäten, in *Archiv von Langenbeck*, 1879, t. XXIV, p. 57.
Wulff, *Ueber Makrodactylie*, in *Petersburg. medic. Zeitschrift*, 1861, t. X, p. 281.

Travail de la Clinique chirurgicale infantile de Bordeaux.

OSTÉOMYÉLITE AIGUË
DE L'EXTRÉMITÉ SUPÉRIEURE DU FÉMUR

Par le Dr Joseph GUYOT,
Chirurgien des hôpitaux de Bordeaux

(*Suite et fin* [1].)

Obs. VIII. — Cœurderoy.

Berthe G..., quatre ans; accès fébrile sans cause connue; dure huit jours. Au bout de huit autres jours, brusquement réapparition de la fièvre avec violentes douleurs dans le membre inférieur droit.

État typhique très accusé, entraîne entrée dans le service de médecine. La cuisse droite est augmentée de volume dans sa partie supérieure au-dessous de l'aine. Ganglions superficiels; pas de fluctuation profonde. Opération le neuvième jour : incision externe sur le trochanter; tissu œdémateux et poche purulente sous-périostique; évidement du grand trochanter qui est mou et cède sous la curette. Articulation coxo-fémorale indemne. Deux contre-ouvertures postérieure et interne ouvrent de nouveaux foyers. Le pus n'est pas examiné. Foyer secondaire sur le péroné gauche. Bronchopneumonie. Mort : autopsie ne révèle rien de plus.

Obs. IX. — Cœurderoy.

André J... ; début par plaie de la partie moyenne de la cuisse, faite en voulant franchir une grille de fer. Gonflement de la racine du membre, flexion de la cuisse sans abduction; mouvements et palpation très douloureux; fluctuation manifeste en avant du grand trochanter et en dedans du petit trochanter. Fièvre modérée, sans accidents généraux. Intervention le vingtième jour : incision en avant du grand trochanter; vaste décollement purulent antérieur; tête fémorale décollée; col friable se laisse tunnelliser. Le pus renferme des streptocoques. L'enfant sort guéri trois mois après, avec raccourcissement de 2 centimètres; ankylose incomplète et courbure de compensation vertébrale.

Obs. X. — Lecomte, thèse Paris, 1894.

Marie H..., six ans; coup de pied dans l'aine droite, suivi les jours sui-

1. Voir le numéro de février 1904.

vants de malaise général. Au bout de 20 jours, attitude de flexion de la cuisse sans abduction ni adduction; la douleur n'existe qu'au voisinage de la partie interne de l'arcade de Fallope.

Aspect général typhique. Foyers secondaires successifs au coude gauche, puis au niveau de l'extrémité inférieure de l'humérus droit.

Ces collections purulentes, ouvertes, renferment du pus à staphylocoques ainsi que deux autres foyers survenus à la clavicule gauche et au niveau de la quatrième côte. Pendant ce temps sont apparus : circulation veineuse très nette, tuméfaction avec œdème des grandes lèvres, gros craquements articulaires. Incision transversale parallèle à l'arcade; ouverture d'une collection purulente, puis de l'articulation; lésions prédominent du côté de l'acétabulum; tête fémorale réséquée. Mort; pas d'autopsie.

Obs. XI. — Poncet.

X..., garçon de quatorze ans, vu trois mois après le début aigu et fébrile des accidents traités jusque-là comme coxalgie. Enfant amaigri, cachectique, s'alimentant mal, avec diarrhée. Localement, douleur d'une violence exagérée, empêchant l'exploration. T. rectale = 39°,7. Incision postéro-externe passant par un trajet fistuleux situé à la partie externe de la cuisse. Tête fémorale décapitée était complètement libre au fond de la cavité cotyloïde, à la manière d'une noix sèche dans sa coque; résection partielle du col qui forme un moignon à tissu raréfié et médullisé. Mort trois jours après par septicémie.

Obs. XII. — Laure, *Lyon médical*, 1895.

Paul S..., agé de onze ans, entre à l'hôpital avec le diagnostic de méningite; état d'abattement et de torpeur ne cesse que lorsqu'on mobilise le membre inférieur droit. A chaque mouvement de la cuisse, il pousse des cris de douleur. État général empire rapidement; mort; autopsie montre existence de pus dans articulation coxo-fémorale. Ce pus renferme des staphylocoques et des bacilles de Koch; l'épiphyse supérieure du fémur est congestionnée au niveau des cartilages de conjugaison.

Obs. XIII. — Laure, *id.*

Enfant, neuf ans et demi, entre à l'hôpital avec symptômes généraux fébriles; début remonte à dix ou douze jours. Du côté de la cuisse droite, on constate douleur avec empâtement de la région trochantérienne. Symptômes ataxo-adynamiques graves. Mort sans intervention. Autopsie incomplète permet de constater pus chocolat dans la cavité cotyloïde; abcès métastatiques au sommet du poumon.

Obs. XIV. — Reynier, *France médicale*, 1897.

Charles B..., dix-huit ans, jardinier; après surmenage, chute sur le trochanter gauche. Quatre jours après, symptômes fébriles, agitation; la cuisse gauche simplement fléchie sur le bassin; les mouvements sont douloureux; tuméfaction et œdème. Incision externe sur le trochanter sans trépanation de l'os. Mort le soir même. Autopsie montre existence de pus dans l'articu-

lation de nature staphylococcienne. Cotyle sain; extrémité fémorale renferme moelle lie de vin.

Obs. XV. — Braquehaye, *Gaz. hebd. méd. et chir.*, 1895.

Marie C..., quinze jours; ulcération ombilicale suppurante; hanche droite en flexion avec œdème et circulation veineuse collatérale. Pression et mouvements sont douloureux. Fluctuation profonde. T., 37°,7. Incision interne le long des adducteurs; ouverture poche purulente, capsule articulaire ulcérée, col du fémur dénudé et trépané à la curette. Mort quatre jours après.

Obs. XVI. — Braquehaye.

Jean M..., sept mois; coqueluche, convulsions, diarrhée; début il y a quinze jours. État général déplorable. Incision externe, volumineuse collection purulente. Tête du fémur dénudée et luxée hors cavité cotyloïde; destruction du ligament rond. Mort.

Obs. XVII. — Braquehaye.

Marie B..., six semaines, présente successivement foyers d'ostéomyélite aiguë à l'extrémité supérieure du cubitus et dans la région dorsale; on s'aperçoit qu'il existe un gonflement à la racine de la cuisse droite avec douleur et tuméfaction profonde. Incision interne sur les adducteurs. Il existe du pus dans l'articulation; le col du fémur est dénudé. L'enfant guérit avec boiterie légère.

Obs. XVIII. — Braquehaye.

Henri H..., deux ans; ostéomyélite aiguë de l'extrémité supérieure du fémur. Incision en dedans et en avant; pas de trépanation fémorale. Mort de broncho-pneumonie.

Obs. XIX. — Braquehaye.

Marguerite B..., sept mois. Évolution dentaire. Apparition brusque de la fièvre et de douleur à la hanche gauche. Trépanation du fémur. Enfant guérie, revue plusieurs mois après sans raccourcissement ni ankylose, avec léger allongement du côté qui a été malade.

Obs. XX. — Lannelongue, *Ostéomyélite de croissance.*

René A..., âgé de six ans et demi; enfant très chétif. Coqueluche, puis rougeole. Cinq jours auparavant, douleur brusque à la hanche gauche et boiterie; deux jours après, gonflement qui devient considérable et descend jusqu'au tiers inférieur de la cuisse; circulation veineuse collatérale; pas de fluctuation; douleur très vive à la pression sur le grand trochanter. Mouvements de la cuisse rendus impossibles par la douleur. Six jours après son entrée à l'hôpital, apparition d'un abcès qui est incisé sur le bord interne du couturier, en dehors des vaisseaux. Cette collection ouverte permet l'introduction du doigt dans la cavité articulaire; le fémur est dénudé sur sa face antérieure, on fait une contre-ouverture en arrière des adducteurs et un drain est passé de l'un à l'autre orifice. Aggravation de l'état général;

abcès de la clavicule gauche. Mort : autopsie montre le fémur dépouillé de son cartilage; altération cotyloïdienne; infiltration des tissus péri-articulaires. Deux abcès métastatiques volumineux dans la partie moyenne du poumon droit.

Obs. XXI. — Braquehaye.

Berthe B..., onze mois, à l'occasion éruption dentaire présente accidents douloureux du côté de la hanche gauche dont la nature est méconnue pendant plusieurs jours. Vue vingt et un jours après le début, on note tuméfaction notable de la racine de la cuisse; la peau est rouge, œdémateuse; il y a exagération notable de la circulation veineuse superficielle. Douleurs très vives; fluctuation nette en avant. État général grave : deux incisions; l'une externe jusqu'au fémur ne rencontre pas de pus; l'autre interne et parallèle au droit interne ouvre une poche purulente qui communique avec l'articulation remplie de pus. Écartement des surfaces articulaires; rien au cotyle; le fémur a son cartilage érodé et sur la coupe on trouve quelques gouttelettes de pus. Ce pus bien lié renferme du pneumocoque. Amélioration rapide; un mois après pouvait être considérée comme guérie avec ankylose légère lorsqu'elle est atteinte de broncho-pneumonie. Guérison complète.

Obs. XXII. — Lannelongue, *Ostéomyélite de croissance.*

Louis-Jean-Baptiste M..., treize ans, enfant chétif; début brusque par symptômes généraux. Aspect typhique. Impotence du membre inférieur droit; aspect fusiforme de la cuisse malade avec œdème; douleur très vive à la palpation et pendant les mouvements. Trépanation de la portion sous-trochantérienne du fémur qui est infiltrée de pus. Quelques jours après, formation d'un abcès antéro-interne qui est ouvert. Hémorragie abondante survient la nuit : essai infructueux de compression fémorale sur le pubis; puis large ouverture de la poche et recherche vaine de l'origine de l'hémorragie. Désarticulation de la hanche. Mort une heure après. Autopsie : abcès métastatiques du poumon et des reins; la partie antérieure du col est dénudée sur une petite étendue, altérations du cartilage diarthrodial, liquide louche intra-articulaire. Lésions manifestes du cartilage épiphysaire de la tête avec infiltration purulente du col; disparition d'une partie du point épiphysaire trochantérien avec pus dans la cavité médullaire diaphysaire.

Obs. XXIII. — Coudray, Soc. anat., 6 mai 1887.

Garçon, neuf ans et demi, entré dans le service du professeur Lannelongue trois semaines après le début des accidents. État général grave. Violentes douleurs dans la hanche gauche; œdème du membre surtout marqué à la racine. En mobilisant la cuisse, on produit un gros craquement, sec, manifestement dû au frottement de deux surfaces osseuses dénudées. Mort quatre jours après. Autopsie : grosse collection purulente occupe les trois quarts de la cuisse; l'articulation est remplie de pus. Décol-

lement de la tête; infiltration purulente du col; altérations secondaires du cotyle.

Obs. XXIV. — Monnier, Soc. anat., 1892.

Fillette, six ans et demi, fait un écart violent. Six jours après, douleur assez vive dans la hanche gauche avec état général grave; adynamie profonde, subdélire, etc., en somme, aspect typhique. La cuisse gauche est en flexion et en abduction tout à fait dans l'attitude de la luxation ischio-pubienne. Engorgement ganglionnaire inflammatoire. Gonflement énorme sans fluctuation. Mort. Autopsie : noyaux de broncho-pneumonie au niveau du lobe inférieur gauche. Articulation coxo-fémorale gauche remplie de pus; destruction du périoste sur le col fémoral dont le tissu est lie de vin. Ulcérations secondaires sur le cotyle.

Obs. XXV. — Macnamara, *Brit. med. Journ.*, 1888.

A. P..., âgé de neuf ans, reçoit un coup violent sur la région trochantérienne gauche. Dix jours après, violent accès de fièvre, douleurs très vives le long de la cuisse gauche qui se met en flexion avec abduction; pas de tuméfaction apparente. État général grave. Incision postérieure au grand trochanter : col du fémur rugueux et creusé de cavités; décollement de la tête. Le pus articulaire renferme de nombreux staphylocoques. Au bout d'un mois et demi l'enfant quitte l'hôpital; guérison parfaite sans ankylose ni raccourcissement.

Obs. XXVI. — Lannelongue et Achard.

Maurice B..., dix-sept mois, arrive sans renseignements. Membre inférieur droit en rotation externe et flexion de la cuisse. Gonflement énorme ayant l'aspect d'un gigot. La circonférence de la partie supérieure de la cuisse est le double de celle du côté sain. Collection purulente postérieure; quelques ganglions dans l'aine; réseau veineux accentué; mobilité exagérée de l'articulation fait penser au décollement de la tête, malgré l'absence de craquements. Incision ouvre l'abcès fessier, pénètre dans l'articulation; la tête fémorale est décollée, on l'enlève sans pratiquer la résection du col jugée inutile. Après une période d'amélioration notable, mort dans le marasme. Autopsie : endocardite infectieuse de la valvule mitrale; destruction du cotyle et de la tête fémorale, formation d'adhérences fibreuses entre les deux os déformés et fongueux; existence d'os nouveau, compact au-dessous des grand et petit trochanters; nature de l'infection : le pneumocoque de Fraenkel dont les caractères sont retrouvés par les inoculations, les examens microscopiques et les cultures.

Obs. XXVII. — Lannelongue, *Ostéomyélite de croissance.*

Paul-Jean G..., six ans, convalescent de fièvre typhoïde, d'apparence chétive; pouls rapide. Tuméfaction énorme de la cuisse gauche étendue depuis la partie supérieure jusqu'au quart inférieur; limitée en bas par un relief assez dur, profondément placé autour du fémur. Réseau veineux superficiel; fluctuation profonde. Douleur très vive provoquée par la pres-

sion du trochanter et de la base du triangle de Scarpa. Incision externe : collection purulente ouverte permet de trouver le col et la partie supérieure du fémur dénudée; cette dénudation cesse au niveau de la ligne âpre. Large drainage. Mort. Autopsie : Épanchement louche de la plèvre gauche avec abcès métastatiques au poumon correspondant; liquide péricardique. Le col fémoral est dépourvu de périoste; la tête est décollée. On trouve des lésions du cartilage qui est ramolli, garde l'empreinte de l'ongle et présente une dépression en godet avec, sur plusieurs points, de petites perforations circulaires aboutissant à de véritables petits canaux osseux renfermant du pus concret. Le cartilage épiphysaire de la tête a disparu. Il existe à la partie supérieure du canal médullaire une cavité grosse comme un haricot, pleine de pus verdâtre qui s'écoule sous un filet d'eau. L'articulation du genou est indemne.

Obs. XXVIII. — Chavannaz, *Gaz. hebd. des sc. méd. de Bordeaux*, 1897.

Jeanne P..., quatre ans, choc violent; ressent le soir une vive douleur à la cuisse droite. Le lendemain, fièvre; on attribue les accidents au rhumatisme, puis quelques jours, après à la coxalgie. État général devient grave; est conduite à l'hôpital le seizième jour après le début. État très sérieux; pouls à 128, température, 39°,2, délire. Hanche droite tuméfiée à la partie antéro-externe; à ce niveau, peau rouge, chaude, lacis veineux sous-cutané. Pas de fluctuation. L'extrémité supérieure du fémur est augmentée de volume. Limitation du mouvement de flexion de la cuisse, mais plus accusée pour l'abduction. Incision de Langenbeck : capsule articulaire incisée donne passage à du pus. La face externe du trochanter présente les ulcérations noirâtres décrites par Lannelongue. Évidement du trochanter en se dirigeant dans l'axe du col du fémur; puis ouverture par en bas de la cavité médullaire qui ne renferme pas de pus. Continuation des accidents. Mort dans la nuit suivante. Le pus examiné renfermait des staphylocoques.

Obs. XXIX. — Chipault, Société anat., 1890.

J. F..., deux mois et demi. Mère présente des pertes blanches abondantes. Depuis un mois et demi environ, arthrite des deux coudes avec fusées le long des os du bras et de l'avant-bras.

Articulation coxo-fémorale droite renferme du liquide. Mort. Autopsie : Articulation de la hanche droite pleine de pus avec fusée du côté de la fesse; capsule épaissie et peu résistante. Destruction complète de la tête fémorale. Pus à streptocoques.

Obs. XXX. — Gosselin, *Archives générales de médecine*, 1885.

François C..., seize ans; chute sur la fesse gauche. Deux jours après, douleur trochantérienne et gêne de la marche avec symptômes généraux fébriles. Gonflement peu considérable, mal circonscrit; contracture de tous les muscles de la région. État typhique. Incision au niveau de la fluctuation : grande quantité de pus; le fémur ne paraît pas dénudé. Aggravation de l'état général avec apparition d'un érysipèle. Mort : on peut constater sans

faire l'autopsie qu'il y a luxation de la tête dans la fosse iliaque externe, le col est dénudé et il existe une mobilité anormale entre l'épiphyse et la diaphyse fémorale.

Obs. XXXI. — Gosselin, *Archiv. générales de méd.*

G..., seize ans, à la suite d'une fatigue excessive ressent une douleur très vive dans la cuisse gauche. État typhique amène son entrée à Cochin dans le service de médecine. Il existe du gonflement de la partie supérieure de la cuisse gauche; les douleurs sont intenses; fièvre élevée, abattement, pas de fluctuation. Foyer secondaire au niveau de la malléole externe droite est ouvert, le péroné est dénudé. La fluctuation apparaît au niveau du gonflement de la cuisse gauche. Incision et contre-ouverture, le fémur est dénudé jusqu'au petit trochanter. Mort. Autopsie : abcès métastatiques des reins; le col du fémur est dénudé et baigne dans un foyer purulent à la fois intra- et extra-articulaire. Décollement de l'épiphyse et du grand trochanter.

Obs. XXXII. — Macnamara, *Brit. med. Journ.*, 1887.

E. E..., quatorze ans; douleur brusque à la hanche droite en sautant un tas de poussières. Les jours suivants, fièvre, douleur coxo-fémorale, gonflement péri-articulaire. État général très grave, 40°,5, délire violent, etc. Fluctuation manifeste au niveau de la hanche : incision amène écoulement pus huileux; le col est dénudé. Résection de la tête et du col montre les tissus voisins du cartilage épiphysaire en pleine suppuration. Guérison sans ankylose.

Obs. XXXIII. — Le Fort, *Bulletin Soc. Chirurgie*, 1880.

Garçon, quatorze ans, se heurte la cuisse gauche avec un seau d'eau qu'il portait et qu'il veut éviter; il ressent une douleur extrêmement vive dans l'aine de ce côté, ne peut marcher. Le soir même, la fièvre apparaît avec délire. Cuisse gauche légèrement fléchie, douloureuse surtout à la pression sur le trochanter. Pas d'empâtement des parties molles. État typhoïde. Apparition de tuméfaction sans fluctuation. Mort. Autopsie : il y a du pus dans l'articulation coxo-fémorale gauche, le col est ramolli et dénudé par places; le cotyle est intact. Le péricarde est distendu par un épanchement considérable de sérosité louche.

Obs. XXXIV. — Koplick, *American Journal of the med. sc.*, 1892.

M..., cinq semaines. La mère a eu des accidents puerpéraux. Suppuration ombilicale chez l'enfant. Arthrites suppurées à streptocoques des deux hanches avec nécrose de l'extrémité supérieure du fémur ; désorganisation complète du coude gauche et de la mâchoire. Enfant non suivie.

Obs. XXXV. — Koplick.

F..., deux semaines. Suppuration ombilicale. Arthrite suppurée du genou droit; arthrotomie, puis résection des extrémités osseuses nécrosées ; arthrite coxo-fémorale gauche incisée, tête et col entièrement détruits; le grand trochanter nécrosé est enlevé. Ostéomyélite de la sixième côte avec

abcès du médiastin simulant une péricardite; incision. Mort deux jours après. Ostéomyélite à streptocoques.

Obs. XXXVI. — Charrézieux, thèse de Bordeaux, 1896.

Pierre G..., un mois ; enfant athrepsique, vastes ulcérations talonnières allant jusqu'au calcanéum. Brusquement, température, 39°,6 ; œdème de la jambe gauche ; rougeur diffuse ; circulation veineuse exagérée ; empâtement profond et douleurs vives. La cuisse est immobilisée dans un léger degré de flexion. Incision de Langenbeck, trépanation du grand trochanter à la curette, ouverture de l'articulation qui renferme du pus épais et blanc. État général va en empirant. De multiples foyers apparaissent : 1° à l'épaule droite qui contient du pus ; 2° au poignet gauche ; 3° à l'extrémité inférieure du fémur gauche. Ces divers foyers sont incisés et l'os malade curetté. Broncho-pneumonie. Mort. A l'autopsie, abcès métastatiques dans les deux poumons, dans le foie et dans les reins. Le pus examiné contenait des streptocoques associés aux staphylocoques dorés.

Obs. XXXVII. — Venot.

Marguerite L..., quatre ans ; début des accidents il y a cinq semaines. Abcès multiples du tissu cellulaire sont incisés sous chloroforme. On trouve l'extrémité supérieure de la cuisse gauche chaude et augmentée de volume avec contracture des muscles péri-articulaires. Les mouvements sont douloureux et permettent d'entendre quelques craquements.

Amélioration sans intervention. L'enfant sortie de l'hôpital y revient huit mois plus tard avec gonflement et rougeur de l'extrémité supérieure de la cuisse. Il existe de nombreux trajets fistuleux par où sont éléminés des séquestres. Trépanation du trochanter et du tiers supérieur de la diaphyse où l'on trouve de petits abcès et des séquestres parcellaires. Guérison.

Obs. XXXVIII. — Bégouin.

Henri M..., trente-deux ans. Début il y a un an, crises douloureuses localisées dans toute la hanche gauche. Attitude de flexion de la cuisse ; grandes difficultés de la marche. Amaigrissement. Le membre malade se fléchit sur le bassin, la cuisse étant en adduction avec rotation interne, immobilisée dans cette attitude par contraction. Pression douloureuse au niveau de l'aine. Il n'y a pas de ganglions. Le trochanter est augmenté de volume et douloureux. A la partie supérieure et interne de la cuisse, existe une cicatrice blanche par laquelle il s'est écoulé du pus et des esquilles quand le malade avait huit ans. Le malade n'a pas de fièvre. Longue incision sur la face externe du grand trochanter. Le périoste, épais de plus d'un centimètre, est décollé avec la rugine ; l'os au-dessous est très vascularisé. Large évidement en gouttière remontant sur la moitié de la longueur du bord supérieur du col. Ni pus, ni séquestres, mais ostéite. L'ensemencement donne du staphylocoque doré. Guérison avec boiterie légère.

Obs. XXXIX. — Demons.

L... Louis, quinze ans, puisatier, présente des signes pris pour du rhuma-

tisme articulaire aigu de l'articulation coxo-fémorale droite. Douleur suraiguë permet la marche pendant huit jours; au bout de ce temps, accentuation des phénomènes attribués à du rhumatisme et pour lesquels il entre à l'hôpital dans un service de médecine. Température élevée; état général alarmant. Le membre inférieur droit est en flexion avec abduction et rotation en dehors. A la racine du membre, on trouve du gonflement, de la rougeur, de la circulation veineuse collatérale. Fluctuation à la partie antéro-supérieure de la cuisse, au-dessous de l'arcade crurale. Pas de ganglions. Le maximum de douleur existe au niveau du grand trochanter. Incision de la collection purulente amène sédation momentanée des accidents. Deux jours après, la température s'élevant, on explore la région: on constate de gros craquements articulaires. Incision de Langenbeck; ouverture de la capsule qui renferme une quantité considérable de pus. Décollement de la tête qui est libre et nage dans le pus. Guérison avec ankylose partielle et raccourcissement de cinq centimètres. Albuminurie persistante.

Obs. XL. — Villemin, *in* thèse Cardot, Paris, 1902.

F. A..., onze ans, menuisier; brusque accès de fièvre soigné médicalement pendant trois semaines. Au bout de ce temps, l'extrémité supérieure de la cuisse droite est tuméfiée; la peau est rouge. Deux incisions externes donnent issue à du pus jaunâtre épais, abondant. Défervescence immédiate, mais passagère; au bout de quelques jours, reprise des accidents; la cuisse droite est fléchie et en rotation externe; la tuméfaction considérable affecte le type « en gigot ». Il existe deux fistules au niveau du grand trochanter; une troisième à trois centimètres au-dessus du condyle interne. Rien au genou; mouvements douloureux; il semble qu'il existe séparation de la tête et du col. Incision externe; trépanation avec résection du grand trochanter et du col qui est infiltré de pus; la tête décollée forme un séquestre. Pas d'altérations du cotyle. Amélioration; pas de résultat éloigné.

Obs. XLI. — Lannelongue, *in* thèse Cardot.

M. E..., quatorze ans, monteur en bronze; début après marche prolongée, par une douleur violente dans l'aine droite et fièvre intense. Soigné pour rhumatisme. Entré à l'hôpital au bout de trois semaines; état général très mauvais. Hanche droite tuméfiée, peau blanchâtre, pression douloureuse. Incision externe faite un mois après le début; abcès sous-périosté; curettage du canal médullaire et drainage; chute de la température qui remonte après dix jours et production de luxation spontanée du fémur. L'on fut obligé de faire quatre autres interventions: dans la dernière, la tête fémorale décollée fut extirpée. État satisfaisant; en voie de guérison.

Obs. XLII. — Cardot.

C. R..., quatorze ans; début brusque; fièvre et douleur aine gauche; état typhique; douleurs très vives au niveau du trochanter et des adducteurs. Intervention au cinquième jour: incision externe; ouverture du canal médullaire; évidement du trochanter et du col. Pas de pus; le sang renferme des staphylocoques; état toujours grave. Broncho-pneumonie. Mort.

Obs. XLIII. — Monnier.

C..., quinze ans, collégien; début brusque avec fièvre; soigné pendant un mois médicalement. Etat squelettique, fièvre, escarres au sacrum; empâtement de la cuisse. Subit un grand nombre d'interventions; on trouve le col du fémur dénudé, il existe de nombreux séquestres, on résèque quinze centimètres de fémur; intervention dure trois heures. Guérison avec néarthrose coxo-fémorale laissant un raccourcissement de dix centimètres; deux ans après, il persiste encore quatre fistules, un peu de raideur au genou. Malgré cela, le malade marche sans appareil ni béquilles.

Obs. XLIV. — Lannelongue et Comby.

S... Louis-Georges, cinq ans; début il y a quinze jours; évolution suraiguë. Mort sans intervention. Autopsie : cuisse droite, col dénudé, érodé, en partie nécrosé, début de séparation entre la tête fémorale et le col avec abcès intermédiaire. Il existe un abcès diaphysaire avec commencement de séparation entre le col et la diaphyse. Durée de l'évolution totale : quarante jours.

Obs. XLV. — Campenon, Soc. anat., Paris, 1870.

Eugène D..., sept ans et demi, présente à la cuisse droite un empâtement considérable surtout en haut et en dehors; douleur à la pression; pas de fluctuation. Fièvre a passé inaperçue. Incisions en avant et en arrière du trochanter; pus abondant; aggravation, température 40°, coma, diarrhée. Mort. Autopsie : col et fémur ont leur partie supérieure dépouillée de périoste; destruction du ligament rond. Endocardite végétante.

Obs. XLVI. — Lannelongue, pièce n° 673, musée Dupuytren.

P..., deux ans, rachitique. Père ostéomyélitique. Début huit jours avant par fièvre avec douleur au bras gauche qui est trépané. Dix jours après, localisation secondaire au fémur droit; gonflement de la partie postérieure; flexion avec abduction et rotation en dehors; craquements; adénopathie inguinale. Incision: le col du fémur est dénudé. Mort. Autopsie: vaste collection antérieure communique avec l'articulation; destruction de la synoviale; la tête est décollée et le col détaché de la diaphyse; le quart supérieur du fémur est privé de périoste.

Obs. XLVII. — Piéchaud, in *Revue mensuelle Gynéc.*, *Obst. et Pédiatrie*, avril 1903.

Fillette, treize ans, enfant un peu chétive, entre à l'hôpital des enfants avec gonflement douloureux de la cuisse droite et phénomènes généraux graves; fièvre, diarrhée, délire. Le début était survenu douze jours auparavant à la suite d'un faux pas. Attitude de flexion de la cuisse sur le bassin. Gonflement descend jusqu'au genou; œdème; pas de fluctuation. Résection de la tête fémorale; ouverture de deux collections purulentes. Guérison complète.

Obs. XLVIII. — A. Broca.

Rose P..., trois mois et demi; début par douleurs et gonflement de la

cuisse gauche accentué surtout à la partie supérieure et interne; téguments violacés; pas de ganglions. Incision postéro-externe; pus sous-périosté; trépanation au tiers supérieur de la diaphyse. Le pus est de nature staphylococcienne. Mort. Autopsie : abcès métastatiques des deux poumons; l'articulation coxo-fémorale est saine; col fémoral intact; il existe deux cavernes remplies de fongosités dans le grand trochanter.

Obs. XLIX. — A. Broca.

Jeanne F..., six ans; enfant chétive. Début brusque avec fièvre et douleurs dans la hanche droite; attitude d'abduction. État infectieux grave; température, 40° ; délire, coma. Trépanation du col fémoral dans sa moitié externe. Deux autres interventions pour extraire un séquestre une première fois; puis pour de l'ostéite diffuse. Guérison avec ankylose partielle de la hanche et atrophie musculaire notable.

Obs. L. — A. Broca.

Thérèse V..., neuf mois; bon état général. Douleurs et empâtement de la hanche gauche; gonflement notable au-dessus de l'arcade crurale, peau violacée, œdématiée, chaude. Incision antérieure; collection très importante remonte dans fosse iliaque. Mort. Autopsie : dénudation de la partie postérieure du col par destruction du périoste; tête fémorale en partie décollée.

Obs. LI. — A. Broca.

Louis M..., dix ans et demi; début brusque cuisse droite, douleurs vives avec symptômes généraux; type typhoïde. Ouverture spontanée d'un abcès qui laisse fistules persistantes. Avec le stylet, on rencontre os dénudé. Incision rencontre trochanter dur, éburné; séquestre à la base du col, occupant une cavité pleine de fongosités. Curettage du grand trochanter. Guérison complète avec légère boiterie.

Obs. LII. — A. Broca, *Bullet. Soc. Anat.*, 1885.

Octave N..., vingt-neuf ans; début insidieux à l'âge de treize ans; gonflement progressif; douleurs nocturnes. Pendant quinze ans, pas d'accidents aigus, seulement hanche raide et claudication. Formations successives de petits abcès incisés et guéris. Attitude coxalgique; flexion, abduction, rotation externe; limitation des mouvements. Hypertrophie du trochanter et du tiers supérieur de la diaphyse. Existence de deux fistules à la cuisse avec décollement étendu. Évidement du trochanter et extirpation d'un gros séquestre de cinq centimètres de long. Guérison.

Obs. LIII. — Delanglade.

S... Frédéric, quatre ans, habite maison humide et obscure. Début après grande fatigue; brusquement, fièvre intense et douleurs de la hanche droite. Puis gonflement; attitude en flexion avec abduction; aspect typhique. Fluctuation en avant et en dedans; veines superficielles dilatées. Douleurs violentes provoquées par les mouvements. Incision parallèle au col fémoral; articulation remplie de pus; périoste décollé, ostéite. Evidement à la curette de la moitié de la tête fémorale; encoche angulaire sur le sourcil

cotyloïdien pour drainage. Amélioration passagère. Incision nouvelle et large de la collection purulente sans intervention osseuse. Guérison deux mois et demi après seconde intervention. Marche défectueuse par attitude en adduction. A l'examen, le pus renfermait des pneumocoques encapsulés.

Obs. LIV. — A. Broca.

Blanche B..., neuf ans; réveil brusque avec douleurs très vives dans la cuisse droite et fièvre. Attitude en flexion et rotation externe; tuméfaction au triangle de Scarpa. Température, 40°. Incision antérieure : ouverture, articulation remplie de pus à staphylocoques ; trépanation du fémur. Guérison avec boiterie légère et un centimètre de raccourcissement.

L'étude comparative de ces observations nous permet de tirer quelques déductions statistiques. C'est ainsi que nous trouvons la proportion considérable de 32 morts pour 22 guérisons, soit à peu près 60 p. 100 de mortalité. Si nous recherchons la nature de l'agent afin d'en tirer un enseignement au point de vue de la gravité de chaque cas, nous voyons que le streptocoque donne 5 morts sur 6 malades, soit la proportion de 80 p. 100 de morts. Les staphylocoques paraissent agir d'une façon moins redoutable quoique grave, puisque sur 11 observations, nous avons relevé 7 guérisons et 4 morts, soit à peu près 30 p. 100 de mortalité. Lorsqu'il s'agit de pneumocoques, la gravité est moindre, puisque nous avons 2 guéris pour 1 mort.

Ces résultats concordent d'ailleurs avec les constatations cliniques de chirurgie générale et appuient l'opinion de Cardot, qui a cependant été un peu loin en voulant classer les ostéomyélites du fémur suivant leur nature bactérienne en :

1° Ostéomyélites polymicrobiennes.
2° — à streptocoques.
3° — à staphylocoques.
4° — à pneumocoques.

Pour ce qui est des ostéomyélites à bacille d'Eberth, nous n'en connaissons pas d'observation pour l'extrémité supérieure du fémur. A part cela, nos connaissances sur la nature des ostéomyélites, si elles nous renseignent sur la marche en général suraiguë et grave des ostéomyélites à streptocoques (Dardenne), sur les lésions moins violentes des infections à staphylocoques ou à pneumocoques, ne peuvent nous donner qu'un caractère d'ensemble actuellement encore bien insuffisant pour en faire la base d'une étude clinique. Ne savons-nous pas que le même staphylocoque est susceptible d'acquérir des virulences très inégales, qui, chez un sujet débilité, produira une évolution aussi rapide et aussi grave que le streptocoque

Tableau analytique des observations.

NOMS D'AUTEURS	AGE	SEXE	CÔTÉ	NATURE BACTÉRIOLOGIQUE	NATURE DE L'INTERVENTION	RÉSULTAT
1. Guyot.....	8 ans.	F.	D.	Staphylocoques.	Résection.	Guéris. Boiterie.
2. Piéchaud.....	11 ans.	F.	D.	—	Résection.	Guérison.
3. Lamothe (thèse).	9 mois.	F.	D.	—	Incision simple.	Guérison.
4. Lamothe (id.)..	15 jours.	F.	D.	—	Trépanation.	Mort.
5. Otto Soltmann..	1 an 1/2.	F.	D.	—	Pas d'intervention.	Mort.
6. Cœurderoy.....	14 ans.	M.	D.	—	Evidement du col.	Guér. Raccourc.
7. Cœurderoy.....	6 ans.	M.	G.	Streptocoques.	Incision.	Mort.
8. Cœurderoy.....	4 ans.	F.	D.	—	Evidement trochantér.	Mort.
9. Cœurderoy.....	?	M.	?	—	Curettage.	Guér. Raccourc.
10. Lecomte	6 ans.	F.	D.	Staphylocoques.	Résection.	Mort.
11. Poncet.....	14 ans.	M.	G.	?	Résection.	Mort.
12. Laure.....	11 ans.	M.	D.	Staphyl.; bacille de Koch.	Pas d'intervention.	Mort.
13. Laure.....	9 ans 1/2.	M.	D.	?	Pas d'intervention.	Mort.
14. Reynier.....	18 ans.	M.	G.	?	Incision.	Mort.
15. Braquehaye....	15 jours.	F.	D.	?	Incision.	Mort.
16. Braquehaye....	7 mois.	M.	D.	?	Arthrotomie.	Mort.
17. Braquehaye....	6 sem.	F.	D.	?	Incision.	Guéris. Boiterie.
18. Braquehaye....	2 ans.	M.	?	?	Incision.	Mort.
19. Braquehaye....	7 mois.	F.	G.	?	Trépanation.	Guérison. Allongement.
20. Lannelongue ...	6 ans 1/2.	M.	G.	?	Arthrotomie.	Mort.
21. Braquehaye....	11 mois.	F.	G.	Pneumocoques.	Trépanation.	Guérison.
22. Lannelongue ...	13 ans.	M.	D.	?	Désarticulation.	Mort.
23. Coudray	9 ans 1/2.	M.	G.	?	Pas d'intervention.	Mort.
24. Monnier	6 ans 1/2.	F.	G.	?	Pas d'intervention.	Mort.
25. Macnamara	9 ans.	M.	G.	Staphylocoques.	Incision.	Guérison.
26. Lannelongue et Achard.....	17 mois.	M.	D.	Pneumocoques.	Arthrotomie.	Mort.
27. Lannelongue ...	6 ans.	M.	G.	?	Incision.	Mort.
28. Chavannaz.....	4 ans.	F.	D.	Staphylocoques.	Evidement trochantér.	Mort.
29. Chipault	2 m. 1/2.	M.	D.	Streptocoques.	Pas d'intervention.	Mort.
30. Gosselin	16 ans.	M.	G.	—	Incision.	Mort.
31. Gosselin	16 ans.	F.	G.	?	Incision.	Mort.
32. Macnamara	14 ans.	F.	D.	?	Résection.	Guér. Raccourc.
33. Lefort	14 ans.	M.	G.	?	Pas d'intervention.	Mort.
34. Koplick	5 sem.	F.	?	Streptocoques.	Pas d'intervention.	Mort.
35. Koplick	2 sem.	?	G.	—	Résection.	Mort.
36. Demons.....	15 ans.	M.	D.	?	Résection.	Guér. Raccourc.
37. Braquehaye....	1 mois.	M.	G.	Strept. Staphyl.	Trépanation.	Mort.
38. Bégouin.....	32 ans.	M.	G.	Staphylocoques.	Evidement trochantér.	Guéris. Boiterie.
39. Venot.....	3 ans 1/2.	F.	G.	—	Trépanation.	Guérison.
40. Villemin	11 ans.	M.	D.	?	Résection trochantér.	Guérison.
41. Lannelongue ...	14 ans.	M.	D.	?	Curettage canal médullaire.	Guérison.
42. Cardot.....	14 ans.	M.	G.	Staphylocoques.	Evidement trochantér.	Mort.
43. Monnier	15 ans.	.	?	?	Résection extr. sup. sur étendue de 15 cent.	Guéris. avec boiterie. Raccourciss. 10 cent.
44. Lannelongue, Comby.....	5 ans.	M.	D.		Pas d'intervention.	Mort.
45. Campenon.....	7 ans 1/2.	M.	D.		Incisions multiples.	Mort.
46. Lannelongue ...	2 ans.	M.	D.	?	Incision.	Mort.
47. Piéchaud.....	13 ans.	F.	D.	?	Résection.	Guérison.
48. A. Broca.....	3 m. 1/2.	F.	G.	Staphylocoques.	Trépanation diaphyse.	Mort.
49. A. Broca.....	6 ans.	F.	D.	?	Trépanation du col.	Guérison avec atrophie.
50. A. Broca.....	9 mois.	F.	G.	?	Incision.	Mort.
51. A. Broca.....	29 ans.	M.		?	Evidement trochantér.	Guérison.
52. Broca.....	9 ans.	F.	D.	Staphylocoques.	Trépanation.	Guérison. Boiterie légère.
53. Delanglade.....	4 ans.	M.	D.	Pneumocoques.	Evidement.	Guérison.
54. Broca.....	10 a. 1/2.	M.	D.	?	Curettage trochantér.	Guérison.

le plus malin, alors qu'au contraire, chez un individu résistant, il évoluera avec les caractères de lenteur que l'on est habitué à attribuer au pneumocoque.

Ce qui ressort très nettement de l'ensemble de ces observations, c'est la gravité toute particulière de l'ostéomyélite de l'extrémité supérieure du fémur, qui rentre pour les 2/3 des cas signalés par Dupin dans sa thèse sur les « Ostéomyélites suraiguës ». Le pronostic des ostéomyélites de l'extrémité supérieure du fémur est donc très grave. A la période aiguë, les décès rapides observés par septicémie ou un peu plus lentement par pyohémie ont ici une fréquence toute particulière, due à la fois au volume des os intéressés et surtout à l'arthrite coxo-fémorale suppurée que nous avons notée dans 47 observations. A la période tiède ou froide des ostéomyélites du fémur, quand la hanche suppure, il faut toujours s'attendre à de nouvelles poussées aiguës ou bien à la terminaison fatale par septicémie chronique. Dans leur très intéressant mémoire, Broca, Delanglade et Barbarin signalent une mortalité de 50 p. 100, tandis que Bruns et Honsell ne donnent que 15 morts sur 106 observations. La très notable différence en faveur de ces deux derniers auteurs s'explique par ce fait que leurs malades ont été vus à la période chronique de leur évolution.

L'arthrite coxo-fémorale n'assombrit pas seulement le pronostic immédiat; elle compromet aussi par ses suites, ses ankyloses, ses attitudes vicieuses, le bon fonctionnement ultérieur du membre.

IV. — Diagnostic.

Le diagnostic de cette localisation de l'ostéomyélite a une importance toute particulière et nous ne saurions trop, après la lecture de nos observations, insister sur la nécessité de faire un diagnostic précoce. Ce diagnostic consiste à reconnaître les autres infections susceptibles de revêtir une apparence clinique analogue; puis, ayant reconnu qu'il s'agit bien de cette affection, de séparer l'ostéomyélite de l'extrémité supérieure du fémur des ostéomyélites du bassin : ilion, ischion, pubis, ou des ostéomyélites fémorales inférieures avec propagation diaphysaire.

Lorsque la première partie du diagnostic est erronée, il faut bien le reconnaître, c'est que l'examen chirurgical a été fait superficiellement. *Sachons penser à la possibilité des ostéomyélites*, surtout de leurs formes profondes et rares, telles que celles des vertèbres et celles de l'épiphyse supérieure du fémur, et nous éviterons à nos petits malades les désastres qu'ont jusqu'ici produits ces deux

formes particulièrement dangereuses parce qu'on les connaît moins, alors que plus que toutes les autres localisations elles réclament la précocité du diagnostic.

En raison des accidents généraux et locaux, les affections que l'on pourra confondre seront suivant les cas : la *fièvre typhoïde*, le *rhumatisme articulaire aigu*, les *arthrites blennorragiques*, le *phlegmon diffus*, l'*abcès pelvien*, la *psoïtis* et la *coxalgie*.

La *dothiénentérie* a un début moins brusque; l'étude de la température qui monte progressivement pour atteindre le plateau, les selles fréquentes caractéristiques, la nature des douleurs articulaires qui se localisent rarement sur une seule articulation, qui sont toujours poly-articulaires, la séro-réaction d'Ehrlich, les taches rosées lenticulaires seront utiles dans le diagnostic que l'on aura à faire. Nous devons toutefois songer que le bacille d'Eberth est susceptible de s'essaimer dans les épiphyses osseuses, mais nous rappellerons que ces ostéites typhiques surviennent tardivement pendant la convalescence. Nous ne connaissons pas enfin de cas d'ostéomyélite de l'extrémité supérieure du fémur de nature éberthienne.

Le plus souvent, ce qui égare le diagnostic du côté de la fièvre typhoïde, c'est la prédominance des signes généraux d'infection et la latence des signes locaux qui existent, mais à un rang secondaire, et demandent à être recherchés soigneusement.

Le *rhumatisme articulaire* est rare dans le jeune âge; on ne commence à l'observer qu'à partir de quinze ou seize ans, alors qu'au contraire, le plus grand nombre des observations d'ostéomyélite aiguë ont été prises chez des enfants au-dessous de cet âge.

De plus, le début de l'affection est beaucoup moins brusque et l'état général moins inquiétant; les douleurs siègent sur plusieurs articulations, enfin, l'épreuve du traitement au salicylate permettra de reconnaître très rapidement le rhumatisme.

L'*arthrite aiguë spontanée* de l'articulation coxo-fémorale est exceptionnelle chez les enfants. Lorsqu'on trouve chez un enfant ou un adolescent des signes de mono-arthrite fébrile de la hanche, on peut en toute sécurité penser qu'il s'agit d'ostéomyélite et, dans tous les cas, l'intérêt du petit malade est dans cette tournure du diagnostic.

Les arthrites décrites par Charrier (thèse, Lyon, 1889) et Bokaï, de Buda Pesth, dans le cours de la varicelle se reconnaîtront à cette circonstance même, à leur marche tout à fait suraiguë et au calme procuré par l'immobilisation.

La *coxalgie* représente certainement avec la fièvre typhoïde et le rhumatisme le plus grand nombre des erreurs qui ont été commises. Sans doute, dans l'ostéomyélite, il y a de la claudication, de la raideur

par contracture, de la douleur spontanée ou provoquée comme dans la coxalgie. Mais ce qui différenciera les deux affections, c'est le début brusque, la marche fébrile de l'ostéomyélite, la douleur que rien ne calme, observés dans l'ostéite aiguë, alors que dans la coxalgie, le début est toujours insidieux, à peu près toujours apyrétique, la douleur moins bien localisée, moins anatomiquement caractérisée, et très heureusement modifiée par le repos; elle s'irradie souvent au genou (gonalgie de la coxo-tuberculose).

Mais il faut bien savoir que ce sont surtout les phénomènes généraux du début qui permettront de faire ce diagnostic différentiel.

La *mono-arthrite blennorragique* est rare chez l'enfant; elle sera surtout reconnue par l'existence d'urétrite ou d'ophtalmie à gonocoque de Neisser. Il serait bien difficile de distinguer les formes atténuées subaiguës, décrites par Poncet sous le nom de pseudo-coxalgies, d'une coxalgie véritable avec fièvre modérée, si l'on n'avait pour faciliter ce diagnostic le secours des anamnestiques.

Le *phlegmon diffus* a beaucoup des symptômes de l'ostéomyélite : symptômes généraux analogues et parmi les signes locaux, la douleur qui est plus superficielle, l'empâtement moins profond; l'indolence des mouvements de l'articulation n'est pas à comparer avec l'impotence fonctionnelle, si nette dans les ostéomyélites, et cependant Broca s'y est trompé.

L'*abcès pelvien et la psoïtis* pourront quelquefois présenter des difficultés; cependant l'attitude n'est pas celle de l'ostéomyélite; la palpation iliaque révèle de la tuméfaction et de la douleur.

Dans les cas douteux, il sera bon de faire un examen du sang avec ensemencement; c'est là un renseignement utile au point de vue du diagnostic de l'évolution ultérieure.

Lorsque le diagnostic d'ostéomyélite est porté, la plus grande difficulté se trouve résolue. Il est en effet plus facile de reconnaître et de différencier l'*ostéomyélite de l'os iliaque*, quoique cela ne soit pas toujours sans présenter de difficulté. L'*ostéomyélite de l'ischion*, dont Braquehaye a rapporté une très intéressante observation chez un enfant de quatorze ans, se caractérise par un maximum des accidents douloureux du côté de cet os. Le gonflement était plus accusé à la région externe, et s'étendait très peu du côté de la diaphyse fémorale; la fluctuation était très nette et le réseau veineux très développé; enfin, à l'examen sous chloroforme, on put faire exécuter au membre inférieur des mouvements normaux, en général très difficiles à produire dans les cas où la tête fémorale ou le col sont atteints.

Les *ostéomyélites du pubis* ont des symptômes qui se rapprochent

encore davantage de ceux de l'ostéomyélite aiguë de la tête fémorale. Cependant le maximum des signes siège du côté du pli inguino-crural, où l'on trouve le maximum de la douleur et où apparaît une tuméfaction qui peut soulever les vaisseaux fémoraux. Il est assez fréquent d'observer des troubles de voisinage tels qu'œdème des grandes lèvres ou du scrotum. Le professeur Girard, de Grenoble, a publié au Congrès de Chirurgie de 1892 une observation d'ostéomyélite aiguë du pubis où on retrouvait tous les caractères de l'ostéomyélite du fémur associés à ceux de la coxalgie suraiguë.

Le diagnostic pourra dans certaines circonstances s'aider du secours de la radiographie, qui sera très peu utile dans la période de début, mais qui serait susceptible de faire reconnaître les altérations profondes tardives, telles que le décollement de l'épiphyse supérieure et la séparation de la tête fémorale.

Par ce nouveau moyen d'exploration dont parle Charrézieux dans sa thèse, on pourra encore constater les luxations spontanées survenant dans le cours de l'ostéomyélite comme complication tout à fait exceptionnelle (Hartmann).

Le diagnostic bactériologique est important, mais dans l'état actuel de la question, ne présente pas un grand intérêt au point de vue clinique et thérapeutique. Dans toutes les observations, il n'a d'ailleurs été fait qu'après examen préalable du pus. Les malades ne présentent pas en effet de signes bien nets qui permettent d'affirmer que l'on a affaire à une ostéomyélite de telle ou telle variété microbienne. Dardenne a bien essayé de résoudre ce diagnostic particulier, mais il ne nous paraît pas que cette différenciation puisse actuellement être faite.

Les complications locales ou éloignées seront facilement reconnues à leurs signes propres ; il pourra même survenir ce fait que l'apparition d'un foyer secondaire conduit au diagnostic du foyer primitif.

Le pronostic de l'ostéomyélite de la hanche est grave; grave immédiatement puisqu'il donne une mortalité considérable, grave par ses complications possibles; grave enfin, puisqu'elle s'accompagne souvent de troubles de la fonction du membre. Et au point de vue de la sécurité et du renom du chirurgien, celui-ci doit toujours prévenir les parents de la nécessité de l'opération qui est faite pour sauver la vie de l'enfant et qui, malgré tout, pourra laisser un raccourcissement, une mobilité exagérée de la hanche, une ankylose, toutes lésions qui sont à peu près inévitables et au sujet desquelles le médecin doit faire toutes ses réserves au point de vue de l'avenir.

V. — Traitement.

Les indications de l'ostéomyélite de l'extrémité supérieure du fémur sont les mêmes que celles des ostéomyélites en général. Il n'y a pas d'autres indications au point de vue curatif que les indications chirurgicales sanglantes, qu'il faut faire *hardiment et d'une façon précoce.*

Pour l'ostéomyélite du grand trochanter décrite par Lannelongue, la conduite à tenir est simple. Incision longitudinale sur le trochanter, trépanation, drainage. Tels sont les trois temps de l'intervention, qui, dans ces cas, ne présente aucune difficulté.

Tout autre sera la question si, comme cela est la règle, nous considérons une ostéomyélite de la tête fémorale avec participation articulaire.

La conduite à tenir a été diversement jugée; pour les uns, on ouvre simplement l'articulation sans toucher aux extrémités osseuses; pour d'autres, et en particulier pour le professeur Lannelongue, la trépanation s'impose. Celle-ci même ne serait pas suffisante pour bien drainer le foyer et d'après Rochet et Chassaignac, il faudrait pratiquer la désarticulation coxo-fémorale : opinion par trop exagérée et qui ne paraît pas soutenable; ou encore, opinion soutenue par un plus grand nombre de chirurgiens, et en particulier par notre maître le professeur Piéchaud, faire la résection immédiate systématique de l'extrémité supérieure du fémur. En présence d'opinions aussi éloignées, n'est-il pas évident qu'il n'y a pas une conduite unique, mais bien des cas particuliers ayant chacun leurs indications.

Les incisions pourront être faites en avant ou en arrière : les incisions antérieures (Lücke-Schede), faites en dedans ou en dehors des vaisseaux, permettent d'arriver plus rapidement sur l'articulation, de débrider largement la capsule et d'agir, par l'incision interne, sur la face antérieure et interne du col, par l'incision externe, sur la partie externe du col qui avoisine le grand trochanter et sur le grand trochanter lui-même.

L'incision postérieure de Langenbeck aborde l'articulation dans un point plus profond à travers les masses musculaires, mais elle assure un drainage plus complet et doit être le procédé de choix.

Il est certain qu'il y a des cas où la simple arthrotomie suffit : Ollier, Gangolphe ont incisé ainsi des abcès sous-périostiques et cette simple intervention a suffi pour assurer la guérison.

Mais la plupart du temps, l'arthrotomie pratiquée seule sera insuf-

fisante; il faudra la combiner avec une trépanation du col fémoral (Chavannaz), qui, s'adressant aux altérations osseuses primitives, paraît réaliser de meilleures conditions de drainage. Cependant, ainsi que le disait Ollier, *à la hanche, la résection est la plus haute expression du drainage*. Cette opération rallierait certainement l'unanimité des suffrages si le plus souvent elle ne laissait après elle une véritable infirmité par raccourcissement du membre. Enfin, il est incontestable qu'elle constitue une opération souvent laborieuse et dont la mortalité est évaluée par Brun et Broca à 12 p. 100, ce qui est encore bien élevé. La résection partielle du rebord cotyloïdien préconisée par Delanglade ne nous paraît pas devoir répondre à un drainage large et sûr de la cavité articulaire. *Pour bien drainer, il faut réséquer; mais en réséquant, on risque d'avoir du raccourcissement*. Tel est le problème difficile à résoudre. Dans les cas pris au début, nous adoptons la manière d'agir de Broca, qui dit obtenir d'excellents résultats de l'arthrotomie large avec évidement des parties dénudées du col fémoral sans résection de la tête. Est-ce à dire que la résection ne soit jamais indiquée? Certes non, mais elle le sera rarement si l'on n'intervient pas trop tard. Lorsque le tissu du col et de l'extrémité fémorale supérieure se trouve profondément altéré ou qu'il existe un décollement de la tête, il n'y a pas à hésiter, c'est à la résection qu'il faut recourir, et nous savons que dans quelques observations, telles que celles de Broca, Demons et Piéchaud, elle a pu être faite sans être suivie, après guérison opératoire, de troubles sérieux dans le fonctionnement du membre. Dans ces cas, qui sont les plus nombreux parmi ceux qu'on observe, il ne faut pas hésiter : *l'arthrotomie est insuffisante*, elle expose à la continuation des accidents septicémiques, *c'est la résection qu'il faut pratiquer*.

Quelle que soit la nature de l'intervention faite, il faut toujours laisser largement ouverte la plaie cutanée, afin d'assurer le libre écoulement du pus et des parties molles ou osseuses détruites par l'inflammation. On fera aussi grande attention à la position du membre pour éviter l'ankylose si possible et pour la rendre utile si elle se produit.

Le traitement ultérieur des ankyloses vicieuses, des raccourcissements, conséquences fâcheuses, mais fréquentes de l'ostéomyélite de l'extrémité supérieure du fémur si elle est traitée tardivement, a été particulièrement bien étudié par Bruns et Honsell dans leur travail. Dans les cas d'ankyloses avec attitudes vicieuses, c'est à l'ostéotomie sous-trochantérienne (opération de Kirmisson) que l'on aura recours.

REVUE DES SOCIÉTÉS SAVANTES

SOCIÉTÉ DE CHIRURGIE

Du 24 février au 16 mars 1904.

De l'appendicalgie (Suite de la discussion).

M. Picqué pense que M. Guinard a été bien inspiré en venant attirer l'attention sur certains faits particuliers démontrant que beaucoup de prétendues névralgies intra-abdominales, attribuées à un état pathologique des organes abdominaux, étaient le fait d'une lésion appendiculaire. Mais M. Guinard va beaucoup trop loin en affirmant que beaucoup d'affections, comme le fibrome utérin, la hernie, le rein mobile, sont indolentes par elles-mêmes et que, si l'on constate des douleurs, c'est qu'il existe une appendicite concomitante. On a déjà fait remarquer que les détails qu'il donne sur l'état des appendices enlevés ne sont pas suffisamment probants pour entraîner la conviction. M. Picqué puise ses objections dans l'étude d'une catégorie de malades qu'il a plus particulièrement l'occasion d'observer dans son service de chirurgie des asiles d'aliénés : il s'agit des obsédés et des hypocondriaques. Un très grand nombre de ces malades souffrent du ventre durant toute leur vie, et la chirurgie s'exerce en vain sur elles. Jadis on leur enlevait les ovaires et on leur faisait subir toutes les opérations de la gynécolgie sans arriver à leur procurer le soulagement cherché. Si l'on suivait M. Guinard, on leur enlèverait, aujourd'hui, l'appendice.

M. Walther trouve que M. Guinard a insisté avec raison sur les innombrables erreurs de diagnostic auxquelles peut donner lieu l'appendicite chronique, erreurs qui tiennent à ce que cette appendicite chronique est encore fort mal connue. M. Guinard a fait allusion aux cas où cette affection est masquée par l'existence d'autres lésions; mais il a négligé de donner les signes cliniques qui permettent de faire le diagnostic. Or, ce diagnostic est très souvent possible. M. Guinard a eu le tort de considérer la douleur comme le signe principal de l'appendicite chronique, à ce point qu'il caractérise l'affection du nom d'appendicalgie. C'est là une erreur. On sait qu'au point de vue anatomique, l'appendicite est caractérisée par une folliculite évoluant sourdement, insidieusement. C'est une infection chronique qui se traduit cliniquement par des troubles digestifs et des troubles généraux ressortissant à toute infection chronique. Tous ces signes ne sont pas toujours également accusés, et suivant la prédominance de l'un ou de l'autre, des erreurs de diagnostic peuvent être commises. Mais M. Walther pense que par l'examen attentif des phénomènes généraux et

par l'étude des symptômes locaux, le diagnostic est presque toujours possible.

De la jéjunostomie (Suite de la discussion).

M. Walther n'a pratiqué qu'une seule fois la jéjunostomie et a pratiqué la simple ouverture latérale de l'anse. Il s'agissait d'un homme atteint de néoplasme stomacal ayant envahi la plus grande partie des deux faces de l'estomac et n'ayant laissé aucune place pour une gastro-entérostomie. L'état de cachexie du malade commandait l'opération la plus rapide, et, au lieu de pratiquer l'abouchement en Y, M. Walther fit simplement une entérotomie sur la première anse jéjunale en ayant soin de faire une très petite ouverture et de la placer au fond d'un entonnoir formé par l'application de deux points de suture sur la paroi intestinale. Le résultat fut très satisfaisant; le fonctionnement de la bouche fut très bon; la continence était parfaite à la condition de ne pas injecter une trop grande quantité de liquide. L'état général s'améliora, et le malade survécut plus de trois mois à l'opération. Un point intéressant était relatif au mode d'alimentation. Au début, l'anse intestinale ne pouvait recevoir que très peu de liquide; peu à peu elle se laissait dilater, et la quantité de liquide que l'on pouvait injecter augmentait chaque jour, si bien qu'au bout d'un mois on pouvait injecter 260 grammes de liquide à la fois. — M. Walther signale ce fait, qu'après l'opération, le malade put boire, sans vomir, une petite quantité de lait, ce qui lui était impossible avant l'opération.

M. Terrier fait toujours la jéjunostomie latérale, parce qu'elle est l'opération la plus simple et qu'il s'agit toujours de malades en état très grave, chez lesquels l'intervention la plus rapide est la meilleure. Il suture l'anse intestinale verticalement, afin d'assurer plus facilement la continence de l'intestin, qu'il a obtenue dans tous les cas.

M. Lejars signale un fait de duodénostomie latérale sur la deuxième portion, dans lequel il se produisit au bout de quelques jours une véritable intolérance intestinale; la moindre ingestion de lait était suivie presque immédiatement d'une selle liquide.

Sur les corps étrangers des bronches (Discussion).

M. Sébileau estime que l'extraction des corps étrangers des bronches est plus facile chez l'enfant que chez l'adulte à cause de la brièveté de la trachée. Néanmoins l'extraction par la pince à travers l'ouverture faite sur la trachée a toutes chances de rester encore longtemps la règle clinique. En effet, le bronchoscope, qui est un admirable instrument, n'est pas d'un maniement simple et facile.

M. Kirmisson relate l'observation d'un enfant de cinq ans qui avait avalé une salière en verre ; celle-ci s'était logée dans la bronche droite. Pour en pratiquer l'extraction, il fit construire un crochet en argent, analogue à celui qu'il emploie pour l'extraction des corps étrangers de l'œsophage. Après trachéotomie, cet instrument fut introduit sans difficulté dans la bronche droite; mais quand on a voulu le retirer, la chose fut impossible. L'enfant asphyxia progressivement et succomba. A l'autopsie, on trouva que le cro-

chet avait perforé la paroi postérieure de la bronche, d'une minceur extrême.

M. Michel (de Nancy). — *Cinq observations d'hystérectomie subtotale par hémisection, pour suppuration annexielle.*

Rapport de M. Faure.

M. Michel rapporte cinq observations d'hystérectomie abdominale subtotale pour suppuration annexielle. Ces cas étaient d'une complication extrême à cause des adhérences étendues aux parois pelviennes, aux intestins, à l'os iliaque. Dans ces cinq cas M. Michel a eu recours à l'hémisection utérine, qui lui a permis de terminer ces opérations difficiles d'une façon satisfaisante et de guérir ses malades.

M. Faure félicite M. Michel de s'être rendu compte que, dans certaines circonstances, il valait mieux abandonner un procédé qui nous est familier pour en employer un autre mieux adapté aux lésions à combattre. La technique de l'hystérectomie abdominale pour suppurations pelviennes doit être subordonnée à une méthode qui repose entièrement sur la règle suivante. Les annexes enflammées sont beaucoup plus faciles à décoller des organes auxquels elles adhèrent, lorsqu'on les aborde par dessous et de bas en haut. En conséquence, il faut s'arranger pour aller attaquer par dessous les annexes adhérentes et pour cela il faut manœuvrer de façon à gagner, par la voie la plus simple et la moins encombrée, le pôle inférieur du bloc utéro-annexiel. Mais la voie la plus simple et la moins encombrée n'est pas toujours la même, et voilà pourquoi on est obligé d'employer des procédés différents.

Le choix du procédé est facile, dès qu'on s'est rendu compte des lésions : c'est le degré des adhérences des annexes malades aux organes voisins qui décidera de la voie à suivre et du procédé à employer. Si les annexes sont libres, tous les procédés sont bons. M. Faure emploie de préférence la décollation utérine, qui permet d'enlever l'utérus en quelques secondes et d'attaquer des deux côtés les annexes par dessous. Si les annexes sont adhérentes d'un côté seulement, c'est le procédé américain de Kelly qui conviendra le mieux ; on descend de haut en bas dans le ligament large libre, en dehors des annexes non adhérentes, pour trancher le col et attaquer de bas en haut les annexes du côté opposé. Si les annexes des deux côtés sont adhérentes, le procédé de Kelly devient insuffisant, et c'est le procédé de Terrier qui convient. Il consiste à enlever d'abord l'utérus en le séparant des deux côtés des annexes malades. Puis on attaque de chaque côté les annexes par dessous. Mais ce procédé n'est bon qu'à la condition qu'on arrive à facilement séparer le corps utérin des annexes voisines. Il n'en est pas toujours ainsi, et alors intervient l'hémisection utérine. Celle-ci a le grand avantage d'offrir, dans chaque moitié utérine, un point d'appui solide qui permet d'attirer vers le haut le pédicule interne des annexes avec beaucoup plus de facilité et de sécurité que lorsqu'on est obligé de saisir directement les tissus friables qui constituent ce pédicule. Enfin, le cas le plus difficile est celui dans lequel l'utérus en rétroflexion et les

annexes malades sont adhérents au fond du cul-de-sac de Douglas, à tel point que le fond de l'utérus est inaccessible et que rien ne permet de l'amener en avant pour pratiquer l'hémisection. C'est alors à la décollation antérieure qu'il faut avoir recours; le col est sectionné d'avant en arrière; le corps utérin saisi par la tranche cervicale se laisse alors amener en avant, la main passe entre le col, d'avant en arrière, et gagne ainsi directement le fond du Douglas où elle rencontre les annexes qu'elle aborde par-dessous et de bas en haut.

M. Schwartz a eu souvent recours à l'hémisection utérine et ne saurait trop insister sur la facilité que ce procédé donne à l'opération.

M. Ricard emploie aussi fréquemment et avec succès les différents procédés indiqués par M. Faure, et suivant les cas.

M. Potherat. — *Tétanos traumatique. Guérison.*

M. Potherat présente un jeune homme qui, huit jours après avoir reçu un coup de pistolet dans la paume de la main droite, fut pris de tétanos. On fit immédiatement une injection de 10 centimètres cubes de sérum antitétanique de l'Institut Pasteur. Aucune amélioration. On administre alors le chloral à haute dose, et ce n'est que trois jours après l'emploi de ce médicament que les attaques convulsives commencèrent à diminuer de fréquence; mais elles persistèrent pendant quinze jours. La maladie dura environ six semaines; les doses considérables de chloral, continuées à 12 ou 15 grammes par jour, furent très bien supportées.

M. Bazy a cité un cas de tétanos guéri par le chloral à haute dose, et ce malade, qui recevait en même temps des injections de sérum antitétanique, voyait son tétanos s'aggraver quand on diminuait les doses de chloral. Si l'action préventive du sérum antitétanique est bien démontrée, l'action curative l'est beaucoup moins.

M. Labbé estime que l'action préventive du sérum antitétanique est bien démontrée chez les animaux, puisque le tétanos à la suite de la castration a presque disparu sous son influence chez le cheval.

M. Lucas Championnière pense que la question de la guérison du tétanos et de l'action du sérum antitétanique est encore difficile à juger. Le tétanos est susceptible de guérir spontanément. D'autre part, certains faits semblent bien démontrer l'action du sérum, surtout depuis qu'on pratique les injections intra-cérébrales et qu'on emploie des doses beaucoup plus considérables.

M. Terrier rapporte l'observation d'un blessé, qui, inoculé de sérum antitétanique aussitôt après son accident, et soigné par des injections et des lavages à l'eau oxygénée, est pris, après sept jours, d'accidents simulant d'abord le rhumatisme articulaire aigu, puis des phénomènes tétaniques très nettement accusés. Le traitement, d'abord dirigé contre les accidents rhumatismaux, est modifié, et l'on fait une ponction et une injection dans le liquide intra-rachidien d'une solution de sérum antitétanique; en même temps on institue un traitement au chloral. Le malade guérit.

M. Bazy s'explique sans difficulté certains échecs apparents du sérum antitétanique comme moyen préventif. En effet, on sait que le microbe du tétanos agit seulement par la toxine qu'il sécrète, et d'autre part, l'action du sérum antitétanique n'est que temporaire. Si donc, au niveau de la plaie, il y a continuation de la fabrication de toxine alors que l'action du sérum est épuisée, les symptômes du tétanos peuvent éclater. Ces conditions sont remplies dans les plaies infectées où le pouvoir phagocytaire des leucocytes s'exerçant de préférence sur les microbes étrangers, laisse intactes les spores du tétanos. C'est pourquoi il faut renouveler les injections du sérum antitétanique tous les dix à douze jours.

M. Walther fait remarquer la difficulté qu'on a à faire les injections intrarachidiennes chez les tétaniques. Dans un cas, il dut avoir recours à l'anesthésie chloroformique, et celle-ci ayant paru exercer une influence heureuse sur les crises, fut continuée pour arrêter les crises à leur début.

M. Rochard rappelle que la méthode d'anesthésie générale à déjà été proposée et employée avec succès dans le tétanos.

M. Potel (de Lille). — *Sur un cas de kyste du mésocôlon transverse.*

Rapport de M. Picqué.

M. Potel adresse une observation dans laquelle il a extirpé un kyste du mésocôlon transverse en même temps qu'un gros ganglion. L'examen histologique de ces deux pièces montre dans le ganglion des foyers nécrobiotiques et dans la paroi du kyste une structure analogue à celle de la coque de ces foyers nécrobiotiques. M. Potel en déduit une pathogénie des kystes du mésocôlon transverse qui est autre que celle soutenue autrefois par Rokitansky et Potain et qui consiste à admettre que ces kystes reconnaissent pour origine la transformation kystique d'une ancienne adénite tuberculeuse.

M. Bazy. — *De l'hydronéphrose intermittente.*

A l'occasion de deux observations d'hydronéphrose intermittente traitée dans un cas par la néphrectomie et dans l'autre, par la section de brides fibreuses qui faisaient obstacle à l'embouchure de l'uretère, M. Bazy expose ses idées sur la pathogénie de l'hydronéphrose intermittente et s'efforce de démontrer que cette affection doit être rattachée à une disposition particulière du bassinet, disposition congénitale, plutôt qu'au rein mobile.

Contre la relation entre le rein mobile et l'hydronéphrose intermittente, M. Bazy invoque : 1° la rareté extrême chez l'homme du rein mobile et la fréquence relative chez lui des hydronéphroses; 2° la fréquence des hydronéphroses à gauche par rapport à celles qu'on observe à droite, et la rareté relative du rein mobile à gauche comparé au rein mobile droit.

Quand l'hydronéphrose coexiste avec le rein mobile, ce dernier est plutôt la conséquence que la cause de la première. En effet, la mobilité rénale résulte de l'augmentation du volume et du poids du rein par l'accumulation de liquide dans le bassinet.

M. Bazy considère également comme une illusion cette disposition qui fait du passage de l'uretère sur une branche artérielle, de son chevauche-

ment sur cette branche et de sa coudure sur elle la cause des hydronéphroses. Le chevauchement et cette coudure sont secondaires au développement de la poche, et M. Bazy les explique par la fixité du point supérieur de branche artérielle à son origine dans l'artère rénale, tandis que le point supérieur de l'uretère est mobile et s'abaisse avec l'augmentation de volume du bassinet. M. Bazy présente à l'appui de cette hypothèse une pièce provenant de l'une des deux observations précitées.

M. Delbet rapporte deux observations d'hydronéphrose intermittente traitée par l'urétéro-pyélostomie. Dans l'une, l'uretère s'insérait très haut sur la poche, mais lui était adhérent sur une certaine longueur et formait une sorte d'éperon; il suffit de sectionner cet éperon et de suturer en V les deux lèvres de la section urétérale aux deux lèvres de l'incision du bassinet. Dans la seconde observation, la poche hydronéphrotique était vide et ses parois étaient pleines; l'insertion de l'uretère se faisait également en un point très élevé. M. Delbet sectionna l'uretère, non au point de son insertion, mais à un centimètre au-dessus, en enlevant avec lui une collerette du bassinet, et cela pour éviter le rétrécissement ultérieur; il réséqua ensuite une grande partie de la poche, fit la suture suivant le grand axe du rein et inséra l'uretère à la partie la plus déclive. Les suites opératoires furent fort simples. Ultérieurement, en voulant s'assurer du fonctionnement du rein opéré, M. Delbet eut la surprise de constater que l'exploration avec le diviseur donnait un résultat nul du côté opéré, tandis que le cathétérisme urétéral affirmait un fonctionnement normal.

M. Tuffier a pu vérifier la valeur réelle des néostomies rénales ou pyéliques sur un cas récent d'une femme, chez laquelle il avait fait, pour une hydronéphrose intermittente, une antéro-pyélo néostomie. Quelques semaines après l'opération, cette malade accuse un état de gêne persistante du côté opéré, et des examens réitérés au diviseur indiquèrent une absence de fonctionnement du rein en question. Aussi M. Tuffier se décida-t-il à faire la néphro-urétrectomie. Sur le rein, il put constater que l'uretère était oblitéré au niveau de l'anastomose et que pas une goutte d'urine ne passait dans l'uretère.

M. Poirier. — *Traitement du cancer de la langue.*

M. Poirier présente deux des cinq malades qui ont fait le sujet de sa communication de 1902 sur le traitement opératoire du cancer de la langue. Ces deux malades sont en bonne santé et sans apparence de récidive et sont opérés l'un depuis 33 mois, l'autre depuis 22 mois. Des trois autres malades, l'un était mort très rapidement après l'opération, le second est mort au bout de 13 mois et le troisième n'a pas donné de ses nouvelles. Sur cinq opérés, il y en a donc deux qui ont bénéficié largement de l'opération, et cependant ils étaient atteints de lésions graves. L'un d'eux présentait un envahissement du plancher de la bouche et du pilier antérieur. Aussi M. Poirier maintient-il les conclusions posées dans son mémoire de 1902. Il espère que l'opération étendue et anatomiquement logique qu'il y a exposé est de nature à fournir des résultats durables, pourvu que l'intervention ait lieu à une époque assez rapprochée du début de la maladie.

M. Poirier fait observer qu'un des deux opérés qu'il présente est syphilitique; dans la grande majorité des cancéreux de la langue qu'il a observés, il a noté la syphilis, confirmant ainsi la remarque faite par M. Fournier.

M. Sebileau partage les opinions de M. Poirier, mais fait remarquer néanmoins que les malades présentés par ce dernier paraissent avoir été ce que l'on appelle de bons cas. Ils portent l'un et l'autre des moignons qui indiquent qu'il s'est agi chez eux d'ablation partielle. Or, il est une grande différence, en ce qui concerne le pronostic opératoire, entre les cancers antérieurs et partiels, même quand ils envahissent le plancher, et les cancers postérieurs, qui atteignent en même temps que la base de la langue, l'épiglotte et la paroi pharyngée. La plupart de ces derniers meurent dans les premiers jours qui suivent l'intervention. Mais ces considérations ne doivent pas empêcher les chirurgiens de marcher dans la voie tracée par M. Poirier.

M. Quénu croit, comme M. Poirier, à l'utilité de l'ablation la plus large possible des ganglions, et la ligature de la carotide externe facilite l'ablation du cancer. Il a été amené à cette pratique en suivant un malade qu'il a opéré en 1889 et qui était atteint d'un cancer de la langue ayant envahi le plancher de la bouche et s'étendant jusqu'à l'épiglotte. Cet homme a survécu sept ans. Mais il s'en faut qu'il en soit toujours ainsi; le pronostic de ces opérations dépend de bien des facteurs encore indéterminés. M. Quénu a pu vérifier une remarque faite par M. Th. Anger : dans les cas où l'on trouve des ganglions friables, réduits en bouillie, la récidive est très rapide.

M. Segond est également partisan des ablations larges des ganglions. Mais est-on assuré de les enlever tous et toujours? Les résultats obtenus jusqu'à présent ne lui paraissent pas devoir provoquer un grand enthousiasme.

M. Pozzi fait observer qu'en ce qui concerne le cancer de l'utérus, les opérateurs qui prescrivent l'ablation large des ganglions n'ont pas sensiblement modifié la durée de la survie des malades.

M. Labbé pratique depuis fort longtemps aussi loin que possible la destruction des voies lymphatiques de la région atteinte de cancer et a obtenu ainsi des survies très longues. La langue est une des régions les moins favorisées; cependant, dans deux cas où il avait fait la ligature préalable des linguales et l'ablation des ganglions de la région, il a eu une survie de six ans et de treize ans.

M. Faure partage la foi de M. Poirier dans la cure chirurgicale du cancer et se propose d'apporter les faits dans lesquels il puise les éléments de cette conviction.

M. Ricard reproche à la technique de M. Poirier d'être à la fois trop anatomique et pas assez. Trop anatomique, parce qu'il s'autorise du fait anatomique de la large communication lymphatique des deux moitiés de la langue pour aller extirper les ganglions du côté opposé à la lésion: or, la clinique enseigne que les récidives ne se font jamais de ce côté. D'autre part, il n'est pas assez anatomique, puisque de par l'anatomie, la logique exigerait que M. Poirier fît dans tous les cas l'ablation totale de la langue,

puisque les lymphatiques de toute la langue communiquent largement, et qu'il ne se contentât pas d'enlever seulement les ganglions, mais aussi tous les tissus que traversent les lymphatiques aboutissant à ces ganglions. Il faudrait en particulier enlever le plancher buccal qui est le lieu de passage par excellence de ces lymphatiques, et qui est en fait le lieu de récidive du néoplasme lingual. Aussi la technique de M. Ricard diffère-t-elle de celle de M. Poirier en ce qu'il ne poursuit pas l'infection ganglionnaire aussi loin, convaincu qu'il est de ne pas pouvoir tout enlever et d'avoir une récidive rapide, et en ce qu'il fait une ablation locale plus complète, enlevant largement et en bloc, par la voie sus-hyoïdienne, tout ce qui va de la langue aux ganglions carotidiens, après une très large désinsertion du plancher de la bouche. Il opère à ciel ouvert, hors la cavité buccale, réséquant langue, plancher, glande sublingale et glande sous-maxillaire jusqu'au ganglion sous-digastrique et pré-carotidien. Cette technique ne donne pas une mortalité nulle; mais elle assure des survies assez durables.

M. Quénu insiste, au point de vue du résultat opératoire immédiat, sur l'état de septicité de la tumeur épithéliale et sur l'état du système nerveux du malade. La technique consiste à faire deux incisions latérales qui découvrent la bifurcation de la carotide primitive, à lier les artères carotides internes et à enlever les ganglions. Il suture ensuite l'extrémité inférieure de l'incision et prolonge l'extrémité supérieure vers la région sous-maxillaire, de façon à enlever en bloc les ganglions sous-maxillaires. Mais il garde les glandes sous-maxillaires à moins d'envahissement du plancher de la bouche, car il a observé que le malade à qui on les enlevait avait une sécheresse prononcée de la bouche. Après suture complète des plaies, il pratique l'ablation de la langue par voie buccale, en divisant le maxillaire sur la ligne médiane, si nécessaire. Les parties malades enlevées, il tapisse, autant que possible, le plancher de la bouche de muqueuse.

M. Berger fait à la technique de M. Poirier deux reproches : 1° d'augmenter beaucoup la durée et la gravité de l'opération; 2° de ne pas remplir intégralement son programme, qui est l'extirpation des organes lymphatiques par lesquels se fait la propagation du cancer de la langue. Aussi se rallierait-il de préférence à la technique indiquée par M. Ricard, s'il n'avait fait l'expérience que cette voie était souvent trop étroite et rendait parfois difficile l'ablation étendue de la langue. Sa technique se rapproche de celle de M. Quénu avec cette différence qu'il enlève de parti pris la glande sous-maxillaire et le prolongement qu'elle envoie avec le canal de Wharton au-dessous du mylo-hyoïdien. Ces opérations donnent une grosse mortalité, et M. Berger pense que ces malades meurent de choc ou d'épuisement. Elles peuvent donner des résultats durables, mais elles donnent aussi des récidives nombreuses.

M. Villemin. — *Sur le traitement de l'hypospadias balanique.*

Rapport de M. Félizet.

M. Villemin a appliqué le procédé de von Hacker dans 18 cas d'hypospadias balanique et a obtenu 17 succès immédiats et n'a observé d'insuccès

que chez un enfant de quinze mois dont le méat était très atrésié, et chez lequel les fils le fixant à la plaie balanique lâchèrent. M. Villemin résume les avantages de cette opération de la façon suivante : 1° guérison à la suite d'une seule séance opératoire, sans qu'il soit jamais besoin de faire aucune retouche; 2° pas de sonde à demeure, ce qui est appréciable chez l'enfant; 3° dans la suite, pas de cathétérisme dilatateur, puisqu'il n'y a pas de rétraction cicatricielle possible, le canal étant fait de muqueuse saine, sans tissu d'emprunt; 4° canal balanique entouré de toute part de tissu érectile et terminé par un méat placé au point culminant du gland, ce qui assure au mieux toutes les fonctions de l'urètre.

M. Kirmisson s'associe aux éloges adressés au procédé de von Hacker. Depuis qu'il y a recours, il n'observe plus les insuccès si nombreux avec les autres procédés, et il apprécie tout particulièrement le fait de n'avoir plus à mettre de sonde à demeure chez les enfants.

M. Picqué présente un cas d'*exophtalmie pulsatile.*

M. Ricard présente du *catgut stérilisé par un nouveau procédé* dû à M. Triollet.

M. Chaput présente un malade chez lequel il a *pratiqué une trépanation du tibia pour un gros abcès de l'épiphyse supérieure et oblitéré la cavité par le plombage organique.*

M. Tuffier présente un jeune homme chez lequel il a *extrait une balle située à la base du crâne au niveau de la partie inférieure du lobe frontal et localisée par la radioscopie.*

M. Quénu présente une pièce de *gastro-entérostomie pour ulcère hémorragique de l'estomac* provenant d'un malade mort huit jours après d'hémorragie foudroyante.

M. Walther présente deux malades opérés d'*orchidopéxie* par son procédé.

SOCIÉTÉ DE CHIRURGIE DE LYON.

Séance du 4 février 1904. — *Présidence de M. Horand.*

Traumatisme du poignet.

M. Albertin. Je vous présente un blessé atteint de lésion du carpe depuis vingt-deux mois et dont l'impotence est considérable. La radiographie montre que le semi-lunaire chevauche sur le pyramidal et sur le grand os. Cliniquement, il y a un aplatissement du carpe dans le sens longitudinal. Sur une radiographie de profil, on voit une subluxation de la première rangée sur la seconde. C'est là encore un malade qui fut considéré comme atteint d'une fracture du radius.

Fracture du scaphoïde.

M. Destot présente un élève de l'École de santé militaire qui fit une chute sur le poignet, eut une forte ecchymose et du gonflement, puis de l'impotence qui va en augmentant. La radiographie montre une fracture du scaphoïde à l'union de la partie articulaire radiale avec le tiers moyen.

Procédé de résection pour luxations anciennes du coude.

M. Gangolphe. Je vous apporte une modification au procédé habituel de résection semi-articulaire du coude. Il y a quatre ans, ayant employé ce procédé pour une luxation ancienne du coude, j'eus une parésie dans le territoire du radial. En effet, dans ces luxations, les rapports anatomiques sont très modifiés et il est difficile d'éviter les filets nerveux musculaires. Aussi j'ai depuis employé uniquement l'incision latérale interne. On voit et on récline le cubital, on dénude la trochlée, on luxe et on sectionne. Dans une série de 5 cas, j'ai eu d'excellents résultats. J'ai toujours, chez ces malades et chez d'autres antérieurs, constaté l'impossibilité de se borner à l'arthrotomie simple, les surfaces étant devenues irrégulières et les mouvements ne pouvant se rétablir dans une telle articulation.

Je mobilise très tôt, vers le 7e jour. On a des résultats meilleurs chez l'adulte que chez l'enfant, chez ceux qui n'ont pas subi de manœuvres de réduction violente plutôt que chez les malades dans des conditions inverses.

J'ai fait plus de 15 résections pour luxations anciennes; je crois que parfois la résection semi-articulaire ne peut suffire et qu'il est des cas où il faut faire d'emblée la résection large. L'enraidissement consécutif est en effet l'écueil à éviter.

M. Vincent croit que l'incision unilatérale interne serait insuffisante, chez les jeunes sujets, pour nettoyer l'articulation de ses coulées périostiques.

M. Bérard partage les préférences de M. Gangolphe pour la résection dans les luxations anciennes; pourtant, dans un cas, il put réduire par simple arthrotomie, chez un enfant atteint de luxation en arrière avec fracture de l'épitrochlée. L'incision interne permit l'ablation du fragment et la réduction de la luxation; les mouvements sont très suffisants. Mais c'est là un cas exceptionnel.

M. Gangolphe. Je préfère l'incision interne, non pas seulement parce qu'elle dissimule la cicatrice, mais par suite des dangers pour le radial. Les recherches cadavériques prouvent qu'après avoir luxé le coude, l'incision externe intéresse fatalement des filets musculaires du radial. On peut être cependant obligé de faire l'incision externe, surtout quand il y a ankylose complète. L'incision interne peut suffire pour la résection complète, mais je ne la ferais pas dans les lésions fongueuses, parce que le champ opératoire ne serait pas suffisamment exposé.

Autoplastie sur support métallique.

M. Martin rappelle les discussions qui ont eu lieu à Paris sur cette question et les conclusions pessimistes qui semblent en ressortir. Or, en 1899, il

a montré des prothèses expérimentales chez le chien, qui étaient parfaitement supportées. En clinique les résultats ne sont pas moins bons, quand on suit les règles qu'il a établies. Il est préférable d'utiliser des plaques perforées; les bourgeons charnus communiquent par ces trous et enveloppent dans la cicatrice tout l'appareil. Il faut encore que celui-ci soit solidement fixé. Il faut aussi agir sur des tissus où tout processus inflammatoire soit éteint; ainsi, sur un hérédo-syphilitique, dont les lésions sont encore en évolution, l'appareil nasal est évidemment mal toléré. L'asepsie doit être parfaite; et le lambeau cutané doit largement recouvrir la pièce. Les trous qui perforent celle-ci doivent être nombreux et petits, surtout si le lambeau est mince.

Le métal à employer est le platine iridié, de préférence à l'or.

Séance du 11 février 1904. — *Présidence de M. Horand.*

Prothèse osseuse sur support métallique.

M. Nové-Josserand présente une enfant qui eut, à l'âge de 6 mois, une fracture des 2 os de la jambe, qui ne se consolida pas; on l'amena à l'âge de six ans dans son service, et, après une série d'échecs par les méthodes diverses de traitement (immobilisation, avivement, suture, etc.), on se décida à tenter la prothèse; on se servit d'une attelle métallique fenêtrée et on combla la perte de substance avec des fragments d'os de jeune chien. La consolidation n'a pas été obtenue; mais la tolérance de l'appareil a été parfaite, malgré une légère suppuration au début. Actuellement, les tissus paraissent supporter très bien cet appareil.

M. Vincent. La tolérance a été démontrée par de nombreuses expériences sur les animaux et par les miennes en particulier; mais, ce qui m'étonne, c'est la stérilité complète de ce périoste d'enfant. Quelle est donc la lésion causale?

M. Nové-Josserand. Il s'agissait probablement d'une malformation congénitale du tibia analogue à ce que l'on appelle fracture intra-utérine.

Paralysie cubitale succédant à une injection de chlorure de zinc.

M. Gangolphe présente une jeune fille, atteinte de paralysie du cubital à la suite d'une injection de chlorure de zinc pour tumeur blanche du coude. Tout le territoire du nerf est paralysé. Ces accidents, à la suite de traitement non sanglant, méritent d'être signalés.

M. Vincent, ayant traité un kyste du poignet par l'injection de teinture d'iode, vit disparaître le kyste, mais succéder une impotence articulaire qui pouvait faire penser à des lésions nerveuses. Dans un cas de tumeur blanche du genou, il eut à la suite d'injections de chlorure de zinc des accidents de sphacèle étendu. La valeur curative de ce traitement étant très douteuse, de pareilles complications méritent de le faire rejeter.

M. Gangolphe. La paralysie dans mon cas ne peut être attribuée à la tumeur blanche, car je ne connais pas de paralysie qui ait jamais eu cette cause. C'est la sclérose provoquée par l'agent chimique, qui doit être incriminée.

Kystes hydatiques du mésentère.

M. Vincent rapporte l'observation d'une malade qui portait du côté gauche une volumineuse tumeur, pour laquelle M. Ollier avait fait le diagnostic de tumeur de la rate; au bout de trois ans la tumeur avait progressé du côté du flanc gauche et était devenue fluctuante. M. Vincent qui la vit à ce moment pensa à un kyste hydatique et en pratiqua l'incision; il sortit 3 litres de liquide avec vésicules. La poche fut marsupialisée. Au bout de quelques jours, l'écoulement prit une couleur brique. La fièvre survint et une pneumonie se déclara. Malgré cela la malade guérit après plusieurs mois de suppuration. Mais, trois ans après, récidive; nouvelle tumeur au niveau du creux épigastrique. Cette fois laparotomie médiane, agrandie par une section transversale du muscle droit. On enleva une quantité de kystes de la face inférieure du foie; malheureusement un de ces kystes se rompit et s'écoula dans le péritoine. Les suites opératoires furent bonnes. Mais, un an après, nouvelle récidive sous forme de tumeur épigastrique et d'une autre tumeur dans la fosse iliaque droite. Une troisième laparotomie a été faite il y a quelques jours; elle fut très pénible à cause des adhérences. Les kystes se prolongeaient entre les feuillets du mésentère et du mésocôlon et il fut très pénible de les décortiquer. Malgré cela les suites immédiates ont été très bonnes.

M. Vincent a observé un cas de guérison spontanée de kyste hydatique par évacuation dans l'intestin. Il connaît une autre malade qui a un kyste paravésical qui s'évacue de temps à autre avec l'urine.

M. Bérard. Cette observation vient à l'appui des idées qu'a défendues récemment Devé dans sa thèse sur l'infection du péritoine par les vésicules-filles à la suite de rupture d'une poche. Le pronostic paraît devoir être assez sombre.

M. Gangolphe. J'ai étudié l'infection hydatique des os dans ma thèse d'agrégation et suis arrivé à la conclusion que dans les os il s'agit d'une orme très spéciale, le kyste multiloculaire. Je crois que, dans les cas de kystes multiples, on peut penser, soit à la rupture d'une poche, ce qui est classique aujourd'hui, soit, dans certains cas, à une prolifération du type exogène d'emblée.

J'ai eu moi-même un cas de kystes péritonéaux multiples du péritoine; ils étaient tout petits et si nombreux que j'ai dû renoncer à leur ablation.

M. Gouilloud croit à peu près impossible d'éviter la repullulation de ces kystes, dans des cas comme celui de M. Vincent; heureusement l'organisme suffit parfois à les enkyster et à arrêter leur développement, surtout après laparotomie. Il a opéré une femme atteinte d'une grappe de kystes péritonéaux et ne put tout enlever. Deux ans après, il dut faire une seconde opération et enlever plusieurs kystes épiploïques; enfin une troisième intervention pour kystes du cul-de-sac de Douglas fut faite quelque temps après (en 1894). Cette femme est actuellement bien portante.

M. Tixier. Quelle était la situation exacte par rapport à la séreuse? On sait que la principale objection à la théorie de la greffe, c'est que les vési-

cules sont placées sous l'endothélium et non pas simplement accolées à la séreuse.

M. Vincent. Les kystes de la partie supérieure étaient à la surface de l'épiploon, plus bas entre l'épiploon et le mésentère, plus bas encore entre les deux feuillets du mésocôlon.

M. Bérard, ayant repris les expériences sur le flambage des curettes au bec Bunsen, a constaté qu'après échauffement au point de ne pouvoir être tenues dans les doigts, les curettes gardent des germes encore virulents.

Séance du 18 février 1904. — *Présidence de M. Horand.*

Evolution prolongée de kystes hydatiques abdominaux.

M. Gouilloud. La malade que je vous présente est celle dont je parlais dans la dernière séance; il y a douze ans je lui ai enlevé un certain nombre de kystes du grand épiploon; depuis je suis intervenu plusieurs fois pour d'autres masses kystiques de l'abdomen. Actuellement elle présente encore les signes d'un volumineux kyste sous-hépatique. Mais, dans la partie inférieure de l'abdomen, il ne semble pas que les kystes se soient reformés. Elle se refuse actuellement à toute intervention; elle porte encore une lésion cardiaque bien compensée (insuffisance mitrale).

Ablation de l'extrémité supérieure de l'humérus pour sarcome.

M. Gangolphe présente la malade dont M. Molin a présenté récemment les pièces : ablation de l'extrémité supérieure de l'humérus pour ostéosarcome. L'état fonctionnel de l'avant-bras et de la main est parfait. L'état général s'est beaucoup amélioré; les accidents pulmonaires (crachats sanguinolents) ne se sont pas reproduits.

Invagination chronique de l'intestin.

M. Bérard. J'ai eu, deux fois en un an, l'occasion d'observer l'invagination chronique chez des enfants, sous l'influence de la tuberculose.

Le premier malade se présenta avec des accidents d'occlusion, nécessitant une intervention; il y avait eu diarrhée; pas de melæna; vomissements; ces accidents duraient depuis 15 jours; nous pensions à des adhérences d'origine tuberculeuse. L'incision sous-ombilicale montre une cavité abdominale pâle, des ganglions volumineux; rien au cæcum ni à l'appendice. Fermeture de la plaie. Pendant 6 jours amélioration; puis réapparition de tous les symptômes ; les parents emmenèrent l'enfant qui mourut plusieurs jours après. Nous ne sûmes qu'après que le médecin traitant avait pu sentir dans la partie droite du côlon transverse un boudin ferme et douloureux, qui lui avait permis de faire le diagnostic d'invagination.

Le second malade avait eu une crise aiguë de douleurs, vomissements et occlusion; puis diarrhée, quelques stries sanglantes. A la palpation, au-dessous de l'ombilic, zone indurée, rénitente. Là encore le diagnostic fut : tuberculose entéro-péritonéale. Incision sous-ombilicale. Aspect blanchâtre du péritoine viscéral; le côlon était distendu et contenait un cylindre intestinal invaginé. Il fut possible de faire la désinvagination; on sentit

alors dans le cæcum comme une tumeur; on fit l'incision du cæcum, et on y trouva les deux lèvres de la valvule polypeuses et nettement infiltrées de tuberculose. Suture; puis cæcopexie. Les interventions simples suffisent en effet à guérir ces lésions encore limitées.

Suites opératoires très simples; cessation de tous les accidents.

L'invagination intestinale dans la tuberculose est assez rarement signalée (cas de Jaboulay, de Batut; thèse de Bailly, Lyon, 1903); elle est due surtout au spasme de l'intestin et est peut-être plus fréquente qu'on ne croit.

M. Gouilloud pense qu'il eut été utile d'établir une large anastomose entre côlon et iléon, afin d'assurer la circulation et de mettre au repos la lésion.

M. Villard. L'invagination du premier cas paraît douteuse.

M. Bérard. Les lésions étaient trop peu accentuées pour justifier l'anastomose

---

ACADÉMIE DE MÉDECINE

Séances des mois de février et mars. — Présidence de M. Tillaux.

M. Le Dentu lit quelques remarques relatives à l'*actinomycose*, cette maladie infectieuse commune aux espèces bovine et chevaline, et transmissible à l'homme. Elle est caractérisée par des tumeurs et des ulcérations suppuratives causées par la présence dans les tissus d'un champignon spécial. On sait que les habitants des campagnes y sont plus particulièrement exposés. M. Le Dentu fait néanmoins remarquer que cette affection chez l'homme est beaucoup plus rare que l'on ne l'avait cru. L'examen histologique ne révèle que bien rarement les « grains jaunes », qui sont indispensables pour établir un diagnostic décisif. Depuis de nombreuses années, il cherche vainement un seul cas probant. Il cite le cas d'un vieillard de soixante-quinze ans qu'il a eu dans son service à l'hôpital Necker et qu'il croyait atteint d'actinomycose, alors qu'il s'agissait simplement d'un épithélioma classique du maxillaire inférieur. En effet, à l'examen histologique, pas d'éléments actinomycosiques, mais des infiltrations épithéliales, des globes, des cellules kératinisées.

Comme le malade présentait, sur les segments correspondants à la tumeur, une série d'orifices d'où s'échappait un pus franchement phlegmoneux, on doit conclure que la vieille notion des tumeurs malignes, compliquées d'inflammation et de suppuration, reste toujours debout. On doit aussi affirmer que le diagnostic purement clinique de l'actinomycose par les seuls signes objectifs est absolument impossible dans certains cas. Aussi M. Le Dentu récusera dorénavant toute observation d'actinomycose supposée qui ne contiendra pas la preuve absolue de l'exactitude du diagnostic par la constatation dans le pus ou dans le tissu de la tumeur des éléments caractéristiques de l'actinomycose.

M. V. Cornil croit que l'actinomycose est très rare à Paris. Il a eu cependant l'occasion d'en observer un exemple, il y a environ 3 mois.

Il s'agissait d'une partie du maxillaire inférieur enlevée par M. Chaput. Après décalcification de l'os, M. Cornil a trouvé sur les coupes des actinomyces, siégeant dans les espaces médullaires agrandis, enflammés, transformés par places en géodes irrégulières par ostéite raréfiante. Il y avait aussi des néoformations osseuses à la surface, des petites exostoses, qui n'avaient pas cependant la multiplicité et l'énorme volume qu'on trouve dans la mâchoire du bœuf atteint de cette maladie.

Le procédé de coloration des grains est très simple, car les touffes centrales et les filaments se colorent par le violet de gentiane et la fixation par la liqueur de Lugol et les crosses en rouge par le liquide de van Giesen.

M. Le Dentu se félicite d'avoir provoqué les remarques éclairées de M. Cornil. Il retient en tout cas cette affirmation que l'actinomycose est très rare à Paris. Cela l'engage à suspecter la bonne foi d'un jeune chirurgien de ses amis qu'il ne veut pas nommer, qui voit journellement, paraît, il, tant de cas d'actinomycoses qu'il ne les compte plus. C'est peut-être aussi un grand favori du hasard!

M. V. Cornil ajoute *quelques observations sur les types de l'inflammation dans les épithéliomes.* Depuis trois ans, il a examiné plusieurs centaines de tumeurs.

Il en conclut qu'il y a trois types d'inflammation, dans les cancers et en particulier dans l'épithélioma.

1° *La suppuration vraie* y est assez rare ; c'est l'infection secondaire typique, que l'on observe, avec diapédèse abondante, plus fréquente au niveau des organes en rapport immédiat avec l'extérieur (bouche, pharynx, col de l'utérus) que les organes profonds. Dans ces cas, le pus infiltre plus ou moins néoplasmes et ganglions infectés; les kystes ovariques multiloculaires ou épithéliomes mucoïdes peuvent suppurer. Il en a vu plusieurs exemples.

8° *Une accumulation leucocytaire*, constituant de petits abcès microscopiques, sans qu'il y ait aspect objectif de pus; il en est ainsi dans le cancer du sein et en général dans les épithéliomes à cellules cylindriques.

3° *Une inflammation subaiguë* ou *chronique*; au niveau des parties calcifiées ou mortifiées de la tumeur, on trouve alors du tissu conjonctif néoformé, des polynucléaires, et, à la périphérie des îlots mortifiés, de grandes cellules géantes multinucléées. Dans un cas, les cellules géantes, très nombreuses, s'accolaient aux cellules dégénérées, et étaient, à proprement parler, des *nécrophages*, suivant l'expression de Podwissowsky.

L'action destructive et résorbante des cellules de tissu conjonctif et des gros macrophages ou nécrophages était très manifeste dans une observation d'épithéliome calcifié et ossifié de la joue, enlevé récemment par M. Berger. Entre les îlots épithéliaux, il s'était formé un tissu conjonctif vivant, parcouru par des vaisseaux. Les cellules épithéliales mortifiées, calcifiées, isolées par ce tissu conjonctif, étaient cernées par des cellules volu-

mineuses de tissu conjonctif qui s'y accolaient et, qui remplissaient, vis-à-vis des éléments épithéliaux isolés, le même rôle que les grandes cellules multinucléées vis-à-vis des lobules calcifiés. Il s'agissait, dans les deux faits, d'une destruction lente, progressive, des parties calcifiées du néoplasme.

M. F. de Ranse lit une *note clinique sur un syndrome pelvi-abdominal chez la femme*. Le syndrome dont il s'agit comprend divers symptômes, douleurs, névralgies, hyperesthésies, spasmes, troubles vaso-moteurs, congestions, ptoses, troubles fonctionnels, etc.; il s'étend aux trois appareils qui remplissent la cavité pelvi-abdominale : appareil génital, appareil digestif, appareil urinaire. Les malades ne retirent dans ce cas aucune espèce de bénéfices des interventions chirurgicales. Comme il s'agit uniquement de névropathie pelvi-abdominale, et que les lésions sont généralement nulles, il faut combattre les troubles de l'innervation et de la circulation et agir sur l'état général ou diathésique, qui a pu être l'origine de ces troubles. Pour obtenir ce résultat, il faut s'adresser aux grands modificateurs généraux, aux agents physiques : air, eau froide, eaux minérales, chaleur, électricité, gymnastique, massage. C'est le traitement qui, d'après l'auteur, paraît jusqu'à présent le plus rationnel et le plus efficace.

Péraire.

BIBLIOGRAPHIE

Nouveaux procédés d'exploration ; par **Ch. Achard**. Leçons recueillies et rédigées par P. Sainton et M. Lœper. — 2e édit., Masson, 1903, Paris.

Le livre d'Achard a rapidement atteint sa seconde édition ; ce succès est facile à comprendre, car cet ouvrage présente un intérêt de premier ordre, non seulement pour les étudiants et les praticiens, mais encore pour les chirurgiens et les spécialistes. La radiologie y est exposée, en particulier, avec de grands détails ; et les très nombreuses figures qui illustrent le texte en rendent la lecture facile et très instructive. L'hématologie est ensuite étudiée dans ses applications cliniques, devenues aujourd'hui d'un usage quotidien dans tous les services. La valeur séméiologique et pronostique de l'examen du sang dans les affections médicales et chirurgicales, est exposée d'une façon très complète et des plus intéressantes. La cryoscopie, appliquée à l'étude de la sécrétion urinaire et des autres humeurs de l'organisme, est décrite avec une grande clarté, bien nécessaire dans ces questions ardues et souvent embrouillées comme à plaisir.

La ponction lombaire et l'étude de l'élimination provoquée (bleu de méthylène, phloridzine) terminent l'ouvrage. Il est impossible de relater en quelques lignes tous les faits consignés dans ce livre; mais le peu que nous en avons dit suffit à montrer son importance et combien il pourra rendre de services au chirurgien aussi bien qu'au médecin.

Lecène.

Sur la résection du ganglion de Gasser; par le Dr **Louis Prat**. — Th. Paris, 1903, Steinheil.

Après une étude assez détaillée de l'anatomie chirurgicale de la fosse cérébrale moyenne et particulièrement du ganglion de Gasser, l'auteur passe en revue les diverses voies d'accès proposées pour l'extirpation de ce ganglion :

1° La voie ptérygoïdienne (Rose, Novaro, Andrews) ;

2° La voie temporo-sphénoïdale (Doyen, Quénu-Sébileau, Poirier);

3° La voie temporale (Krause, Cushing, Lexer).

Il critique successivement les deux premières voies pour adopter la troisième, qui est plus directe et qui n'ajoute pas, à l'hémorragie intracranienne, l'hémorragie extracranienne, abondante au niveau des plexus veineux ptérygoïdiens.

Dans la technique opératoire proposée par l'auteur, nous relevons les points suivants :

Position du malade. La tête sera renversée en arrière dans la position de Rose.

Dans un temps préliminaire, on pratiquera la ligature de la carotide externe, qui évitera celle de la méningée moyenne, toujours délicate à pratiquer au cours de l'intervention.

Craniectomie temporale au ciseau, avec rupture du pédicule osseux, après section préalable des deux extrémités de l'arcade zygomatique. Résection à la gouge du seuil de la fosse cérébrale moyenne.

Décollement de la dure-mère. Section de la méningée moyenne. Reconnaissance du maxillaire inférieur, puis supérieur. Dissection au bistouri de la face superficielle du ganglion. Arrachement de la racine protubérantielle du trijumeau. Renversement du ganglion, puis section successive du maxillaire inférieur, du maxillaire supérieur, et enfin de l'ophtalmique qu'on arrache. Tamponnement, drainage, sutures.

Suivent deux observations personnelles tirées de la pratique de M. Ricard et 179 observations résumées.

CH. DUJARIER.

PRÉCIS DE DISSECTION DES RÉGIONS; par le Dr **Jules Regnault**. — Avec cinquante planches. Édition Baillière, 1904.

Ce petit ouvrage est écrit pour le jeune étudiant que l'auteur compare à un touriste sur le point de parcourir un pays inconnu et qui a besoin de consulter, avant de partir, la carte des régions à visiter.

C'est dans le but de guider le commençant à chaque pas qu'il voudra faire dans une région anatomique nouvelle, que l'auteur lui indique le tracé des incisions à effectuer, pour mettre à découvert, de la façon la plus avantageuse possible, la région considérée.

L'incision faite et la peau levée, l'étudiant trouve, pour faciliter ses recherches, un tableau synoptique de tous les organes qu'il doit voir en passant d'un plan anatomique à un autre.

Cinquante planches sont intercalées dans le texte; le dessin en est un peu obscur; mais, opéré d'après de bonnes dissections, il a l'avantage d'être assez précis.

Ce petit livre sera certainement utile aux débutants; et les praticiens eux-mêmes pourront y rafraîchir rapidement, à un moment donné, leurs souvenirs anatomiques.

P. ALGLAVE.

Le propriétaire-gérant : FÉLIX ALCAN.

Coulommiers. — Imp. PAUL BRODARD.

DE LA

VALEUR CLINIQUE DE LA COURBE LEUCOCYTAIRE

DANS LES MALADIES CHIRURGICALES

ET EN PARTICULIER DANS L'APPENDICITE

ÉTAT DE LA QUESTION

Par le Dr Ch. JULLIARD

Privat-docent,
Chef de clinique chirurgicale à l'Université de Genève.

L'étude des variations leucocytaires du sang dans certains états pathologiques a pris ces dernières années des proportions considérables.

Observée tout d'abord, accidentellement, au cours de quelques affections inflammatoires, par Griesiniger (172)[1] et Robin (172), Patrigeon (77), Bonne (143), etc., ou dans des cas de cancer par Velpeau (107), Bérard (267) et d'autres, la leucocytose fut bientôt reconnue comme un phénomène assez constant dans certaines maladies, et les cas où elle fut signalée se multiplièrent rapidement.

L'influence exercée sur elle par la suppuration, en particulier, fut bientôt établie d'une façon définitive grâce aux travaux de Malassez (157) (1873), Rieder (17), Cabot (145), v. Limbeck (154-155), Hayem (150), etc.

Malassez constata sa disparition subite à la suite de l'évacuation de la collection purulente.

Peu à peu les faits se précisèrent. On ne se contenta plus de constater les variations du nombre des leucocytes, on tâcha de les rattacher aux diverses manifestations cliniques de la maladie. On vit bientôt, que, très souvent, elles étaient en relation étroite les unes avec les autres.

La leucocytose prit place, alors, dans le cadre de la symptomato-

1. Les ouvrages qui ne sont pas cités au cours de ce travail sont groupés dans le chapitre concernant la bibliographie.

logie, où elle devait acquérir dans la suite une importance de plus en plus grande.

Ce qui mit en relief la valeur de ce symptôme, ce fut la preuve donnée dans certains cas, par l'intervention chirurgicale ou par l'autopsie, de la fausseté ou de l'inutilité des indications fournies par les signes habituels, là où l'examen du sang aurait permis, à lui seul, de poser un diagnostic juste.

En voici un exemple : Un malade est atteint d'appendicite; sa température depuis le début de la maladie est restée normale. L'examen attentif de l'abdomen ne révèle dans la fosse iliaque qu'un empâtement douloureux, qui paraît avoir de la tendance à s'étendre. On ne peut constater de fluctuation ni extérieurement, ni par le rectum.

En un mot, aucun des signes habituels ne permet d'établir l'existence d'un abcès. Tout fait penser que l'on a affaire à une appendicite exsudative, dont la terminaison sera heureuse et la guérison spontanée. Et le médecin s'abstient d'opérer, rassure la famille et prescrit la glace ou le cataplasme.

Cependant, depuis plusieurs jours, l'examen du sang révèle une leucocytose persistante de 30 à 35000 globules blancs.

Subitement, sous une influence quelconque, l'état général s'aggrave, le pouls devient filiforme, la température devient subnormale ou s'élève bientôt à 39° ou 40°; l'abdomen, très sensible, est ballonné.

On opère d'urgence et on constate l'existence d'une péritonite purulente généralisée, consécutive à la perforation d'un abcès appendiculaire qui avait échappé à l'observation.

Si l'on avait, dans ce cas-là, établi exactement la courbe leucocytaire, et si on y avait attaché toute l'importance qu'elle mérite, on eût évité une semblable erreur. On eût alors, sinon opéré de suite, si l'on appartient à la secte des temporisateurs, du moins porté un pronostic réservé et suivi son malade avec encore plus d'attention.

En voici encore un exemple, heureusement moins conséquent.

Küttner (175) observe un malade qui a tous les symptômes d'une tumeur de l'amygdale. Absence durable de la fièvre et des phénomènes inflammatoires.

On pose le diagnostic de « sarcome ». On examine alors le sang qui révèle une leucocytose élevée, persistante. On modifie le diagnostic en « abcès », ce qui est prouvé par l'opération.

Lorsque la vérification anatomique eut permis de contrôler à maintes reprises la valeur de ce symptôme, on rechercha son existence dans un grand nombre de maladies, afin d'en tirer si possible des conclusions pratiques.

Dans la « *septicémie* », on pensa qu'il signalerait les progrès ou le déclin de l'infection. On s'en servit pour contrôler le degré de résistance de l'organisme [Türck (165), Virchow (108), Jaksch (48-50), Limbeck (127), Sadler, etc.]. Dans les « *méningites* », on crut qu'il pourrait confirmer la formation d'un abcès. Dans certains cas douteux en effet, l'examen du sang permit de diagnostiquer une méningite tuberculeuse d'une méningite septique proprement dite. (V. Limbeck.)

Boinet (204-207), Perutz (328), etc., l'observèrent dans des cas d'abcès du foie et en firent un élément de diagnostic important.

Marinescu (218) publia récemment un intéressant travail, dans lequel il signale chez le chien un cas de cachexie strumiprive post-opératoire accompagnée de leucocytose progressive. La conclusion tirée de ce fait est qu'il serait possible de prévoir l'apparition de cette complication après les opérations sur la thyroïde, avant qu'elle ne soit établie, et de suivre son aggravation ou son amélioration sous l'influence du traitement spécifique.

Dans la « *perforation intestinale* », au cours de la fièvre typhoïde, Cushing (236) et d'autres trouvèrent dans l'examen des leucocytes du sang des indications utiles sur l'apparition de cette redoutable complication.

Puis ce fut le tour des *néoplasmes*.

On remarqua [Blanc (286), Reinbach (296), Lücke (279), Neubert, (282-283), Schneider (295), Epstein (269), etc.] qu'un certain nombre d'entre eux étaient accompagnés d'une augmentation du nombre des leucocytes, même lorsqu'ils n'étaient pas ulcérés. On s'empara de ce fait pour en faire un élément de diagnostic différentiel entre le carcinome de l'estomac et l'ulcère rond. Mais malgré de nombreuses recherches, très minutieuses, les résultats ne semblent pas entièrement satisfaisants, et la question reste pendante.

Pendant longtemps on n'obtint pas de résultat vraiment utilisable parce que presque toutes les conclusions se basaient sur des examens isolés.

Ce n'est vraiment que depuis la publication de Curschmann (175) sur l'appendicite, en 1901, que l'étude de la leucocytose passa du domaine de la constatation simple dans celui de la clinique et de la symptomatologie pratique.

Cet auteur, en effet, eut le grand mérite de substituer à des examens isolés, pratiqués à des périodes de la maladie parfois tout à fait dissemblables, une étude régulière, quotidienne des variations leucocytaires du sang à tous les stades de l'affection.

En un mot, ce fut le premier qui sut faire ressortir l'importance

de la « courbe leucocytaire » dont la valeur peut même, dans certains cas, selon lui, surpasser celle de la courbe thermique.

Désormais, l'étude clinique de la leucocytose entrait dans une phase nouvelle et faisait de rapides progrès.

Aujourd'hui elle est loin d'être terminée. C'est presque exclusivement dans le domaine de l'appendicite qu'elle fournit des résultats utilisables. Dans d'autres maladies, ses indications sont encore vagues, incertaines, insuffisamment contrôlées ou approfondies.

Ce travail a pour but, justement, de rassembler et de grouper les conclusions auxquelles on en est arrivé actuellement dans cette direction, de mettre en relief la valeur pratique du « symptôme », telle qu'elle résulte de la comparaison des faits observés.

Je n'aurai en vue que les affections chirurgicales. Parmi elles, l'appendicite sera l'objet d'une étude plus complète et plus attentive, comme étant la maladie susceptible aujourd'hui de bénéficier le plus des indications fournies par l'examen du sang.

J'examinerai successivement :

I. — *Maladies inflammatoires.*

1° Appendicite.

2° Suppurations para-péritonéales.

Suppurations pelviennes chez la femme.

Psoïtis.

Abcès périnéaux.

Abcès du foie.

3° Péritonite (septique et tuberculeuse).

4° Méningites.

5° Abcès chauds périphériques.

6° Ostéomyélite.

7° Septicémie.

8° Érysipèle.

II. — *Maladies néoplasiques.*

1° Tumeurs malignes.

2° Carcinome de l'estomac et ulcère rond.

III. — *Cachexie strumiprive.*

IV. — *Les rapports entre la fièvre et la leucocytose.*

Il importe tout d'abord de rappeler quelques faits d'ordre général.

J'ai adopté comme moyenne normale du nombre des leucocytes le chiffre de 9 000. Mais au delà de 11 000 seulement commencera la leucocytose proprement dite. Les nombres intermédiaires doivent être considérés simplement comme « hypernormaux ».

Ce chiffre de 9 000 subit, à l'état physiologique, quelques fluctuations qu'il est utile de signaler.

Les enfants ont, dans la règle, un nombre de leucocytes plus élevé que les adultes. Mais cette augmentation n'est pas très sensible (1 à 2 000 en moyenne). Les femmes, d'après Moleschott (68),

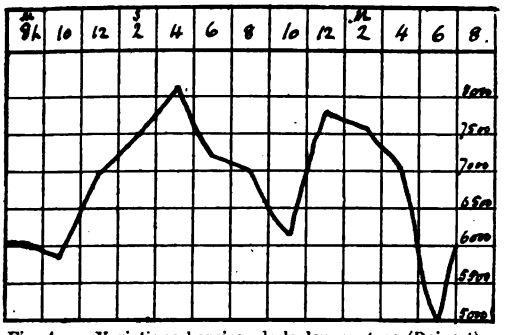

Fig. 1. — Variations horaires de la leucocytose (Reinert).

auraient un sang un peu plus riche en leucocytes que les hommes. Mais en pratique cette différence est négligeable.

Il en est tout autrement de l'influence exercée par la menstruation. D'après ce même auteur, le rapport des globules blancs aux hématies serait de 1/247 pendant la période menstruelle, et de 1/405 à l'état normal. On voit donc qu'il faudra éviter avec soin cette cause d'erreur.

La grossesse, également, provoque une augmentation de leucocytes. Mais celle-ci est variable. Sur 19 cas, Halla (39) observe une augmentation de 1/438 à 1/258 dans 10 cas, 6 fois cette élévation fut très faible, et 3 fois, nulle.

Enfin, sans parler de la leucocytose digestive qui apparaît assez rapidement (1 à 2 h.) après l'ingestion d'aliments, en particulier d'albuminoïdes, il existe des variations quotidiennes, assez régulières, évidemment très influencées par l'état de plénitude ou de vacuité du tube digestif.

Reinert (133) les a fixées dans la courbe précédente (tracé A). On voit qu'il existe un maximum à quatre heures du soir et à minuit; un minimum à dix heures du matin, dix heures du soir et six heures du matin. L'heure la plus favorable à un examen clinique du sang est donc dix heures du matin.

Les leucocytoses pathologiques ont été divisées et classées par Rieder (87) en cinq espèces.

Il importe d'avoir présentes à la mémoire ces diverses variétés,

si l'on veut pouvoir interpréter les résultats fournis par l'examen du sang d'une façon juste.

Cet auteur distingue :

1° *Une leucocytose post-hémorragique.* Celle-ci est plus faible dans les premiers jours qui suivent la saignée que dans les suivants. Elle est liée à l'anémie post-hémorragique et constituée principalement par une augmentation de polynucléaires.

2° *Une leucocytose cachectique, hydrémique.* Elle se rencontre dans les maladies chroniques, la cachexie, le jeûne prolongé.

3° *Une leucocytose agonale.* Sur 40 cas, Litten l'a toujours rencontrée. Si l'agonie est courte, il n'y a pas de leucocytose. Elle peut atteindre dans certains cas un rapport de 1/5 avec les hématies.

4° *Une leucocytose inflammatoire.* C'est la réaction de l'organisme vis-à-vis du processus microbien.

5° *Une leucocytose néoplasique.* La cause intime des néoplasmes étant inconnue, la nature de cette leucocytose est incertaine.

Cette classification, purement clinique, doit être conservée encore à l'heure actuelle, bien qu'elle ne soit pas basée sur l'origine même de la leucocytose, laquelle nous échappe encore actuellement.

Quant à la genèse de la leucocytose, l'opinion généralement admise est que celle-ci est causée par un apport plus grand, une formation plus considérable de globules blancs au niveau des organes hémopoïétiques (rate, moelle osseuse, ganglion, tissu conjonctif, etc.) sous l'influence d'un processus irritatif. Ce serait une leucocytose réelle.

Goldscheider et Jakob (32) ont fait entendre une opinion différente. Pour eux, il n'y a pas hyperproduction de globules blancs, mais seulement apparition à la périphérie du corps d'un plus grand nombre de leucocytes, retenus jusqu'alors dans les parties centrales (organes ou vaisseaux). L'augmentation ne serait qu'apparente.

La question n'est donc pas tranchée. Quoi qu'il en soit, le fait n'a pas d'importance pour nous. Il nous est indifférent, en pratique, qu'il y ait ou non augmentation réelle des globules blancs dans la leucocytose si nous parvenons à établir que celle-ci s'observe avec une certaine régularité dans des conditions déterminées.

Technique.

Quelques mots sur la technique de la numération des globules blancs du sang.

L'appareil le plus pratique à cet effet est le compte-globules de Thomas-Leiss. Il se compose de deux pipettes graduées ou mélan-

geurs, de capacité différente, l'une pour les hématies (la plus grosse), l'autre pour les leucocytes, et d'une chambre en verre spéciale, creusée d'une rigole, sur laquelle on a divisé une surface en carrés d'égale grandeur.

Cette surface, au champ d'observation, comprend 16 carrés divisés eux-mêmes en 16 carrés plus petits, le tout ayant 1 mm. d'étendue.

On procède de la manière suivante : on pratique une piqûre au bout du doigt ou au bout de l'oreille. Puis on aspire le sang jusqu'à la division 1 qui siège juste au-dessous de l'ampoule, et on plonge l'extrémité de l'appareil, sans laisser écouler le sang, dans l'un des mélanges suivants, que l'on aspire jusqu'à la division qui surmonte l'ampoule :

a) Pour les globules rouges (grosse pipette) :

Eau distillée	200 gr.
Chlorure de sodium pur	1 —
Sulfate de soude pur	5 —
Bichlorure de mercure	0 — 50

ou mieux encore, en remplaçant dans le mélange précédent le sublimé par 3,5 cc. du liquide suivant :

Eau distillée	500 gr.
Iodure de potassium	25 —
Iode métallique	Excès (Hayem)

b) Pour les globules blancs :

Acide acétique glacial	3 gr.
Eau distillée	300 —
Solut. aq. à 1 0/0 de violet de gentiane	2 à 3 —

On agite le mélange, on en laisse écouler les premières gouttes, puis on en dépose une partie sur le godet de la chambre à rigole et on recouvre avec une lamelle de verre épaisse. Après avoir laissé déposer pendant quelques minutes, on commence la numération.

On compte le contenu de 10 surfaces à 16 carrés; on divise la somme par 4, puis on multiplie par 10 000 s'il s'agit d'hématies (grosse pipette) ou par 1 000 s'il s'agit de leucocytes.

Il faudra déterminer au moins une fois pour chaque malade le nombre des hématies, afin d'établir un rapport entre elles et les globules blancs.

On pourra se servir, au lieu de la chambre graduée ordinaire (*Zäppert*, 118) de celle d'*Elzholz* (117) ou de celle de *Türck* (117), qui étendent le champ d'observation respectivement de 1 à 3 et à 9 mm.

Coloration. — Il pourra être nécessaire dans certains cas de faire des préparations coloriées du sang pour déterminer le rapport existant entre les différentes formes de leucocytes.

On procède de la manière suivante :

On dépose à l'angle d'une lame, préalablement chauffée à 36° environ, une goutte de sang. On l'étend rapidement au moyen d'une lamelle rodée en soufflant sur la préparation pour que le sang sèche rapidement.

Puis on fixe pendant 2 ou 3 minutes dans une des solutions suivantes : alcool absolu, alcool éther, sublimé à 1 p. 100 ou bien à la chaleur (plaque de toluène à 110°), ou aux vapeurs osmiques.

Les trois premières méthodes sont seules d'une application courante. Les autres sont des procédés de laboratoire.

Pour la coloration, je recommande les mélanges suivants :

1.

Thionine	0 gr. 50
Alcool absolu	10 —

ajouter peu à peu après dissolution :

Eau phéniquée à 1 0/0	100 gr.

Laver à l'alcool pour différencier, puis à l'eau.

Procédé délicat et sensible.

2. Hématoxyline d'Ehrlich pendant 5 minutes, laver à l'eau de source, puis rapidement dans :

Sol. aqueuse d'éosine à 1 0/0.

Laver à l'eau, sécher.

Excellent procédé pour qui en a l'habitude.

3.

Sol. aqueuse concentrée de bleu de méthylène	40 gr.
Solution alcoolique éosine à 0,15 0/0	20 —
Eau distillée	40 —

Colorer à l'étuve pendant 6 à 24 heures.

Laver à l'eau.

(Hayem)

4.

Aurantia }	
Nigrosine (ou induline) }	āā 2 gr.
Éosine }	
Glycérine	30 —

Colórer une nuit à l'étuve, laver à l'eau, sécher. Les préparations doivent être fixées à l'alcool absolu.

(Chenzinsky)

5. Le triacide d'Ehrlich est un excellent procédé qu'il faut savoir manier.

Les colorations de longue durée, dans des solutions diluées, seront toujours préférables, quand on en aura le temps, aux colorations rapides.

I. — Maladies inflammatoires.

Je dois, ici encore, attirer l'attention sur l'importance de la *courbe leucocytaire* opposée à l'inutilité des examens isolés, pratiqués une ou deux fois dans le cours d'une maladie.

Si l'on veut déterminer la valeur du symptôme soit dans une affection en général, soit dans un cas particulier, il est indispensable de connaître l'évolution aussi complète que possible des variations leucocytaires du sang pendant toute la durée de la maladie et non pas seulement, comme l'ont fait beaucoup d'auteurs, le nombre absolu des globules à un moment donné, souvent très variable.

Il en est de la leucocytose comme de la température : un chiffre isolé n'indique rien. C'est la tendance à augmenter ou à diminuer qui donne au symptôme toute sa valeur. Pouvez-vous, par exemple, affirmer l'existence du pus dans l'organisme parce que votre malade a une température de 39° au moment ou vous l'observez? Non, ce qui importera pour le médecin, c'est de savoir si cette fièvre persiste, si elle est passagère, si elle offre des oscillations régulières, périodiques, etc.

Eh bien, ce que personne ne fait pour la fièvre, beaucoup de cliniciens l'ont fait pour la leucocytose.

Parce qu'ils avaient observé « une fois » un chiffre normal des leucocytes dans un cas d'abcès, ils refusèrent au symptôme toute valeur pour indiquer la présence du pus, sans s'inquiéter de savoir si, dans la suite, ce chiffre ne se serait pas élevé à une grande hauteur. Sans doute la valeur clinique de l'examen du sang n'est pas absolue, pas plus, du reste, que celle de la température du corps. Il existe bon nombre d'exceptions dont je parlerai dans la suite.

Mais ce que je tiens à faire ressortir, c'est que des résultats utilisables peuvent seuls être tirés d'examens répétés, quotidiens, comparés les uns avec les autres, en un mot, de l'étude complète des variations de la courbe leucocytaire[1].

1. Après l'achèvement de ce travail, un ouvrage de M. Silhol a paru sur le même sujet (Paris, 1903, chez Steinheil). Cet ouvrage, très clairement écrit, est entaché cependant d'une erreur primordiale. Il ne fait pas ressortir la nécessité d'établir la courbe leucocytaire complète, et les conclusions qu'il renferme sont

Un second point important est le suivant. Les indications fournies par les numérations successives des leucocytes doivent toujours être comparées aux autres symptômes avant d'être interprétées. Ce signe ne peut, en aucune façon, comme on l'a pensé, être substitué à ceux qu'une vieille expérience a consacrés. Il n'est pas destiné à les remplacer, mais à les compléter, au cas où ils ne suffisent plus. Ce nouvel élément doit aider le praticien à préciser des faits restés jnsqu'alors incertains. Il pourra servir à éclairer des cas et des situations obscurs, où le chirurgien, malgré toute sa science, reste embarrassé.

Il doit s'associer d'une part à la détermination de la température, d'autre part, aux signes objectifs et à la douleur, pour former une *trilogie symptomatique*, dont on ne devra pas séparer les éléments.

Enfin, encore un point : Ce symptôme est moins en rapport avec la nature même de la maladie qu'avec sa modalité clinique. Par exemple, la numération des globules blancs ne fournira aucun renseignement utile dans le diagnostic différentiel entre une tumeur et un abcès refroidi dont le contenu a perdu toute sa virulence; dans l'un et l'autre cas, il y a une leucocytose nulle ou très faible.

Par contre, elle nous indiquera très bien si un abcès est en voie d'extension, si une lésion est en train de suppurer, ou bien si le pus tend à diminuer, à se résorber ou s'enkyster.

Ce symptôme est un témoin vigilant de la lutte qui se passe entre le processus infectieux et l'organisme.

L'existence d'une forte leucocytose nous indique que l'agent infectieux est doué d'une forte virulence, mais que, d'autre part, l'organisme réagit favorablement. L'absence de leucocytose au cours d'une affection inflammatoire dûment constatée indique ou bien que l'organisme est si fort qu'il peut vaincre sans leucocytose, ou bien que l'agent infectieux est si puissant que l'organisme succombe avant d'avoir pu se défendre (v. Limbeck).

Pour ne pas charger les chapitres subséquents, j'ai rassemblé ici quelques conclusions se rapportant aux maladies inflammatoires avec formation de pus en général, telles qu'elles découlent des travaux de Küttner (*loc. cit.*), Blassberg (142), Curschmann (*loc. cit.*), Wassermann (191-192), Coste (326), Kühn (327), etc.

Je ne les répéterai donc pas à propos de chaque affection.

1° La leucocytose accompagne, dans la règle, l'inflammation et la suppuration dans l'organisme.

basées exclusivement sur des examens isolés, plus ou moins espacés, la plupart du temps même uniques, ce qui en diminue singulièrement la valeur.

2° Il existe cependant des exceptions. On voit des suppurations sans leucocytose. L'avenir démontrera probablement quelles sont les conditions qui régissent ce phénomène en apparence paradoxal.

3° L'évolution de la courbe leucocytaire a plus d'importance que le nombre absolu des leucocytes. Cette courbe peut avoir, dans certains cas, notamment dans l'appendicite, plus de valeur que la courbe thermique (Curschmann).

4° Les processus infectieux aigus sont ceux qui fournissent les résultats les plus manifestes, tant qu'ils sont encore en train d'évoluer.

5° La leucocytose augmente progressivement avec la formation du pus, l'extension de l'abcès ou de l'inflammation. Elle paraît dépendre de l'existence du pus plutôt que de la fièvre. Elle diminue lorsque la virulence de l'abcès s'affaiblit, lorsqu'il se localise ou s'enkyste. Un nombre normal de globules blancs ne parlera donc pas contre un abcès refroidi.

6° La leucocytose augmente en général dans l'agonie.

7° Les divers agents infectieux n'ont pas d'influence spécifique. La leucocytose semble être en rapport seulement avec leur degré de virulence.

8° Les suppurations siégeant dans la cavité abdominale ou dans le voisinage immédiat du péritoine s'accompagnent d'une leucocytose beaucoup plus accentuée que celles qui siègent à distance de cette séreuse.

9° Au moment de l'évacuation du pus, naturelle ou artificielle, le chiffre des leucocytes, après avoir subi une légère augmentation passagère, tombe dans la règle, à la normale. Cette chute s'effectue rapidement ou lentement suivant que le pus s'évacue facilement ou non.

10° La persistance d'une leucocytose élevée, ou son augmentation, après l'ouverture de l'abcès, indique soit une rétention, une évacuation insuffisante, soit la formation d'un nouveau foyer dans le voisinage ou la production de métastases, soit une hypersécrétion des surfaces de la plaie, soit enfin l'apparition d'une complication plus redoutable : pneumonie, ou érysipèle, etc.

11° L'existence durable d'une forte leucocytose indique presque toujours la présence d'un abcès chaud, et contrindique celle d'un abcès froid. Son absence ne parle pas contre l'existence d'un abcès, même chaud, à condition que celui-ci soit déjà formé, qu'il n'ait aucune tendance à s'étendre et que sa virulence soit très affaiblie. Elle peut être l'indice de la marche très chronique de l'affection.

12° L'élévation de la courbe leucocytaire précède très souvent

celle de la température, ce qui lui confère une importance toute spéciale.

13° L'examen du sang ne peut servir, à lui seul, de base au diagnostic ou de justification à l'intervention que lorsqu'on ne trouvera pas, parmi les autres symptômes, un signe nettement contradictoire. Losque ce dernier cas se présentera, il ne faudra cependant pas négliger complètement les indications fournies par l'examen du sang.

Appendicite.

C'est dans l'appendicite que la numération des globules blancs du sang peut fournir les résultats les plus utiles; car, malgré sa fréquence, cette maladie est loin d'être parfaitement connue. Elle revêt parfois des formes qui déconcertent, et la conduite du chirurgien vis-à-vis d'elle n'est pas toujours des plus simples et des plus claires, le nombre considérable des publications qui s'y rattachent le prouve abondamment.

Aussi de nombreux auteurs, à la suite de Curschmann, ont-ils tenté, avec quelque succès d'ailleurs, d'établir la valeur clinique du symptôme dans cette maladie.

Les faits.

Voici, résumées autant que possible, les conclusions qui ressortent des travaux de Curschmann (*loc. cit.*), Küttner (*loc. cit.*), Coste (*loc. cit.*), Wassermann (*loc. cit.*), Kühn (*loc. cit.*), Blassberg (*loc. cit.*), Stadler (188), etc., qui se sont plus spécialement occupés de la question. J'ai volontairement laissé de côté les résultats obtenus par da Costa et tous ceux qui parlent de formule leucocytaire et non de courbe, pour les motifs que j'ai exposés plus haut.

J'ajouterai qu'ayant moi-même examiné le sang chez un certain nombre de malades atteints d'appendicite (40 environ), j'ai pu vérifier et contrôler en grande partie ce qui va suivre.

1° Les cas d'appendicite, sans formation de pus, se distinguent soit par un manque complet de leucocytose (les cas les plus bénins), soit par une légère augmentation du nombre des leucocytes au début de la maladie, suivie d'un prompt retour à la normale.

Cette augmentation n'est que passagère. Elle se produit en général, tout au début de la crise, au moment de l'établissement des symptômes morbides, et dure rarement plus de 48 heures. Le nombre des globules blancs peut atteindre alors le chiffre de 20 à 22 000,

qui est, dans la règle, très rarement dépassé. Exceptionnellement il peut s'élever à 40 000 dans des cas que j'indiquerai plus tard.

2° Les cas d'appendicite suppurée sont, dans la règle, caractérisés par une élévation du nombre des leucocytes qui dépasse 25 000. Ce chiffre forme la *limite inférieure de suppuration*. Pour que l'on puisse affirmer l'existence du pus, il faut que le nombre des leucocytes reste, pendant plusieurs jours au moins, au-dessus de cette limite. Cette élévation peut être brusque ou progressive.

Il existe cependant des cas, formant l'exception, dans lesquels un abcès appendiculaire n'est accompagné d'aucune leucocytose. Ces cas, en apparence anormaux, ne peuvent être suffisamment interprétés aujourd'hui.

Le taux des leucocytes au début de la maladie ne fournit donc pas d'indication précise pour le diagnostic, une forte leucocytose pouvant exister à ce moment aussi bien dans l'appendicite la plus simple que dans la gangreneuse. L'évolution ultérieure seule, la courbe, donne tous les renseignements nécessaires.

3° Les appendicites foudroyantes, à forme gangreneuse, ne sont pas accompagnées de leucocytose, l'organisme étant terrassé avant d'avoir pu réagir.

4° La leucocytose augmente si l'abcès a de la tendance à s'étendre, et diminue si celui-ci s'enkyste, devient chronique ou voit sa virulence s'affaiblir.

5° Les abcès datant de longtemps, ceux qui sont de petite dimension et entourés d'une épaisse membrane réactive s'accompagnent de leucocytose faible ou nulle.

6° L'apparition d'une pneumonie, d'un érysipèle qui vient compliquer l'affection primitive, modifie la courbe leucocytaire, dans ce sens qu'elle provoque son élévation.

7° Aussitôt après l'évacuation de l'abcès, la leucocytose tombe à a normale, soit brusquement, soit progressivement.

8° Si l'abcès se perfore dans l'intestin, la vessie ou tout autre organe creux de l'abdomen, il en est de même.

9° Après l'ouverture de la collection purulente, si la leucocytose persiste, ou si elle progresse, cela indique qu'il existe de la rétention, ou bien un second foyer plus éloigné, ou des métastases, ou enfin l'apparition d'une complication d'un ordre différent (pneumonie, etc.).

10° Lorsque l'abcès se perfore dans la cavité abdominale, on observe tout d'abord une chute du nombre des leucocytes. Celui-ci persiste si l'organisme ne peut réagir, sinon la courbe se relève au fur et à mesure que se développe la péritonite.

11° Le nombre absolu des leucocytes a plus d'importance au point de vue pratique que le rapport des diverses variétés.

12° D'après certains auteurs, cependant [Laignel-Lavastine (179, 180), Loeper (182, 103), etc.], l'augmentation des éosinophiles serait plutôt un signe de guérison dans les appendicites non suppurées. Son rapport avec la cause de la lésion (helminthiase) ne semble pas établi.

Mais, mieux que tous les discours, quelques exemples serviront à illustrer ce que je viens de dire.

Afin de classer les résultats obtenus d'une façon plus explicite, j'ai groupé les cas d'appendicite en un certain nombre de formes, se rapportant à la modalité clinique de l'affection. Pour chacune d'entre elles, j'ai choisi un ou plusieurs cas types, destinés à lui servir de modèle ou à en exposer clairement le principal caractère. On y distinguera de cette façon, plus facilement, les rapports qui existent entre les 3 éléments de la trilogie symptomatique dont j'ai parlé plus haut. Cette classification, bien entendu, comme toutes celles de son espèce, n'a rien d'absolu; entre les formes citées on pourra observer toutes les formes intermédiaires. Mais elle servira à établir des points de repère, ce qui n'est point indifférent quand il s'agit de s'orienter dans l'ensemble un peu confus de faits nouvellement observés.

J'ai conservé la division en appendicites non suppurées et suppurées comme étant celle qui présente un intérêt direct pour le chirurgien. Il importe peu à celui-ci en effet de savoir si son malade a déjà eu 10 crises ou s'il en est à sa première, mais bien de connaître s'il existe ou non du pus dans l'abdomen et si la crise va se terminer spontanément ou si elle nécessitera une intervention. Il est moins utile de savoir depuis combien de temps dure une appendicite que de se rendre un compte aussi exact que possible de *l'état actuel* du malade. Car une première crise pourra être mortelle alors qu'une appendicite qui dure depuis 10 ans pourra n'inspirer momentanément aucune iuquiétude. Et le contraire n'est pas moins vrai : une première crise peut-être bénigne alors que la 10e crise d'une appendicite dont le malade ne s'est jamais inquiété outre mesure, pourra lui être fatale.

Voici donc le groupement que j'ai adopté :

A. Appendicites non suppurées.

I. *Forme bénigne.* — Tous les symptômes s'accordent pour prédire une évolution bénigne de l'affection et sa guérison spontanée à bref délai (indépendamment de la possibilité d'une rechute).

II. *Forme bruyante.* — Les débuts de la crise sont très inquiétants. On ne peut prévoir s'il se formera du pus ou non. Mais, rapidement, au bout de 2 ou 3 jours, les symptômes s'amendent; et tout se termine comme dans la forme précédente.

III. *Forme soutenue.* — La crise, un peu plus accentuée que dans les formes précédentes, dure longtemps. Les symptômes morbides se maintiennent à une intensité moyenne souvent pendant plusieurs semaines, sans aggravation ni amélioration. Un beau jour la guérison s'opère; ou bien, brusquement, l'affection revêt un caractère plus grave et rentre dans une des formes subséquentes.

B. Appendicites a formes intermédiaires.

Ce sont des appendicites qui, à un moment donné de leur évolution, présentent des signes indiquant l'existence du pus. Celui-ci cependant se résorbe, ou s'enkyste; et la guérison momentanée s'opère spontanément.

IV. *Forme latente résorbable.* — Le pus reste latent pendant un certain temps, puis se résorbe.

V. *Forme enkystée.* — Tous les symptômes ressemblent à ceux de la forme précédente. Seule l'opération révèle l'existence d'un abcès enkysté.

C. Appendicites suppurées.

VI. *Forme progressive.* — Il existe du pus. Tous les symptômes démontrent que l'abcès augmente régulièrement, progressivement, jusqu'à l'évacuation spontanée ou artificielle.

VII. *Forme à poussées.* — Il existe du pus. Cependant l'évolution de l'abcès subit des fluctuations. Tantôt il augmente, les symptômes s'aggravent et sont menaçants. Tantôt il diminue et les symptômes s'amendent momentanément. La résorption ne s'effectue pas, dans la règle. L'abcès doit être évacué.

VIII. *Forme grave.* — Péritonitique ou gangréneuse. Les symptômes graves peuvent s'établir d'emblée ou tardivement.

J'examinerai ensuite la manière dont se comporte la leucocytose après l'opération.

(*A suivre*).

CANCER DE LA THYROÏDE

(FRÉQUENCE, FORMES CLINIQUES, TRAITEMENT)

Par le Dr Xavier DELORE

Assistant de M. le Professeur A. Poncet.

Les premiers auteurs qui séparèrent les tumeurs thyroïdiennes des autres néoplasmes du cou avaient déjà reconnu la nature cancéreuse de certaines d'entre elles; mais, admettant les conclusions de Kortum et Fodéré, ils avaient une tendance générale à considérer ces productions malignes comme des noyaux secondaires de généralisations. Scarpa nie l'existence du cancer primitif. Virchow, Duplay, tout en reconnaissant le cancer primitif du corps thyroïde, enseignent qu'il est d'ordinaire secondaire. En 1860, Houël démontre le premier la grande fréquence des tumeurs malignes primitives de cette glande et l'oppose, à juste titre, à la rareté des noyaux métastatiques ou de propagation.

Cette opinion, désormais classique, a été confirmée par tous les travaux récents, tant en France qu'à l'étranger, et la discussion s'engage sur l'anatomie pathologique. Lücke décrit trois variétés : le squirrhe, l'encéphaloïde et l'épithélioma. Coulon divise en quatre formes : le squirrhe, l'encéphaloïde, l'épithélioma, le sarcome. Houël n'en admet que deux : le squirrhe et l'encéphaloïde. Enfin Cornil et Ranvier décrivent surtout l'épithélioma. Orcel, en 1889, rappelle la loi formulée par M. Bard : « Le tissu le plus actif d'un organe est aussi le plus fréquemment atteint. » Il en conclut à la fréquence de l'épithéliome. M. Carrel-Billiard, en 1901, après avoir rappelé les mémoires importants de Wölfler, se base sur de nombreux examens histologiques pour décrire trois catégories de tumeurs malignes ou cancers, correspondant aux formes embryonnaires des tissus qui entrent dans la constitution de la glande thyroïde : le cancer du tissu épithélial, le cancer du tissu conjonctif, le cancer du tissu endothélial vasculaire. La plupart des tumeurs du corps thyroïde appartiennent à la catégorie du cancer du tissu épithélial, « dont la richesse s'explique par la prédominance anato-

mique et fonctionnelle du tissu glandulaire sur tous les autres éléments de l'organe ».

L'histoire du cancer thyroïdien est intimement mêlée à celle du goitre. Dresser une carte des pays, suivant leur richesse en goitres, comme l'a fait M. Mayet, sur le conseil de M. le Professeur Poncet, c'est dresser aussi la carte du cancer thyroïdien. Aussi retrouverons-nous, à chaque pas, dans ce mémoire, les noms des chirurgiens qui pratiquent en pays goitreux. En Allemagne, Wölfler, Bruns; en Suisse, Kocher, Socin, Reverdin, Kümmer; en Italie, Carle. En France, c'est à Bordeaux que l'affection est bien étudiée, à cause du voisinage des Pyrénées; c'est surtout à Lyon, proche des Alpes, que nos maîtres, MM. les Professeurs Poncet, Jaboulay, Bard, ont pu éclairer bien des points discutés, grâce à leurs travaux personnels ou ceux de leurs élèves : Rollet, Orcel, Rivière, Bérard, Bertrand, Gruié, Carrel-Billiard, Bagary, etc. Dans le courant de ce mémoire, nous rappellerons tous ces travaux, réunis en un index bibliographique.

ÉTIOLOGIE. FRÉQUENCE DU CANCER THYROÏDIEN.

Les causes réelles du développement du cancer dans la glande thyroïdienne n'étant pas connues davantage que celles qui engendrent les tumeurs malignes des autres organes, il suffira de rechercher quelles en sont les causes prédisposantes.

L'influence du *pays* est établie depuis longtemps : le cancer thyroïdien s'observe surtout dans les localités riches en goitreux. La ville de Lyon, située en pleine zone goitrigène, est une des villes d'Europe les plus favorisées à ce point de vue. Carrel-Billiard rassemble, dans les hôpitaux de Lyon, une statistique imposante de 83 observations. En six mois, il peut réunir, dans ces mêmes hôpitaux, une série de quinze malades. Nous-même, depuis trois ans seulement et à la seule clinique de M. le Professeur Poncet, avons pu suivre quatorze sujets, atteints de cette redoutable affection. A mesure que l'affection est mieux étudiée, le nombre augmente; et il augmentera encore lorsque les médecins la connaîtront bien.

M. Mayet, reprenant l'étude de la distribution géographique du goitre en France, démontre, dans ces tableaux, cette corrélation intime entre la fréquence des goitres et des cancers. La proportion des goitreux est considérable dans le sud-est de la France; on comprend pourquoi, dans les hôpitaux de Lyon, situés au centre de ces départements riches en goitres, on voit abonder le cancer thyroïdien. « Mais les hôpitaux de Lyon voient passer beaucoup de goitres

malins pour d'autres raisons que leur situation topographique. Les travaux des chirurgiens lyonnais ont attiré l'attention des médecins sur la pathologie thyroïdienne, et ainsi des cas sont diagnostiqués qui, dans d'autres régions, auraient passé inaperçus. Certainement, chacun peut poser le diagnostic de la forme ordinaire du cancer thyroïdien; mais, pour dépister « la forme médicale » décrite par M. Bard, il faut y songer et rechercher systématiquement l'état de la glande. »

La pauvreté des observations parisiennes tient, sans doute, à sa situation éloignée de centres goitreux. Les thèses de Coulon et de Boursier contiennent bien quelques faits; on en publie chaque année quelques autres; mais quelle différence avec le nombre des observations de la région lyonnaise. A Bordeaux, la thèse de Duboé nous montre plusieurs cancers thyroïdiens. Là encore, les documents, quoique plus nombreux qu'à Paris, sont encore bien restreints, malgré le voisinage des vallées des Pyrénées. Quant aux départements du Nord, ils semblent jouir d'une complète immunité vis-à-vis des tumeurs thyroïdiennes.

Bircher, dans une carte fort étudiée, a démontré que la répartition géographique du cancer thyroïdien, en Allemagne, en Autriche, en Suisse, en Italie, était superposable à celle du goitre. De tout ceci, il résulte qu'il existe une corrélation constante entre la fréquence du cancer thyroïdien et le goitre. Dans les régions goitrigènes, on doit songer au cancer et le rechercher attentivement. Bien des goitres à marche rapide, produisant des troubles graves de la respiration, et appelés autrefois « goitres suffocants », ne sont en réalité que des cancers encore encapsulés et n'ayant pas encore déterminé la généralisation ganglionnaire. Nous en donnerons, comme preuve, la récidive et la généralisation dans quelques cas douteux, même après examen histologique, que nous avons pu observer à la clinique de M. le Professeur Poncet. La survie des opérés permet l'évolution de la tumeur; d'allure bénigne au début, elle prend bientôt tous les caractères du pire cancer.

L'influence du *sexe* ne semble pas douteuse, malgré quelques divergences entre les auteurs. Lebert et Coulon admettaient déjà que les femmes sont atteintes deux fois plus souvent que les hommes. Orcel donne la proportion de 6 cancers thyroïdiens chez l'homme contre 14 chez la femme. Gruié trouve cinq hommes sur 20 cas. Nous avons observé douze femmes et deux hommes seulement. Carrel-Billiard, sur une statistique de 83 cas, obtient la proportion de cinq femmes à trois hommes. Le goitre étant plus fréquent dans le sexe féminin, le nombre des cancers devait également

atteindre des chiffres plus imposants; et cette conclusion *a priori* se trouve confirmée par la plupart des statistiques.

L'*âge* le plus favorable au développement du cancer s'étend de quarante à soixante ans. C'est l'opinion de Coulon et Rose, qui placent l'âge moyen du goitre malin entre cinquante et un et cinquante-cinq ans. La statistique, établie par Carrel-Billiard, avec 102 observations, fournit les résultats suivants :

Au-dessous de 20 ans	2 cas.
De 20 à 30 ans	3 —
De 30 à 40 ans	14 —
De 40 à 50 ans	25 —
De 50 à 60 ans	25 —
De 60 à 70 ans	26 —
Au-dessus de 70 ans	7 —

La statistique, plus restreinte, que nous avons recueillie depuis trois ans, comprend surtout des sujets âgés de cinquante à soixante ans :

Avant 50 ans	Néant.
De 50 à 60 ans	9 cas.
De 60 à 70 ans	3 —
Au-dessus de 70 ans	2 —

Ces proportions ont été établies seulement à propos de la forme dite chirurgicale. D'après Bard et Gruié, la forme médicale atteindrait d'ordinaire des gens plus âgés : c'est ainsi que Gruié, qui a réuni 20 cas de cette catégorie, n'a trouvé qu'un seul malade âgé de moins de cinquante ans.

Le cancer des *jeunes sujets* n'est pas exceptionnel. Lücke a opéré un sarcome, chez une enfant de treize ans. En 1893, nous avons observé un jeune garçon atteint de cancer à marche rapide, à l'âge de seize ans, et qui mourut, en quelques mois, dans le service de M. Ollier. En 1900, nous avons vu également, dans le service de M. Pollosson, un jeune homme de quinze ans, qui succomba rapidement avec des troubles respiratoires provoqués par un épithélioma thyroïdien affectant des allures presque foudroyantes.

Le goitre malin pourra donc se développer au moment de la puberté; mais la véritable période commence vers la quarantième année et s'étend jusqu'à la soixante-dixième, avec un maximum de fréquence aux environs de cinquante-cinq ans. C'est l'époque de la ménopause de la femme; c'est l'âge du cancer dans les deux sexes.

L'*état antérieur de la glande thyroïde* est un fait qui domine l'étiologie du cancer. Parfois le néoplasme se développe d'emblée dans une thyroïde saine; la plupart du temps, il se greffe sur un goitre

plus ou moins ancien. Le fait est admis, mais quelle est la proportion des goitres devenus cancéreux? Orcel croyait au goitre primitif dans les trois quarts des cas. Bertrand, envisageant seulement les cas aigus, ramenait cette proportion aux deux tiers. Carrel-Billiard adopte la préexistence du goitre dans trois cas sur quatre : sur 63 observations où le goitre a été recherché, il est noté 51 fois, ce qui fournit exactement un nombre de 83 p. 100 de cancers thyroïdiens greffés sur de vieux goitres. Ces chiffres s'appliquent plutôt à la forme chirurgicale, car, si l'on examine les observations de la « forme médicale », on constate une rareté plus grande du goitre ancien. Dans nos dernières observations, la présence d'un goitre antérieur a été remarquée 11 fois sur 14, soit une proportion de 75 p. 100 environ. Ce nombre est peut-être encore trop faible : les malades, en effet, ne remarquent pas toujours les petits noyaux goitreux, et racontent, de bonne foi, n'avoir pas eu de tumeur. Le goitre est inaperçu, surtout chez les malades d'hôpital. Une malade de Reverdin, atteinte de cancer suffocant, affirmait que le néoplasme avait débuté quatre mois auparavant. Or l'autopsie démontra qu'avant toute tumeur maligne un goitre colloïde avait occupé le lobe thyroïdien gauche.

Il existe cependant des cas où le cancer s'installe d'emblée dans une glande d'apparence normale. Il revêt alors souvent des allures spéciales, et prend volontiers les caractères de la forme aiguë ou de la forme latente. Les cas aigus, publiés par Rollet, Rabé, se rapportent, soit à des individus jeunes, sans aucune tumeur thyroïdienne antérieure, soit à d'anciens goitreux.

Les antécédents goitreux ne sont pas seulement l'apanage du cancéreux; mais ils se rencontrent aussi dans sa famille. Les parents, les voisins sont d'ordinaire goitreux, et ces dispositions achèvent de démontrer les rapports intimes existant entre les tumeurs thyroïdiennes bénignes ou malignes.

De tout cet exposé étiologique, nous conclurons avec Carrel-Billard : « Le cancer thyroïdien paraît relever des mêmes causes occasionnelles que tout cancer. Un fait domine cependant cette étiologie : l'existence antérieure, depuis un temps plus ou moins éloigné, de lésions goitreuses, et, dans les cas même où un goitre apparent fait défaut, l'existence d'altérations du parenchyme thyroïdien, en dehors de toute hypertrophie apparente. Cette relation entre le goitre simple et la thyro-carcinose a paru si nette à M. Poncet, qu'il considère comme une indication de l'extirpation des tumeurs goitreuses la possibilité, à un moment donné, de leur dégénérescence. Les pays goitrigènes sont donc ceux où on observera à peu

près exclusivement le cancer thyroïdien. Tumeurs bénignes et tumeurs malignes du corps thyroïde ont la même répartition géographique. » Le cancer se développe de préférence sur un goitre, de même que le cancer prostatique affecte souvent le prostate hypertrophiée, ainsi que l'ont montré les recherches de Guyon et Albarran.

ANATOMIE PATHOLOGIQUE.

Nous étudierons seulement l'aspect macroscopique, renvoyant pour l'étude histologique aux travaux de Wölfler et à l'excellente thèse de Carrel-Billiard.

La description macroscopique comprend l'analyse des lésions du corps thyroïde, celle des rapports de la tumeur avec les organes voisins, enfin l'étude des métastases.

1° *Macroscopiquement*, le corps thyroïde dépasse toujours le volume normal de l'organe. La masse varie des dimensions d'un œuf à celle d'une pomme, et parfois d'une tête de fœtus ou d'adulte. Dans certains cas, c'est un énorme paquet débordant en haut le maxillaire inférieur et dépassant en bas la clavicule.

Au début, la forme est arrondie, et rappelle celle du goitre vulgaire développé dans un des lobes latéraux ou dans le lobe médian. Mais, plus tard, des noyaux de nouvelle formation donnent à l'ensemble des contours irréguliers, bosselés. Des ganglions surajoutés, et adhérents au tissu thyroïdien, viennent encore compliquer la configuration de la tumeur. Lorsque l'infiltration dans les espaces cellulaires du cou apparait, le corps thyroïde perd sa forme : toute la région sous-hyoïdienne est transformée en un véritable plastron, d'une consistance ligneuse, analogue à celui que l'on obtiendrait en coulant de la cire dans les espaces celluleux de la région.

Glande thyroïde, larynx, trachée, muscles et peau sont confondus en une gangue, qui englobe également le paquet vasculo-nerveux.

La dureté extrême de la tumeur suffit souvent pour faire diagnostiquer un cancer. Dans certaines tumeurs volumineuses, on trouve cependant des points ramollis donnant une sensation fausse de fluctuation ; telles sont les tumeurs encéphaloïdes très volumineuses et très vasculaires.

Le néoplasme est le plus souvent limité à l'un des lobes latéraux. L'envahissement primitif de l'isthme est très rare : une fois sur 72 cas d'après van Straaten. Dans certains cas, plus nombreux qu'on ne l'admet généralement, la diffusion a été notée et la glande tout

entière est malade. C'est ainsi que van Straaten a rencontré cette diffusion primitive 21 fois sur 72.

Le cancer thyroïdien n'occupe pas seulement le corps thyroïde normal, mais encore les thyroïdes accessoires, situées ordinairement dans un triangle, limité en dehors par les deux paquets vasculo-nerveux, en haut par une ligne horizontale parallèle à l'os hyoïde, triangle dont le sommet atteint la crosse de l'aorte. Cette forme de la thyrocarcinose, qui se localise sur des bourgeons thyroïdiens déviés, a été décrite surtout par Gussenbaüer et Berger. Roux a constaté par exemple, dans le médiastin, un petit goitre malin qui avait entraîné la mort, sans trahir sa présence par des symptômes cliniques appréciables.

La configuration interne de la tumeur thyroïdienne varie avec l'âge des lésions. Dans une première période, le néoplasme reste emprisonné au sein du tissu glandulaire, ou tout au moins à l'intérieur de la capsule fibreuse, qu'il s'agisse de noyaux isolés, de végétations intra-kystiques, ou même de dégénérescence totale. Dans la seconde période, la tumeur franchit les limites de la capsule.

La période de *végétation intra-capsulaire* varie suivant que le néoplasme s'est développé, au milieu d'un lobe hypertrophié ou dans l'intérieur d'un kyste. Dans le premier cas, on aperçoit, sur la coupe du tissu adénomateux, un ou plusieurs noyaux durs, blanc cendré, entourés d'une zone de tissu thyroïdien plus ou moins altéré; dans le second cas, il s'agit d'un goitre kystique plus ou moins modifié. L'incision des cavités donne issue à un liquide rougeâtre, et la paroi offre des végétations dures, ou très molles, d'aspect grisâtre ou jaunâtre. On dirait un kyste dans lequel s'est produite une hémorragie.

Quelquefois, on rencontre une dégénérescence massive de la glande qui présente à la coupe une surface irrégulière, comme granitée.

La capsule glandulaire semble circonscrire nettement les noyaux dégénérés, et les isoler parfaitement, à la façon de la capsule d'un goitre bénin. Mais cette apparence est trompeuse, ainsi que le révèle l'examen histologique qui décèle souvent à son intérieur des boyaux épithéliaux. Il est rare qu'un cancer thyroïdien reste encapsulé jusqu'à la mort du malade : ce sont les cancers latents qui tuent par généralisation. D'ordinaire le néoplasme passe à la période suivante.

A cette période de *végétation extra-capsulaire*, le cancer atteint de grosses proportions. De gros blocs blanc grisâtre côtoient des géodes, remplies d'une bouillie rougeâtre, constituée par la désagrégation des végétations intra-kystiques. Parfois, on trouve une

vaste cavité, pleine d'une matière caséeuse jaunâtre ou de parcelles solides blanchâtres désagrégées. A ce moment, l'existence de noyaux ganglionnaires est à peu près constante. C'est à cette période que les rapports du cancer avec les organes voisins diffèrent de ceux du goitre.

2° La *peau* rouge, œdémateuse, vascularisée, adhère aux plans profonds, s'amincit parfois, mais, sauf cas exceptionnel, n'est jamais perforée. Une ou deux fois sur cent à peine, on voit les bourgeons néoplasiques éroder progressivement les téguments et s'étaler enfin à l'extérieur.

Les *muscles* sont envahis rarement. Dans les formes aiguës, ils conservent leur individualité et leur structure, sont tendus au-devant du néoplasme qu'ils enserrent, aplatissent ainsi la trachée en déterminant de graves troubles respiratoires. Dans les formes lentes, au contraire, ils subissent peu à peu la dégénérescence graisseuse, s'amincissent, s'étalent, à la manière de membranes minces et jaunâtres, au devant du cancer. Ils perdent leur rôle physiologique ainsi que leur rôle constricteur, et peuvent même disparaître. Dans les cas anciens ils sont englobés par les traînées malignes; confondus avec le tissu cellulaire et les aponévroses, ils donnent à la région l'apparence d'une véritable cuirasse qui dissimule complètement tous les organes profonds.

La *généralisation ganglionnaire* débute par les glandes carotidiennes. Ce sont, au début, de petites tumeurs dures, situées dans la région carotidienne; bientôt des ganglions apparaissent, sous la forme d'un semis de granulations, qui descendent dans les creux sus et sous-claviculaires et gagnent même l'aisselle et les médiastins Pour les extirper, nous avons dû réséquer le sympathique et la jugulaire. Le plus souvent, les paquets ganglionnaires carotidiens sont formés par un petit nombre de ganglions ayant subi une hypertrophie énorme. Adhérents, à ce moment, à la tumeur thyroïdienne elle-même, ils semblent la prolonger en arrière. Ils entourent également les éléments du paquet vasculo-nerveux du cou. Tumeur, ganglions, organes voisins forment alors une masse unique dont le point de départ n'apparaît pas distinctement. Un observateur inexpérimenté pourrait méconnaître le noyau thyroïdien, et, s'en laissant imposer par l'adénopathie, conclure à une tumeur primitive des ganglions.

Le *larynx* et la *trachée* subissent des modifications diverses : toujours ils sont plus ou moins déviés. Chez une femme, le conduit respiratoire, refoulé par une tumeur du lobe droit, siégeait sur une

verticale descendant de l'angle gauche de la mâchoire. L'incision de la trachéotomie serait ici celle de la ligature de la carotide primitive.

Quant aux déformations, qui relèvent ici, comme dans le goitre, de l'aplatissement, de la coudure ou du ramollissement, elles reproduisent les types connus, depuis Bonnet, sous les noms significatifs d'aplatissement unilatéral ou bilatéral (trachée en lame de sabre), d'aplatissement transversal, ou de compression circulaire. Nos examens nous ont montré la grande fréquence des compressions circulaires. La trachée est aussi ramollie, dans le plus grand nombre des cas, vis-à-vis du siège de la compression occupant ordinairement la région rétro-sternale. Mais, contrairement à Rose, nous n'avons jamais vu ce ramollissement aboutir à un aplatissement de la trachée, lorsque ce conduit avait été libéré par l'extirpation de la tumeur. Bien au contraire, cette libération détermine aussitôt une facilité respiratoire vraiment remarquable, qui soulage instantanément les malades asphyxiques opérés sans anesthésie. En somme, la trachée libérée n'a nullement besoin d'une attelle pour remplir son rôle de conducteur aérien. La canule à trachéotomie, qu'on a proposée dans ce but, n'est donc pas nécessaire, et nous n'y avons jamais eu recours.

A la période de végétation extra-capsulaire, on a observé, quelquefois, l'envahissement et la perforation de la trachée. En 1898, von Straaten, réunissant les observations recueillies dans les cliniques de Kiel, Munich, Greifswald, Fribourg, note sept fois la perforation trachéale sur 77 cas, soit 9 0/0. Cette rareté s'explique par la grande résistance de la paroi trachéale aux bourgeons néoplasiques. Carrel rapporte que, chez une femme de soixante ans de la clinique de M. le Professeur Poncet, il a vu la paroi antérieure de la trachée couverte de bourgeons cancéreux. Ces bourgeons, enlevés à la curette, repullulèrent aussitôt. Cependant, cinq mois après, malgré l'évolution progressive de la tumeur, la trachée n'était pas encore perforée.

La perforation trachéale serait produite ordinairement, suivant Ziemsen, Paltauf et Baurovicz, par la dégénérescence maligne d'un prolongement aberrant, intra-trachéal ou intra-laryngien, de la glande thyroïde. Ces prolongements aberrants, situés dans l'espace crico-trachéal, occupent surtout les faces latérales ou postérieure, et font saillie sous la muqueuse respiratoire. On comprend, sans difficulté, qu'une perforation rapide du conduit aérien sera la conséquence, obligée pour ainsi dire, de la transformation maligne de ces masses aberrantes.

La perforation de la trachée peut s'accompagner d'une ouverture de l'œsophage, qui aboutit à une fistule œsophago-trachéale. En

juin 1899, nous avons dû pratiquer une trachéotomie d'urgence, dans le service de M. le Professeur Poncet, pour des accidents asphyxiques graves. A l'autopsie, on trouva le lobe thyroïdien droit transformé en une masse épithéliale friable et déjà mortifiée, qui occupait la cloison trachéo-œsophagienne perforée de part en part, sur la largeur d'une pièce de cinq francs. Cette masse mobile menaçait de tomber dans la trachée.

Les *complications œsophagiennes*, moins constantes que les complications trachéales, ont été signalées depuis longtemps par Rose. C'est la compression qu'on observe le plus souvent. Des prolongements du cancer s'insinuent en avant et en arrière de l'œsophage. Le rétrécissement est parfois tel, d'après Carrel, qu'il est impossible de passer une grosse plume d'oie à travers le point stricturé.

Quant à la perforation de la paroi, elle n'a été signalée qu'une seule fois par van Straaten. Nous l'avons observée également une fois. Elle est exceptionnelle, parce que les prolongements rétro-œsophagiens du goitre sont eux-mêmes rares.

Les *rapports du paquet vasculo-nerveux* avec la tumeur sont différents, selon la période de la tumeur et l'étendue de ses prolongements. Lorsque le cancer thyroïdien est encore inclus dans sa capsule, il refoule simplement les vaisseaux sans y adhérer, à la façon d'un goitre bénin.

Plus tard, les éléments vasculaires sont englobés par le tissu ganglionnaire ou par des prolongements épithéliaux partis de la tumeur primitive. Il faut les disséquer artificiellement, par une sorte de sculpture, si l'on veut les isoler du cancer. Les cellules dégénérées atteignent d'abord la gaine, puis les vaisseaux eux-mêmes. Sous l'influence de cette corrosion, les artères et les veines réagissent chacune à leur manière.

Les artères deviennent friables, cassantes comme les vaisseaux athéromateux. C'est ainsi que nous avons dû, en pareil cas, reporter la ligature de la thyroïdienne supérieure jusque vers son origine à la carotide externe, le fil de catgut sectionnant le vaisseau, sous une faible striction. A une période plus avancée, les tuniques artérielles sont détruites, et des hémorragies foudroyantes emportent le malade (Lebert, Coulon). Cette complication est heureusement rare.

Les veines sont moins résistantes que les artères, suivant les recherches de Mathieu et Letulle. La paroi est vite perforée et les bourgeons cancéreux font saillie dans la lumière veineuse qui est thrombosée. Iwanoff a montré que c'était là l'une des principales causes de l'œdème de la face; car l'invasion cancéreuse et la thrombose secondaire gagnent souvent plusieurs troncs, les jugulaires

antérieures, les thyroïdiennes, la jugulaire interne, les troncs brachio-céphaliques, et même la veine cave supérieure. Ce mécanisme, que van Straaten a observé 16 fois sur 77 observations, explique la fréquence des métastases. Son intérêt est donc de tout premier ordre dans l'anatomie pathologique des cancers thyroïdiens, qui présentent des rapports si intimes avec des veines volumineuses et rapprochées du cœur.

Les *nerfs* du cou subissent aussi le voisinage de la tumeur maligne ou de ses ganglions. Le plus souvent atteint, c'est le pneumogastrique : ordinairement refoulé, ce tronc nerveux peut être exceptionnellement envahi par des traînées qui l'infiltrent et lui communiquent une friabilité spéciale.

Les nerfs récurrents sont entourés et souvent détruits à tel point qu'on n'en retrouve plus trace, à une dissection minutieuse.

Quant au sympathique, au plexus cervical et au plexus brachial, ils sont trop distants du corps thyroïde pour subir les atteintes de la tumeur glandulaire. Mais ils ne sont pas à l'abri des compressions ou invasions qui proviennent des ganglions dégénérés. Nous avons observé, chez un malade, des ganglions accolés si intimement au grand sympathique qu'il fut nécessaire, pour mener à bien leur extirpation, de réséquer plusieurs centimètres de ce nerf.

Toutes ces lésions nerveuses sur lesquelles ont insisté MM. Poncet, Jaboulay et Orcel, offrent un grand intérêt en clinique.

3° Après avoir rapporté les diverses lésions qu'entraîne le néoplasme thyroïdien sur les organes immédiatement adjacents, il devient nécessaire de jeter un coup d'œil sur son mode de généralisation. Cette étude des *métastases* est indispensable; car, plus que tout autre cancer glandulaire, celui-ci se caractérise par des embolies précoces, qui affectent des sièges variés et des allures parfois insidieuses. Les anciens auteurs avaient bien remarqué la fréquence des métastases, au cours du goitre, et, pour en fixer la nature, ils l'avaient appelé goitre métastatique. Ce mot impliquait la bénignité de la tumeur primitive et des noyaux secondaires.

En réalité, le goitre métastatique serait une tumeur maligne, suivant de nombreux chirurgiens, M. Poncet en particulier. Lucke, Connheim, Jaboulay (Th. de Rocher, Lyon, 1904) auraient cependant examiné certaines tumeurs qui possédaient un aspect histologique bénin. Mais ne doit-on pas laisser le pas à la clinique sur ce terrain des tumeurs, et ne faut-il pas ranger dans les cancers ces tumeurs thyroïdiennes qui se généralisent et récidivent après ablation? Wölfler considère les goitres métastatiques comme des

adénomes malins. Du reste, des examens histologiques, répétés à intervalles plus ou moins éloignés, ont donné parfois des diagnostics différents, ainsi que l'a fait observer Wölfler lui-même. Tout en admettant qu'on puisse rencontrer, par exception, des goitres métastatiques bénins (Jaboulay), nous nous croyons cependant autorisé à conclure, avec M. le Professeur Poncet, que la grande majorité des tumeurs métastatiques d'origine thyroïdienne sont de véritables cancers.

Ces métastases se développent dans des régions de prédilection. Elles apparaissent d'ordinaire dans les ganglions du cou, du médiastin, les poumons, le foie, les os, les muscles. La proportion de fréquence de ces localisations a été diversement appréciée. Carrel admet que les ganglions sont atteints le plus souvent, puis, par ordre décroissant, les poumons, les reins, le foie, le squelette. Hintertoïsser, dans 50 observations, a rencontré l'invasion des ganglions du cou 29 fois, celle des ganglions rétro-sternaux, médiastinaux et bronchiques 23 fois, celle des ganglions rétro-péritonéaux 2 fois, et 1 fois seulement celle des ganglions axillaires. Il existait des noyaux pulmonaires 29 fois, 10 fois des métastases osseuses, 4 fois des noyaux cérébraux, quatre noyaux hépatiques, 3 fois des noyaux dans les reins et 1 fois dans le cœur. Une statistique analogue a été dressée par van Straaten.

Il résulte que la généralisation ganglionnaire est le mode ordinaire de propagation lointaine; elle est si fréquente qu'on peut la considérer comme un signe à peu près constant de la seconde période du néoplasme. Les poumons sont le siège de noyaux dégénérés dans les deux tiers des autopsies; ils devront toujours être auscultés attentivement, avant toute tentative chirurgicale. Enfin l'apparition d'une tumeur osseuse éveillera l'idée d'un noyau métastatique d'une tumeur thyroïdienne primitive; en pareil cas, l'examen du corps thyroïde s'impose, des cancers latents de cette glande ayant pu passer inaperçus à une exploration superficielle. La généralisation osseuse d'un néoplasme thyroïdien serait, en effet, beaucoup plus fréquente que dans les autres cancers, suivant les observations de MM. Poncet et Jaboulay.

Beaucoup d'observateurs ont cherché l'époque d'apparition des noyaux de généralisation; et, là comme dans les autres cancers, les résultats ont montré tantôt des métastases précoces, tantôt des généralisations tardives, inexplicables dans la plupart des cas. Pourquoi discuter ces variatians, lorsque la pathogénie du cancer est si mal connue! D'une façon générale, le cancer thyroïdien entraîne souvent la mort par les troubles de compression des

organes voisins, avant toute trace de métastases. Mais lorsqu'on supprime la tumeur par thyroïdectomie, les métastases deviennent la règle : car la survie de l'opéré leur permet d'évoluer. Chez une thyroïdectomisée, qui était atteinte de cancer depuis deux mois seulement, on n'apercevait aucun ganglion dans les régions carotidiennes, pendant l'opération. Quatre mois après, cette femme présentait, dans les deux régions carotidiennes, d'énormes paquets ganglionnaires et l'on retrouvait, à l'autopsie, des noyaux pulmonaires en grand nombre. C'est là un exemple d'évolutiou précoce des métastases. Mais nous avons également observé des faits remarquables par la lenteur de la généralisation. Une malade, du service de M. le Prof. Poncet, atteinte d'un énorme goitre cancéreux dont le début remontait à cinq ans, n'offrait que trois ou quatre ganglions cancéreux dans la région cervicale. Il semble difficile, à l'heure actuelle, de donner une formule satisfaisante, vis-à-vis de l'époque d'apparition de la plupart des métastases. Ordinairement, elles se montrent dans les six premiers mois ; mais cette limite est lóin d'être absolue.

Les traumatismes ont quelquefois une influence manifeste sur le siège d'une localisation secondaire. C'est ainsi que M. Poncet a vu se développer, dans les os du crâne, un noyau de généralisation, après un traumatisme sur la tête. Jæger a rapporté six observations semblables.

L'extrême fréquence des métastases thyroïdiennes ne peut s'expliquer que par la richesse lymphatique et sanguine de la glande thyroïde. Quel que soit le point de départ du cancer, les bourgeons cancéreux, plongés dans un véritable lacis de canaux, les effondrent bientôt, pullulent dans leur intérieur. De ces bourgeons s'échappent des embolies cellulaires, qui vont porter au loin, soit dans les ganglions, soit dans le système circulatoire, les germes propices à une colonisation. Ce n'est pas une simple vue de l'esprit. Meslay a vu un ganglion adhérent à une grosse veine atteinte de phlébite cancéreuse. Van Straaten a observé, 16 fois, une pareille lésion. Hasse a fourni de solides arguments à l'appui de cette opinion. Ces lésions vasculaires ont été rencontrées toutes les fois qu'on les a recherchées sérieusement.

L'extrême richesse de la thyroïde en vaisseaux lymphatiques (Rivière) explique donc, de façon claire, la précocité de la généralisation aux ganglions du cou, qui sont les afférents de cette glande.

Les métastases pulmonaires résultent probablement de la riche vascularisation du poumon. Bien plus, les circulations veineuses, thyroïdienne et broncho-pulmonaire sont solidaires. Le groupe des

veines thyroïdiennes inférieures profondes (Bérard) naît, en effet, des veines communicantes inférieures et de la face postérieure des lobes, descend le long du conduit trachéal et s'anastomose avec les veines de cet organe, au travers des espaces interannulaires ; ces veines, qui sont dépourvues de valvules, établissent ainsi une communication entre les origines des veines bronchiques et la circulation thyroïdienne. Les cellules cancéreuses pourront suivre cette route, se fixer et se multiplier sur le poumon.

La grande vascularité des os spongieux, sternum, côtes, os du crâne, etc., favoriserait également l'arrêt et la prolifération des embolies cancéreuses.

Toutes ces métastases revêtent un aspect macroscopique spécial. Les noyaux pulmonaires occupent le centre ou la surface du parenchyme. Il n'est pas rare de les observer sur la plèvre viscérale, où ils apparaissent sous la forme d'un semis de petites taches blanchâtres analogues à une tache de bougie, variant du volume d'un pois à celui d'une noix. On constate alors un léger épanchement hématique dans la cavité pleurale. Les noyaux, contigus aux canaux bronchiques, ulcèrent quelquefois sa paroi, provoquant ainsi des hémoptysies, au milieu desquelles on a trouvé des parcelles néoplasiques.

Les métastases osseuses, confondues d'ordinaire avec un ostéosarcome, dont elles ont la consistance dure, se caractérisent par une vascularisation considérable. Ce sont de vraies tumeurs pulsatiles. Cramer avait porté le diagnostic d'anévrisme de l'aorte, chez un malade atteint d'une métastase sternale. Cette vascularisation produit des hémorragies considérables, lors des tentatives d'extirpation.

A côté des cancers thyroïdiens, dont l'évolution s'accomplit sans métastases, il est certains néoplasmes de la forme *dite médicale*, dans lesquels les métastases constituent toute la maladie, la tuméfaction du corps thyroïde étant trop minime pour se révéler au clinicien. Les localisations secondaires ont lieu d'emblée, le malade se cachectise et meurt souvent sans avoir jamais souffert de lésions thyroïdiennes.

Toutes ces métastases tendent à reproduire la structure de la glande thyroïde adulte ; c'est cet état qu'Eberth a appelé « le retour au mieux ». En principe, toute tumeur thyroïdienne maligne donne des noyaux de généralisation de malignité moindre. Mais on rencontre cependant des noyaux d'un type cellulaire plus malin que la tumeur primitive. De toute façon, cette structure spéciale des métastases produit des conséquences intéressantes au point de vue physiologique. C'est ainsi que les signes de myxœdème n'apparaî-

tront pas, même après une thyroïdectomie totale, en raison de cette suppléance créée par la généralisation.

SYMPTOMES.

Période de début.

Au début, le cancer thyroïdien se présente ordinairement sous la forme d'une tumeur, greffée ou non sur un ancien goitre; cette tumeur provoque bientôt des signes de compression trachéale, œsophagienne ou nerveuse. Dans quelques cas, les signes locaux sont précédés, pendant plusieurs mois, de signes particuliers, rangés sous le nom expressif de dysthyroïdation, qui exprime leur origine dans un trouble de l'activité sécrétoire de la glande thyroïde.

En général, le premier symptôme qui attire l'attention, c'est la tumeur. Située le plus souvent dans un des lobes latéraux, l'isthme étant rarement atteint, elle offre un volume variable, qu'on peut évaluer, par ordre croissant, à celui d'une mandarine, d'une noix de coco ou même d'une tête de fœtus. On apprend que le sujet était atteint d'un goitre ancien; dans quelques cas, aucune tumeur n'existait avant l'apparition du cancer. Cette grosseur augmente silencieusement pendant un temps variable, mais bientôt son aspect devient menaçant. Dans l'une de nos observations, le volume était comparable à celui d'une tête de fœtus, deux mois après son début. La forme est arrondie, lisse ou bosselée; elle se complique parfois de prolongements rétro-sternaux ou sus-claviculaires. La consistance est d'une dureté ligneuse uniforme, ou irrégulière. Elle suffit à soupçonner la transformation maligne et indique que ce cancer est encore encapsulé. On ne saurait trop insister sur l'importance de cette rapide augmentation de volume, chez les individus âgés. M. le Professeur Poncet pose en principe que tout goitre qui augmente de volume, ou toute tumeur thyroïdienne qui apparaît, chez un sujet âgé de plus de cinquante ans, doivent être considérés comme suspects. Malheureusement, ce signe n'est pas constant. Dans la forme latente ou médicale, la tumeur, représentée par un petit noyau enfoui au sein de la glande, se caractérise par une évolution absolument insidieuse dont rien ne décèle l'origine, jusqu'à l'apparition des métastases viscérales. Une de nos opérées venait consulter pour une tumeur mammaire d'apparence bénigne. Ce fut l'examen histologique, pratiqué après ablation, qui démontra son origine thyroïdienne.

A cette période, on observe souvent des symptômes de compression nerveuse, trachéale ou œsophagienne. Ce sont des névralgies

cervicale ou faciale dont la cause peut échapper jusqu'au moment du développement néoplasique, des signes de compression des sympathiques, vaso-moteurs, sécrétoires ou oculaires, de la dyspnée ou de la dysphagie. Tous ces phénomènes relèvent d'une irritation réflexe ou d'une légère compression, dont le degré est hors de proportion avec les troubles qu'elle détermine. On a noté enfin des signes analogues à ceux du goitre exophtalmique; mais ils sont en général peu accentués et bien rarement retracent le tableau complet de la maladie de Basedow. Les compressions s'installent plutôt pendant la période d'état.

Période d'état.

La tumeur est appréciable à un examen clinique rapide; en général, elle se développe au niveau d'un lobe latéral, refoule larynx et trachée du côté opposé et détermine une asymétrie du cou. Le volume est très variable. La forme est irrégulière, bosselée, mais beaucoup plus souvent lisse et arrondie, au moins dans la période de végétation intra-capsulaire.

Les téguments glissent facilement sur les plans profonds; on sent encore les reliefs et les dépressions produites par les muscles sterno-cléido-mastoïdiens. Mais, dès que le cancer a franchi les limites de la capsule glandulaire, on assiste à une transformation rapide de ces divers éléments de diagnostic. La peau est marbrée de traînées bleuâtres constituées par de grosses veines qui descendent vers la poignée du sternum, elle devient adhérente, s'œdématie et rougit, même, au point d'en imposer pour une thyroïdite. Ces signes s'accentuent après des examens répétés. Les téguments peuvent-ils s'ulcérer? On connaît quelques observations où l'ulcération a été constatée. Ce phénomène est toutefois exceptionnel. Orcel disait déjà ne l'avoir pas rencontré. M. Poncet insiste également sur ce détail, qui s'explique bien par les rapports de la tumeur avec les organes importants du cou. Le cancer thyroïdien détermine la mort par compression de voisinage ou par généralisation, ou bien ulcère plus volontiers les vaisseaux, l'œsophage qui lui sont adjacents. Nous n'avons jamais observé l'ulcération de la peau, bien que notre attention ait été attirée sur cette complication depuis plus de dix ans.

La consistance du néoplasme, analogue tout d'abord à celle du goitre, devient bientôt d'une dureté ligneuse. Des prolongements s'étendent en tous sens, au-dessous du sterno-mastoïdien, derrière le sternum, autour des vaisseaux et des nerfs du cou qui ne peuvent plus être séparés de la masse. A ce moment, le cancer a franchi les

limites capsulaires. On assiste à l'évolution de la forme suraiguë, décrite par MM. Poncet et Rollet. Elle se caractérise par une infiltration massive de tous les plans du cou et donne à l'ensemble la consistance d'une plaque de carton. Toutefois, certains cancers évoluent, pendant toute la vie, sous les apparences d'une simple dégénérescence kystique bénigne; seules les métastases indiquent la malignité. Dans une de nos observations, le goitre avait toutes les allures d'une tumeur bénigne, il ne récidiva pas sur place, après une simple énucléation intra-glandulaire, et cependant cette opérée succombait, moins d'un an après l'ablation, à des métastases multiples, mammaire, ovarienne, pulmonaire. On ne trouvait aucune trace de cancer dans la portion restante du corps thyroïde, et les ganglions cervicaux n'étaient pas dégénérés.

Tant qu'il est inclus dans sa capsule, le cancer suit les mouvements du larynx, aussi bien que le goitre, sauf dans quelques cas où le néoplasme n'affecte avec la trachée que des rapports éloignés, tels les cancers développés sur des thyroïdes accessoires ou sur l'extrémité supérieure de l'un des lobes. Lorsque les végétations ont dépassé la capsule et poussé des prolongements en tous sens, la tumeur reste immobile pendant les mouvements de déglutition. Il devient alors difficile de reconnaître la situation exacte de la trachée. Refoulée latéralement, toujours comprimée et enfoncée profondément, elle échappe au bistouri du chirurgien qui veut pratiquer une trachéotomie. Aussi cette opération donne-t-elle une mortalité considérable, qui relève peut-être autant des longues manœuvres opératoires sur les tissus cancéreux que des complications broncho-pulmonaires.

L'examen laryngoscopique renseigne sur l'état des récurrents et sur la situation de la trachée. Malheureusement, l'asphyxie souvent extrême des malades doit faire rejeter bien des fois cette exploration. Cet examen permettrait d'apercevoir les bourgeons qui ont effondré la paroi trachéale. Carrel-Billiard rapporte que Norris Wolfenden a pu établir ainsi l'existence de végétations néoplasiques intra-trachéales.

Suivant l'opinion classique, les vaisseaux, carotide et jugulaire sont englobés dans la tumeur; et l'on admet que les battements carotidiens ne sont pas perceptibles. Ce signe a une grande importance pour le diagnostic du goitre malin; il est fréquemment observé, sans être constant. Mais l'absence de perception des battements carotidiens, tout en restant un symptôme de haute valeur, ne semble pas avoir la signification qu'on lui attribue généralement. Elle ne révèle pas l'invasion et l'adhérence intime du paquet vasculo-ner-

veux avec le cancer thyroïdien; on rencontre souvent un plan de clivage entre ce paquet et la tumeur. Les vaisseaux sont simplement cachés, refoulés en dedans, mais non envahis. Dans plusieurs cas, où l'absence des battements carotidiens avait été nettement appréciée, nous avons séparé, sans aucune difficulté, le cancer thyroïdien et le paquet vasculo-nerveux, et terminé sans incident une thyroïdectomie qui s'annonçait pleine de dangers. Coulon a montré la rareté des invasions vasculaires. En somme, la disparition des battements carotidiens est un excellent signe du goître malin; il doit faire redouter des adhérences vasculaires; mais il ne permet pas de les affirmer d'une manière absolue. Il est fréquent d'observer des adhérences de la carotide et de la jugulaire aux ganglions cancéreux; elles sont rares avec le tissu cancéreux glandulaire.

Les prolongements rétro-sternaux se traduisent par une légère zone de matité, par une fixité de la tumeur. Cette exploration expose cependant à bien des erreurs. Les troubles fonctionnels ne fournissent pas non plus des éléments suffisants d'appréciation sur l'étendue et le siège des prolongements thoraciques.

Deux fois, au cours de l'intervention, nous avons constaté des prolongements étendus, qui avaient passé inaperçus à l'examen clinique; et l'opération dut rester incomplète. En résumé, si l'on peut soupçonner quelquefois l'existence de masses cancéreuses rétro-sternales, chez les malades atteints de troubles graves de compression, on ne sera pas fixé exactement sur l'étendue et le siège de ces prolongements intra-thoraciques.

A une période variable, les métastases apparaissent. Les plus fréquentes sont celles qui atteignent les *ganglions*. Au début, les ganglions dégénérés, occupant en général les régions carotidiennes, roulent sous le doigt qui devra les rechercher en arrière des lobes latéraux. Plus tard, ils se réunissent en volumineux paquets, et adhèrent à la tumeur primitive, dont il est difficile de les séparer. Aussi, certains auteurs, tels que Lebert, ont-ils écrit à tort que l'engorgement ganglionnaire était exceptionnel dans le cancer thyroïdien. Lorsqu'il s'agit de forme aiguë, on observe, non seulement la lésion des ganglions carotidiens, mais encore celle des chaînes sous-maxillaire, sous-claviculaire et axillaire. D'après Carrel-Billiard, les ganglions axillaires seraient envahis une fois seulement sur trente-cinq.

L'envahissement ganglionnaire n'est pas constant : car les compressions diverses hâtent souvent la mort, avant l'apparition de toute métastase lympathique. C'est ainsi que van Straaten n'a noté

que 44 fois la généralisation ganglionnaire sur 71 métastases. Cette invasion ganglionnaire est, en somme, un excellent signe de tumeur thyroïdienne maligne, mais on est autorisé à faire le diagnostic de cancer, malgré son absence.

Viennent ensuite, par ordre de fréquence, les *métastases pulmonaires*. Van Straaten les a notées 41 fois sur 71 cas. Nous même les avons rencontrées quatre fois sur sept autopsies. Elles s'installent ordinairement de manière insidieuse; et l'examen minutieux de l'appareil broncho-pulmonaire ne donne trop souvent que des renseignements incomplets. Cependant on peut quelquefois reconnaître une légère zone de matité, observer de petites hémoptysies ou recueillir un liquide séro-hématique par la ponction de la plèvre. D'après MM. Poncet et Bircher, les noyaux pulmonaires détermineraient souvent une élévation de température, accompagnée de toux, de dyspnée plus vive.

Les *métastases osseuses* ont été considérées par Jæger comme la complication la plus fréquente. On les observe, en effet, plus souvent que dans les autres cancers viscéraux; mais elles sont cependant beaucoup plus rares que les généralisations ganglionnaires ou pulmonaires.

La tumeur, analogue à un ostéo-sarcome, évolue lentement; elle se développe sur un os long, fémur ou tibia, ou bien sur le crâne ou le sternum. Parfois, elle prend des caractères pulsatiles, comme chez un malade de M. Jaboulay. La marche est celle d'une tumeur bénigne; mais elle peut être accélérée par certains incidents, tels qu'une fracture spontanée qui donne un coup de fouet à la généralisation. Ces métastases à distance en imposent, en général, pour un ostéo-sarcome. Dans un cas de Tripier, on avait porté le diagnostic de fracture spontanée dans un ostéo-sarcome; et l'autopsie démontra qu'il s'agissait d'une métastase osseuse d'origine thyroïdienne.

A côté de ces métastases osseuses, à distance du néoplasme, nous devons signaler l'invasion de proche en proche du sternum par le cancer thyroïdien ou ses ganglions. Chez une malade de la clinique de M. Poncet, on remarquait, en outre d'un volumineux néoplasme thyroïdien, une voussure accentuée de la poignée du sternum qui donnait à la pression, et de la façon la plus manifeste, la sensation de crépitation parcheminée, caractéristique de la tumeur osseuse.

Les *métastases hépatiques, cérébrales, rénales et cardiaques*, dont plusieurs sont exceptionnelles, se révéleront, du reste rarement, par les symptômes propres aux tumeurs de ces viscères.

Quant aux autres greffes à distance, elles affectent parfois des allures inattendues, décrites surtout par MM. Bard et Gruié. Une

malade de Bard offrait, par exemple, une véritable éruption de tumeurs sous-cutanées, disséminées sur la paroi abdominale; la plus volumineuse, siégeant au-dessous de l'arcade fémorale, atteignait le volume d'un œuf de poule. Nulle part, on ne trouvait des ganglions. Ces tumeurs, de coloration violacée, furent reconnues, à l'examen histologique, comme des néoplasmes embryonnaires d'origine thyroïdienne. Les métastases cutanées sont parfois de véritables lymphangites réticulaires. Chez une malade, M. Pic a observé un exemple de greffe thyroïdienne dans les muscles de la face postérieure de la jambe: enfin, pour clore cette énumération des métastases exceptionnelles, nous citerons un noyau mammaire, une greffe ovarienne rencontrée sur une femme de la cliniqne de M. Poncet.

Nous devons maintenant insister sur sur les *troubles fonctionnels*, qui résultent des diverses compressions. On conçoit l'intérêt de leur étude; car, souvent leur intensité attire toute l'attention du clinicien, et impose des interventions d'urgence.

Les douleurs sont essentiellement variables dans leur intensité et leur situation. Tantôt elles affectent le caractère de violentes céphalées; tantôt ce sont des irradiations dans l'oreille, la nuque ou dans le bras et la poitrine. Leur pathogénie est discutable. Cependant, il semble qu'elles sont dues d'ordinaire à des compressions plutôt qu'à des invasions des nerfs eux-mêmes. Elles disparaissent, en effet, aussitôt après l'ablation de la tumeur, ainsi que nous avons pu nous en assurer plusieurs fois. La névrite cancéreuse par propagation explique toutefois les douleurs intolérables qui se montrent à la période de diffusion extra-capsulaire. N'avons-nous pas rapporté quelques faits anatomiques démontrant que les nerfs, tout en résistant longtemps, sont cependant envahis quelquefois et même sectionnés?

Les douleurs doivent faire soupçonner la propagation aux troncs nerveux, mais elles ne permettent pas de l'affirmer.

La dyspnée est bien le symptôme fonctionnel le plus constant, et c'est contre lui que sont dirigées la plupart des interventions palliatives. Il s'agit tantôt de dyspnée continue, tantôt de dyspnée paroxystique.

Cette dernière est fréquente, et indiquerait, suivant les auteurs, une compression récurrentielle. Sans nier absolument cette explication, nous croyons cependant qu'elle n'est pas applicable à tous les cas. Elle doit plutôt être interprétée par la congestion momentanée de la tumeur et du conduit laryngo-trachéal, dont la vascularisation veineuse offre des connexions si intimes. De là, la compression de la trachée, analogue ainsi dans son mécanisme à

l'oblitération de l'urètre par une poussée congestive de la prostate. Quelle qu'en soit l'explication, la dyspnée paroxystique apparaît d'ordinaire brusquement chez un sujet dont la respiration était calme, un instant avant. Une marche un peu rapide, une légère émotion, la station horizontale suffisent à provoquer une crise. Elle survient de préférence le soir ou à certaines heures de la journée, surtout après les repas. Le patient, en proie à une angoisse effrayante, s'assoit sur son lit, les mains appuyées dans le but d'utiliser toutes ses forces inspiratoires; son visage se cyanose et se couvre de sueurs. La respiration, courte et rapide, s'accompagne d'un cornage bruyant et de tirage sus-sternal. La voix est éteinte, inintelligible. Nous avons vu une malade, réclamant instamment un soulagement à ses souffrances; ses gestes désespérés qui démontraient seuls son désir, n'aboutissaient qu'à une recrudescence de la dyspnée. Ce paroxysme dure quelques minutes, parfois même une demi-heure. Les crises deviennent subintrantes, dans quelques cas, et peuvent se reproduire dix, quinze et vingt fois en vingt-quatre heures. Dans leur intervalle, la respiration reprend ses caractères normaux ou bien se transforme en dyspnée continue. De toute façon, la dyspnée paroxystique est un symptôme de haute gravité, précurseur d'une mort prochaine, si on ne la soulage pas rapidement par une trachéotomie ou par une thyroïdectomie.

La dyspnée continue, en rapport avec la compression du larynx et de la trachée, commence par une légère oppression après des efforts ou une marche rapide. Elle augmente progressivement, sans aucune amélioration; elle est de temps à autre entrecoupée d'accès plus violents et peut être améliorée par certaines positions bien connues du sujet. Carrel-Billiard rapporte que l'une de ses malades était saisie aussitôt d'une dyspnée intense, dès qu'elle se mettait dans la position horizontale ou sur le flanc gauche. Mais se couchait-elle sur le flanc droit, en tournant fortement la face de ce côté, ses troubles respiratoires disparaissaient rapidement. Ces phénomènes s'expliquent, en général, par la compression de la trachée, variable suivant la position du malade. C'est ainsi que la tumeur du lobe droit provoquera plutôt des accidents dyspnéiques dans le décubitus latéral gauche, parce qu'elle appuie de tout son poids sur le canal respiratoire. Mais on observe le phénomène inverse, quoique plus rarement; c'est alors à la coudure de la trachée, produite par la traction de la tumeur, qu'il faut attribuer la crise de dyspnée.

Enfin la suffocation résultera quelquefois d'un œdème de la glotte ou de lésions pulmonaires. Une de nos opérées était atteinte, avant l'intervention, d'une violente dyspnée, avec cyanose de teinte

violacée, qui était due à une bronchopneumonie que révélait facilement l'auscultation. L'ablation de la tumeur fut suivie de l'amélioration des accidents respiratoires. La mort étant survenue six jours après, on reconnut à l'autopsie l'existence d'une broncho-pneumonie suppurée. En présence d'une suffocation grave, il est donc nécessaire d'examiner la glotte, le poumon pour déterminer la part qui revient aux lésions de ces organes et à la compression de la trachée, dans l'éclosion de la dyspnée.

La toux fréquente, sèche, répétée provient, d'ordinaire, de l'irritation du pneumogastrique.

A côté de la dyspnée, trouble fonctionnel prédominant du cancer thyroïdien, les auteurs appellent l'attention sur quelques symptômes plus rares, mais cependant fort intéressants : la dysphagie, les troubles de la voix, les signes de compression des vaisseaux, du sympathique, du plexus brachial.

La dysphagie n'atteint guère un degré assez accentué pour entraîner une cachexie de dénutrition. Elle se caractérise par une gêne légère de la déglutition, qui devient également douloureuse. En général, elle coïncide avec les troubles de la respiration qui acquièrent une gravité immédiate et attirent, avec raison, la principale attention. Il est vrai qu'un spasme de l'œsophage survient, dans quelques cas, alors que la respiration est encore facile; il faut savoir qu'en général, les accidents graves de dysphagie, causés par une véritable compression de l'œsophage, sont la conséquence d'une large compression atteignant à la fois la trachée et l'œsophage. Aussi n'a-t-on guère l'occasion, en clinique, de tirer du seul symptôme dysphagie les indications thérapeutiques.

Quant à la dysphonie, caractérisée par la voix rauque, bitonale, elle est signalée dans des observations nombreuses. Elle est rarement engendrée par l'invasion du larynx et résulte ordinairement de la compression ou de l'irritation des récurrents. La dysphonie est parfois définitive, lorsque la compression prolongée entraîne la névrite et la dégénérescence des troncs laryngés. Plusieurs fois, nous l'avons vue persister, après une ablation de la tumeur, qui avait démontré l'intégrité apparente du récurrent. Les examens laryngoscopiques, pratiqués par M. Rivière, ont révélé soit une contracture d'une ou des deux cordes, soit une paralysie avec position cadavérique, ce dernier symptôme étant le plus fréquent.

Les compressions vasculaires sont produites quelquefois par la tumeur thyroïdienne elle-même, mais le plus souvent par les ganglions dégénérés. Dans quelques observations, on note de l'anémie cérébrale due à une diminution de l'apport artériel de la carotide.

Mais, en général, la compression agit sur les veines jugulaire interne, sous-clavière, troncs brachio-céphaliques et même cave supérieure; de là, des céphalées, de la bouffissure unilatérale de la face ou du membre supérieur accompagnée de cyanose, ou bien de la bouffissure généralisée à tout le segment céphalique et cervical. Lorsque la thrombose veineuse succède à la simple compression on constate de l'œdème rapidement envahissant; cette complication entraîne la mort, en quelques jours, ainsi que l'a démontré M. Iwanof, qui a rassemblé plusieurs observations de thrombose de la veine cave supérieure consécutive à un cancer thyroïdien.

Quant à la compression du sympathique, elle aboutit à des signes différents. S'agit-il d'une simple irritation, on observe de l'exophtalmie, de la dilatation pupillaire, avec vaso-contriction de la moitié de la face. La compression, qui provoque de la paralysie du nerf, déterminera, au contraire, du myosis, la diminution de la fente palpébrale, avec rétropulsion du globe oculaire, accompagnés de rougeur et de sueurs exagérées.

Du côté du plexus brachial, les lésions donneront naissance à des troubles sensitifs, moteurs ou sécrétoires du membre supérieur. Les symptômes rappelleront plutôt le type de la paralysie radiculaire supérieure : diminution de la sensibilité sur les faces antérieure, externe et postérieure du bras, abolition des mouvements d'abduction et de flexion de l'épaule. On a rarement l'occasion de constater les signes de compression du plexus brachial; le sympathique est plus fréquemment intéressé. Dans les deux cas, les troubles résultent ordinairement de la compression nerveuse par des paquets ganglionnaires.

En dehors des troubles locaux, le cancer thyroïdien produit une véritable cachexie, de physionomie particulière, due sans doute à la suppression ou à la modification de la sécrétion thyroïdienne. Ces phénomènes généraux ne sont pas expliqués par la douleur ou les troubles respiratoires; ce sont des troubles spéciaux de nutrition.

Cette cachexie est assez rarement observée, car la tumeur entraîne d'ordinaire la mort par ses troubles locaux plutôt que par son influence générale. Elle s'installera surtout dans les formes aiguës, de grande malignité et de structure embryonnaire (Bard). Chez les malades de M. Poncet, Carrel-Billiard a noté 26 fois des signes plus ou moins accusés de dysthyroïdation : palpitations, exophtalmie, tremblement, et parfois même le tableau complet de la maladie de Basedow. En voici un exemple, rapporté par MM. Poncet et Bouveret. Un homme, âgé de cinquante-neuf ans, atteint de goitre depuis l'adolescence, présentait, en 1894, un amaigrissement

notable, de la tachycardie et du tremblement vibratoire des mains. Le corps thyroïde, quoique volumineux, ne paraissait pas atteint de dégénérescence maligne. En 1898, le syndrome de Basedow était manifeste : tachycardie arythmique, tremblement, éclat insolite du regard, albuminurie légère et oscillante; tous les soirs, température de 38°,5 à 39°. L'amaigrissement faisait des progrès rapides. Quelques mois après, on constatait les symptômes nets d'un cancer thyroïdien : augmentation rapide de volume du goitre, signes de compression de la trachée, douleurs irradiées. Il mourut bientôt, et jusqu'à la fin on put observer les mêmes signes de la maladie de Basedow.

En somme, ces cancéreux sont atteints quelquefois de signes analogues à ceux de la maladie de Basedow. Mais il faut les rechercher systématiquement, car ils n'attirent pas d'emblée l'attention. Le syndrome de Basedow n'apparaît pas ainsi comme l'expression d'une lésion toujours la même, il a des causes variables, parmi lesquelles on doit ranger le cancer thyroïdien.

A côté du syndrome de Basedow, on remarque fréquemment de l'hyperthermie. La température s'élève à 39° ou même au-dessus, elle oscille plus souvent entre 38° et 38°,5. Le malade n'a pas cependant l'aspect d'un fébricitant, et l'on ne se douterait pas de l'élévation thermique si on ne la recherchait pas. En général, on l'observe de préférence dans les formes aiguës, dans les sarcomes thyroïdiens qui présentent quelquefois l'évolution inflammatoire des strumites, avec lesquelles on les a confondus. Poncet et Rollet, Rabé, Kümmer, Jaboulay, Bœckel, ont montré la fréquence de ce symptôme, alors même qu'il s'agissait de tumeurs incluses encore dans la capsule glandulaire, en l'absence de toute généralisation viscérale. Néanmoins, on admettra avec Bircher que la généralisation s'accompagne souvent d'une élévation de température. On redoutera les métastases, toutes les fois qu'on constatera l'hyperthermie, tout en se rappelant que ce symptôme s'observe en l'absence de généralisation. Dans quelques cas, la fièvre s'explique simplement par des infections banales greffées sur la tumeur ou ses ganglions. Cette fièvre n'est qu'une modalité de la fièvre des néoplasmes, décrite par Verneuil; elle est produite ici par la résorption probable des sécrétions adultérées des cellules glandulaires.

Il nous reste à signaler les troubles de nutrition. L'amaigrissement est souvent rapide. Hayem aurait trouvé une modification sanguine consistant dans une augmentation des globules blancs plus remarquable que dans les autres cancers. L'examen des urines démontre également le trouble de la nutrition. C'est ainsi que l'éli-

mination de l'urée est augmentée ou diminuée suivant certaines conditions. Carrel-Billiard a observé une malade dont les urines contenaient, chaque jour, 50 à 56 grammes d'urée. L'autopsie démontra que la tumeur était encore limitée à la glande. M. Bérard a également vérifié, à la clinique de M. Poncet, les variations de l'urée, avant et après l'opération. On constatait, avant l'intervention, une moyenne de 30 grammes d'urée et de 2 gr. 5 de sucre, pendant vingt-quatre heures. Quelques jours après l'ablation du cancer, qui avait envahi le lobe gauche, le sucre avait disparu et l'urée était tombée à 10 grammes en vingt-quatre heures.

Cette observation montre bien l'influence du cancer thyroïdien sur la nutrition, puisque son ablation modifie l'excrétion de l'urée et du sucre, en supprimant probablement la résorption de certains produits viciés.

Nous devons enfin signaler l'absence de myxœdème au cours du goitre malin. Orcel n'avait jamais observé ce myxœdème. C'est également l'opinion de MM. Poncet et Bard, qui admettent les phénomènes d'hyperthyroïdation, mais rejettent ceux qui caractérisent l'hypothyroïdation. En effet, les cellules cancéreuses possèdent toujours leur faculté de sécrétion, quoique plus ou moins adultérée. Les métastases peuvent même suppléer la glande thyroïde enlevée : c'est par l'existence de ces métastases que l'on peut expliquer l'absence de myxœdème après des thyroïdectomies totales pratiquées contre des cancers. Chez une malade, à laquelle nous avions enlevé toute la glande, le myxœdème n'apparut pas : mais, quatre mois après, on constatait d'énormes ganglions de généralisation, et l'autopsie montrait des métastases pulmonaires, qui avaient joué probablement le rôle de la glande elle-même. La généralisation ou la récidive étant malheureusement très fréquentes après les thyroïdectomies pour cancer, on comprend quelle doit être la rareté du myxœdème.

Cette analogie de la sécrétion thyroïdienne et de la sécrétion des noyaux métastatiques est également prouvée par certains phénomènes d'hyperthyroïdation. Une malade, âgée de cinquante-six ans, présentait tous les signes d'une maladie de Basedow : goitre, tremblement, tachycardie, exophtalmie. Elle était atteinte, en outre, d'une tumeur mammaire, d'allures bénignes, ayant apparu depuis quelques mois. Cédant aux désirs de la malade, qui se préoccupait beaucoup de cette tumeur, on en pratiqua l'ablation. Il s'agissait, en réalité, d'un noyau métastatique d'origine thyroïdienne, ainsi que le prouva l'examen histologique. Cette opération fut suivie d'une amélioration manifeste de la tachycardie, du tremblement et de

l'agitation; ce résultat provenait sans doute de la diminution dans la sécrétion thyroïdienne produite par l'ablation de ce noyau. Trois mois après, l'énucléation du goitre, qui provoquait des accidents graves de suffocation, eut un effet semblable; les signes du goitre exophtalmique semblaient disparus définitivement. Ils se reproduisirent cependant, avec une aggravation progressive, à partir du quatrième mois, lorsque de nouveaux noyaux métastatiques, vertébraux, ovariens, apparurent et entraînèrent la mort. Seuls ces noyaux entretenaient les phénomènes d'hyperthyroïdation, car le corps thyroïde lui-même était resté indemne de toute récidive.

Ces observations s'accordent avec les résultats constatés lors du développement du cancer chez les crétins. « Une vieille crétine, écrit Rivière, a paru s'éveiller, prendre un facies moins terreux, plus coloré, assouplir ses tissus, sous l'influence du cancer... » Il faudrait contrôler tous ces faits, et posséder une importante statistique pour pouvoir donner des conclusions précises. Mais nous savons, et c'est un point devant être mis en lumière, que le cancer ne provque pas l'apparition du myxœdème.

Période de terminaison.

La mort est le terme obligé du goitre malin.

La terminaison par cachexie cancéreuse, observée dans certains cancers suraigus, est exceptionnelle. En général, la mort survient par des complications de voisinage sur lesquelles nous avons déjà attiré plusieurs fois l'attention : ce sont des compressions de la trachée, qui peut être envahie : de là, des accidents dyspnéiques et quelquefois des hémoptysies rebelles à toute thérapeutique; on observe rarement des ulcérations des gros vaisseaux, plus souvent des thromboses des grosses veines, enfin très fréquemment des lésions pulmonaires, congestion, œdème, pneumonie ou broncho-pneumonie.

Telle est l'évolution ordinaire du cancer thyroïdien. Mais, comme tous les cancers, le néoplasme thyroïdien n'affecte pas toujours une évolution typique : à côté de la forme ordinaire, on a décrit, à juste raison, une forme aiguë et une forme latente qui s'éloignent, par bien des caractères, de la première variété. Cette classification clinique en trois formes : subaiguë, aiguë, latente, tout en présentant les défauts de toute classification qui ne tient pas assez compte des formes intermédiaires, mérite cependant d'être conservée, au point de vue du diagnostic.

Le *cancer aigu* se développe, avec une rapidité redoutable, chez des sujets relativement jeunes, âgés tout au plus de trente à cin-

quante ans. En quelques semaines, la tumeur prend un volume considérable, s'infiltre dans la région sous-hyoïdienne et provoque de graves accidents respiratoires. L'élévation de la température est à peu près constante. La durée de cette forme atteint à peine trois mois. C'est ainsi que MM. Poncet et Rollet ont rapporté l'observation d'un homme de trente-cinq ans, qui, trois semaines seulement avant son entrée à l'hôpital, vit un goitre augmenter avec une vitesse telle qu'on dut pratiquer une trachéotomie d'urgence. Le malade était mort, moins d'un mois après le début des accidents. Nous rapportons également l'observation d'une femme, âgée de soixante-quinze ans, qui entrait en 1901 à la clinique de M. le Professeur Poncet, pour des signes graves de compression trachéale, provoquée par un cancer massif de la thyroïde, développé, dans une glande saine, depuis deux mois seulement. Malgré une thyroïdectomie suivie de la disparition des accidents dyspnéiques, la malade succombait, trois mois après, aux progrès de la généralisation.

Cette observation montre que le cancer aigu n'est pas l'apanage exclusif des sujets jeunes, mais se rencontre, quoique rarement, chez des vieillards.

Cette forme curieuse du cancer thyroïdien rappelle l'allure inflammatoire des thyroïdites, avec lesquelles on l'a confondue quelquefois : Wölfler raconte qu'un jour Billroth incisa un sarcome, croyant avoir affaire à un phlegmon thyroïdien. Nous avons vu plusieurs fois cette forme aiguë qui laisse bien souvent en suspens le diagnostic des meilleurs cliniciens. Carrel-Billiard en rapporte 8 observations, sur les 83 cas qu'il a réunis. Ordinairement, les lésions évoluent au niveau de la glande thyroïde, qui prend, en quelques semaines, des proportions vraiment étonnantes ; il en résulte bien vite des troubles de compression. Mais, de temps à autre, le cancer aigu se révèle surtout par des phénomènes d'intoxication générale, hyperthermie, tachycardie, amaigrissement, cachexie, qui emportent le malade avant l'apparition des accidents locaux. Il s'agit alors de goitres métastatiques, caractérisés par une tumeur thyroïdienne dont le volume est hors de proportion avec le nombre des noyaux de généralisation.

La *forme latente ou médicale* se rapproche, par certains points, de cette dernière catégorie de tumeurs. Mais l'allure en est beaucoup plus lente, insidieuse. Le cancer thyroïdien reste indéfiniment inclus dans la capsule glandulaire, il y revêt, en somme, tous les caractères d'un goitre ordinaire essentiellement bénin. Malheureusement, les cellules cancéreuses pénètrent dans les voies lymphatique ou sanguine et se greffent à distance dans les viscères ou le

squelette. Le cancer thyroïdien passe au second plan du tableau clinique, et des métastases diverses, donnant à l'affection des aspects souvent imprévus, attirent toute l'attention. Doleris, Mayor, Letulle, Hintertoïsser, Middeldorpf avaient décrit des cas analogues. C'est surtout aux travaux de MM. Poncet et Bard que l'on doit la connaissance de cette forme latente, étudiée dans les thèses d'Orcel, de Gruie, Bertrand. Le diagnostic ne peut guère être établi, de manière précise, que par une autopsie minutieuse, recherchant systématiquement les lésions du corps thyroïde, chez tous les malades atteints de cancer généralisé, d'origine douteuse.

Le malade est, en effet, dirigé ordinairement dans un service de médecine, parce qu'il se plaint de troubles vagues, tels qu'une toux d'allure bronchitique : on constate les signes d'une congestion pulmonaire ou d'une pleurésie d'allures anormales; ou bien des hématuries, une tuméfaction lombaire en imposent pour un cancer du rein : on pense encore à une tumeur cérébrale, à quelque néoplasme viscéral ou à un ostéo-sarcome. Comment pourrait-on songer à une métastase d'origine thyroïdienne, puisque la glande thyroïde a conservé son aspect habituel?

Néanmoins, dans la plupart des cas, le corps thyroïde présente quelques modifications appréciables à un examen minutieux. Un goitre antérieur a augmenté de volume, ou bien quelque noyau existe au milieu d'un lobe légèrement hypertrophié; avec cela, un peu de douleur, une dureté plus accentuée, un peu de dyspnée attirent quelquefois l'attention. Mais, en somme, l'autopsie et l'examen histologique sont nécessaires pour vérifier le diagnostic.

(*A suivre*).

DE LA

PERFORATION DES ULCÈRES DE LA PETITE COURBURE

(PERFORATIONS HAUTES)

PAR MM.

E. VILLARD,
Professeur agrégé à l'Université de Lyon,
Chirurgien des hôpitaux.

L. PINATELLE
Ex-interne des hôpitaux.

Dans le traitement des ulcères perforés de l'estomac, dont les observations se sont si multipliées ces dernières années, on n'a point jusqu'ici tenu suffisamment compte, selon nous, du siège de la lésion, au point de vue des modifications de la technique opératoire qui en découlent.

Il nous a été donné, dans 2 cas de perforations de la petite courbure [1], d'avoir recours à un procédé particulier, propre à la région. Ce procédé, qui n'est essentiellement qu'un mode de cloisonnement spécial, consiste à fermer par en bas le compartiment sous hépatique, par la soudure de la grande courbure gastrique à la paroi (par suture ou tamponnement à la gaze). Il trouve son indication dans la difficulté ou l'impossibilité de la découverte et de la suture directe de l'ulcère. Or c'est bien précisément là un des caractères les plus habituels des perforations de la petite courbure que l'anatomie, la clinique et la thérapeutique réunies nous autorisent à individualiser.

L'étude des statistiques nous a confirmés dans cette manière de voir. Elle nous a permis de recueillir 115 cas de perforations hautes [2] sur plus de 350 cas d'interventions pour ulcères perforés, après élimination de tous ceux dont le siège était autre ou insuffisamment

1. Nous rapportons plus loin in extenso ces deux observations, dont l'une inédite, à la suite de notre statistique générale.

2. Ces cas que nous mettons en tableau plus loin se répartissent ainsi :

31 cas sur 78 de la statistique de Weir et Foote, 1896,
24 — 78 — Keen et Tinker, 1898,
60 — plus de 200, ultérieurs à 1898.

précisé dans l'observation. Un mot de définition s'impose ici. Nous n'avons évidemment pas l'intention de limiter notre sujet à la ligne géométrique idéale incluse entre les deux feuillets du petit épiploon que représente théoriquement la petite courbure, — une telle subtilité de localisation a-t-elle été bien souvent possible aux opérateurs? Avec elle et autour d'elle, prise pour centre, nous admettons aussi le cardia, la moitié supérieure du pylore et la zone immédiatement adjacente à la petite courbure des deux faces de l'estomac, mais nous avons éliminé toute observation où ce voisinage immédiat n'était pas expressément indiqué.

De la sorte, nous pourrons comparer et, s'il y a lieu, opposer les perforations des régions *hautes et relativement fixes* de l'estomac à celles de la zone *déclive et mobile* de l'organe.

Nous aurons donc des documents opératoires déjà nombreux pour aborder l'étude clinique et thérapeutique des perforations de la petite courbure. Mais, pour le rappel anatomique qui nous paraît le prélude indispensable de cette étude, plus nombreux encore sont les matériaux à notre disposition. Nous n'aurons ici ni la prétention de les citer tous, ni celle de les résumer complètement, nous nous contenterons d'en tirer quelques notions anatomiques utiles à notre sujet.

I. — Anatomie.

A. — Deux mots, d'abord, de TOPOGRAPHIE NORMALE. La petite courbure, bord supérieur ou bord droit de l'estomac, est la partie la plus fixe de l'organe. Étendue d'un orifice à l'autre, elle dessine entre ces deux points extrêmes une courbe rentrante assez irrégulière, dont la corde a une moyenne de 5 à 7 1/2 centim., représentant la plus petite distance cardiopylorique, et dont le développement est double environ. Un angle d'ailleurs mousse et évasé, situé en son point déclive ou point rentrant, permet de lui distinguer deux parties : l'une, partie cardiaque ou supérieure, comprend les deux tiers ou les trois quarts en amont : elle est presque verticale et légèrement concave; l'autre, partie pylorique ou inférieure, constituée par le dernier tiers ou quart, est au contraire un peu convexe et horizontale ou mieux légèrement ascendante. Elles se raccordent insensiblement l'une à l'autre.

A sa naissance au bord interne du cardia, la petite courbure est à 25 millimètres en avant de la colonne vertébrale (onzième et parfois dixième vertèbre dorsale, Testut; dixième, Jonnesco), sur la projection horizontale du septième cartilage costal (bord supérieur à

son extrémité sternale), à quelques millimètres à peine à gauche de la ligne médiane. Elle descend de là en bas et légèrement à gauche et en avant, presque verticale et un peu concave (*bord* interne de la grosse tubérosité) pour atteindre dans son premier segment son point déclive. Puis, elle se relève au delà, dans un dernier segment (bord supérieur de l'antre pylorique), celui-ci un peu convexe, transversal et légèrement ascendant. Elle franchit ainsi la ligne médiane, devant la première lombaire, pour aboutir enfin au pylore, situé, comme on le sait, dans le plan vertical, au niveau du disque intermédiaire entre la dernière dorsale et la première lombaire (Testut), à 11 cm. de l'ombilic (Jonnesco); et, dans le plan vertico-latéral, au bord droit du sternum à 3 ou 4 centimètres de la ligne médiane. On sait d'ailleurs qu'il constitue la partie la plus mobile de toute la petite courbure, dont la fixité générale est bien démontrée et par l'anatomie et par les vivisections, la phonendoscopie et les radioscopies de Roux et Balthazar.

Toutes ces notions de topographie générale sont aujourd'hui bien connues, depuis que la position verticale de l'estomac, jadis discutée, est admise par la grande majorité des auteurs. Il en est de même des rapports viscéraux et péritonéaux du bord droit de l'estomac que nous rappelons seulement en quelques mots.

Le cadre de la petite courbure embrasse la trifucartion cœliaque et le plexus solaire qui l'entoure, au-dessus desquels repose le foie, plus particulièrement le lobe de Spiegel.

Tous ces rapports, en grande partie sous-péritonéaux, se font à travers les lames du petit épiploon gastro-hépatique, dont la présence domine la topographie de la région et nous paraît de première importance dans la physionomie des perforations gastriques hautes.

Dans le plan frontal, la cloison intergastro-hépatique du petit épiploon dépasse par son bord d'attache inférieur les limites de la petite courbure, puisqu'il se prolonge à la fois sur le bord gauche de l'œsophage abdominal et sur le bord supérieur de la première partie du duodénum jusqu'au 1er coude de cet organe.

Son bord d'attache supérieur ou hépatique, beaucoup plus court, occupe le sillon transverse et la branche postérieure du sillon longitudinal gauche (partie correspondante au canal veineux). Sa ligne de réflexion, coudée en équerre, naît donc au hile de l'organe et meurt à son bord postérieur; située en totalité à gauche du lobe droit, elle laisse en avant d'elle lobe gauche et lobe carré; en arrière, seul, reste le lobe de Spiegel.

Les deux extrémités latérales du petit épiploon sont également

très différentes l'une de l'autre. L'extrémité gauche (œsophagienne) représente plutôt un angle insinué entre le foie, l'œsophage et le diaphragme lui-même, puisqu'en arrière l'œsophage abdominal est habituellement dépourvu de couverture séreuse (Testut). L'extrémité droite (duodénale) ou bord libre forme, on le sait, le bord antérieur de l'hiatus de Winslow et la gaine de tout le hile du foie.

L'épaisseur de l'épiploon gastro-hépatique est très variable suivant les points. C'est ainsi que son territoire moyen constitue sa partie la moins vasculaire et la plus mince à la fois. Il existe là une zone de configuration variable, généralement ovalaire, et représentant environ la moitié de la superficie du petit épiploon, qui est complètement avasculaire et d'une minceur extrême. A travers elle, on aperçoit par transparence la paroi profonde de l'arrière cavité épiploïque. Le chirurgien peut d'autre part l'effondrer facilement sur une assez grande étendue, sans crainte d'hémorragie notable, pour explorer la face postérieure de l'estomac. Tout au contraire, les bords libre et gastrique du petit épiploon en forment les parties les plus épaisses. Au niveau du bord libre, les deux feuillets péritonéaux intimement accolés aux éléments du pédicule hépatique qu'ils insèrent sont relativement épais et très adhérents. Sur le bord gastrique, par contre, ils sont à la fois moins adhérents et plus minces; entre eux, courent, à la surface de l'estomac, pylorique et coronaire stomachique dont l'anastomose forme le petit cercle artériel (on sait que son domaine, beaucoup plus étendu que celui du grand cercle artériel des gastro-épiploïques, s'étend au deux tiers supérieurs des faces gastriques). Entre eux aussi se place le groupe ganglionnaire de la petite courbure (principal groupe ganglionnaire de l'estomac pour Cunéo). A leur insertion gastrique à ce niveau, les feuillets péritonéaux nous ont toujours paru clivables normalement sur une certaine distance jusqu'à 4 à 5 centimètres l'un de l'autre en moyenne; mais l'existence de cette zone sous-séreuse est très certainement négligeable pathologiquement. En un mot le petit épiploon est pour nous *une cloison simple aiguillant les perforations de la petite courbure soit dans le grand péritoine, soit dans l'arrière-cavité épiploïque*, mais incapable, en l'absence d'adhérences antérieures épaississant ses feuillets, de limiter à son intérieur un foyer infectieux et surtout l'irruption brusque du contenu gastrique.

a. En avant de cette cloison, la petite courbure appartient à la face antérieure et à la *grande cavité péritonéale*. Elle est embrassée dans toute sa longueur par la face inférieure du lobe droit et du lobe carré; elle confine au diaphragme à son extrémité cardiaque.

b. En arrière, elle relève de la face postérieure de l'estomac et de l'*arrière cavité des épiploons*. Le lobe de Spiegel la recouvre en haut, la séparant de quelques centimètres de la coupole diaphragmatique ainsi que le tronc cœliaque.

La colonne lombaire lui répond en arrière, présentant l'aorte à sa partie moyenne et la veine cave à son extrémité pylorique. Entre la veine cave et la petite courbure, dépassant même celle-ci habituellement en haut, s'insinue, en ce point, une languette pancréatique, le Tuber omentale.

B. — La TOPOGRAPHIE PATHOLOGIQUE de la petite courbure, au cours de l'ulcère gastrique, nous intéresse plus particulièrement ici. Si profonds et divers que puissent être ses bouleversements suivant les cas, ils n'en présentent pas moins une certaine analogie de tendance, dont nous croyons utile de discerner et de grouper ici les éléments.

En premier lieu, la fréquence et le siège des *adhérences*. Cette fréquence est extrême. Brinton l'évalue à 40 p. 100 des cas d'ulcères et en décrit deux causes ou facteurs principaux : l'âge et le siège de l'affection. C'est ainsi que les ulcères anciens et ceux de la petite courbure y seraient plus particulièrement exposés, la part étant faite de la localisation plus fréquente des ulcères en cette dernière région.

Sa fixité et son immobilité relative permettent en effet aux adhérences de s'établir tout à l'aise, sans être tiraillées par les déplacements de l'organe; de là, la fréquence et la solidité de ces symphyses de la petite courbure que l'on est si souvent étonné de rencontrer à l'autopsie. Car il y a plus, — et ce dernier point nous paraît avoir été insuffisamment mis en lumière jusqu'ici, — par le fait même qu'elle soude entre elles des régions normalement fixes et adjacentes, la périgastrite de la petite courbure est plus particulièrement *latente*. En dehors de poussées inflammatoires intercurrentes, en dehors de la constitution d'une tumeur perceptible ou de la compression du pylore et des voies biliaires, elle ne paraît guère revêtir une symptomatologie propre, et les observations d'après lesquelles Langlais trace les symptômes de la périgastrite adhésive sont surtout des cas d'adhérences pariétales ou viscérales de la face antérieure ou de la grande courbure [1].

1. Dans nos observations, nous avons relevé 22 cas où l'existence d'adhérences a été expressément notée au cours de l'opération : adhérences hépatiques 8 fois (obs. II, XLIII, XLV, XLIX, LIII, LXVI, LXXXVII, XCVII); adhérences pariétales 3 fois (obs. XXIII, XLVI, C); foyer primitivement localisé 4 fois

Quant au siège et à la direction des adhérences de la petite courbure, les auteurs les classent ainsi :

Adhérences hépatiques;
— pariétales;
— pancréatiques;
— multiples.

Il est aisé d'entrevoir le rôle prépondérant que joueront ces adhérences, si fréquentes, dans la physionomie des perforations de la petite courbure.

Le siège de la petite courbure en cas d'ulcère est habituellement *haut et fixe*; et ceci nous paraît tenir à deux causes. D'abord l'estomac ulcéreux est d'ordinaire petit, contracté, se dissimulant sous le foie et les fausses côtes; il évoque plus ou moins la comparaison avec la vessie atteinte de cystite tuberculeuse; l'intolérance et la crampe des deux réservoirs n'est-elle pas d'ailleurs conditionnée dans les deux cas par des lésions à prédominance orificielle? Mais il y a plus, car, même en cas de sténose, la petite courbure se laisse bien rarement entraîner et abaisser par la dilatation gastrique, comme on l'observe dans certaines sténoses cancéreuses. Cela tient à l'*infiltration inflammatoire et à l'induration scléreuse* des feuillets que l'ulcère tend à développer autour de lui, bien avant la constitution d'adhérences ou de périgastrite. Aussi le petit épiploon ne tarde-t-il pas à s'épaissir, accolant ses feuillets; il se rétracte en même temps en tous sens; pendant qu'en hauteur il fixe et élève la petite courbure, il la fronce en bourse, dans le sens transversal, tendant à rapprocher l'un de l'autre les deux orifices de l'estomac. Cet *épaississement* et ce *raccourcissement* de la petite courbure, que l'on retrouve fréquemment notés dans les autopsies, n'ont peut-être pas été assez rappelés au point de vue thérapeutique; ils nous paraissent avoir une grosse importance dans les essais de sutures des perforations, par la gêne qu'ils y apportent et l'étendue des résections qu'ils nécessitent. Nous aurons donc à y revenir plus loin.

Laissant maintenant ce court exposé de topographie normale et pathologique de la petite courbure, nous envisagerons ce que nous enseigne l'anatomie de ses perforations, au point de vue de leur fréquence absolue et relative, de leur siège et des lésions qu'elles déterminent, avant d'en aborder l'étude clinique et thérapeutique.

(obs. XLI, LXXIV, LXXVI, CXIII). Dans un nombre au moins égal de perforations, hors de la petite courbure, 1 fois seulement l'existence d'adhérences fut notée. Ces chiffres sont évidemment au-dessous de la réalité, puisqu'il ne s'agit que d'examens au cours d'opérations; mais leur comparaison garde toute sa valeur.

C. — La FRÉQUENCE ABSOLUE des perforations de la petite courbure est assez considérable. Aux statistiques de Weir et Foote, Keen Tinker, Finney, nous avons pu ajouter 60 cas recueillis parmi plus de deux cents observations de perforations gastriques publiées ultérieurement aux trois statistiques susdites, c'est-à-dire au milieu de 1900. Nous arrivons ainsi au total de 115 cas parmi lesquels 96 fois le siège de la perforation indiqué d'une façon plus précise occupait :

5 fois le bord postérieur de la petite courbure,
35 — son bord antérieur,
12 — son extrémité pylorique,
44 — son extrémité cardiaque.

C'est-à-dire que les perforations hautes de l'estomac sont environ cinq fois plus fréquentes en avant et vers le cardia qu'aux positions opposées.

Si nous les comparons maintenant globalement dans leurs rapports de fréquence avec les autres perforations de l'estomac, nous trouvons que celles de la petite courbure à elles seules en constituent le tiers environ. Soit :

Petite courbure.....	115	sur environ 350 cas recueillis.
Siège indéterminé.....	50 à 60	
Siège différent.....	200	

Ce chiffre de 33 p. 100 indique donc approximativement le pourcentage parmi les perforations gastriques, de celles de la petite courbure, ce qui, étant donnée la zone restreinte considérée, paraît signifier une prédisposition réelle à la rupture des ulcères développés sur son étendue.

Il n'en est rien, tout au contraire. Tout d'abord il y a peut-être une remarque préjudicielle à faire. Les perforations de la petite courbure sont, verrons-nous, un peu moins graves que les autres et moins rapidemeut mortelles ; elles donnent donc en moyenne un peu plus de succès opératoires et par suite ont dû être plus souvent publiées ; nous n'insistons pas sur cet argument.

Mais ce qu'il convient d'envisager surtout c'est bien moins la fréquence absolue que la fréquence *relative* des perforations. Or, si limité que soit le territoire de la petite courbure, il faut se rappeler qu'il groupe autour de lui et centralise presque tous les ulcères gastriques[1]. Nous croyons ainsi pouvoir estimer à 75 p. 100

1. Nous empruntons à M. Bouveret les chiffres suivants, en combinant les statistiques de Rosenheim et Brinton. Sur 100 ulcères, 41 à 42 p. 100 se développeraient sur la face postérieure, 20 à 21 p. 100 à la petite courbure, autant au pylore, 13 p. 100 sur la paroi antérieure, 5 à 6 p. 100 enfin à la grande courbure. Les chiffres donnés par Fenwick et portant sur un total de 1 015 cas,

environ la fréquence de localisation des ulcères à la région de la petite courbure. Conséquemment leur perforation, quoique d'une certaine fréquence absolue, devient d'une rareté relative que nous exprimerons ainsi :

Les ulcères de la petite courbure sont, dans un tiers des cas, causes des perforations stomacales de l'ulcus; comme ils sont d'autre part trois à quatre fois plus fréquents qu'ailleurs, on doit admettre qu'ils exposent neuf à dix fois moins à la perforation.

Notre statistique confirme ici les données suivantes, réunies par M. Bouveret, et indiquant le coefficient de perforation des ulcères gastriques, suivant leur siège.

Les ulcères de la face postérieure	se perforent	dans la	proportion de	2
—	zone pylorique	—	—	10
—	partie moyenne	—	—	13
—	petite courbure	—	—	18
—	cardia	—	—	40
—	face antérieure	—	—	85

A rapprocher des chiffres de Brinton :

Paroi postérieure	9 p. 100
Petite courbure	21 p. 100
Paroi antérieure	70 p. 100

Si l'on veut maintenant se faire une idée de la fréquence *absolue* des perforations dans un nombre donné des cas d'ulcères gastriques, les statistiques abondent, assez discordantes malheureusement puisque les chiffres oscillent entre 3 et et 28 1/2 p. 100.

Statistique de Lebert (perforations péritonéales mortelles)	3 à 5 p. 100
Statistique de Greenongh et Joslin (Massachusets hosp.) obs. de 1888 à 1898	3,2 p. 100
Livre de Bouveret	3 à 5 p. 100
— Boas	3 à 5 p. 100
Statistique de Pariser et Lindner 200 cas :	6,2 p. 100
— de Lebert	
— (toutes les perforations)	12 p. 100
— Gerhardt	13 p. 100
— Tinker } — Finney }	12 à 15 p. 100
— Brinton	13 à 15 p. 100
— Habershan	18 p. 100
Livre de M. Robson et Monyham (cas anglais)	15 à 20 p. 100
Statistique Fenvick (sur 678 autopsies)	22,8 p. 100
— (112 cas)	28 p. 100

donnent : pylore 15 1/2 p. 100, petite courbure 36 p. 100, face postérieure 25 p. 100, cardia 8 p. 100, grande courbure 4 p. 100, paroi antérieure 8 p. 100, fond 3 1/2 p. 100. Dernièrement encore, on a décrit les ulcères latents de la région pylorique (voyez thèse Sabatié, Paris, 1901-1902) qui grossiraient d'autant le bilan de la région.

Ce désaccord s'explique sans doute, en grande partie, comme le font remarquer MM. Bouveret et Boas, par le fait que certaines statistiques s'étendent à tous les cas de perforations (même localisées) tandis que d'autres ne comprennent que les perforations péritonéales mortelles. Une des statistiques naturellement les plus élevées, celle de Fenwick, porte seulement sur les cas d'ulcère terminés par la mort. Il y aurait peut-être aussi des variations ethniques à envisager. Les statistiques anglaises en bloc indiquent le pourcentage le plus élevé, puis viennent les américaines; enfin les chiffres allemands et français, les plus faibles de tous.

En nous tenant aux données de MM. Bouveret, Boas, Pariser et Lindner, nous admettrons le chiffre de 4 à 6 p. 100 (comme coefficient général de perforation des ulcères gastriques).

Mais, sur 100 ulcères dont 5 perforés, il s'en trouvera 80 à la petite courbure avec 2 perforations seulement : coefficient, 2,5 p. 100.

20 seulement sur les faces et à la grande courbure, mais avec 3 perforations : coefficient, 15 p. 100[1].

La grande courbure et la face antérieure ont donc une effrayante prédisposition à la rupture, et cette rupture y est plus habituellement suraiguë (Fenwick); tandis qu'à la petite courbure coïncident heureusement le maximum de localisation des ulcères et le minimum de leur perforabilité.

D. — Quelles sont les raisons de cette IMMUNITÉ RELATIVE de la petite courbure? Son épaisseur, son siège élevé, la présence du petit épiploon, ou sa fixité, ses adhérences? — L'épaisseur des parois, que l'on pourrait invoquer pour expliquer la résistance de l'anneau pylorique à l'ulcération, nous paraît un facteur bien accessoire; il en est de même du petit épiploon, au sujet duquel nous nous sommes déjà expliqués. L'élévation même de la petite courbure ne rend pas suffisamment compte des faits; n'avons-nous pas vu que les ulcères de la grosse tubérosité, aussi haut et plus haut situés que ceux de la petite courbure, étaient, de tous, les plus exposés à la perforation; le poids des aliments est donc encore un facteur secondaire.

La fixité et les adhérences de la petite courbure nous paraissent au contraire les vraies causes de sa résistance relative à la perforation, en cas d'ulcère. La chose a été dite, sans doute, bien souvent déjà; il convient peut-être néanmoins de la rappeler ici.

1. Pariser et Lindner donnent même des chiffres plus extrêmes; sur 200 cas

190 petite courbure et paroi postérieure, 4 perforations
10 paroi antérieure avec..... 8 1/2 —

a) La *fixité* de la petite courbure soustrait ses ulcères aux déplacements en masse de l'estomac, en même temps qu'aux traumatisme de l'épigastre, mais plus encore aux tiraillements incessants de l'expansion physiologique de l'organe, et de la distension alimentaire qui s'effectue surtout aux dépens de la grande courbure et de la grosse tubérosité.

b) On estime d'autre part que des *adhérences* plus ou moins rudimentaires existent dans moins de la moitié des cas de perforations gastriques opérés; nos statistiques nous ont montré que cette fréquence est triple pour les perforations de la petite courbure.

Mais on a là encore une fausse idée de leur fréquence réelle, très au-dessous de la vérité; puisque les ulcères qui se perforent sont ceux qui n'ont déterminé que peu ou pas d'adhérences protectrices; celles-ci sont au contraire à peu près constantes à l'autopsie.

Si la fixité, l'immobilité de la petite courbure est le facteur constant de sa résistance à la perforation, les adhérences en sont le facteur variable. Leur épaisseur et leur solidité, leur siège, leur étendue, diffèrent d'un cas à l'autre, imprimant aux perforations gastriques, lorsqu'elles viennent à se produire, leurs caractères particuliers.

On distingue d'ordinaire trois grands groupes de perforations suivant qu'elles donnent lieu :

A des ulcérations d'organes;

A de la périgastrite suppurée ou non;

A la péritonite non enkystée;

Ce dernier groupe seul nous intéresse.

Nous laisserons donc complètement de côté les perforations viscérales. D'ailleurs les ulcères de la petite courbure déterminent rarement les fistules gastro-intestinales et gastro-côliques, de beaucoup les plus fréquentes; à eux se rattachent plutôt les ouvertures pleuro-bronchiques et les très exceptionnelles ruptures dans le cœur et le péricarde. (3 cas classiques de Guttmann, Mathieu et Moizard, *in* Bouveret.)

De même, les perforations enkystées ne nous intéresseront que dans leurs rapports avec les perforations péritonéales, dont nous dirons immédiatement, par anticipation, qu'elles sont un mode de début fréquent, un mode de terminaison par contre pour le moins exceptionnel.

E. — Lorsqu'un ulcère stomacal vient à se perforer dans la cavité péritonéale, diverses éventualités sont à envisager à propos de l'ÉVOLUTION ANATOMIQUE DES LÉSIONS.

1° Tout d'abord — et tel est malheureusement le cas de beaucoup le plus fréquent, que l'ulcère ait été diagnostiqué ou qu'il soit resté jusque-là absolument latent — le péritoine est libre ou peu s'en faut d'adhérences protectrices et l'irruption du contenu gastrique se fait librement dans sa cavité, déterminant une péritonite générale septique[1]. Même dans ces cas, l'évolution des lésions n'est pas uniforme; elle paraît influencée par le siège et le volume de la perforation ainsi que par l'abondance et peut-être la nature du contenu gastrique.

Le *siège* de la perforation nous paraît un facteur important, si la rupture n'est pas large et l'estomac surdistendu au moment de l'accident. De même sait-on, dans la gastrostomie, l'importance de la fistulisation haute, pour éviter l'incontinence de la bouche.

Plus important encore est le volume de la perforation, sur lequel insistent plusieurs auteurs anglais, Griffits, M. Robson (*loc. cit.*). Ils admettent qu'une fissuration étroite de la paroi gastrique peut s'oblitérer au moins temporairement, soit par un bouchon épiploïque, soit par un débris alimentaire, retardant d'autant l'évolution des symptômes péritonéaux.

Dans le même sens agiraient la nature (voy. expériences susdites de Brunner) et surtout l'abondance du contenu gastrique au moment de la perforation. Diverses statistiques (Griffits, M. Robson, Mitchell, *loc. cit.*) établissent la moindre gravité des perforations (les plus rares d'ailleurs) survenues en dehors des repas, à deux heures par exemple de l'ingestion de tout liquide, alors qu'un estomac ulcéreux, nourri de lait, peut être estimé à peu près vide, confirmant sur ce point les résultats concordants des perforations traumatiques.

Que ces divers facteurs, se réunissant dans les cas les plus favorables pour diminuer brusquerie et abondance de l'inondation péritonéale, agissent de concert pour produire un shock moins profond, une allure plus subaiguë de la péritonite et de plus grandes chances de guérison opératoire, c'est ce qui est bien établi par les statistiques susdites. Mais combien douteux les quelques cas de guérison spontanée publiés? M. Bouveret mentionne sous réserves, dans son livre, celui de Barton (*British. med. Journal*, 1890). M. Robson cite

1. D'intéressantes recherches expérimentales ont été reprises par Brunner (*Congr. allemand de Chir.*, 1902) sur ce sujet. Il a déterminé comparativement sur des animaux la toxicité de l'injection péritonéale des liquides gastriques et intestinaux. Une moindre richesse microbienne peut-être, en tous cas son acidité expliquerait la moindre toxicité du contenu stomacal. Sur un certain nombre d'animaux dans le péritoine desquels une dose mortelle de liquide gastrique avait été injectée, il put, par des lavages précoces de sérum, en sauver quelques-uns, injectés de chyme acide, aucun de ceux injectés de chyme neutralisé.

14 cas de Pariser[1] de perforations manifestes guéries, 6 autres de Hall; il croit pouvoir y ajouter 3 à 4 cas personnels, diagnostiqués rétrospectivement au cours d'autopsies ultérieures, et élever au chiffre de 5 p. 100 la curabilité spontanée des perforations aiguës d'ulcères. Griffits remarque à ce sujet que dans tous ces cas la rupture stomacale est survenue au delà de deux heures de la dernière ingestion de liquide dans l'estomac.

Il est donc, sinon douteux, du moins infiniment rare, qu'une perforation gastrique diagnostiquée telle et ayant donné lieu à des symptômes de péritonite générale, puisse se localiser spontanément et guérir : car il est infiniment probable par contre que beaucoup de perforations minimes, non diagnostiquées et guéries, sont à l'origine des poussées de périgastrite.

2° Différentes dans leur évolution plus que dans leur terminaison sont les perforations d'un second groupe, *perforations indirectes ou en deux temps*, consécutives à des foyers péritonéaux localisés, secondairement ouverts dans le péritoine. Ici l'ulcère a été diagnostiqué; diagnostiqués aussi le plus souvent, mais non toujours, les accidents locaux périgastriques, lorsqu'éclate la perforation. Ici la marche des symptômes pour aboutir spontanément à la même issue fatale, sera seulement un peu plus lente, plus subaiguë, plus insidieuse. Nous aurons lieu de revenir plus loin sur cette symptomatologie, car, anatomiquement, ce sont là surtout les perforations de la petite courbure.

A ce point de vue, encore, elles peuvent être secondaires, soit à la brusque rupture intrapéritonéale d'un abcès péristomacal, soit à une fuite du contenu gastrique sous les molles adhérences d'une périgastrite sabaiguë. Pour l'un et l'autre cas, nous nous contenterons de renvoyer à une table succincte où nous avons consigné les indications bibliographiques les plus récentes, résumant tous les travaux antérieurs.

Abcès et périgastrite ne nous intéressent ici que comme agents de perforation gastro-péritonéale.

a) A ce point de vue les *abcès* sont de beaucoup les plus rarement en cause. Tout d'abord, gazeux ou non, ils sont habituellement indépendants de la cavité gastrique, qu'ils se soient développés à son voisinage (Scheurlen) ou que la perforation primitive se soit aveuglée. Ensuite et surtout, leur ouverture péritonéale, étant don-

1. *Deutsche med. Woch.*

nées les adhérences qu'ils entretiennent autour d'eux, est l'éventualité la plus rare d'après l'ensemble des cas.

Ceci dit, nous nous contenterons de rappeler, d'après les statistiques les plus importantes[1], qu'un ulcère de l'estomac, et presque constamment de la petite courbure ou de la face postérieure, est la cause ordinaire de l'abcès[2].

Anatomiquement ces abcès sont, depuis Hadra et Maydl, divisés en :

1° Abcès hépato-diaphragmatiques droits, à droite du ligament suspenseur;

2° Hépato-diaphragmatiques gauches, à gauche du ligament suspenseur;

3° Hépato-diaphragmatiques doubles, de part et d'autre du ligament suspenseur;

4° Hépato-stomacaux, 4 cas seulement de Martinet[3] (toujours ulcère de la petite courbure);

5° Périspléniques.

A tous ces abcès (abcès antérieurs ou du grand péritoine) dontles hépato-diaphragmatiques gauches sont les plus fréquents, on oppose :

6° Abcès postérieurs de l'arrière-cavité, 4 cas, Martinet (petite courbure et face postérieure).

7° Rétropéritonéaux, 6 cas de Körte et Fränkel (d'origine appendiculaire, rénale, hépatique ou pancréatique, exceptionnellement stomacale).

De tous ces abcès, les derniers sont de beaucoup les moins graves; ils viennent parfois s'ouvrir en arrière, dans l'un des derniers espaces intercostaux à la région lombaire. Quant aux abcès antérieurs ou péritonéaux enkystés (dont les précédents partagent parfois d'ailleurs les migrations), ils s'ouvrent le plus souvent dans la plèvre ou les bronches[4]; puis plus rarement à la peau (12 cas de Fenwick); puis dans les organes creux, le côlon en 1er lieu, les anses grèles, exceptionnellement dans le péricarde (3 cas seulement, *in* Martinet).

Quant à l'ouverture dans le péritoine, elle est seulement signalée par les auteurs, et paraît avoir été bien rarement observée; *a fortiori* les perforations gastriques établies par la rupture d'un abcès

1. Maydl 179 cas, Novach 80 cas, Lang 163 cas, Martinet 130 cas, Mauclaire.

2. 20 p. 100 Maydl et Beck; 32 fois sur 80 Novach; 40 fois sur 163 Lang; 55 fois sur 130 Martinet, 16 fois sur 20 Fleurot.

3. Masson, *Boston med. and surg. Journ.*, 1893, *in* Mauclaire Mathieu, obs. Dufournier, *Soc. anat.*, 1893, *in* Mauclaire.

4. Cette évolution transdiaphragmatique a été observée, en effet, 67 fois sur 163 par Lang; 12 fois sur 51 Fenvick; 33 fois sur 138 par Martinet. Voyez aussi la récente thèse de Couderay (Paris, 1901-1902).

en communication avec l'estomac nous paraissent-elles problématiques.

b) Il n'en est pas de même du 2e groupe des perforations secondaires de l'estomac, celles qui succèdent à la *périgastrite* subaiguë.

Nous renvoyons surtout aux thèses de Dupouy et Langlais, où l'on trouvera toutes les indications sur l'anatomie pathologique de cette complication, ainsi qu'aux articles de MM. Mouisset et Duplant, dans le *Lyon méd.* (1902) et à celui tout récent de Vautrin dans la *Revue de gynéc. et de chir. abdom.* de 1903.

D'après ces divers travaux (sur lesquels nous aurons à revenir à propos du traitement), il semble que l'on puisse opposer aux simples adhérences plus ordinairement lamelliformes de la grande courbure, la périgastrite adhésive en surface plus habituellement cantonnée aux régions hautes et fixes de l'estomac. M. Duplant en a voulu individualiser 2 types : l'un, antérieur ou pariétal, développé autour d'un ulcère de la petite courbure de la face antérieure, plus fréquent et plus caractéristique par la tumeur objective qu'il détermine; l'autre, pylorique ou hépatique, formé autour d'un ulcère de la fin de la petite courbure et que ne révèlent ordinairement que des symptômes fonctionnels de sténose pylorique ou biliaire.

Quoiqu'il en soit, un grand nombre des perforations de la petite courbure nous paraissent dues à la fissuration des adhérences lâches de périgastrite.

Cette détermination aurait son importance; elle nous permettrait de nous rendre compte du nombre des cas où peut se poser le problème (que nous soulèverons plus loin) du traitement préventif des perforations gastriques par celui de la périgastrite antérieure. Elle est malheureusement difficile et nous ne saurions dire, ni le pourcentage exact de la perforation dans les périgastrites, ni celui des périgastrites constatées au cours des interventions pour perforations, les observations étant malheureusement trop souvent muettes sur ce point. Mais les constatations opératoires ou nécropsiques de périgastrite adhésive, quelques particularités contingentes de l'évolution clinique des perforations à la petite courbure (début subaigu ou en deux temps) nous donnent l'impression que la rupture de l'estomac ulcéreux en ce point doit être dans près de la moitié des cas, secondaire à un foyer de périgastrite antérieure, le plus habituellement méconnu, il est vrai.

Enfin la perforation gastrique serait multiple dans 20 p. 100 des cas, d'après Mayo-Robson. Ce chiffre nous paraît trop élevé; nous n'avons trouvé mention de perforations doubles que dans 4 obser-

vations[1]; une seule fois d'ailleurs, le fait fut reconnu au cours de l'intervention.

II. — Symptomatologie.

La symptomatologie des perforations de l'ulcère gastrique est aujourd'hui bien connue. L'ère chirurgicale dans laquelle elles sont entrées depuis déjà vingt-trois ans, a contribué à attirer l'attention des cliniciens sur toutes les particularités de leur tableau clinique, qu'il devenait de plus en plus urgent de savoir dépister, pour armer à temps le chirurgien et souvent le guider dans le choix de son incision.

Peu à peu se sont ainsi précisés quelques symptômes nouveaux, plus particuliers à la péritonite par perforation stomacale (symptômes peu nombreux il est vrai), mais dont la concordance entre eux ou avec un passé gastrique plus ou moins caractérisé, devient souvent pathognomique. Aussi le diagnostic est-il, actuellement, porté dans plus de la moitié des cas d'une façon exacte; les opérations se font plus précoces sur des malades moins intoxiqués, et, avec un plan de recherches, plus précis; parallèment se multiplient et s'améliorent d'année en année les statistiques opératoires.

Si nous revenons sur ces caractères cliniques bien connus, pour les résumer brièvement, c'est que nous aurons ensuite à en détacher quelques particularités symptomatiques que l'étude de notre statistique nous a montrées plus familières aux perforations de la petite courbure.

A. *Symptômes communs des perforations de l'ulcère gastrique.*

Le sujet est ordinairement jeune; la perforation est en effet l'apanage des ulcères rapides plutôt que des anciens. L'âge moyen des malades est de vingt-sept ans sur nos cas; le plus jeune avait quinze ans, le plus âgé cinquante-neuf. Presque toujours c'est d'une femme qu'il s'agit : quatre-vingt-deux fois contre vingt-trois.

On trouverait presque toujours des antécédents gastriques (dans 92 p. 100 des cas pour M. Robson), mais combien vagues, souvent.

Par contre, dans un certain nombre de cas (près de la moitié), les malades ont été déjà soignés pour leurs troubles gastriques, et leur ulcère diagnostiqué.

La perforation éclate. Elle survient d'ordinaire spontanément, sans cause occasionnelle appréciable, exceptionnellement (1 cas

1. Obs. XXXVI, XLI, LI, LX.

ou 2) à la faveur d'un traumatisme léger; plus habituellement (chez les malades qui avaient encore conservé une alimentation solide) à la suite d'un repas plus ou moins copieux.

Une violente douleur est ressentie dans l'abdomen, au niveau de l'épigastre, en même temps que, dans quelques cas, au dire d'auteurs anglais [1], le sujet percevrait une « sensation de fluide qui s'épanche », ou de déchirure intérieure. Cette douleur peut varier de siège ou d'intensité. Outre l'épigastre, elle peut occuper notamment soit la fosse iliaque, jouant l'appendicite, soit plus souvent l'épaule gauche [2] et les hypochondres [3], simulant une colique hépatique.

Puis, bientôt elle diffuse, s'irradie au loin et ne tarde pas à occuper tout l'abdomen. Cette douleur est exagérée par le plus léger attouchement, l'ingestion d'une gorgée de liquide l'exaspérerait aussi. On comprend le peu d'importance de ce petit signe très inconstant et le danger de sa recherche.

Le shock varie comme l'intensité de la douleur. Il serait parfois profond et immédiat, entraînant dans 4 p. 100 des cas, pour Fenwick, une mort presque soudaine. Ces faits, dont l'intérêt médico-légal est grand, intéressent peu le chirurgien. Bien plus souvent, le shock est modéré, progressif. Les auteurs anglais le disent même moins marqué que celui des autres perforations viscérales; il est de fait qu'ils publient quelques interventions sur des malades atteints, avec un pouls battant à 80° et 60° [4], de péritonite généralisée. En réalité le shock varie ici comme ailleurs avec le coefficient nerveux du sujet, ainsi qu'avec la septicité, l'abondance et la brusquerie de l'inondation péritonéale.

Il en est de même des vomissements, qui complètent avec le shock et la douleur, la triade symptomatique de l'entrée en scène de la perforation. Ils manquent rarement au début en effet (8 fois sur 13, suivant les auteurs, 70 p. 100 des cas pour Stawell); alimentaires ou bilieux, parfois sanglants dans 1/6 des cas environ [5]. Mais, d'ordinaire, ils ne tardent pas à disparaître après l'orage initial et bien souvent ne reparaissent plus au delà des premières heures de l'accident.

Leur absence a été donnée pendant longtemps comme pathognomonique d'une perforation stomacale. Mais de nombreuses observations ont depuis démontré son inconstance.

1. M. Robson, *loc. cit.*
2. J.-L. Faure, *loc. cit.*
3. Mitchell, *loc. cit.*
4. Mitchell, *loc. cit.*; Charters Symonds, obs.
5. *In* Mitchell et E. Robson, *loc. cit.*; voyez thèse Auffray, *loc. cit.*

Fenwick établit que les vomissements persistent dans 29 p. 100 des cas, Finney dans 40 p. 100, Stuck 29 fois sur 42, Chopin 12 fois seulement sur 37 (*in* th. Auffray), Brunner, dans la majorité des cas.

La persistance des vomissements ne signifie donc rien contre le diagnostic de perforation gastrique; mais leur absence totale au milieu d'un tableau complet par ailleurs de péritonite, reste le meilleur signe de présomption de son origine gastrique.

M. Robson explique l'irrégularité des vomissements par la quantité de liquide épanché, l'étendue de l'ulcération et le collapsus du malade; Traube par la plus ou moins grande facilité de l'évacuation stomacale dans le péritoine et le siège de la perforation. Nous nous rattacherons plutôt à cette dernière explication à la fois plus simple et plus en rapport avec les faits, puisque ceux-ci nous montrent (comme nous le verrons plus loin) que l'absence de vomissements appartient plutôt aux perforations basses, tandis que dans celles de la petite courbure, les malades continuent habituellement à vomir plus ou moins.

Si l'on examine le malade dans les premières heures de la perforation, on le trouve plus ou moins shocké; le shock, avons-nous vu, peut être progressif, il peut aussi rétrocéder en apparence après la sidération du début, mais il existe toujours à quelque degré dans l'altération des traits, du type et de la fréquence des respirations, de la fréquence et de la force du pouls[1], accessoirement l'hyperleucocytose[2].

A ce moment, le ballonnement (qui tout à l'heure estompera tous les signes locaux) n'est pas encore apparu. L'examen de l'abdomen n'en est que plus aisé et plus significatif. La défense musculaire se traduit par la rétraction et la rigidité des muscles de la paroi : « ventre plat et ventre en bois », en particulier des droits : « comme enserrés dans des attelles » (M. Robson), augmentant au moindre contact, prédominant à l'épigastre et constituant le meilleur et le plus précoce des signes locaux.

La réduction de la matité hépatique n'a auprès d'elle qu'une valeur accessoire et sujette aux mêmes causes d'erreur que partout ailleurs (petitesse du foie, position haute du côlon, interposition d'anses dilatées) ; quoique inconstante, on la dit plus fréquente dans les perforations d'origine gastrique.

On a de même signalé la disparition de la matité splénique (Boas). Enfin, dans quelques cas plus rares encore, il est donné

1. Nous avons fait allusion plus haut, à de très rares exceptions, à cette règle.
2. Finney, *loc. cit.*, et divers auteurs.

d'observer, au niveau de l'épigastre, de la crépitation gazeuse ou du skodisme limité.

Plus tard se complète, avec l'apparition du ballonnement[1], le tableau banal de la péritonite, et le diagnostic étiologique, privé des signes locaux, en est réduit bien souvent aux anamnestiques.

La mort, un peu plus tardive peut-être que dans les perforations intestinales, survient en moyenne au 4e jour. Nous avons signalé plus haut, avec toutes les réserves qu'ils comportent, les quelques cas publiés de péritonite gastrique généralisée guéris spontanément, 25 environ[2].

B. *Symptômes propres aux perforations de la petite courbure, mais inconstants.*

1° Fréquence des antécédents gastriques plus grande. — On peut l'expliquer par la rareté relative des perforations de la petite courbure, qui surviennent ainsi dans des cas plus anciens, plus souvent diagnostiqués; par la fréquence de la périgastrite antérieure, ayant appelé l'attention du clinicien.

Sur 115 cas de perforations de la petite courbure, on note en effet :

39 fois,	antécédents	d'ulcère,
55	—	gastriques,
26	—	non spécifiés (6 fois seulement antécédents nuls).

Contre un nombre égal de cas, où nous trouvons :

25 fois,	antécédents	d'ulcère,
52	—	gastriques,
38	—	non spécifiés (le plus souvent antécédents nuls).

2° Mode de début subaigu ou en 2 temps. — Tandis que les autres perforations ont constamment le début suraigu classique, celles de la petite courbure affectent dans quelques cas (10 p. 100 environ) [ceux-là sans doute qui sont secondaires à des accidents périgastriques primitivement localisés] une allure plus insidieuse.

Le début des accidents a été subaigu dans nos observations XXIX, XLI, LXXI; progressif, dans nos observations V, XVI, XLV, LIV,

1. Ce ballonnement peut lui-même manquer totalement dans quelques cas : Ebstein, Schölten (*Münch. med. Woch.*, 1893).

2. Quatre observations de notre statistique mériteraient peut-être de compter parmi ces cas de guérison spontanée. Ce sont les obs. V, XLV, XLVI et LIV d'interventions très tardives au 4e, 5e et 22e jour, suivies de guérison ou de mort après un mois. Peut être aussi la récente observation de Lund dans *Lancet* de 1902 (La malade, qui avait de la rigidité abdominale et des vomissements fécaloïdes, refusa l'opération et guérit spontanément).

LXX. Cette évolution des symptômes doit être connue car elle peut égarer le clinicien non prévenu; diagnostiquée à temps, elle fournira au contraire à l'intervention opératoire ses meilleurs cas.

3° Localisations des symptômes. — Douleurs xyphoïdiennes, ballonnement épigastrique précoce, parfois amphorique.

4° Persistance des vomissements. — La persistance des vomissements est plus particulièrement fréquente dans les perforations de la petite courbure. Nous l'avons trouvée notée 27 fois contre 12 sur 39 observations où la présence ou l'absence de ce signe a été signalée. Cette fréquence de plus des 2/3 au lieu de moins de la moitié (fréquence générale moyenne) indique donc que les perforations hautes sont plutôt, comme on pouvait le prévoir *a priori*, les perforations « à vomissements »; mais elle nous montre en même temps qu'il n'y a là rien d'absolu, et que la présence ou l'absence des vomissements ne dépend pas exclusivement du siège de la perforation.

5° Constatation opératoire d'adhérences. — Ces adhérences de date plus ou moins ancienne sont très rarement notées dans les perforations de la grande courbure et de la face antérieure; tandisque dans celles de la petite courbure nous en avons trouvé mention dans 15 cas, encore que la plupart des observations soient muettes à ce sujet.

Soit 7 fois adhérences au foie : n°s 2, 43, 45, 49, 53, 66, 87, 97, 101.
2 fois adhérences à la paroi : n°s 23, 46, 113.
3 fois perforation secondaire à un foyer localisé : n°s 41, 74, 76, 113.

Mais ces adhérences, souvent incomplètes, sont, la plupart du temps, incapables de limiter efficacement la péritonite diffuse. Aussi le pronostic des perforations de la petite courbure en est-il peu modifié.

6° Pronostic et résultats opératoires. — C'est ce qu'établit le tableau suivant où nous avons opposé aux perforations de la petite courbure un nombre à peu près égal des autres perforations. On y verra que celles-là, contrairement à ce que l'on aurait pu supposer *a priori*, ne sont pas sensiblement moins graves. Toutefois elles semblent donner un nombre comparativement moins grand de revers dans les interventions tardives, probablement parce qu'il

s'agit alors de ces quelques cas de péritonite diffuse à localisation secondaire, capables de guérison spontanée et effectivement plus fréquents à la petite courbure.

Ce tableau montrera de plus que dans l'un comme dans l'autre groupe de perfections, les meilleurs résultats sont ceux des plus récentes statistiques et des plus précoces interventions.

		0 A 12 H.		12 A 24 H.		24 A 36 H.		AU DELA DE 36	
		GUÉRISONS.	MORTS	G	M	G	M	G	M
antérieurs à 1896	petite courbure	4	3	2	7	0	5	2	6
	autres cas.	11	6	2	7	0	2	1	12
de 1896 à 1898	petite courbure	9	2	2	2	0	1	2	3
	autres cas.	14	3	4	5	3	3	2	3
ultérieurs à 1898	petite courbure	19	3	3	5	4	3	4	9
	autres cas.	20	5	4	6	1	4	0	15

Mais la nécessité de l'intervention précoce n'étant plus discutée aujourd'hui, ce sont bien plutôt les résultats de tel ou tel procédé opératoire qu'il importerait de connaître d'après des séries de cas comparables entre eux. C'est ce que nous allons essayer de déterminer maintenant dans un dernier chapitre thérapeutique qui sera essentiellement un parallèle entre l'occlusion de choix et l'occlusion de nécessité des perforations de la petite courbure.

(*A suivre.*)

RECTOPLICATURE ANTÉRIEURE
ET MYORRAPHIE DES RELEVEURS DE L'ANUS
DANS
LE TRAITEMENT DU PROLAPSUS RECTAL

Par MM. Pierre DUVAL et Charles LENORMANT

Prosecteurs à la Faculté de Paris.

Le nombre des opérations imaginées pour la cure du prolapsus du rectum suffit à montrer les difficultés qu'aura à vaincre le chirurgien qui entreprend le traitement de cette affection. Aucune des méthodes employées jusqu'à présent n'est parfaite et toutes accusent un chiffre notable d'insuccès. Pour n'envisager que les trois principales, la résection donne 7 p. 100 de récidives, la rectopexie 15 p. 100, et la colopexie 19 p. 100.

Il semblerait donc que la résection constitue ici l'opération de choix; mais il ne faut pas accorder une trop grande valeur aux statistiques globales, car nombre d'opérés (plus de la moitié), considérés comme guéris, ont été perdus de vue après leur sortie de l'hôpital; en admettant même que la récidive soit un peu moins fréquente après la résection qu'après les opérations conservatrices, nous croyons cependant qu'il faudra toujours, sauf indications spéciales, préférer ces dernières, car ce sont des interventions bénignes, sans danger vital, tandis que les 103 cas de résection actuellement publiés ont donné 11 morts et 15 rétrécissements consécutifs du rectum.

Les deux grandes variétés de *pexie*, colopexie ou rectopexie, nous paraissent correspondre à des espèces différentes du prolapsus; et, pour déterminer le choix du chirurgien parmi les opérations conservatrices, il faut rappeler tout d'abord quelles sont les indications anatomiques dans la chute du rectum.

Il est classique, depuis Cruveilhier, de distinguer trois variétés du prolapsus : le prolapsus simplement muqueux (*prolapsus ani des Allemands*), le prolapsus total ou retournement complet de l'ampoule (*prolapsus ani et recti*), enfin, l'invagination procidente, faisant saillie à travers l'anus non retourné (*prolapsus coli invaginati*).

C'est la seconde variété, prolapsus total, que nous envisageons ici. Le prolapsus muqueux ne relève, chez l'enfant, que du traitement général antirachitique et d'une bonne hygiène de la défécation; chez l'adulte, s'il est volumineux et gênant, le mieux est de l'enlever au bistouri, comme un paquet hémorroïdaire. L'invagination procidente nous paraît justifiable de la colopexie qui a déjà donné de très beaux résultats dans les cas de ce genre. Reste le retournement de l'ampoule, c'est-à-dire le prolapsus total du seul rectum.

Normalement cette portion de l'intestin est maintenue en place par ses connexions avec les divers plans constitutifs du périnée : superficiellement, le canal anal est entouré par le sphincter externe qui le rattache, en avant, au centre périnéal et, en arrière, au raphé ano-coccygien; un peu plus profondément, des faisceaux de fibres lisses émanés de la musculature propre du rectum se portent, en avant, vers le bord postérieur du trigone uro-génital et l'urètre membraneux (muscle prérectal ou recto-urétral) et, en arrière, vers le coccyx (muscle recto-coccygien). Mais c'est plus haut, vers l'union du canal anal et de l'ampoule, que se rencontrent les plus puissants moyens de fixité du rectum : de chaque côté, les larges bandes musculaires des releveurs de l'anus viennent s'insérer aux faces latérales de l'ampoule et la maintiennent solidement; en arrière de l'intestin, les deux muscles s'accolent sur la ligne médiane et ferment hermétiquement l'excavation pelvienne, du rectum au coccyx. Au-dessus des releveurs, l'ampoule est encore fixée, toujours latéralement, par les pédicules vasculaires des artères hémorroïdales supérieures et les aponévroses sacro-recto-génitales qui ne sont probablement que la gaine fibreuse de ces artères.

Tels sont les moyens de fixité réels du rectum. Il y a bien encore, au-dessus, le péritoine et le pédicule de l'artère hémorroïdale supérieure (improprement appelé *mésorectum*); mais, quoi qu'on en ait dit, leur importance est secondaire : comme tous les viscères pelviens, le rectum est soutenu par en bas, beaucoup plus qu'il n'est maintenu par en haut; on le voit lorsqu'on en pratique l'extirpation périnéale : une fois coupés les releveurs et les aponévroses sacro-recto-génitales, on peut abaisser l'intestin autant qu'on le veut. Le fait est trop évident, malgré l'opinion contraire de Jeannel, pour que nous y insistions.

S'il en fallait d'ailleurs une preuve de plus, on la trouverait dans les caractères anatomiques et cliniques du prolapsus rectal. Ce qui frappe tout d'abord en effet, chez les malades atteints de cette affection, c'est l'insuffisance du périnée : l'allongement, l'amincissement, l'atrophie des muscles périnéaux, en particulier, des releveurs et du sphincter externe, sont notés dans les trois seules autopsies publiées (Cruveilhier, Gross, Duret et Vallin). A l'examen clinique, presque tous les malades ont un anus infundibuliforme dans lequel toute la main pénètre sans effort; leur périnée bombe dès qu'ils poussent; le doigt ne sent plus de canal anal et pénètre immédiatement dans l'ampoule; il n'est plus serré par la réaction des muscles. L'insuffisance du périnée a le même rôle capital dans la pathogénie du prolapsus rectal que dans celle du prolapsus génital : elle explique l'association fréquente de ces deux ptoses, leur développement sous l'influence des mêmes conditions étiologiques (rupture du périnée).

Il est un second facteur non moins important dans le genèse du prolapsus rectal, et aussi facile à constater; c'est l'élargissement anormal de l'ampoule rectale, qu'il faut bien aussi rapprocher de l'élargissement du vagin dans le prolapsus génital. Duret et Vallin l'ont constaté dans leur autopsie; tous les cliniciens qui ont pratiqué le toucher dans des cas de prolapsus, tous les opérateurs qui ont découvert l'ampoule pour la fixer, en ont été frappés. Cet élargissement joue un rôle évident dans le retournement du rectum qui constitue le prolapsus, puisque, suivant une comparaison classique, il est plus facile de retourner le pouce que le petit doigt d'un gant. Il faut, de toute nécessité, ramener l'ampoule à un calibre normal, si l'on veut faire d'utile besogne dans la cure opératoire du prolapsus.

Les indications sont donc en somme très semblables à celles qui existent dans le prolapsus génital, et la formule de Bouilly est ici parfaitement applicable : il faut « rétrécir et fermer ».

Il est enfin une troisième indication, fort nette au moins dans certains cas. Zuckerkandl, dans son travail sur les hernies périnéales [1], a bien montré comment une hernie du cul-de-sac de Douglas pouvait se développer, soit en avant et faire bomber la paroi vaginale postérieure, soit en arrière et retourner progressivement toute la paroi antérieure du rectum; de tout temps, d'ailleurs, on avait noté la présence fréquente d'une hernie (hédrocèle), ou tout au moins d'un sac péritonéal dans la partie antérieure du prolapsus total. Ludloff a développé cette théorie pathogénique et l'a longue-

1. *Deutsche Zeitschr. f. Chirurgie*, XXXI, p. 590, 1891.

ment exposée avec preuves à l'appui dans deux articles récents[1]. L'un de nous[2] a trouvé deux observations dans lesquelles ce mode de production du prolapsus était indiscutable; il ne s'agissait pas, il est vrai, d'anses intestinales herniées dans le cul-de-sac de Douglas, mais d'un kyste de l'ovaire, dans un cas, d'un utérus rétrofléchi, dans l'autre, venant refouler la paroi rectale antérieure dans la lumière de l'ampoule : l'ablation du kyste ou l'hystéropexie, sans autre opération, suffit à guérir le prolapsus.

Il faut donc, au moins dans certains cas, tenir compte de la profondeur anormale du Douglas, de la présence d'anses intestinales ou de viscères prolabés dans cette cavité; c'est une prédisposition au prolapsus et la méconnaître serait s'exposer à une récidive après l'opération.

Nous pouvons donc résumer ce qui précède en disant : *Il y a, dans le traitement du prolapsus rectal, une triple indication à remplir : il faut reconstituer le périnée et le canal anal, rétrécir l'ampoule et supprimer le fond du cul-de-sac de Douglas lorsqu'il est anormalement développé et surtout lorsqu'il renferme une hernie.*

On peut remplir les deux premières indications (reconstitution du périnée et rétrécissement de l'ampoule) par deux méthodes différentes.

La première est calquée sur les opérations qu'on oppose habituellement au prolapsus génital : elle consiste à exciser, à la fois sur le prolapsus lui-même et sur le périnée, un large lambeau muco-cutané losangique, puis à suturer la surface d'avivement ainsi obtenue; on répète successivement cette excision et cette suture sur la partie antérieure et sur la partie postérieure du prolapsus : c'est la *recto-périnéorraphie antérieure et postérieure* que Duret a exécutée deux fois avec un plein succès et dont la technique a été exposée par son élève Masson[3].

Cette méthode est ingénieuse; elle reconstitue un bon canal anal puisque, aussitôt après l'opération, « l'index peut juste franchir l'anus et est serré dans un cylindre étroit dans toute sa hauteur »; dans un cas, on a pu constater que le résultat s'était maintenu au bout de neuf ans. Nous ne croyons pas cependant que ce soit le traitement idéal du prolapsus : les rectorraphies intrarectales ne sont pas absolument comparables aux colporraphies, parce que le rectum est incomparablement plus difficile à nettoyer et surtout parce qu'il est incomparablement plus exposé à une infection post-opératoire

1. *Archiv f. klin. Chirurgie*, LIX et LX, 1899 et 1900.
2. Lenormant. Thèse de Paris, 1903.
3. Thèse de Paris, 1894.

que le vagin; on ne risquerait évidemment pas, dans ce cas, des accidents de sténose grave comme après la résection du prolapsus, mais on serait exposé à la désunion de la suture et à la récidive.

Il est bien plus sûr de réaliser le rétrécissement de l'ampoule par plicature au moyen de fils non pénétrants et de compléter par la reconstitution du périnée. C'est ce qu'a fait le premier Lange (de New-York), dont la méthode fut bientôt adoptée par Gérard Marchant qui en fit un des temps essentiels de la rectopexie.

Le plissement rectal, qu'il faut faire vertical et transversal pour diminuer à la fois la largeur et la hauteur de l'ampoule, est certainement un des facteurs importants des bons résultats de cette opération. La rectopexie de G. Marchant, modification très supérieure du procédé ancien de Verneuil, est une *rectococcypexie postérieure avec rectorraphie verticale et transversale* : la face postérieure du rectum, découverte par une incision convenable, est d'abord rétrécie par un système de plicatures « en lanterne vénitienne », puis quelques-uns des chefs des fils, conservés longs, sont passés dans le bord inférieur des ligaments sacro-sciatiques et servent à fixer l'intestin.

Très souvent employée en France, cette opération n'a pas donné des résultats absolument parfaits et, sur 31 cas où elle a été employée, il y a eu 3 récidives. Nous croyons cependant qu'elle constitue l'opération de choix dans le prolapsus total de moyen volume, celui qui ne dépasse pas 10 à 12 centimètres de hauteur, tandis que l'invagination procidente et les prolapsus très étendus, dans lesquels le côlon a été entraîné, sont justiciables de la colopexie.

Mais pour que la rectopexie soit vraiment l'opération de choix, pour qu'on puisse en attendre des résultats presque certains, autant que peuvent l'être les résultats de la cure du prolapsus rectal, il faut la compléter, car elle ne remplit qu'en partie les trois indications que nous avons posées par l'étude anatomique et clinique de l'affection.

Tout d'abord, elle ne vise pas directement l'insuffisance du périnée; il est vrai que la suture de l'incision rétrorectale reconstitue jusqu'à un certain point le raphé ano-coccygien et qu'on peut y ajouter une suture en bourse de la partie postérieure du sphincter, pour rétrécir cet anneau musculaire; mais l'opération n'agit ni sur le périnée prérectal, ni sur les releveurs, qui sont le seul plan musculaire résistant sur lequel on puisse placer des fils, dans le but de fermer complètement la partie postérieure du plancher pelvien.

En second lieu, la rectopexie postérieure n'agit, pour la rétrécir

et la suspendre, que sur la moitié postérieure du rectum. Ses adversaires, en particulier Ludloff, lui ont fait souvent ce reproche et ont expliqué par là les récidives. Ce n'est pas une conception simplement théorique, car on a vu, plusieurs fois, la récidive après rectopexie commencer par la paroi antérieure, mal soutenue, du rectum, et parfois rester localisée à cette paroi : il en était ainsi dans un fait de Verneuil et dans un autre de G. Marchant [1] et l'un de nous l'a noté également dans une des observations de ce travail.

Enfin, la rectopexie ne tient aucun compte de la présence possible d'une hernie périnéale ou d'une procidence anormale du Douglas.

Ce sont là certainement les points faibles de la méthode, mais il est possible d'en triompher en la complétant par un temps nouveau s'adressant à la partie antérieure du rectum et au périnée prérectal. C'est ce perfectionnement de la rectopexie que nous avons voulu exposer ici et les considérations précédentes ont pour but d'indiquer les raisons de fait et de théorie qui nous ont conduits à l'imaginer.

Nous proposons donc, après exécution de la rectopexie postérieure avec rectorraphie suivant la technique de G. Marchant, de faire une incision prérectale et de décoller le rectum des organes préjacents (urètre et prostate ou vagin). Le plan de clivage obtenu est limité, en arrière, par la paroi antérieure exubérante du rectum, sur les côtés, par les lames musculaires des releveurs de l'anus, dans le fond, par le cul-de-sac de Douglas doublé de graisse jaunâtre. On a donc sous la main les trois éléments sur lesquels il faut agir. On peut donc très facilement :

1° Refouler le fond du cul-de-sac péritonéal ou, s'il descend anormalement bas, l'ouvrir, réduire son contenu, s'il y en a un, et le fermer par une ligature ou une suture ; en d'autres termes, faire la cure radicale de la hernie périnéale comme celle d'une hernie quelconque;

2° Rétrécir la paroi antérieure du rectum, qui vient bomber dans la plaie, par une série de plicatures verticales et transversales et suspendre cette paroi en passant les chefs de quelques fils dans les releveurs;

3° Fermer hermétiquement le plancher pelvien en avant du rectum en suturant, l'une à l'autre, les faces internes des deux releveurs, suivant la méthode que Ziegenspeck [2], Pierre Duval et Proust [3],

1. Observ. CXLVII et LXXXI de la thèse de Lenormant.
2. Congrès de Munich, 1899, anal. in *Centralbl. f. Gynækologie.*
3. *Presse médicale*, 1902, n° 94, p. 1120. L'un de nous (Pierre Duval) a fait six fois la myorraphie des releveurs dans le prolapsus vaginal, avec d'excellents résultats.

Pierre Delbet[1] ont préconisée et employée avec succès dans le traitement du prolapsus génital, que Napalkoff[2] a proposée et que l'un de nous a exécutée dans le prolapsus rectal.

La suture de la plaie prérectale s'achèvera en reconstituant les plans superficiels du périnée.

Nous n'avons pas eu l'occasion d'exécuter sur le vivant cette opération sous sa forme typique; en particulier, nous n'avons pas rencontré de cas où il nous ait paru indiqué d'agir sur le Douglas. Mais on trouvera ici, après l'exposé de la technique que nous proposons, deux observations : l'une, déjà publiée, dans laquelle la rectopexie postérieure, faite par notre maître regretté G. Marchant, fut complétée par la suture des releveurs, dans la même séance (Lenormant); l'autre concerne une malade à qui l'un de nous avait pratiqué tout d'abord la rectopexie postérieure et qui présenta, au bout de quatre mois, une récidive limitée à la partie antérieure du prolapsus : on fit la suture des releveurs, mais, au cours de cette intervention, la paroi antérieure, exubérante, du rectum fut tout d'abord rétrécie par plissement (Pierre Duval).

Nous croyons qu'en fait, il faut, dans la même séance, pratiquer d'abord l'opération de Gérard Marchant, puis la rectorraphie antérieure verticale et transversale et la myorraphie des releveurs, telles que nous les proposons. On aura ainsi réalisé, pour le prolapsus rectal, quelque chose d'assez analogue à la colpopérinéorraphie antérieure et postérieure pour prolapsus génital; on aura rempli toutes les indications anatomiques que nous avons posées plus haut et on se sera mis, croyons-nous, dans les meilleures conditions pour obtenir un succès durable.

Technique opératoire.

Elle comprend deux parties successives, l'une rétrorectale, l'autre prérectale. Il faut mettre le malade dans une position qui permette d'exécuter successivement ces deux parties de l'intervention, sans avoir à le déplacer; on y arrive en employant la position sacrée verticale, comme dans la prostatectomie périnéale et, d'une façon générale, dans toutes les périnéotomies.

La *première partie* de l'acte opératoire n'est autre que l'exécution de la rectoplicature postérieure et de la suspension du rectum aux

1. *Société de Chirurgie*, 19 novembre 1902.
2. *Chirurgie (russe)*, n° 50, février 1901.

ligaments sacro-sciatiques, et la technique en est trop connue et trop bien réglée pour que nous ayions à y revenir[1].

La *deuxième partie*, rectoplicature antérieure et myorraphie des releveurs, avec éventuellement cure radicale de la hernie périnéale, s'exécute de la manière suivante :

Incision biischiatique convexe en avant; périnéotomie et pénétra-

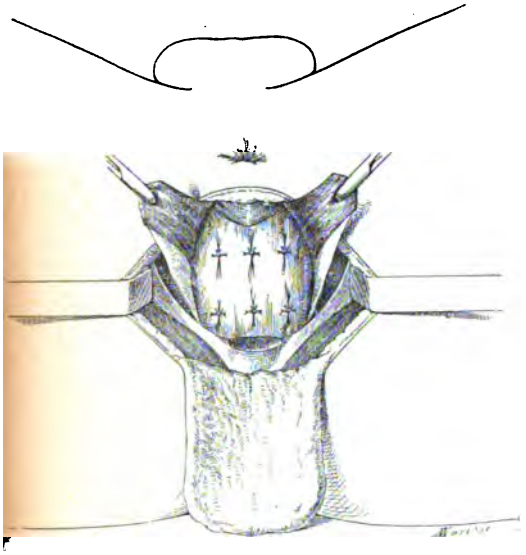

Fig. 1. — La région rétrorectale est découverte par la taille d'un lambeau cutané en V; le coccyx a été réséqué; la partie postérieure des releveurs de l'anus est réclinée de chaque côté pour découvrir la face postérieure du rectum; elle sera suturée à la fin de l'opération; trois plis verticaux, fixés par des sutures transversales, diminuent la largeur de l'ampoule.

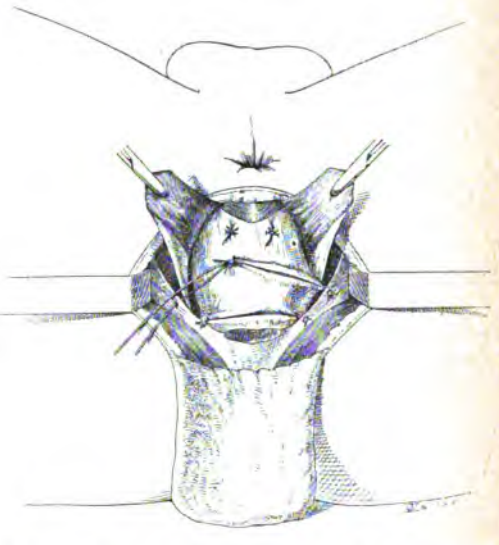

Fig. 2. — Après le plissement vertical, on a pratiqué deux plicatures transversales pour diminuer la hauteur de la paroi rectale; les chefs des fils, conservés longs, servent maintenant à fixer l'intestin aux ligaments sacro-sciatiques : cette taxie est faite du côté gauche.

1re partie de l'opération : rectoplicature postérieure et rectopexie.

tion dans l'espace inter-recto-prostatique ou vaginal suivant la technique classique de la périnéotomie transverse.

Les releveurs sont disséqués par leur face interne aussi haut que possible, puis par leur face externe dans la fosse ischio-rectale, afin d'être libres et mobilisables.

Une valve antérieure refoule en avant la prostate ou le vagin, et dans l'angle ouvert en avant que forment les releveurs, la paroi rectale apparaît; en haut, le cul-de-sac de Douglas très visible.

Le Douglas est, soit refoulé, soit réséqué et suturé, suivant convenance.

1. Voir pour les détails de cette technique, G. Marchant, *Chirurgie du gros intestin*, Paris, 1902, et Lenormant, Thèse de Paris, 1903, p. 99.

Sur la paroi rectale, depuis le cul-de-sac de Douglas jusqu'au sphincter, quatre fils transversaux superposés sont faufilés.

Ils pénètrent et sortent latéralement aussi loin que possible. Noués, ils forment une plicature verticale du rectum.

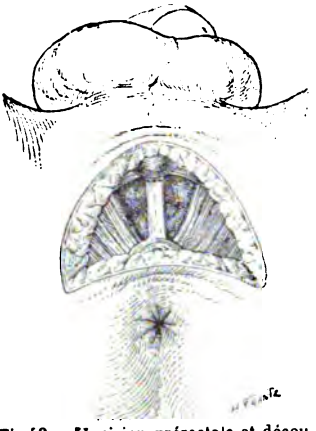

Fig. 3. — Incision prérectale et découverte de la bandelette musculaire uréthro-rectale.

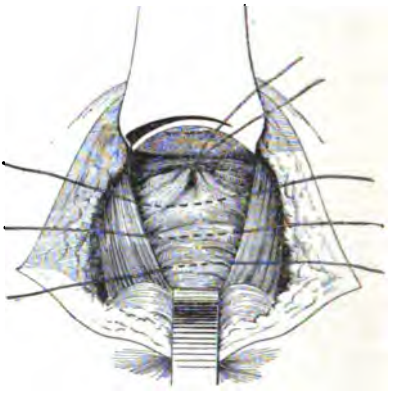

Fig. 4. — Plissement vertical du rectum : passage des fils dans la paroi antérieure de l'intestin ; le fil supérieur est déjà noué.

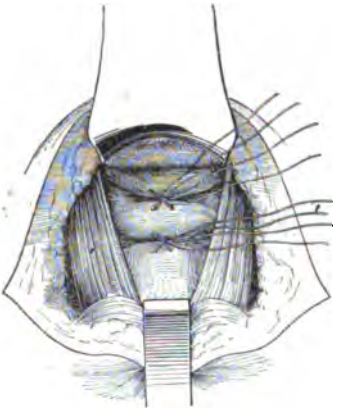

Fig. 5. — Plissement vertical du rectum : les deux fils supérieurs et les deux fils inférieurs ont été noués l'un avec l'autre.

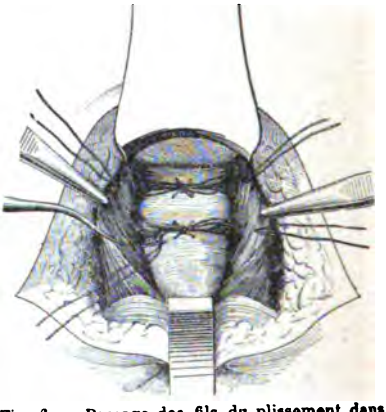

Fig. 6. — Passage des fils du plissement dans la face interne des releveurs.

2e partie de l'opération : rectoplicature antérieure et myorraphie des releveurs de l'anus [1].

Puis les deux fils supérieurs et les deux fils inférieurs sont noués ensemble ; ils forment ainsi deux plicatures transversales du rectum.

Ces fils médians servent à la myorraphie des releveurs par leur

1. Nous devons à l'obligeance de M. Masson et Cie les figures 3 à 7, qui sont extraites du *Précis de technique chirurgicale de l'abdomen* de notre collègue Guibé.

face interne. Le bord inférieur des muscles est éversé et les fils passés dans leur face pelvienne aussi haut que possible.

Puis les bords inférieurs des muscles sont compris dans une reconstitution complète du périnée proprement dit; un ou deux points postérieurs sont placés sur le sphincter anal afin de rétrécir son orifice.

Observation I. — (Lenormant).

Prolapsus rectal. Rectococcypexie et myorraphie des releveurs de l'anus. Guérison[1].

Femme de quarante ans, sans antécédents notables. Elle aurait eu de la diarrhée dans l'enfance, jamais de constipation.

Bien réglée, elle a eu deux enfants, il y a seize et quatorze ans; après sa seconde couche, elle s'est levée dès le troisième jour.

L'affection actuelle a débuté il y a trois ou quatre ans et a évolué d'une façon progressive. Le rectum sort pendant la marche, au moindre effort et même, depuis quelque temps, quand la malade est simplement debout; le prolapsus atteint son maximum pendant la défécation. Léger écoulement rectal muco-purulent; la malade aurait quelques rectorragies très peu accentuées.

Examen. — Bon état général. Ventre gros, flasque; pas de hernie. Cystocèle et rectocèle vaginales. Le périnée, très faible, a moins de 1 centimètre d'étendue entre l'anus et la vulve et bombe au moindre effort.

Anus béant, perméable à 3 ou 4 doigts; sphincter très relâché, à peine contractile; ampoule rectale large et flasque.

Quand la malade pousse, issue progressive d'un prolapsus rectal gros comme le poing, plus volumineux en arrière, plissé transversalement, sans ulcération de la muqueuse. Réduction spontanée, dès que cesse l'effort.

Opération, le 24 juin 1902. — Narcose à l'éther; position dorso-sacrée avec le siège très relevé sur une pile de coussins.

1° *Rectococcypexie* avec rectorraphie postérieure verticale et transversale, par M. G. Marchant.

2° *Myorraphie des releveurs de l'anus* (Lenormant) : incision transversale, préanale, convexe en avant, allant d'une tubérosité ischiatique à l'autre; l'anus est attiré en bas avec une pince tire-balles et la commissure vulvaire postérieure érignée en haut; on décolle, avec le doigt et la pointe de ciseaux mousses, les parois de ces deux organes. Le décollement terminé, on voit et on sent, de chaque côté, le bord interne des releveurs, tendus comme une corde des bords latéraux du vagin au rectum; on les suture l'un à l'autre par 3 points de catgut; le plancher pelvien est ainsi fermé entre les deux viscères. Reste la plaie superficielle, primitivement transversale, devenue antéro-postérieure par la traction des pinces; elle est suturée au crin de Florence, en prenant dans chaque fil une grande épaisseur de tissus;

1. Malade présentée à la Société de Chirurgie, par M. Gérard Marchant, le 30 juillet 1902.

pour allonger le périnée, cette suture est orientée d'avant en arrière.

Suites opératoires. — Légère suppuration de la plaie postérieure, tarie au bout de quelques jours.

Ablation des fils le 4e et le 8e jour. — La malade est constipée jusqu'au 12e jour, puis purgée et lavementée. Elle se lève le 19 juillet.

Présentée le 30 juillet à la Société de Chirurgie : le prolapsus ne s'est pas reproduit; quand la malade pousse, on voit que le rectum est bien soutenu en arrière et en avant; dans les efforts, on constate seulement, sur une des faces latérales, un petit bourrelet muqueux qui tend à faire hernie; en introduisant un doigt dans le rectum et un autre dans le vagin, on peut pincer un corps périnéal assez épais et résistant.

Obs. II. — (Pierre Duval).

Prolapsus du rectum. Rectopexie postérieure; récidive partielle limitée à la partie antérieure. Rectoplicature antérieure et myorraphie des releveurs de l'anus. Guérison.

Femme de trente-sept ans, entrée à l'hôpital Cochin (service de M. Quénu) en juin 1903.

Rien de particulier dans les antécédents. Deux accouchements il y a sept et trois ans. Le prolapsus semble être apparu après la première couche, mais s'est surtout accentué depuis deux ans et demi.

La malade a toujours été très constipée et n'allait à la selle qu'avec des purgatifs.

Il y a un an, à la suite d'une chute sur le siège, le prolapsus serait devenu permanent.

On constate un prolapsus total (prolapsus ani et recti), long de 12 centimètres quand la malade est debout et de 20 quand elle pousse; il n'y a pas de signes d'hédrocèle; la muqueuse est saine.

1re Opération, le 20 juin 1903 (M. Pierre Duval et Gasne) : rectoplicature et rectopexie postérieure aux ligaments sacro-sciatiques, suivant le procédé de notre maître M. Quénu.

En octobre, la malade revient nous voir, avec une récidive de son prolapsus. Le toucher rectal permet de constater que la paroi postérieure est très solidement fixée au squelette sacré et ne prend aucune part à la récidive. Celle-ci est en entier constituée par la paroi antérieure ou antéro-latérale. Le prolapsus a une hauteur de 5 centimètres environ.

2e Opération, le 23 octobre 1903 (M. Pierre Duval et Chastenay): périnéotomie dans l'intention de faire une suture des releveurs (face interne).

La paroi rectale, une fois dégagée, nous parut si exubérante, si saillante que l'idée nous vint de la soumettre à une plicature analogue à la rectoplicature postérieure. Ceci fait, nous pratiquâmes la suture des releveurs.

La malade, revue en décembre, offre un résultat satisfaisant. Le toucher rectal permet de sentir un canal recto-anal bien fixé, tendu, résistant en avant comme en arrière; mais, à bout de doigt, on sent une amorce d'invagination côlique.

PERFORATION DE L'ESTOMAC PAR ULCÈRE

PAR MM.

F. GROSS, et **G. GROSS,**

Professeur de clinique chirurgicale — Chef de clinique chirurgicale

à la Faculté de Médecine de Nancy.

(*Suite* [1].)

F. Brunner rend encore attentif à la confusion, à la rigueur possible, avec un *accès de colique hépatique*, de *colique néphrétique*, de *colique de plomb*. Souligoux [2] et Collin [3] ont rapporté deux observations de malades chez lesquels un accès de colique saturnine a été pris pour une perforation d'ulcère duodénal.

La perforation gastrique peut être prise pour une *obstruction intestinale* à marche aiguë, lorsqu'elle s'accompagne de douleur subite et violente, de ballonnement rapide, de collapsus, et que les commémoratifs manquent. La perforation gastrique néanmoins se distingue par le siège de la douleur dans la région épigastrique, le ballonnement général; l'obstruction intestinale, par le ballonnement localisé en un point de l'abdomen, dans la région ombilicale, par la distension limitée à quelques anses, les contractions des anses intestinales, la constatation de quelque tumeur, l'apparition précoce des vomissements. Bourlot [4] a présenté à la Société anatomique un estomac portant même deux ulcères perforés et provenant d'un malade chez lequel on avait cru à une obstruction intestinale.

F. Brunner cite encore les *hémorragies et inflammations* du *pancréas*, les *embolies et thromboses dans le domaine des artères mésentériques*, la *torsion des tumeurs abdominales pédiculées* comme pouvant simuler des perforations gastriques.

Il cite des erreurs de diagnostic de Walker [5], Symonds [6], Bar-

1. Voir le numéro d'avril 1904.
2. Souligoux, *Bulletins de la Société anatomique*, 1897, p. 640.
3. Collin, Thèse de Paris, 1894.
4. Bourlot, *Bulletins de la Société anatomique*, p. 472, 1900 [obs. 217 *bis*].
5. Walker, *Lancet*, 1902, II, p. 4.
6. Symonds, *Lancet*, 1898, II, p. 1477.

nard [1], Hampelen [2], où la laparotomie a été faite avec le diagnostic de perforation d'ulcère gastrique et où il s'agissait de pleurite, de pleuropneumonie, de pneumonie.

Enfin, il rappelle les accidents gastriques dus à l'ingestion de certaines substances *toxiques* telles que les composés arsénicaux. Pariser [3], Choppin [4] citent des cas où il y eut hésitation entre une gastrite toxique et la perforation d'un ulcère duodénal. On sait que l'ingestion d'un caustique peut produire la perforation de l'estomac. Kirster [5] vient de rapporter un exemple de perforation gastrique par la soude.

Il est une série d'observations où, malgré toute l'attention donnée au diagnostic, des chirurgiens exercés ont cru à une perforation d'ulcère gastrique et où la laparotomie, pratiquée dans le but d'y remédier, n'a pas montré de perforation. Körte [6] mentionne trois faits de ce genre.

F. Brunner rapporte 12 observations où l'erreur a été commise; toutes sont dues à des chirurgiens anglais. 7 fois il semblait bien y avoir un ulcère de l'estomac, mais il n'était pas perforé [7]; une fois des hématémèses antérieures ont fait porter le diagnostic d'ulcère perforé; on n'en a point trouvé à l'autopsie [8]. Dans un cas où une première laparotomie avait donné un résultat absolument négatif, une deuxième laparotomie a démontré ultérieurement de la périgastrite adhésive [9]; deux fois il s'agissait de crises de gastralgie hystérique [10], une fois, de la rupture d'un anévrisme de l'aorte [11].

Pollok [12] a publié récemment l'observation d'un cas dans lequel la symptomatologie de la perforation de l'ulcère gastrique avait paru bien marquée, mais la guérison facile, sans intervention, semble avoir prouvé qu'il n'en était rien. Il s'agissait d'un jeune

1. Barnard, *Lancet*, 1902, II, p. 280.
2. Hampelen, *Zeits. f. klin. Med.*, t. 45, p. 448.
3. Pariser, 1896, *loc. cit.*
4. Choppin, *De la perforation dans l'ulcère latent de l'estomac*, Thèse de Paris, 1896.
5. Kirster, Magenperforation in Folge von Veräztung durch Soda, *Münchener med. Wochenschrift*, 1901, n° 2, p. 92.
6. Körte, *Centr. f. Chir.*, 1903, p. 204.
7. Chance, *Lancet*, 1899, I, p. 965; Barrs, *British med. Journal*, 1897, I, p. 791; A. Thomson, *Lancet*, 1896, II, p. 11; Pye Smith, *Quarterly med. Journal*, novembre 1901, p. 1.
8. Chapmann, *Lancet*, 1901, I, p. 1220.
9. Cook, *Medical Record*, 1900, II, p. 352.
10. Symonds, *Lancet*, 1898, II, p. 1477; Stewart, *Lancet*, 1900, II, p. 1134.
11. Toogood, *Lancet*, 1898, II, p. 1477.
12. Pollok, Simulating of a perforating gastric ulcer, *British med. Journal*, 1903, 15 août.

garçon de dix-huit ans qu'on a trouvé dans le collapsus, froid, avec pouls imperceptible, facies abdominal prononcé, se plaignant d'une douleur vive dans le ventre. La paroi abdominale était rétractée, dure comme une planche, la respiration purement thoracique. La palpation dénotait une douleur vive, surtout à l'épigastre, avec retentissement dans l'épaule gauche. Le malade racontait que c'était après l'ingestion d'une tasse de thé qu'il avait subitement ressenti la douleur. Le tableau clinique était bien celui d'un ulcère perforé. Il a suffi d'une injection de morphine pour faire disparaître tous les troubles.

Par contre, il est des cas où la perforation d'un ulcère de l'estomac est restée méconnue. Florand[1] rapporte l'observation d'un homme de quarante-neuf ans, accusant une douleur vive, fixe, étendue le long des fausses côtes gauches, exagérée par la pression, avec exacerbations intolérables et irradiations douloureuses dans la partie supérieure du thorax, derrière le sternum et les côtes gauches, vers la partie gauche du cou et le bras du même côté. On crut un instant à une simulation, quand survint une hématémèse mortelle. A l'autopsie, on constata une perforation des dimensions d'une tête d'épingle, sur la petite courbure, près de l'orifice pylorique, avec périgastrite adhésive.

5. *Diagnostic de la péritonite généralisée consécutive.* — A mesure que l'on s'éloigne du moment de la perforation, le diagnostic devient plus difficile. Ce n'est que dans les premières vingt-quatre heures qu'il peut en général se faire avec quelque certitude. A mesure que la péritonite se propage et se généralise, les symptômes propres à la perforation gastrique s'estompent, s'effacent devant ceux de l'inflammation de la séreuse. Le ballonnement général masque peu à peu les phénomènes locaux, la douleur se diffuse, la scène change totalement. Souvent on est forcé de se contenter du diagnostic de *péritonite par perforation* et même de celui de *péritonite généralisée* sans pouvoir préciser la cause. Les accidents se propagent et se généralisent d'autant plus vite que l'inondation péritonéale aura été plus rapide et plus abondante. Ils seront d'autant plus graves qu'il y aura eu inondation plus septique et plus virulente. Nous retrouvons ici les deux formes de la péritonite, la forme *septique* à marche foudroyante, et la forme *purulente*.

Il est des cas où les accidents péritonéaux apparaîtront et se propageront moins rapidement et où les signes de la perforation, quoique diminués dans leur valeur, pourront encore être en partie

1. Florand, Ulcère méconnu de l'estomac, *Bulletins et Mémoires de la Soc. médicale des hôpitaux de Paris*, 1899, n° 1, 23 mars, p. 296.

reconnus, pendant quelque temps. Il en est où le mode de diffusion peut même mettre sur la voie du diagnostic et aider à localiser la lésion première. Lennander[1] insiste sur le fait, comme nous l'avons déjà dit en étudiant les conséquences de l'épanchement des produits gastriques dans la cavité péritonéale.

6. *Diagnostic des accidents de péritonite localisée, des abcès consécutifs, des abcès sous-phréniques.* — Dans les cas de péritonite localisée et d'abcès consécutifs, parfois plus ou moins insidieux et tardifs, le diagnostic est délicat.

Lorsque les signes de la perforation ont été manifestes et que son diagnostic a été établi, il sera relativement facile de reconnaître ses rapports avec les accidents consécutifs de péritonite localisée, et la formation d'une collection intra-péritonéale quel que soit son siège ; le problème est infiniment plus difficile lorsque le chirurgien ne sera pas prévenu des commémoratifs, ou lorsqu'il s'agira d'une perforation lente et insidieuse. Le diagnostic étiologique pourra alors échapper, et le chirurgien être réduit à constater l'existence d'une collection purulente en un point déterminé de l'abdomen sans pouvoir connaître son origine. Ce seront l'apparition et la persistance de la fièvre avec manifestations générales d'un état infectieux, puis la douleur limitée, la découverte d'une tuméfaction, d'une matité anormale, accompagnées de symptômes péritonéaux qui aideront à reconnaître l'existence d'un abcès intra-péritonéal.

Lorsque la collection se forme dans la région pré-stomacale, dans la région inférieure de l'abdomen, les flancs, les fosses iliaques, le bassin, elle est relativement accessible à nos moyens d'exploration; il n'en est pas toujours de même pour une collection qui siège dans la région supérieure, dans la zone sous-diaphragmatique.

On recherchera attentivement les symptômes indiqués précédemment. La première question sera de différencier l'abcès sous-phrénique d'un épanchement pleural et particulièrement d'une pleurésie purulente enkystée de la base, d'un pyopneumothorax enkysté, ou d'un abcès du foie. Le foyer suppuré siège-t-il au-dessus ou au-dessous du diaphragme? La différenciation peut être fort délicate; exemple, une observation de Landry[2] où la prédominance des phénomènes thoraciques en avait imposé, même à la suite de deux ponctions successives, pour un pneumothorax, et où l'abcès

1. Lennander, *loc. cit.*
2. Landry, Perforation d'ulcère gastrique. Pyopneumothorax sous-phrénique droit, *Bull. Soc. anat.*, 1899, p. 1073.

sous-phrénique gazeux, consécutif à un ulcère gastrique latent, n'a été reconnu qu'à l'autopsie.

L'examen radiographique peut être très utile ici, ainsi que Loison[1] l'a montré. Lors de collection sous-phrénique, le sujet étant placé devant l'écran fluorescent, si la plèvre est libre, la coupole du dôme diaphragmatique, du côté de l'abcès, est située à un niveau plus élevé que celle du côté opposé et peut présenter, par rapport à cette dernière, une dénivellation pouvant aller jusqu'à 7, 8 et 10 centimètres.

En outre, la moitié du côté intact continue à se mouvoir par l'effet de la respiration, et le cul-de-sac costo-diaphragmatique reste libre surtout pendant l'inspiration. Du côté de l'abcès, au contraire, le diaphragme est immobilisé à peu près complètement et le cul-de-sac costo-diaphragmatique est supprimé en partie. Lorsque la plèvre est remplie de liquide, on ne voit plus le contour du dôme diaphragmatique et l'on aperçoit plus ou moins haut une ligne horizontale ou à légère concavité supérieure qui indique le niveau de l'épanchement.

Un moyen de diagnostic important sera la ponction exploratrice au niveau de la zone de matité, au-dessous du rebord costal ou dans le dernier espace. Au besoin, la ponction pourra être répétée plusieurs fois de suite. Elle doit être profonde, méthodiquement réglée, non faite à l'aventure et toujours aspiratrice. Les ponctions successives seront pratiquées, selon le conseil de Lejars, dans la ligne axillaire postérieure, de bas en haut, en commençant par le dixième ou le neuvième espace.

Il faudra prendre toute précaution pour ne pas infecter le trajet de la ponction et pour éviter la formation d'un phlegmon consécutif des parties molles. On y arrivera en suivant le conseil de Lejars, de « procéder successivement par étapes, en aspirant à chaque pas ». Une constatation importante, indiquée par Lejars[2] et Scheuerlen[3], sera la découverte de liquides différents, soit à l'aspiration progressive après une seule et même ponction, soit par des ponctions à des hauteurs différentes. On peut aspirer séparément le liquide d'un épanchement pleural et le pus d'un abcès.

Fürbringer[4] aussi a indiqué un moyen pour reconnaître la

1. Loison, Des suppurations intra- et péri-hépatiques d'origine typho-appendiculaire, *Rev. de Chirurgie*, t. 21, 1900, p. 523.
2. Lejars, *Sem. méd.*, 1902, p. 98.
3. Scheuerlen, *Charité Annalen*, 1889, XIV.
4. Fürbringer, d'après Lejars, *loc. cit.*

profondeur à laquelle a pénétré l'aiguille exploratrice. Lorsque l'aiguille traverse le diaphragme de part en part, elle en suit les mouvements et sa portion extra-thoracique les traduit en sens inverse ; elle s'abaisse lors de l'expiration et se relève pendant l'inspiration. Mais les oscillations peuvent être bien restreintes par l'entrave apportée aux mouvements mêmes du diaphragme par la présence de l'abcès, et le signe de Fürbringer peut rester douteux et incertain.

Pfuhl[1] enfin a fait remarquer que si la collection siège au-dessous du diaphragme, l'écoulement par le trocart augmente pendant l'inspiration et diminue à l'expiration; l'inverse se produit lors de collection pleurale.

Il est des cas où le diagnostic sera particulièrement difficile, en raison des conditions dans lesquelles il se présente. Ainsi Körte[2] cite une observation où l'abcès sous-phrénique a été précédé d'un abcès dans le cul-de-sac de Douglas.

Une fois l'abcès reconnu, le diagnostic étiologique se pose.

S'il s'agit d'un abcès gazeux, dans la grande majorité des cas, il sera d'origine gastrique. Ainsi l'abcès sous-diaphragmatique dont Lejars et Courtis-Suffit[3] ont communiqué le résumé à la Société de Chirurgie, semble bien avoir été d'origine gastrique. Mais il est aussi des cas où la présence des gaz reste incertaine et n'est pas démontrée dans le pus, bien qu'il s'agisse d'un abcès ayant son origine dans une perforation gastrique. Le diagnostic différentiel présente alors de grandes difficultés. L'abcès peut provenir d'un des autres organes contenus dans la zone sous-diaphragmatique, foie, voies biliaires, rate, pancréas; il peut avoir une origine plus éloignée. Il peut succéder à une lésion rétro-péritonéale; on en connaît d'origine périnéphrétique, mais ils sont très rares. Maydl[4], Sachs[5], Gruneisen[6] en ont cité. Les plus fréquents sont d'origine appendiculaire. Sonnenburg et Weber[7], Maydl[8], Sachs[9],

1. Pfuhl, d'après Lejars, *loc. cit.*, p. 98.
2. Körte et Gruneisen, *loc. cit.* [obs. 387].
3. Courtois-Suffit et Lejars, *Bull. Soc. Chir.*, 1897, p. 643.
4. Maydl, *Ueber subphrenische Abscesse*, 1894.
5. Sachs, Der subphrenische Abscesse in Anschluss an die peri-typhlitische und perinephretische Eiterung, *Arch. f. klin. Chir.*, T. 50, 1895, p. 16.
6. Gruneisen, *loc. cit.*, p. 60.
7. Weber, Zur Casuistik des subphrenischen Abscesse nach Appendicitis, *Deutsche Zeitsch. f. Chirurgie*, T. 54, 1900, p. 423; Ein weiterer Beitrag zur Casuistik der subphrenischen Abscesse, *Deutsche Zeitsch. f. Chirurgie*, T. 60, 1901, p. 127.
8. Maydl, *loc. cit.*
9. Sachs, *loc. cit.*

Gruneisen[1], Jalaguier[2], Berger[3], Spillmann[4], Kröhne[5], Umber[6], Spire[7] les ont décrits. Les uns sont consécutifs à un abcès primitivement rétro-péritonéal, d'autres ont gagné la zone sous-phrénique directement par voie intra-péritonéale ascendante.

Il est quelques rares cas d'abcès sous-phréniques d'origine costale tuberculeuse. De même que l'abcès sous-phrénique peut se compliquer d'empyème, de même celui-ci peut exceptionnellement déterminer un abcès sous-phrénique[8]. Enfin, la cause de l'abcès sous-phrénique parfois est restée inconnue.

IX. — Pronostic.

La perforation de l'ulcère simple de l'estomac est une affection grave. La mort en est la conséquence habituelle. Elle survient rapidement, d'ordinaire dans les vingt-quatre heures, par péritonite septique. Sur 33 cas colligés par Choppin[9] et Leblanc[10], 8 fois la mort a eu lieu dans les premières douze heures; 10 fois entre douze et vingt-quatre heures; 7 fois au bout de deux jours; 5 fois au bout de trois jours; 3 fois seulement plus tard. 18 fois donc, c'est-à-dire dans plus de la moitié des cas, elle est survenue dans les vingt-quatre heures. La même proportion est indiquée par Barling. D'après F. Brunner[11], la mortalité serait au minimum de 95 et même 97 p. 100.

Certains auteurs, en se basant sur la facilité de résorption du péritoine, ont admis que la marche souvent foudroyante des accidents dans la péritonite par perforation est due à une intoxication générale de l'organisme. Barbacci[12] a conclu à une intoxication générale d'après les altérations histologiques des viscères

1. Gruneisen, *Arch. f. klin. Chirurgie*, T. 70, 1903, p. 60.
2. Jalaguier, Abcès sous-phrénique, *Bull. Soc. Chir.*, 4 déc. 1897.
3. Berger, Abcès sous-phrénique, *Bull. Soc. Chir.*, 17 nov. 1897.
4. Spillmann, L'appendicite perforante avec abcès sous-diaphragmatique consécutif, *Presse médic.*, 7 sept. 1898.
5. Kröhne, Beitrag zur Kenntniss der subphrenischen Abscesse, *Deut. med. Wochenschrift*, 1er nov. 1900, p. 708.
6. Umber, Pyopneumothorax subphrenicus auf typhlitischer Basis ohne Perforation, *Mitteilungen aus dem Grenzgebiete der Medizin und Chirurgie*, T. VI, 1900, p. 605.
7. Spire, *De l'empyème sous-phrénique d'origine appendiculaire*, thèse Nancy, 4 décembre 1902.
8. Gruneisen, *loc. cit.*, p. 63.
9. Choppin, thèse de Paris, 1896.
10. Leblanc, thèse de Paris, 1896.
11. F. Brunner, *loc. cit.*, p. 158 et 160.
12. Barbacci, Sulle alterationi istologische di visceri abdominali nel corso della peritonite de perforazione. *Sperimentale*, 1897; *Centralblatt f. Chir.*, 1897, p. 816.

qu'il a constatées à l'autopsie. D'autres se sont prononcés pour un réflexe nerveux exerçant une action dépressive sur les centres cardiaque et respiratoire. D'après une série de recherches expérimentales récentes, Heinecke[1] pense que la paralysie vaso-motrice et la paralysie respiratoire ne sont pas dues à un réflexe, mais résultent de l'infection de la cavité péritonéale et de l'intoxication générale. L'auteur admet cependant la possibilité de phénomènes réflexes chez l'homme; ils expliqueraient les syncopes initiales de la péritonite par perforation, observées en clinique, mais il n'a réussi à les reproduire expérimentalement que chez les animaux.

Quant aux cas de *guérison spontanée*, ils sont infiniment rares. Pariser en a réuni 15 cas, F. Brunner 18 autres, mais après examen des observations, cet auteur croit devoir réduire ces nombres à 11 et à 14. Plus récemment Hawkins[2], Fowler[3] et Whitby[4] ont cité d'intéressants exemples de guérison spontanée. Malgré cela la proportion en reste extrêmement faible par rapport au nombre des cas connus de perforations de l'estomac par ulcère.

La preuve de la guérison sera toujours difficile à faire. Si l'on considère que des chirurgiens expérimentés ont laparotomisé des malades chez lesquels ils avaient cru à un ulcère gastrique perforé et chez lesquels ils n'ont pu en trouver; si l'on rapproche ces faits de ceux du genre de celui que tout récemment Pollok[5] a signalé, il sera toujours permis de mettre en doute une observation présentée comme un cas de guérison spontanée. Leube[6] déclare n'en avoir jamais vu.

Il est cependant quelques exemples où la guérison de la perforation paraît démontrée par l'autopsie, tels les cas de Hughes[7], Fraser[8], Schliep[9], cités dans le mémoire de Pariser[10], le cas de Carter[11], cité par F. Brunner[12]. Cet auteur rapporte, en outre, que Robson[13] a

1. Heinecke, *Deutsche Archiv f. klin. Med.*, T. 69, 1902, fas. 5 et 6; *Semaine médicale*, 1902, p. 89.
2. Hawkins, *The Lancet*, 1898, II, p. 1477 [obs. 139].
3. Fowler, *The Lancet*, 1898, II, p. 1477 [obs. 128].
4. Whitby, Non fatal perforation in a case of gastric ulcer. *The Lancet*, 1899, I, p. 1713 [obs. 214].
5. Pollok, *Brit. med. Journ.*, 1903, 15 août.
6. Leube, *Arch. f. klin. Chir.*, T. 55, 1897, p. 81; *Centralblatt f. Chir.*, 1896, p. 1054.
7. Hughes, *in* Winslow Hall. *British med. Journal*, 9 janvier 1892.
8. Fraser, *ibid.*
9. Schliep, *Archiv f. klin. Med.*, T. VIII, 1874.
10. Pariser, *Deut. med. Woch.*, 1895, p. 458.
11. Carter, *British med. Journal*, 1899, II, p. 1480.
12. F. Brunner, *loc. cit.*, p. 159.
13. Robson, *British med. Journal*, 1901, I, p. 257.

vu, dans des laparotomies qu'il a faites pour ulcère gastrique, des perforations oblitérées par des adhérences épiploïques, chez des malades qui avaient présenté antérieurement tous les signes de l'ulcère gastrique perforé. De même Wallis [1], pratiquant une laparotomie exploratrice, a trouvé une adhérence du pylore à la paroi abdominale antérieure chez un malade chez lequel on avait diagnostiqué quelque temps auparavant une perforation gastrique.

La condition essentielle pour la guérison spontanée d'un ulcère gastrique perforé, condition sur laquelle Winslow Hall [2] et Pariser [3] ont insisté, est la vacuité de l'estomac au moment de la perforation. C'est à cette condition seulement que l'oblitération de l'orifice, sa protection par des adhérences périgastriques peuvent se faire. Il est rare pourtant que l'estomac soit complètement vide et qu'il ne suinte pas un peu de liquide gastrique au moment de la perforation. On comprend que l'issue d'une quantité minime de liquide gastrique, qui ne souillera qu'une petite étendue de surface péritonéale, puisse provoquer un travail réactionnel suffisant pour que les effets de la perforation soient rapidement annihilés. Il en résultera une périgastrite adhésive, sans suppuration, ou qui, lors même qu'elle passera à suppuration, n'aboutira qu'à la formation d'une collection circonscrite qui s'enkystera et qui, dans certaines conditions, pourra même se résorber. Le tout dépendra du degré de virulence du liquide épanché. Est-il faible, ou ce liquide est-il même stérile, ce qui s'est déjà présenté, la résorption pourra se faire. La guérison spontanée se comprend donc dans les cas d'épanchement minime d'un produit gastrique non infectieux.

La gravité du pronostic, par contre, est en rapport avec l'importance de l'inondation péritonéale et le degré de septicité des produits épanchés. Un épanchement abondant est déjà grave par l'irritation mécanique et chimique qu'il produit, et qui peut déjà, par son étendue et son intensité, déterminer une péritonite grave et même toxique. Si les produits épanchés sont virulents et infectieux, ils détermineront, lors même qu'ils ne sont épanchés qu'en petite quantité, des accidents de péritonite septique.

Abstraction faite des cas rapidement mortels, voire foudroyants, de péritonite généralisée, le pronostic dépendra de l'évolution et de la marche des accidents qui peuvent rester localisés ou suivre une marche progressive et envahissante.

1. Wallis, *Lancet*, 1898, II, p. 1477 [obs. 168].
2. Winslow Hall, *British. med. Journ.*, 1892, I, 9 janv.
3. Pariser, *loc. cit.*, p. 467.

Il différera selon le siège des manifestations qui peuvent être plus ou moins accessibles aux moyens d'action du chirurgien; il sera essentiellement différent pour les collections antérieures et postérieures, pour les abcès sous-phréniques. Le siège profond des abcès sera toujours une éventualité grave.

X. — Traitement.

A. *Indications opératoires.*

Le traitement de la perforation gastrique pour ulcère est exclusivement chirurgical. Ce n'est que dans quelques conditions tout à fait exceptionnelles de perforation douteuse, avec symptômes en apparence non menaçants, ou lorsque les conditions extérieures dans lesquelles se trouve le malade rendent une laparotomie impossible, ou enfin lorsque le malade refuse toute opération, qu'il peut être question de traitement médical. On exigera l'immobilité au lit, la diète absolue; on défendra de prendre même la moindre goutte de liquide.

Le seul traitement est le traitement opératoire, qui permet d'aller à la recherche de la perforation et d'en suturer l'orifice. L'indication de faire la *laparotomie* est formelle, et elle doit être faite le plus tôt possible.

Toutes les statistiques démontrent combien les chances de guérison diminuent rapidement à mesure qu'on s'éloigne du moment où la perforation s'est produite. L'intervention doit être hâtive, immédiate; elle s'impose. Chaque heure perdue assombrit le pronostic. Il s'agit d'une opération d'urgence au premier chef. Mitchell[1] va même jusqu'à dire qu'il ne faut pas trop s'attarder aux précautions antiseptiques. Le succès dépend de la rapidité et de la précocité de l'opération. Tous les chirurgiens sont d'accord sur ce point.

Rares sont même ceux qui attendent que le choc soit passé. Gould[2], Franks[3], Leube[4], sont à peu près seuls de cet avis. Pour Mikulicz[5], l'état de choc ne doit pas arrêter, car il peut direc-

1. Mitchell, *Centralblatt f. Chir.*, 1900, p. 771.
2. Gould, *British med. Journal*, 1895, n° 1764, p. 859; *Centb. f. Chir.*, 1895, p. 302.
3. Franks, *Centralblatt f. Chir.*, 1895, p. 305.
4. Leube, *Centralblatt f. Chir.*, 1896, p. 1054, et *Centralblatt f. Chir.*, 1897, n° 28 bis, p. 66; *Revue de Chir.*, 1898, p. 87.
5. Mikulicz, *Centralblatt f. Chir.*, 1897, n° 28 bis, p. 89; *Rev. de Chir.*, 1898, p. 89.

tement aboutir au collapsus et à l'agonie. Pour Thompson[1], Lennander[2], Mitchell[3], Körte[4], le meilleur moyen de le combattre est d'évacuer le péritoine.

Mitchell, dans deux cas, a vu le pouls se relever aussitôt le péritoine incisé; il émet même l'idée de faire chez des malades trop profondément prostrés, une petite incision abdominale sous l'anesthésie cocaïnique, afin d'évacuer les gaz épanchés. Il croit que ce serait le moyen de relever l'état général du malade pour faire la laparotomie dans de meilleures conditions.

Le Dentu[5], tout en croyant prudent de laisser passer la période de choc initial, recommande de le combattre par des injections d'éther, de caféine, de sérum artificiel, par des inhalations d'oxygène et pense qu'après les trois ou quatre premières heures, le malade peut être considéré comme en état de courir les risques de l'opération. Michaux[6] partage la même manière de voir. L'opération est toujours indiquée, dit-il, pourvu que le chirurgien soit appelé en temps voulu et que le malade soit assez résistant pour la supporter. Si les phénomènes de choc et de collapsus sont trop marqués, il les combat par des injections d'éther, de caféine, les injections sous-cutanées, ou même intra-veineuses de sérum.

La temporisation et l'abstention opératoire ne sont autorisées que dans les cas où l'état général du malade, le choc ou le collapsus, empêchent, comme le dit Richardson[7], une intervention de longue durée. Pour Michaux[8], il n'y a réellement contre-indication que si l'hypothermie est trop prononcée et la température aux environs de 35°.

Nous rappellerons l'inconvénient signalé par Lennander[9] et Kieffer[10] et résultant des injections de morphine qu'on est toujours tenté de faire pour calmer les souffrances du malade. Le médicament supprime bien la douleur, mais donne un calme trompeur, qui expose à une perte de temps et prive l'opérateur d'un guide

1. Thompson, Operative interference in perforated ulcer of the stomach, *Lancet*, 1896, 4 Juli, *Centralblatt f. Chir.*, 1897, p. 81.
2. Lennander, *loc. cit.*, p. 167.
3. Mitchell, *loc. cit.*
4. Körte et Herzfeld, Die chirurgische Behandlung des Magengeschwürs und seine Folgezustaende, *Archiv f. klin. Chirurg.*, T. 63, 1901, p. 1.
5. Le Dentu, Traitement chirurgical des perforations spontanées de l'estomac, *Bulletin de l'Acad. de Médecine*, 4 mai 1897, p. 541.
6. Michaux, *loc. cit.*, p. 228.
7. Richardson, *Revue de Gynécologie et de Chirurgie abdominale*, 1900, p. 927.
8. Michaux, *loc. cit.*, p. 228.
9. Lennander, *loc. cit.*, p. 166.
10. Kieffer, *Münchener med. Wochenschrift*, 1900, n° 24, p. 837.

précieux pour reconnaître la lésion. La morphine favorise encore la paralysie post-opératoire de l'intestin.

La laparotomie est indiquée lors même que le diagnostic n'est pas précis. Mieux vaut faire une laparotomie purement exploratrice que de perdre un temps précieux. A l'heure actuelle, la laparotomie exploratrice n'offre plus aucun danger et, parmi les observations où la laparotomie, faite avec le diagnostic de perforation gastrique, ne permit pas de trouver une perforation, nous ne relevons que deux cas malheureux, dans lesquels la mort ne doit pas être attribuée à l'intervention. Dans l'une des observations, il s'agit d'une jeune femme opérée par Chapmann[1], qui a succombé à des hématémèses incoercibles; le cas est analogue à ceux que Tuffier[2] et Hartmann[3] ont récemment présentés à la Société de Chirurgie. Dans la deuxième observation due à Toogood[4], l'autopsie a démontré que la mort était due à la rupture d'un anévrisme de la crosse de l'aorte.

Il est des cas, par contre, où la laparotomie faite dans un but uniquement d'exploration, a permis au chirurgien de découvrir la perforation simplement soupçonnée, parfois imminente, de rectifier le diagnostic, de suturer la perforation et de sauver le malade[5]. Tels deux faits cités par Brenner[6] où la laparotomie exploratrice permit de découvrir une fois une perforation de la face antérieure de l'estomac, cachée par des adhérences entre l'estomac et le bord du foie, une autre fois, une perforation de la paroi postérieure avec adhérence au pancréas. Une observation analogue à la première a été publiée par Drobnik[7].

Deux autopsies relatées par Witthauer[8] sont absolument démonstratives en faveur des indications de la laparotomie exploratrice. Chez un premier malade, on crut à un cancer de l'estomac, chez un autre, le premier médecin appelé avait bien songé à une perforation gastrique, mais le diagnostic fut rejeté par le chirurgien de la maison de santé où le malade fut transporté; les deux malades succombèrent sans avoir été opérés. A l'autopsie, on découvrit une perforation de l'estomac avec abcès sous-phrénique.

1. Chapmann, *Lancet*, 1901, I, p. 1226.
2. Tuffier, *Bulletins de la Société de Chirurgie*, 1902, p. 1166.
3. Hartmann, *Bulletins de la Société de Chirurgie*, 1902, p. 1167.
4. Toogood, *Lancet*, 1898, II, p. 1477; F. Brunner, *loc. cit.*, p. 147.
5. Benett, A series of six cases of ruptured and perforating gastric ulcer, *Th Lancet*, 1898, I, p. 565 [obs. 120].
6. Brenner, *Wien klin. Wochenschrift*, 1896, n° 48; *Cent. f. Chir.*, 1897, p. 706 [obs. 67-68].
7. Drobnik, *Centralblatt f. Chir.*, 1898, p. 393 [obs. 127].
8. Witthauer, *Centralblatt f. Chir.*, 1896, p. 223 [obs. 55-56].

Dans le doute, la laparotomie exploratrice est toujours indiquée. Elle s'impose encore, et à plus forte raison, dans les cas où l'examen clinique, sans pouvoir préciser le diagnostic, donne néanmoins la certitude d'une lésion grave, à marche suraiguë, siégeant dans la partie supérieure de l'abdomen. Brentano[1], Schuchardt[2] ont publié des relations d'opérations entreprises dans ces conditions et qui firent découvrir une perforation stomacale.

L'éclosion d'accidents péritonéaux plus étendus, d'une péritonite généralisée diffuse ne doit pas davantage arrêter le chirurgien. La laparotomie est aujourd'hui le traitement curateur de bien des péritonites. Les comptes rendus des sociétés savantes et les publications médicales renferment de nombreux faits à l'appui. Des cas de péritonite généralisée due à la perforation d'un ulcère gastrique ont été opérés avec succès par Waits[3], Beck[4], Hartmann[5], Hildebrandt[6], Sprave[7], Schuchardt[8], Wiesinger[9].

Quand, par suite des conditions dans lesquelles se produit la perforation, il n'y a plus inondation péritonéale générale, mais que l'épanchement des produits gastriques est peu abondant, circonscrit ou enkysté, les indications opératoires n'en sont pas moins précises. La périgastrite suppurée, les abcès péristomacaux et tout particulièrement les abcès de la zone sous-diaphragmatique, motivent tout aussi impérieusement parfois une intervention. L'opération toutefois ne sera plus une laparotomie; dans la majorité des cas, elle ne consistera plus qu'en l'ouverture d'une collection, souvent profondément située; les voies d'accès pourront différer.

(*A suivre.*)

1. Brentano, *Centralblatt f. Chir.*, 1903, p. 204.
2. Schuchardt, *Archiv f. klin. Chir.*, T. 50, 1895, p. 615 [obs. 48-49].
3. Waitz, *Deutsche Zeit. f. Chir.*, T. 54, 1900, p. 589 [obs. 263].
4. Beck, Weitere Erfahrungen über operative Behandlung der diffusen eiterigen Peritonitis, *Beit. zur klin. Chirurg.*, T. 34, 1902, p. 116, 130 [obs. 333, 334, 335].
5. Hartmann, *Bull. Soc. Chir.*, 1895, p. 256 [obs. 72].
6. Hildebrandt, *Münch. med. Wochenschr.*, 1899, p. 360 [obs. 191].
7. Sprave, Diss , Greifswald, 1898 [obs. 160-161].
8. Schuchardt, *Arch. f. klin. Chir.*, T. 50, 1895, p. 614 [obs. 48-49].
9. Wiesinger, *Deut. med. Woch.*, 1902, p. 82 [obs. 353 354].

CONTRIBUTION A L'ÉTUDE
DES IMPOTENCES FONCTIONNELLES
CONSÉCUTIVES AUX TRAUMATISMES ARTICULAIRES

AMYOTROPHIES RÉFLEXES
ALTÉRATIONS DES CENTRES TROPHIQUES SPINAUX
TRAITEMENT DES AFFECTIONS ARTICULAIRES TRAUMATIQUES

PAR MM.

MALLY, Professeur à l'École de Médecine de Clermont-Ferrand. et **L. RICHON**, (Noisiel-sur-Marne) Ex-Médecin-major de l'Armée.

(*Suite* [1].)

2° **Coude**. — Nous avons examiné ou traité trois malades atteints de traumatismes du coude :

1° Une fracture de la tête du radius;
2° Une luxation ancienne de la tête du radius en avant;
3° Une luxation du coude en arrière.

Obs. V. — *Fracture par éclatement de la tête du radius droit et fracture du col. Semi-ankylose du coude. Résection de la tête du radius. Restauration fonctionnelle complète. Absence d'amyotrophies réflexes* [2].

Le 11 décembre 1901, M... Paul, vingt-quatre ans, du 36e régiment d'artillerie, fait une chute de cheval sur les coudes et entre dans notre service, porteur d'une fracture par éclatement de la tête du radius droit avec fracture incomplète du col; le fragment postérieur libre est appliqué sur la face externe de l'olécrâne; la portion encore adhérente de la tête est subluxée en avant et limite la flexion à l'angle droit. Ce diagnostic fut précisé par la radiographie (voir fig. 7).

L'hémarthrose du coude était assez développée, les sillons latéro-olécrâniens étaient remplacés par des saillies fluctuantes.

Du 12 décembre au 10 janvier, on essaie par des pressions directes sur le fragment antérieur et par des massages quotidiens suivis de la mobilisation

1. Voir le numéro d'avril 1904.
2. Observation publiée *in extenso* in *Arch. de Méd. et de Pharm. militaires*, 1902, t. XL, p. 490.

passive de l'article, de réduire la subluxation de la tête du radius en avant et de rendre au coude toute l'étendue de ses mouvements.

Ce traitement reste sans résultat.

Le 10 janvier, l'état fonctionnel ne s'est pas amélioré et les mouvements restent aussi limités. Il existe une atrophie notable des muscles de l'avant-bras et du bras (1 centimètre de moins à l'avant-bras, 2 centimètres au bras). Mais il n'existe pas de diminution de l'excitabilité électrique. Il n'y a pas d'exagération du réflexe tricipital, pas d'exaltation de l'excitabilité mécanique des muscles. Il n'y a pas d'amyotrophie réflexe.

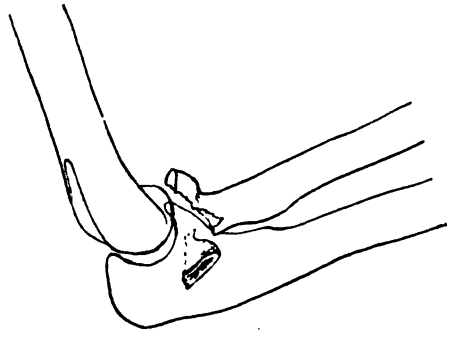

Fig. 7. — Coude vu par sa face externe (d'après la radiographie calquée et réduite à 1/2).

Le 14 janvier 1902, résection de la tête du radius.

Le 30 janvier, on commence des séances quotidiennes de mobilisation progressive du coude et de massage des muscles de l'avant-bras et du bras.

Le 15 février, l'extension et la flexion sont complètes, la pronation et la supination sont presque normales. La force musculaire augmente chaque jour.

Le 1er mars, la restauration fonctionnelle est complète.

Le 20 août 1902, on ne trouve plus trace d'atrophie musculaire; la circonférence est égale à droite et à gauche. La force musculaire est aussi développée, dit le malade, qu'avant l'accident.

A cette date, on constate encore qu'il n'y a pas la moindre diminution de l'excitabilité électrique, pas la moindre exagération du réflexe tricipital.

En somme, malgré l'existence d'une hémarthrose du coude entretenue par des manœuvres assez violentes de massage et de mobilisation pendant plus d'un mois, depuis l'accident, jusqu'à l'intervention chirurgicale, à aucun moment, ce traumatisme articulaire grave n'a provoqué d'amyotrophies réflexes.

Obs. VI. — *Luxation ancienne de la tête du radius en avant et fracture ancienne du cubitus au tiers supérieur vicieusement consolidée. Absence d'amyotrophies réflexes.*

Au début de l'année 1893, Cl... entra à l'hôpital pour une fracture du cubitus droit à l'union du tiers supérieur et du tiers moyen, avec luxation de la tête du radius en avant et en dehors, lésions consécutives à un coup de pied de cheval sur la face postérieure de l'avant-bras.

Il fut maintenu, dit-il, pendant vingt jours dans un appareil à attelles, l'avant-bras en extension. A la sortie de l'appareil, on constate une semi-

ankylose du coude, qui fut traitée par la mobilisation, le massage et les mouvements actifs.

L'amélioration s'accentua au point de permettre, un an plus tard, au coude, d'effectuer des mouvements d'une étendue presque normale. Depuis ce

Fig. 8. — L'avant-bras et le coude dans l'extension vus par la face postérieure.

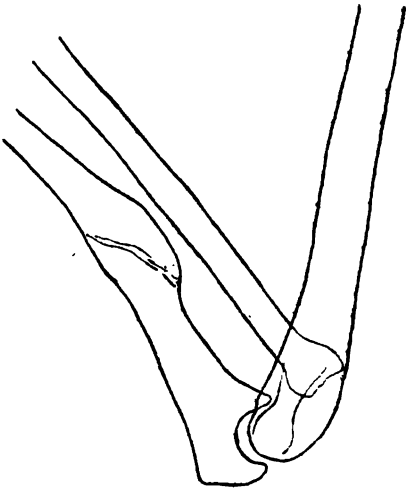

Fig. 9. — Coude et avant-bras en flexion vus par la face interne.

D'après les radiographies calquées et réduites à 1/2.

temps, cette lésion a permis au blessé de se livrer à toutes les occupations de sa profession (employé à la compagnie générale électrique de Nancy).

Le 3 mars 1902, nous avons l'occasion d'examiner Cl.., qui sollicite sa convocation devant une commission de réforme.

Les deux radiographies ci-jointes (fig. 8 et 9) nous renseignent sur l'état anatomique.

On y voit la forme et le volume du cal vicieux du cubitus, qui a entraîné un raccourcissement de 2 cm. 5. Comme conséquence, le radius, qui a conservé sa longueur normale, est resté luxé en avant. Dans l'extension (fig. 8), la tête du radius est au-devant du condyle ; dans la flexion (fig. 9), elle se porte en avant et en dehors, remontant jusqu'à 3 centimètres au-dessus de l'épicondyle.

Malgré cette luxation ancienne et irréductible, lésion articulaire grave, nous ne trouvons pas trace d'amyotrophie réflexe. Il n'y a pas d'exagération du réflexe tricipital, pas la moindre diminution des excitabilités faradique et galvanique. La restauration fonctionnelle est absolument parfaite.

Obs. VII. — *Luxation du coude droit en arrière. Réduction immédiate. Amyotrophies réflexes. Semi-ankylose de l'articulation.*

S..., vingt ans, cavalier au 30e dragons, fait une chute au manège le 8 janvier 1902 et se luxe le coude droit en arrière.

La luxation est réduite immédiatement par le médecin-major du régiment et pendant trente-six jours, le malade est traité par des séances quotidiennes de massage et de mobilisation.

A ce moment, vers le 15 février, l'articulation avait recouvré presque toute l'étendue de ses mouvements et le membre sa force musculaire.

Le blessé reprend son service et s'attache même à mobiliser son coude pour faire disparaître les derniers vestiges de l'impotence fonctionnelle.

Mais, contre toute attente, peu à peu l'articulation s'enraidit, et, le 1er avril 1902, trois mois après l'accident, le malade se présente à nous avec une semi-ankylose du coude, dont la flexion est limitée à l'angle droit et l'extension à 130°.

La radiographie montre que la luxation a été parfaitement réduite et est restée réduite. Elle permet de voir dans les ligaments périarticulaires des aiguilles osseuses, et cette idée s'impose que ces ligaments partiellement arrachés pendant l'accident, se sont partiellement ossifiés au cours de la convalescence.

L'examen du membre met en évidence une atrophie assez prononcée des muscles de l'avant-bras et du triceps brachial. Il existe une légère augmentation des réflexes tendineux du coude et surtout du poignet.

L'excitabilité mécanique du triceps est exaltée.

L'excitabilité électrique est au contraire diminuée.

Avec le courant galvanique, on obtient la contraction minima de fermeture au pôle négatif sur le triceps :

A gauche (côté sain) avec 24 volts, 4,5 mA.
soit 0,108 watt.

A droite (côté malade) avec 30 volts, 6 mA.
soit 0,180 watt.

La résistance électrique est diminuée du côté malade : 5 333 ohms à gauche, 5 000 ohms à droite.

Donc, quatre mois après l'accident, on trouve tous les signes de l'amyotrophie réflexe d'origine articulaire.

Pour lutter contre la tendance à l'ankylose, le malade est traité par des séances quotidiennes de massage d'une durée d'un quart d'heure et par la mobilisation progressive.

Le 25 avril, on institue concurremment un traitement par le chauffage articulaire dans l'air sec à 110° (séances quotidiennes d'une heure). Ce traitement est continué jusqu'au 13 mai, date du départ du malade aux eaux de Bourbon-l'Archambault.

A cette date, il n'y a pas de modification appréciable dans l'état du blessé. L'ankylose s'est plutôt un peu accentuée ; les mouvements sont tout aussi limités. Les signes d'amyotrophie réflexe persistent toujours.

De l'étude de ces trois observations, il semble ressortir que l'atrophie réflexe est beaucoup moins fréquente au coude qu'à

l'épaule, puisque des traumatismes aussi graves que la luxation ou que la fracture de la tête du radius, traumatismes accompagnés fatalement d'hémarthrose, n'ont pas entraîné d'amyotrophies réflexes.

Cette absence d'amyotrophies réflexes n'est pourtant pas un fait constant, puisque nous en avons observé un cas à la suite d'une luxation totale du coude immédiatement réduite. Dans l'impotence fonctionnelle qui suivit cette lésion, la part prépondérante revient à l'ossification des ligaments articulaires, et à l'ankylose consécutive. Nous ne pouvons donc nous faire une idée de la gravité et de la persistance de l'atrophie réflexe. Le malade ne fut pas électrisé.

La seule remarque qui s'impose à la lecture de ces 3 observations, remarque à laquelle il ne faut pas donner une importance excessive, c'est que dans les 2 cas où il n'y eut pas d'atrophie réflexe, la portion huméro-cubitale de l'articulation n'avait pas été violentée, seule la portion radio-humérale avait été détruite.

3° **Poignet.** — Nous n'avons réuni également que trois observations de lésions traumatiques du poignet.

1° Un cas de diastasis radio-cubital avec luxation de l'extrémité inférieure du cubitus en dedans;

2° Une fracture articulaire de l'extrémité inférieure du radius;

3° Une fracture du scaphoïde de la main droite avec luxation en avant du fragment interne de cet os et du semi-lunaire.

Obs. VIII. — *Fracture de la diaphyse du radius droit. Diastasis du poignet et luxation de l'extrémité inférieure du cubitus en dedans. Amyotrophies réflexes graves. Retard de consolidation. Suture osseuse.*

D... Georges, sergent-fourrier rengagé au 92e régiment d'infanterie, dans sa septième année de service, ne présente à noter dans ses antécédents qu'une fièvre typhoïde grave en 1895.

Le 3 décembre 1901, il fait une chute de bicyclette sur le poignet droit en flexion.

A l'examen, on constate une tuméfaction volumineuse de l'avant-bras et un élargissement marqué du diamètre transversal du poignet.

A la palpation, on perçoit les signes d'une fracture du radius à l'union du tiers moyen et du tiers inférieur (mobilité anormale, crépitation, douleur localisée) et du diastasis de l'articulation radio-cubitale inférieure (mobilité anormale très étendue, douleur à la pression) ; le cubitus, véritablement luxé en dedans, fait la touche de piano et se réduit par une pression vigoureuse avec un gros craquement.

La radiographie du 4 décembre confirme le diagnostic.

Le soir, on applique un appareil plâtré, maintenant l'avant-bras en posi-

tion intermédiaire, fléchi un peu au delà de l'angle droit. Il consiste en une gouttière enserrant les deux tiers radiaux de l'avant-bras, s'appuyant en bas sur l'évasement de la main, en haut à la face antérieure du bras. Pendant la dessiccation de l'appareil, on maintient une traction énergique sur la main (contre-extension sur le coude) et une forte pression pour réduire le diastasis du poignet ; un bracelet plâtré continue cette compression.

Dès l'application de l'appareil, les douleurs cessent pour ne plus reparaître.

Une radiographie faite le 11 décembre dans l'appareil plâtré montre que la réduction est très satisfaisante; le diastasis est réduit et les deux fragments du radius sont dans la même direction, ne chevauchant que d'un centimètre à peine et n'ayant aucune tendance à se rapprocher du cubitus.

Le 30 décembre, l'appareil plâtré est enlevé. Il n'y a pas d'élargissement du poignet, le diastasis est réduit; mais la fracture du radius n'est pas consolidée. Il y a de la mobilité anormale, accompagnée de gros craquements, non douloureux.

8 janvier. — Suture osseuse. Incision externe de 12 centimètres environ, passant entre le long supinateur et le premier radial externe. On trouve les fragments séparés par du tissu fibreux et chevauchant de 1 centimètre, comme l'indiquait la radiographie du 11 décembre; le fragment inférieur est porté en dedans et en arrière. Le cal fibreux est incisé, le fragment supérieur très accessible avivé et le fragment inférieur réséqué de près de 1 centimètre. La réduction est alors parfaite.

Les deux fragments sont maintenus dans la continuité par un fil d'argent en anse qui perfore les deux extrémités osseuses et que maintient une double ligature circulaire enchaînée. Surjet au catgut sur l'aponévrose. Sutures cutanées au crin de Florence. Pas de drainage. Pansement iodoformé. Gouttière plâtrée.

En raison de l'apparition d'une fusée purulente qui resta exclusivement sous-cutanée sans franchir l'aponévrose, la plaie ne fut complètement cicatrisée que le 12 février.

A partir de cette date, on masse tous les jours les muscles de l'avant-bras en évitant la région du cal.

Le 15 février, la flexion et l'extension de l'avant-bras ont presque recouvré leur amplitude normale. Des mouvements de pronation et de supination très peu étendus commencent à apparaître.

Une troisième radiographie prise à cette date montre que le résultat immédiat de la suture osseuse est très satisfaisant.

Mais bientôt les massages ne sont plus supportés par le malade. Chaque séance est suivie d'un état prolongé de fatigue douloureuse de tout le membre et d'une vaso-dilatation persistante de la main et de l'avant-bras.

Comme d'autre part il existe une déformation du poignet due au diastasis qui s'est peu à peu reproduit en partie, nous songeons à l'existence de troubles amyotrophiques spasmodiques réflexes d'origine articulaire.

L'examen du 22 février confirme cette prévision.

L'excitabilité mécanique des muscles de l'avant-bras droit est très exagérée.

Les réflexes tendineux du poignet et du triceps brachial sont plus vifs à droite qu'à gauche. L'excitabilité du premier radial et du long supinateur à l'égard du courant faradique est notablement diminuée.

Il y a une très grosse diminution de l'excitabilité galvanique ; nous notons spécialement celle de l'extenseur commun des doigts. A gauche, la contraction minima se produit avec

28 volts, 5 1/2 mA., soit 0,154 watt.

A droite, elle nécessite un courant de

38 volts, 15 mA., soit 0,570 watt.

Enfin, la résistance électrique est beaucoup plus faible du côté malade ; le calcul du rapport $\frac{E}{I}$ montre qu'elle est de 5090 ohms à gauche et de 2533 ohms seulement à droite.

Voilà bien réunis tous les caractères des amyotrophies réflexes d'origine articulaire.

Notons qu'il existe de nombreux troubles trophiques concomitants : vasodilatation et œdème profond de tout le segment de membre ; hypertrichose de la main ; ongles arqués et striés longitudinalement ; état lisse de la peau des dernières phalanges.

Comme corollaire de ces constatations, nous supprimons le massage, et le traitement électrique suivant est institué : tous les jours, bain statique d'un quart d'heure avec souffle statique sur l'avant-bras droit, puis friction électrique sur la région spinale cervico-dorsale. On y ajoute plus tard l'excitation des extenseurs de la main par quelques étincelles.

Sous l'influence de ce traitement, les troubles spasmodiques et les troubles trophiques s'amendent rapidement et, le 10 mars, l'amélioration est manifeste. Les troubles vaso-moteurs ont disparu ; les réflexes et l'excitabilité mécanique ne sont que très peu exagérés et la diminution de l'excitabilité électrique des muscles est moins accusée :

A gauche, pour l'extenseur commun,
28 volts, 5 1/2 mA., soit 0,154 watt.

A droite,
43 volts, 7 mA., soit 0,301 watt.

En même temps, la résistance électrique augmentait du côté malade, et devenait même supérieure à celle du côté sain : 5090 ohms.

Le 24 mars, après une absence de quelques jours, nous sommes frappés par la déviation de la main en abduction et par une inflexion évidente du radius au niveau du foyer de fracture.

Une quatrième radiographie nous montre en effet que les extrémités osseuses, loin de proliférer, paraissent se raréfier autour des fils. Elles se sont infléchies vers le cubitus sans lui adhérer et, comme conséquence du raccourcissement, la luxation du cubitus en dedans du condyle carpien augmente.

Nous appliquons donc une nouvelle gouttière plâtrée qui vise à maintenir le radius écarté du cubitus, à en relever les deux fragments.

Une cinquième radiographie dans l'appareil plâtré nous montre que ce résultat est obtenu, et nous prescrivons, le 1er avril, dans l'espoir de hâter la consolidation, l'absorption quotidienne de 0 gr. 20 de thyroïdine en deux prises.

Le 12, l'apparition de vertiges oblige à suspendre l'emploi de la thyroïdine, qui est reprise le 20, à la dose de 0 gr. 10 par jour.

On y ajoute 0 gr. 01 de phosphate de chaux.

Ce traitement est continué jusqu'au 30 mai.

Le 10 juin, la gouttière est enlevée et la radiographie montre que les fragments sont restés en bonne position et que l'ossification paraît avancée. Mais la force musculaire ne revient que très lentement et les troubles amyotrophiques persistent, bien qu'atténués; les phénomènes spasmodiques et douloureux ont disparu.

Le malade s'est appliqué avec succès à devenir gaucher.

Il demande à quitter l'hôpital.

Obs. IX. — *Fracture articulaire de l'extrémité inférieure du radius gauche. Absence d'amyotrophies réflexes.*

P... Gilbert, mécanicien, *gaucher*, incorporé en novembre 1898 au 121e, tombe dans les escaliers sur les deux mains portées en avant et ressent une vive douleur dans les deux poignets. Il entre à l'hôpital le 10 mars 1902.

Il est reconnu atteint d'une légère entorse du poignet droit et d'une fracture de l'extrémité inférieure du radius gauche.

La radiographie montre qu'il s'agit, comme c'est le cas habituel, d'une fracture par pénétration de la diaphyse dans l'épiphyse ; le fragment diaphysaire a pénétré dans l'articulation du poignet.

On applique une gouttière plâtrée.

Elle est enlevée le 23 mars et l'on constate que les mouvements ont leur étendue normale, mais sont douloureux.

Il n'y a pas d'empâtement. Le massage ne paraît pas nécessaire.

L'examen du 25 mars montre qu'il existe une atrophie musculaire notable.

Les mensurations donnent comme circonférence, à 5 centimètres au-dessous de l'épitrochlée, à G., 26cm,5, à D., 27cm,5 et à 10 centimètres au-dessus de l'épitrochlée, à G., 25cm,5 et à D., 26cm. Et notons que le malade est gaucher.

Mais il s'agit là d'atrophie simple.

Nous ne trouvons aucun signe d'amyotrophie réflexe. Il n'y a ni exagération des réflexes tendineux, ni exagération de l'excitabilité mécanique. Les excitabilités faradique et galvanique des muscles de l'avant-bras ne sont pas diminuées.

Après trente-cinq jours de traitement par les bains chauds quotidiens, le massage et le repos dans la gouttière plâtrée, remplacée le 12 avril par un bracelet plâtré pour permettre les mouvements du poignet, le malade part

le 27 avril en congé de convalescence, absolument guéri. Les mouvements du poignet ne provoquent plus aucune douleur et il n'existe toujours pas trace d'amyotrophie réflexe.

Obs. X. — *Fracture du scaphoïde de la main droite. Luxation en avant du fragment interne de cet os et du semi-lunaire. Ankylose du poignet. Extirpation des os luxés. Restauration fonctionnelle partielle. Absence d'amyotrophies réflexes* [1].

Prov... Eugène, du 16e d'artillerie, n'a aucun antécédent nerveux personnel, mais a des antécédents héréditaires assez chargés : père et mère rhumatisants, deux frères et sœur (sur quatre) tuberculeux.

Le 15 janvier 1902, dans une chute de cheval, il se fait au poignet droit une lésion dont il ne se plaint que le 28 janvier.

L'examen clinique local et surtout la radiographie permettent de poser le diagnostic suivant : fracture du scaphoïde, luxation en avant du fragment interne de cet os et du semi-lunaire.

A ce moment, l'ankylose du poignet est presque complète et les mouvements de flexion et d'extension sont à peu près nuls. Les tendons des fléchisseurs paraissent glisser librement au-devant des os luxés, les mouvements des doigts sont conservés.

Le retentissement de la lésion articulaire sur le système musculaire du membre était déjà très accusé. Les mensurations, le 29 janvier, mettent en évidence une diminution de la circonférence de l'avant-bras de 1 centimètre et demi (0 m. 255 au lieu de 0 m. 27 à gauche) et une diminution de la circonférence du bras de 3 centimètres (0 m. 255 au lieu de 0 m. 285).

Quels sont les caractères de cette atrophie ?

L'excitabilité mécanique des muscles de l'avant-bras et du bras est un peu plus grande à droite, mais il n'y a aucune altération de l'excitabilité électrique, faradique ou galvanique, et en particulier, pas de diminution.

Il s'agit donc d'une atrophie simple.

Tout au plus peut-on dire qu'il y a une menace d'amyotrophie réflexe en raison des quelques phénomènes spasmodiques observés.

Ces troubles spasmodiques ne nous semblent pas suffisants pour contre-indiquer le massage, et le traitement institué consiste en :

Bains locaux quotidiens à 45° environ ;

Massages matin et soir sur la face antérieure du poignet ; pendant ces séances, on a essayé plusieurs fois et sans succès la réduction des os luxés ;

Mobilisation progressive du poignet par les mouvements de flexion et d'extension provoqués.

Ce traitement est continué pendant une vingtaine de jours et, en présence de son insuccès complet et de la persistance de l'ankylose, on propose au malade la résection qui est pratiquée le 18 février.

1. Richon, *Arch. de Méd. et de Pharm. militaires*, 1903, t. XLI, p. 248 (observation *in extenso* avec 3 radiographies).

Le fragment interne du scaphoïde et le semi-lunaire luxés en avant sont extirpés.

Les suites opératoires sont très simples : réunion par première intention.

Le 26 mars, un second examen électrique donne les résultats suivants :

Il existe une légère diminution de l'excitabilité faradique des extenseurs.

Avec le courant galvanique, on obtient la contraction minima de fermeture au pôle négatif

	A GAUCHE (côté sain).	A DROITE (côté malade).
Pour le 1er radial externe avec.....	17 volts, 5,5 mA.	18 volts, 5,5 mA.
	0,093 watt	0,099 watt
Pour l'extenseur commun avec.....	20 volts, 5 mA.	23 volts, 5 mA.
	0,100 watt	0,115 watt

Il n'y a, en somme, pas de différence sensible.

D'autre part, il n'y a pas d'exaltation de l'excitabilité mécanique des muscles, ni d'exagération des réflexes tendineux.

De ce second examen, comme du premier, nous pouvons conclure à l'absence d'amyotrophies réflexes caractérisées. L'atrophie musculaire, qui se traduit actuellement par une diminution de 2 centimètres dans la circonférence au bras comme à l'avant-bras, conserve les caractères de l'atrophie simple.

A dater de ce jour et jusqu'au 25 juin, le malade est soumis quotidiennement à des séances de massage et de mobilisation progressive du poignet. Peu à peu, les mouvements passifs deviennent notablement plus étendus, ou du moins le mouvement de flexion qui, le 25 juin, avait son étendue presque normale ; mais l'extension n'a presque rien gagné.

Le malade est revu le 18 août. L'atrophie musculaire est toujours très marquée, mais elle conserve les caractères de l'atrophie simple :

Pas de phénomènes spasmodiques ;

Pas de diminution des excitabilités faradique et galvanique, qui sont égales à droite et à gauche.

L'impression qui découle de l'examen de ces 3 observations, c'est qu'au poignet comme au coude, des lésions articulaires graves, comme la fracture d'un os de la première rangée du carpe, accompagnée de luxation d'un fragment, comme la fracture articulaire de l'extrémité inférieure du radius, lésions qui s'accompagnent fatalement d'hémarthrose, peuvent ne pas entraîner d'atrophie musculaire réflexe *appréciable*. Dans ces deux cas, les ligaments latéraux du poignet étaient conservés et le condyle carpien avait conservé ses rapports avec la cavité glénoïde antibrachiale.

Par contre, l'observation VIII nous montre que le diastasis radio-cubital, accompagné de la luxation de l'extrémité inférieure du cubitus en dedans, a entraîné des atrophies réflexes extrême-

ment graves. Les troubles trophiques réflexes ne se sont pas limités au tissu musculaire; ils se sont manifestés sur la peau, sur les poils, sur les ongles, sur le système vasculaire et sur le tissu osseux. Car nous croyons pouvoir leur attribuer le retard de consolidation qui s'est affirmé même après la suture métallique des fragments. Il est à noter, ce que nous avons eu plusieurs fois l'occasion de constater, que le massage a exaspéré les symptômes de l'amyotrophie réflexe et en particulier les phénomènes spasmodiques, troubles qui se sont au contraire assez rapidement amendés sous l'influence de l'électricité statique appliquée sous forme sédative.

Malheureusement la persistance de la lésion causale, du diastasis dont la disparition complète n'a pu être obtenue, n'a pas permis d'obtenir la guérison complète de l'amyotrophie, qui passera vraisemblablement à l'état de lésion définitive.

4° **Hanche**. — N'ayant pas eu l'occasion d'observer en 1901-1902 de traumatisme de l'articulation de la hanche, nous rapportons ici trois observations personnelles et inédites recueillies par l'un de nous (M.), il y a quelques années, à la consultation externe de chirurgie de l'hôpital Bichat.

Obs. XI. — *Fracture du col du fémur droit. Amyotrophie réflexe.*

En 1893, le malade fait une chute de voiture ; son cheval était emballé, il saute à terre, la voiture en marche, perd connaissance pendant un temps très court, et se trouve sur la route, accroupi sur les genoux et les mains. Il ne peut se relever seul, on le transporte chez lui. Le médecin qui le voit à cette époque éloigne l'idée de fracture, et prescrit la marche et l'exercice. Le malade essaye de marcher avec des béquilles ; au bout de quinze jours, il commençait à s'appuyer notablement sur sa jambe malade (droite). Dès ce moment, l'atrophie de la fesse et de la cuisse était très visible.

Depuis cette époque, il a toujours boité, et son état a toujours été à peu de chose près ce qu'il est aujourd'hui.

Il se plaint surtout de sensations pénibles et douloureuses, localisées à la cuisse droite; ce sont d'une part, des douleurs à caractère fulgurant : l'éclair traverse toute la cuisse, ou bien, d'autres fois, est limité à un point du tégument, toujours variable comme situation. Ces douleurs siègent soit dans la région iliaque supérieure, soit sur un point quelconque de la cuisse, jamais ailleurs. Ces douleurs fulgurantes disparaissent parfois pendant des semaines entières, puis reparaissent et durent pendant plusieurs jours consécutifs, sans cause bien déterminée. Le malade éprouve, en outre, des sensations indéfinissables, mais extrêmement désagréables à cause de leur continuité. Ce sont des malaises, des douleurs sourdes qui l'obligent à changer de place continuellement soit au lit, soit assis ; il n'est jamais un quart d'heure tranquille.

La fatigue et certaines attitudes défectueuses exaspèrent et réveillent les douleurs en éclair ; certains mouvements, que le malade ne peut prévoir, provoquent brusquement l'explosion des fulgurances, ce qui est pour lui un sujet de crainte continuel.

La marche a lieu avec l'aide de deux cannes ; certains jours, lorsque ses douleurs lui laissent quelque répit, le malade marche facilement, presque librement.

Les mouvements de l'articulation coxo-fémorale sont libres, le grand trochanter est un peu élevé et augmenté de volume. La radiographie montre qu'il a existé une fracture du col à l'union du grand trochanter; pas de raccourcissement.

L'atrophie des muscles de la fesse est considérable, ainsi que celle du triceps crural. La cuisse donne les mensurations suivantes : 34 centimètres de circonférence à dix centimètres au-dessus de la rotule, à gauche ; 30 centimètres, à droite.

A la région moyenne, on note 45 centimètres à gauche et 40 centimètres à droite.

Le réflexe rotulien droit est très exagéré, il existe un léger clonus du pied droit, l'excitabilité mécanique des muscles atrophiés est très accentuée, il suffit d'un léger choc pour faire bondir brusquement le faisceau musculaire percuté.

Il n'existe pas de raideur spasmodique permanente, mais le malade affirme que lorsqu'il se sent fatigué et qu'il veut continuer à marcher, sa jambe se raidit et les mouvements sont presque impossibles.

L'excitabilité électrique est très altérée, quantitativement seulement.

Le triceps entre en contraction à gauche avec 11 centimètres d'écartement des bobines au courant faradique et avec 9 centimètres à droite.

Avec le courant galvanique, la contraction minima apparait avec 3,5 milliampères à gauche et 7,5 milliampères à droite.

Ce sont là tous les caractères de l'atrophie réflexe d'origine articulaire.

La santé générale est bonne, le sujet a une apparence très satisfaisante, il n'a jamais fait de maladies sérieuses.

Il avoue avoir toujours eu l'habitude de l'apéritif quotidien ; il affirme ne s'être jamais grisé et se croit très sobre ; il ne présente pas de symptômes d'intoxication alcoolique bien accentués.

Le malade a consulté une foule de médecins et de chirurgiens ; d'après lui, personne ne lui a donné un avis ferme. L'hydrothérapie, l'électricité, le massage, les révulsifs, ont été prescrits et n'ont procuré aucun soulagement, même passager. Un thaumaturge de grand renom n'a pas eu plus de succès.

Obs. XII. — *Contusion de la hanche droite. Atrophie réflexe de la fesse et de la cuisse. Electrothérapie. Amélioration.*

En 1896, au mois d'août, T..., âgé de quarante-six ans, marchand de vins, se heurte contre la paroi d'un escalier de cave en descendant un tonneau plein. Le choc ne fut pas très considérable, sa hanche seule a porté,

il a été serré pendant quelques instants entre son fardeau et le mur. Sur le moment, il crut ne s'être fait aucun mal, il continua son travail et ne s'alita pas. Il ressentait cependant un engourdissement dans tout le membre et ne pouvait tenir longtemps debout. Dès ce moment, il perdit le sommeil et l'appétit. Quelques semaines après, les sensations désagréables devinrent de plus en plus fortes; il commença à boiter et à traîner la jambe; puis, quelque temps après, une nouvelle sensation se produit : c'est une douleur qu'il localise au niveau de la partie moyenne de la région inguinale, avec un sentiment de crampe ; il croit et affirme qu'il a un « nerf rétréci » qui s'oppose à certains mouvements de la cuisse. Il éprouve en même temps des douleurs dans les reins qu'il attribue à la fatigue. Tous les traitements ont échoué. Son médecin l'adressa à M. le Dr Ballet, qui conseilla l'électrothérapie.

Le 10 janvier 1897, il vient à la consultation de l'hôpital Bichat et nous constatons ce qui suit :

Les mouvements de l'articulation coxo-fémorale sont libres ; il présente un léger raccourcissement de la ligne épine iliaque-interligne du genou, d'environ un centimètre et demi à deux centimètres.

Il existe une légère ascension du grand trochanter.

L'atrophie musculaire est considérable, elle porte sur les fessiers et sur le triceps crural ; ces muscles ne sont pas paralysés, mais ils développent très peu de force. Les adducteurs au contraire font une saillie très accentuée, ils sont durs au toucher et paraissent contracturés, le bord interne du grand adducteur est tendu et, si on cherche à le déprimer, il s'échappe à la manière de la corde d'un arc.

Les réflexes rotuliens sont très exagérés à droite.

A gauche, ils sont normaux et plutôt faibles. La moindre percussion sur les muscles atrophiés (triceps, fessiers) provoque une contraction évidente des fibres musculaires.

Ce malade a retiré un certain bénéfice du traitement électrique. Quoique l'atrophie des muscles soit restée stationnaire, les fonctions de sa jambe gauche se sont améliorées considérablement; il ne ressent plus de douleurs, les crampes sont moins fréquentes, il n'éprouve plus le besoin de s'asseoir à chaque instant et il peut exercer sa pénible profession avec assez de facilité. Le malade affirme s'être sevré complètement d'alcool et de vin.

Obs. XIII. — *Contusion de la hanche gauche. Amyotrophies réflexes graves et primitivement méconnues.*

Pierre L..., âgé de vingt ans, menuisier, santé robuste, présente comme antécédents morbides une blennorragie à dix-sept ans. Cette maladie aurait été bénigne, guérie en une semaine sans complications; actuellement on ne remarque pas de trace de blennorragie.

Le 6 novembre 1897, dans l'atelier où il travaillait, le malade portait sur son épaule un madrier d'une certaine longueur. L'extrémité de son fardeau fut prise dans une courroie de transmission, le choc le fit trébucher et heurter de la hanche gauche l'établi auquel il travaillait. Ce léger accident n'eut

pas de suites immédiates et il put continuer son travail. Cependant, il sentait la région traumatisée douloureuse et sa jambe s'engourdir ; au bout de deux heures et demie environ, il fut obligé de rentrer chez lui, parce que sa jambe fléchissait et ne pouvait le soutenir.

Il reste couché pendant quatre jours, souffrant à peine de malaises indéfinissables dans la jambe, mais lorsqu'il veut se lever, il sent que la marche lui est difficile à cause de la faiblesse de sa jambe et parce que la station debout provoque une douleur vive au niveau du tiers moyen du fémur, à la partie interne de la cuisse. Il ne peut s'asseoir que sur la fesse droite, autrement la jambe gauche s'engourdit à tel point qu'il est obligé de changer de place.

Il vient à la consultation externe de chirurgie de l'hôpital Bichat; on ne découvre aucune lésion appréciable du squelette, et on lui pratique de la révulsion au chlorure d'éthyle pendant trente-neuf jours, jusqu'au 12 décembre, deux fois par semaine.

Le 15 décembre, il est admis dans le service de M. le Professeur Terrier.

M. Hennequin, qui l'examine, ne trouve aucun signe de fracture ni de luxation; on fait le diagnostic de coxite traumatique et on le soumet à l'extension continue avec une traction modérée (5 kilos) pendant trente-cinq jours consécutifs. Au bout de cette période, il reste trois jours en observation et essaye de marcher. On ne constate aucune amélioration fonctionnelle. Nouvelle période d'extension continue pendant trente jours. On envoie le malade à Vincennes le 8 mars 1898, toujours dans le même état. A l'asile, il est baigné et électrisé sans résultat appréciable.

Il revient à l'hôpital Bichat le 5 avril; on le laisse au repos au lit pendant un mois environ. Vers le commencement de mai, il est anesthésié et, sous le chloroforme, on essaye d'explorer plus librement l'articulation; on soupçonne une luxation spontanée et on tente des manœuvres de réduction.

Le 2 juin (huit mois après l'accident), le malade nous est adressé pour être soumis à l'exploration électrique et radiographique.

La radiographie indique que la tête fémorale est en place, que le col du fémur et les trochanters sont indemnes de fracture ainsi que les os du bassin.

L'atrophie des muscles de la fesse et du triceps crural est manifeste; de plus, les muscles de la région fessière et crurale sont en état de raideur spasmodique très accentuée. Les réflexes rotuliens sont exagérés; pas de trépidation épileptoïde du pied.

L'excitabilité mécanique des muscles parésiés est exagérée, l'excitabilité électrique diminuée dans les proportions suivantes :

Courant faradique : le vaste interne se contracte avec 12 centimètres d'écartement des bobines à droite, avec 10 centimètres seulement à gauche.

Courant galvanique : vaste interne : gauche, KFS 15 milliampères; droit, KFS 3 milliampères.

Le malade marche difficilement en s'appuyant sur deux cannes, la cuisse légèrement fléchie sur le bassin, dans l'attitude de la coxalgie. Couché, le

fémur semble ankylosé avec le bassin; cependant, en provoquant la résolution musculaire autant que le malade peut s'y prêter, on imprime de légers mouvements de flexion, d'extension et de rotation au fémur.

Le bassin est fortement dévié en bas; la ligne qui réunit les deux épines iliaques est oblique par rapport à l'axe du corps et, de ce fait, le membre inférieur subit un allongement apparent de 3 à 4 centimètres. Cette attitude paraît être le résultat de l'extension prolongée à laquelle il a été soumis.

Au mois de juillet 1898, L. retourne dans sa famille, en Bretagne. Il revient à l'hôpital au mois d'octobre, exactement dans le même état; les phénomènes parétiques et spasmodiques se sont encore accentués; l'atrophie a fait des progrès. La région fessière gauche a une apparence squelettique. La cuisse et la jambe ont diminué de volume dans les proportions suivantes :

Circonf. de la cuisse mesurée à 20 cm. au-dessus de la rotule.....	43 cm. à droite. 38 cm. à gauche.
Circonf. du mollet.....	28 cm. à droite. 25 cm. à gauche.

Au mois de mars 1900, le malade meurt d'arthrite suppurée de la hanche dans le service de M. Picqué qui avait remplacé M. Terrier à l'hôpital Bichat. L'autopsie du malade ayant pu être faite, nous avons recueilli la partie inférieure de la moelle épinière comprenant les régions dorsale et lombaire. Cette pièce, portée à l'Hôtel-Dieu annexe, dans le laboratoire de M. Klippel, fut examinée et les résultats de cette étude sont reproduits au chapitre de l'anatomie pathologique (Voir plus loin).

Ce sont là trois cas d'amyotrophies réflexes consécutives à des traumatismes de la hanche recueillis dans une consultation externe où l'on ne nous adressait que les blessés porteurs ou présumés porteurs de troubles nerveux consécutifs. Il ne s'agit pas ici, comme dans les groupes d'observations précédents, de la statistique intégrale, pour une articulation, de tous les traumatismes soumis à notre observation pendant une période donnée. Aussi ne pouvons-nous rien en inférer au sujet de la fréquence probable des formes graves de l'atrophie réflexe dans les traumatismes de la hanche.

Par analogie avec ceux de l'épaule, il est probable qu'ils entraînent très fréquemment l'atrophie réflexe et que la gravité de cette dernière tient surtout à la rapidité du diagnostic et de l'application d'une thérapeutique appropriée.

A défaut de notions pronostiques précises, nous pouvons déduire de ces trois observations quelques remarques intéressantes. Elles offrent en effet certaines particularités.

En premier lieu, dans les trois cas, on a pu observer des phéno-

mènes douloureux. Ordinairement, lorsque l'arthrite causale a disparu, les atrophies réflexes sont indolentes. Tandis qu'ici nous avons noté une fois des douleurs à caractère fulgurant et dans les trois cas, une gêne, un cortège de sensations mal définies, mais très tenaces et dont le siège paraît constant. Les malades indiquent un point qui coïncide avec la région du canal de Hunter. Or, en ce point, ni la pression, ni la palpation ne font découvrir de modification appréciable dans la consistance des tissus. Ce point douloureux paraît tout à fait virtuel. L'altération nerveuse, cause directe de la sensation douloureuse, doit avoir son siège véritable dans la moelle.

En second lieu, dans ces amyotrophies de la hanche, l'impotence fonctionnelle se traduit par une claudication qui rappelle beaucoup la claudication intermittente. A certains moments, les malades peuvent marcher presque correctement, puis brusquement la fatigue les terrasse; ils boitent à tel point que le repos immédiat s'impose. C'est là la caractéristique de la nature spasmodique de ces accidents. Quand le spasme est très accentué, la démarche et l'attitude sont celles de la coxalgie.

(*A suivre.*)

SUR LES MYOSTÉOMES TRAUMATIQUES

PARTICULIÈREMENT SUR LEUR PATHOGÉNIE ET LEUR TRAITEMENT OPÉRATOIRE

Par le Dr Léon CAHIER,

Médecin principal de 2e classe,
Professeur agrégé libre du Val-de-Grâce.

(*Suite* [1].)

Myostéomes de divers muscles.

1. — Azam, *Journ. de Méd. de Bordeaux*, 1861, p. 475. — *N. du T.* : Effort en tirant de l'eau d'un puits.

Femme, 26 ans. — Douleur et craquement au niveau de l'aisselle; ultérieurement formation d'un ostéome du grand dorsal. — Non adhérent aux os. — *Opéré*. — Adhérait au tendon huméral et aux faisceaux musculaires.

2. — Konetsche, *in* Rammstedt, *loc. cit.* — *N. du T.* : Chute sur le siège.

Ostéome du muscle grand fessier, observé chez un malade atteint de fièvre typhoïde et dont l'origine remontait à une chute faite plusieurs années avant. — Non adhérent aux os.

3. — Lejars, *Bull. Soc. Chir.*, 1901, p. 735. — *N. du T.* : Chute et contusion de la hanche.

Homme, 40 ans. — Ostéome occupant l'épaisseur du psoas jusqu'au-dessus de l'arcade; constaté par le blessé 1 mois environ après l'accident. — Non adhérent aux os. — Pas de capsule vraie; mince enveloppe fibro-musculaire. — *Opéré* par morcellement 2 ans après l'accident. — Développement lent. Le sujet présente des signes de tabes.

4. — Lejars, *id.* — *N. du T.* : Contusion par le passage d'une roue de voiture.

H., 42 ans. — Ostéome du psoas iliaque gauche constaté 3 ans après l'accident. — Non adhérent aux os. — Capsule fibreuse. — *Opéré* par morcellement 3 ans après l'accident. — Développement lent, tumeur très volumineuse.

1. Voir le numéro d'avril 1904.

5. — Poirier, *Bull. Soc. Chir.*, 15 nov. 1899. — *N. du T.* : Coup de corde sur la région massétérine.

H. — Ostéome du masseter.

6. — Schwartz, *Bull. Soc. Chir.*, 21 mars 1900. — *N. du T.* : Chute et plaie de la région fessière.

H., 30 ans. — Ostéome siégeant dans les muscles fessiers à droite, formation lente, accident remontant à 3 ans. — Non adhérent aux os. — Encapsulé. — *Opéré* par ablation globale 3 ans après l'accident. — Des fragments de verre étaient enkystés dans la masse osseuse et recouverts par du tissu fibreux, dense, épais : c'était un ostéome compact avec sclérose musculaire périphérique; formation lente.

Signalons encore un cas d'ostéome du tendon d'Achille observé par Grumbaüm (*loc. cit.*).

Petzold (*in* thèse Capmas, *loc. cit.*), a vu un ostéome du temporal, Sangalli (*in* Schmit, *loc. cit.*), un ostéome du muscle iliaque, et Vulpius, dans son mémoire, cite un cas d'ossification des jumeaux et un du diaphragme.

Chez les soldats allemands, le pectoral est fréquemment le siège de myostéomes attribuables à la contusion du muscle par la crosse du fusil, sous l'influence du recul de l'arme pendant le tir. Du reste, ces néoformations osseuses sont des plus fréquentes chez les soldats allemands en raison du mode des exercices probablement, mais la question de race joue un rôle très important. Villaret en a trouvé 83 cas chez les recrues et Hasse, sur 600 conscrits, en a vu 18 porteurs de divers ostéomes.

Les observations réunies dans ces tableaux ont toutes trait à des myostéomes d'origine traumatique. Les cas de Batut (obs. VI, t. I) et de Kouzmine (obs. XXXVIII, t. II), rapportés l'un à la blennorragie, l'autre à une irritation de voisinage, relèvent aussi, à notre avis, du facteur étiologique : trauma. Sans doute l'influence ossifiante de la blennorragie ne peut, d'une façon générale, être mise en doute et c'est à elle que Claisse[1] attribue la production d'ostéophytes périarticulaires ayant abouti à l'ankylose chez une jeune fille atteinte de gonococcie, mais les stalactites osseuses ou les ostéophytes ne sont pas des myostéomes, et si nous étudions l'observation de Batut, nous voyons que la néoformation osseuse n'est apparue qu'à la suite de tentatives de mobilisation qui, bien que modérées, n'en déterminèrent pas moins des douleurs vives avec déchirures fibrillaires probables du muscle brachial, petits hématomes interstitiels, arrachements de fibres tendineuses d'insertion à l'humérus, toutes altéra-

1. Claisse, *Soc. méd. des hôpitaux*, 1897.

tions qu'on observe, à un degré plus ou moins élevé, dans les muscles étirés, contusionnés, traumatisés en un mot. Ainsi, chez le malade de Batut, le coude fut immobilisé pendant un temps un peu prolongé et, à l'examen, on constata qu'il existait seulement un épanchement articulaire; mais, à un moment donné, « pour hâter l'extension toujours impossible et éviter l'ankylose.., on pratiqua, par deux fois, l'extension légèrement forcée, sans narcose..; douleurs vives dans l'après-midi ». Quelques jours après, « on s'aperçoit qu'il existe une induration légère dans le pli du coude, paraissant s'étendre vers la partie supéro-externe.., gagnant bientôt en largeur et en hauteur vers l'épicondyle; la radiographie montre une masse noire faisant corps avec le brachial antérieur ».

Les choses se sont passées d'une façon tout à fait analogue chez la jeune malade de Kouzmine, laquelle, à la suite d'une affection chronique du creux poplité remontant à trois ans, présentait une flexion permanente de la jambe sur la cuisse; on procéda à des manœuvres de redressement, nécessairement violentes en raison de l'état des tissus, et c'est seulement à la suite de cette intervention qu'on constata, quelque temps après, l'existence de myostéomes du demi-membraneux et du demi-tendineux.

Dans ces deux cas, la démonstration de l'origine traumatique nous paraît suffisamment établie sans que, du reste, nous voulions contester la réalité de certains ostéomes attribuables seulement à des inflammations de voisinage (cas de Guépin, *loc. cit.*; de Munro, *loc. cit.*; 2e cas; origine tuberculeuse, etc.).

Division.

D'après les connexions qu'ils présentent avec les os, on peut diviser les myostéomes en 2 grandes classes : 1° les myostéomes indépendants du squelette, n'ayant avec lui aucune connexion apparente démontrée par le palper, la radiographie ou l'intervention opératoire : *Myostéomes libres*; 2° les myostéomes rattachés à l'os par un pédicule le plus souvent osseux, quelquefois lâche et d'apparence fibreuse : *Myostéomes adhérents*, *continus* ou *sub-continus*. Un certain nombre de ces tumeurs, tout en rentrant dans une de ces deux classes, doivent, à notre avis, en raison des particularités de leur étiologie, de leur localisation anatomique et de leur pathogénie, être considérées plutôt comme des ossifications de tendons; nous y reviendrons plus loin en traitant de la pathogénie.

Si nous rangeons maintenant dans le cadre de cette division les

133 cas relevés dans nos tableaux, nous obtenons les résultats suivants :

Tableau.	Cas.	Myostéomes libres.	Adhérents continus.	Adhérents subcontinus.
I.....	54	26	21	2
II.....	73	41	26	8
III.....	6	5	»	—
	133	72	47	10

Dans 7 *observations*, le *rapport* avec les os n'est *pas indiqué*; dans *3 cas*, dans lesquels il y a *bilatéralité* des lésions, la tumeur *adhère d'un côté* seulement; elle est *libre de l'autre*.

De l'analyse de ces chiffres, il ressort nettement que, contrairement à l'opinion qui paraît la plus courante, les myostéomes libres qui comprennent un peu plus de la moitié des cas relevés sont plus fréquents que les ostéomes adhérents, à peu près dans la proportion de 3 pour 2, indication qui aura sa valeur quand nous étudierons le processus pathogénique de ces tumeurs.

Localisation.

Au membre supérieur, le siège de prédilection de la néoformation est le brachial antérieur, 45 fois; le triceps, isolément ou avec le brachial, est pris 3 fois; le biceps, 3 fois; le long supinateur, 2 fois; dans un cas, la tumeur siégeait au niveau des insertions supérieures des muscles épicondyliens et, dans un autre, au niveau des attaches des épitrochléens; une fois, dans le deltoïde (en Allemagne, ce muscle est assez souvent, chez les conscrits, envahi par la néoformation osseuse).

Au membre inférieur, nous constatons que le quadriceps crural est pris le plus fréquemment : 28 fois, dont 6 fois pour le droit antérieur, 4 fois pour le vaste interne, 7 fois pour le vaste externe, 11 fois pour le muscle considéré en sa totalité; puis viennent le moyen adducteur 25 fois, le grand adducteur 8 fois, dont 5 fois pour son tendon supérieur; dans 7 cas, il est dit que la tumeur occupait la masse des adducteurs; les demi-tendineux, demi-membraneux sont envahis une fois et le pectiné 2.

Ces chiffres, en ce qui concerne la proportion relative des cas d'ostéomes signalés dans les adducteurs par rapport aux myostéomes du quadriceps, semblent en contradiction avec l'observation courante qui, au moins dans le milieu militaire et en ce qui concerne les muscles de la cuisse, démontre la très grande fréquence des ostéomes des adducteurs; mais cette contradiction est plus appa-

rente que réelle; pris en commun, ces derniers muscles fournissent un total de 40 cas attribuables tous aux exercices ou aux accidents propres à l'équitation, tandis que nombre des tumeurs du quadriceps relèvent des traumatismes habituels : coups, chocs, contusions, et sont, le plus souvent, observés dans le milieu civil; la plupart de ces derniers faits sont d'origine allemande (Berndt, Bremig, Cahen, Grumbaüm, Martin, Meinhold, Rammstedt, etc.).

Dans six observations (III, XIV, XV, XXXIX, CI, CVI), on note la bilatéralité des lésions dans les adducteurs.

Si, aux différents muscles que nous venons d'énumérer, nous ajoutons maintenant ceux du tableau III et ceux que nous nous sommes contenté de signaler à la suite des tableaux, nous voyons que le nombre des muscles que l'ossification peut envahir consécutivement à un traumatisme même unique, est plus étendu qu'on ne le croit ordinairement, puisque Sieur[1] pense que seul l'hématome développé dans les muscles deltoïde, brachial antérieur et adducteurs de la cuisse, posséderait la propriété ossifiante.

Rapports avec la nature du traumatisme, l'age, le sexe, etc.

Comme facteurs étiologiques, les traumatismes entrent pour une part inégale suivant qu'ils sont *directs* ou *indirects* : 46 traumas directs contre 83 indirects. La proportion plus considérable de ces derniers s'explique tant par le rôle prépondérant que jouent les exercices d'équitation et les efforts brusques à cheval dans la pathogénie des myostéomes de la cuisse que par la contribution si considérable apportée par les luxations du coude en arrière dans la genèse des ossifications du brachial antérieur.

En étudiant les rapports entre la *nature* du traumatisme et les *connexions* des tumeurs avec le squelette, on constate que :

Sur 72 myostéomes libres, le trauma est 18 fois direct et 51 fois indirect;

Sur 57 myostéomes adhérents, le trauma est 24 fois direct et 28 fois indirect.

C'est-à-dire que les traumas directs ou indirects entrent pour une part, on peut dire égale, dans la genèse des myostéomes adhérents, tandis que le trauma indirect joue un rôle prépondérant dans le développement des myostéomes isolés, notion dont nous étudierons la valeur en abordant la question pathogénie.

1. Sieur, *loc. cit.*, p. 197.

AGE. — Un fait incontestable ressort de l'analyse des observations, c'est que l'affection atteint dans une proportion considérable les hommes *jeunes*, de vingt à vingt-deux ans, et particulièrement ceux qui se livrent à des *exercices* violents, répétés, intensifs. Ainsi nous notons :

1	cas chez	un enfant de	5 ans.
1	—	—	8 —
1	—	—	12 —
13	—	des sujets	15 à 20 ans.
74	—	—	20 à 23 —
12	—	—	24 à 30 —
14	—	—	30 à 40 —
1	—	—	48 ans.
1	—	—	54 —
1	—	—	57 —

Ce sont les soldats et particulièrement les cavaliers qui fournissent le contingent le plus élevé, et c'est la raison pour laquelle les myostéomes ont été particulièrement étudiés par les médecins militaires français ou étrangers.

La nature spéciale, l'intensité, la répétition quotidienne des exercices auxquels ces hommes doivent se livrer, expliquent, en partie, pourquoi l'ossification musculaire prend chez eux une fréquence particulière; toutefois les divers traumatismes des muscles que l'on rencontre, en dehors de ces conditions professionnelles, chez les hommes de vingt à vingt-cinq ans qui n'appartiennent pas à l'armée, sont loin d'être rares, et cependant les myostéomes, chez les sujets de cette catégorie, ne sont que très rarement signalés. Cela tient-il à ce que nombre des cas observés ne sont pas publiés et ne faudrait-il pas plutôt inférer de cette parcimonie relative de documents que les ostéomes des adducteurs et du brachial se développent plus spécialement chez les fantassins et les cavaliers dans les premiers temps de la vie militaire, parce que le trauma originel frappe des muscles fatigués, surmenés par un fonctionnement exagéré et, par cela même, en imminence constante d'inflammation?

SEXE. — Cette explication prend une nouvelle valeur quand on considère combien les ossifications des muscles sont rares dans le *sexe féminin*, puisque nous n'en rencontrons que 6 cas chez la femme. Nous savons bien qu'elle est moins exposée que l'homme aux violences de toute nature en raison même de ses occupations spéciales, et que chez elle, le surmenage musculaire n'existe pas. Toutefois il n'est pas très rare de voir, par exemple, des luxations du coude chez les femmes ; or, nous ne relevons chez elles que 3 cas de myostéomes du brachial imputables à cette cause, à l'âge de vingt-huit, trente, trente-cinq ans, c'est-à-dire à une période qui ne correspond plus

au maximum d'activité du périoste. Nous ne pouvons trouver l'explication de ces faits, en dehors de toute cause diathésique évidente, que dans la subactivité du système locomoteur chez les sujets du sexe féminin, d'où résulte pour leur tissu musculaire une faible tendance aux divers processus inflammatoires. Ajoutons que les 6 cas relevés chez les femmes comprennent 5 myostéomes libres et 1 myostéome adhérent.

La présence d'une *capsule d'enveloppe* n'est signalée que dans 22 cas, ce qui ne veut pas dire que cette capsule manquait dans les autres, car, comme il faut opérer pour la constater, que l'opération n'a été pratiquée que dans 77 cas et que la grande majorité des opérateurs ne signalent pas d'une façon expresse l'absence d'une capsule sur les myostéomes qu'ils ont enlevés, capsule qui pouvait néanmoins exister, il est difficile de tirer des conclusions certaines de sa présence ou de son absence. Cependant une constatation ressort évidente, c'est que l'encapsulement est d'autant plus fréquent, à part quelques exceptions, que l'intervention sanglante a été plus tardive et que le laps de temps écoulé entre le moment du traumatisme et celui de l'acte opératoire a été plus grand. Ainsi, dans 11 cas pour lesquels on est intervenu de 1 à 2 mois après l'accident, 6 fois la capsule existait, 5 fois non; mais 2 fois l'enveloppe était constituée par une membrane mince, transparente, ne méritant pas à proprement parler le nom de capsule; 1 fois elle était fibro-cartilagineuse, ce qui, en raison de la présence du cartilage, indiquait que la tumeur était encore en voie d'évolution et n'avait pas atteint son stade définitif.

Sur 4	interventions	de 3 à 4 mois,	la capsule existe	3 fois;	manque	1 fois.		
— 5	—	5 à 6 —	—	5 —	—			
— 5	—	7 à 1 an	—	1 —	—	4 —		
— 3	—	1 à 2 ans	—	2 —	—	1 —		
— 3	—	2 à 3 ans	—	3 —	—			

On voit que la coque d'enveloppe, que quelques auteurs regardent comme à peu près constante, manque une fois sur trois environ; Rioblanc dit ne l'avoir jamais rencontrée. Quand elle fait défaut, le myostéome est comme infiltré dans le muscle avec lequel il paraît se continuer directement; à côté de la masse principale, on trouve des plaques irrégulières, des stalactites osseuses plus ou moins divergentes, se prolongeant dans le tissu plus ou moins loin et rendant l'extirpation complète, difficile et délicate. Quand elle existe, elle est constituée par un tissu fibreux ou fibro-périostique, dont l'épaisseur va de quelques millimètres à un centimètre, envoyant des prolongements dans les espaces lacunaires qu'on trouve à la

surface de l'ostéome, tissu susceptible, lorsque l'exérèse n'en est pas faite au cours de l'intervention, de reproduire de l'os ou de subir une rétraction ultérieure très préjudiciable au bon fonctionnement du muscle.

La *nature* du traumatisme, direct ou indirect, n'a pas d'*influence appréciable* sur l'*existence* de la *capsule*. Celle-ci est signalée dans 7 cas où il y avait trauma direct et dans 14 où il était indirect, proportion qui correspond bien à la fréquence relative de ces traumatismes, 42 contre 79. Par contre, les myostéomes *libres* possèdent une *capsule plus souvent* que les myostéomes *adhérents*, puisqu'on la rencontre 14 fois dans les premiers et 9 fois dans les seconds, mais la différence n'est pas très considérable, étant donné que nous avons 72 myostéomes libres contre 57 adhérents, soit 19 p. 100 d'un côté et 14 p. 100 de l'autre; l'absence d'une coque est notée 5 fois pour les premières, 4 fois pour les derniers.

Rapidité de formation.

A proprement parler, les ostéomes, sauf dans quelques conditions spéciales, ne se développent pas, mais se constituent. Pour la grande majorité des cas, la formation comme tumeur accessible, visible, palpable, le mot tumeur étant pris ici dans son sens le plus général, est très rapide, mais tout en subissant dans leur structure intime les modifications qui doivent les mener à l'état d'os vrai, les myostéomes gardent leur volume apparent primitif; la masse de consistance ligneuse, perceptible souvent dans les quelques jours qui suivent le traumatisme, n'est qu'un ostéome embryonnaire; ainsi, dans le cas de Zhuber von Okroz, radiographié cinq jours après l'accident, la tumeur ne fournissait aux rayons X aucune ombre appréciable.

Sur 90 cas, on a observé la présence du myostéome :

34	fois dans les	30 premiers jours.
33	fois après	1 à 2 mois.
8	—	2 à 3 —
7	—	4 à 6 —
4	—	quelques mois.
4	—	quelques années.

Dans les observations VII, VIII, X, XXIV, XXVI, XL, XLVIII, LI, tableau I, XII, XXII, XXIII, XXVIII, XLII, LVIII, LX, LXVIII, tableau II, la tumeur était reconnue au bout de quinze à vingt jours; dans les observations XI, XVII, XLIV, tableau I, XXIV, XLV, XLVI, tableau II, au bout de huit à dix jours.

La formation des ostéomes est même souvent plus rapide que ces chiffres ne l'indiquent, car, si nombre des néoformations osseuses n'ont été constatées qu'au bout de un à deux mois, c'est que le chirurgien n'avait pas observé et suivi le blessé depuis les premiers jours de l'accident et que ce dernier n'a été trouver le médecin qu'après avoir découvert une tumeur qui existait déjà depuis un temps plus ou moins long. Dans deux faits, l'un de Lalesque, l'autre de Cordillot, le myostéome était apparent au bout de seize et de vingt-quatre heures. Cette rapidité de formation explique pourquoi on a cru fréquemment qu'il existait un arrachement d'une parcelle osseuse, d'un petit fragment du pubis ou de l'humérus; il est du reste très probable, pour ne pas dire plus, que chez les blessés de Lalesque et de Cordillot (lésion bilatérale), la tumeur préexistait à l'accident, l'un faisant de l'équitation depuis longtemps, l'autre, cultivateur avant son incorporation, ayant sans doute l'habitude de monter les chevaux de la ferme, mais que sa présence n'a été révélée qu'à l'occasion d'un traumatisme, d'un effort brusque amenant une attrition ou une déchirure du tissu musculaire avoisinant; toutefois la rapidité si grande d'apparition des ostéomes n'est plus contestable et ne permet plus d'en mettre en doute la nature. Du reste, ne voit-on pas à la suite des fractures des ossifications apparaître chez l'homme dès le dixième jour, constituées par des aiguilles blanc jaunâtre, dirigées obliquement ou perpendiculairement du périoste vers l'os, auquel elles restent adhérentes lorsqu'on décolle cette membrane.

Toutes ces tumeurs à marche rapide sont dues à un traumatisme unique. Quelquefois la formation est plus lente; toutefois il n'y a pas, en réalité, dans ces conditions, développement vrai, mais adjonction de traumatismes nouveaux, apportant de nouveaux éléments à la périphérie de la masse déjà préexistante, soit que le blessé, continuant à faire fonctionner le muscle malade, en augmente les déchirures fibrillaires sources d'hématomes, ou en accroît l'inflammation par un fonctionnement intempestif, soit, comme le dit Berger[1], que le noyau d'ossification s'agrandit du fait même de l'irritation causée dans les masses musculaires par la présence de ce corps étranger. Ainsi, dans le cas de Thiriar, le sujet s'aperçoit, dès le lendemain de l'accident, de l'existence d'une petite tumeur du volume d'un pois; il continue à travailler malgré l'accroissement de la saillie osseuse qui devient de plus en plus douloureuse et finit, au bout de trois semaines, par rendre tout travail impos-

1. Berger, *loc. cit.*, p. 763.

sible; dans les observations de Faivre et de Josephson (XXXIV), c'est à la continuation des exercices et travaux habituels qu'il faut imputer l'augmentation successive de la masse primitive.

Quelques myostéomes se développent d'une façon lente et insidieuse; ils appartiennent aux adducteurs (obs. III, XV, XXXIX, LI, LIV, LXX). Au lieu d'avoir pour origine un traumatisme unique, ils sont consécutifs à une série de petits traumas répétés des fibres musculaires par suite des efforts violents, désordonnés, asynergiques, que font les cavaliers novices pour se maintenir en selle, des chocs incessants contre le pommeau de la selle que subit la face interne des cuisses au début des exercices, ou seulement des contractions répétées et comme spasmodiques que subissent les adducteurs dans ces conditions. Cette forme spéciale des myostéomes se développe sans douleur, sans hématome préalable, sans cet ensemble d'accidents aigus, cortège habituel de la forme ordinaire, et c'est souvent par hasard ou à l'occasion d'un trauma insignifiant que le sujet ou le chirurgien en reconnaissent l'existence.

Il en est ainsi dans les observations III, XV, XXXIX, LI, LIV, LXX du tableau II et il est à noter que, sur ces 6 cas, 4 sont bilatéraux, III, XV, XXXIX, LI, alors que nous n'avons, pour l'ensemble, constaté cette bilatéralité que six fois, ce qui prouve d'une façon suffisamment précise qu'il faut les attribuer aux conséquences d'un fonctionnement exagéré des adducteurs droits et gauches dont les mouvements sont synergiques pendant les exercices à cheval. Dans le fait de Billroth (obs. XXX), l'ostéome fut une trouvaille d'autopsie. Lalesque[1] a également cité un cas de myostéome qui aurait pu passer inaperçu sans un petit accident (suppuration) qui le fit découvrir. Le blessé de l'observation III, entré à l'hôpital pour une contusion de l'aine, ne se doutait nullement de l'existence des tumeurs bilatérales dont il était porteur. De même Delorme (obs. XVII), chez un soldat hospitalisé pour un ostéome unilatéral des adducteurs, trouva du côté opposé une élévation osseuse qui existait à l'insu du sujet, exostose ou plus probablement ossification musculaire au début. Ces faits doivent, à notre avis, être considérés comme des ossifications aiguës des tendons plutôt que comme des myostéomes.

La présence de corps étrangers dans les muscles est aussi susceptible de déterminer des tumeurs à développement lent, comme cela est signalé dans les cas de Bender (aiguille) et de Schwartz (éclat de verre).

1. Lalesque, *in* Casteret, *loc. cit.*, p. 31.

Lejars, qui a observé deux faits d'ostéomes précoxaux infiltrés dans le muscle psoas iliaque et consécutifs à un traumatisme unique, a noté aussi leur évolution lente et progressive ayant abouti à la formation de tumeurs de dimensions relativement considérables.

Il est bon de signaler une complication exceptionnelle des ossifications musculaires : c'est la *suppuration*. Seydeler en a publié un cas en 1879, Labrevoit en 1892 et Aguinet[1] en 1897. Toutefois la lecture des observations montre que, en réalité, la néoformation osseuse suit la suppuration et ne la précède pas; elle serait un effet et non une cause, et les faits précités pourraient, à ce point de vue, être assimilés au cas déjà signalé de Guérin. Ainsi Aguinet a présenté un ostéome occupant la face antérieure de la cuisse, enlevé chez un camionneur de cinquante-six ans qui, sept ans auparavant, avait reçu un coup de pied à ce niveau. Il s'ensuivit immédiatement un hématome qui suppura et fut drainé; six mois après, la néoformation osseuse était constituée. Par l'opération, on constata que la tumeur était sous-cutanée et qu'elle adhérait fortement aux tissus aponévrotiques. Chez le malade de Labrevoit, on trouva, six semaines environ après le début des exercices d'équitation, à la partie supéro-interne de la cuisse droite, une large induration de consistance ligneuse et, au point correspondant de la cuisse gauche, une tumeur fluctuante de la grosseur d'un petit œuf contenant du pus grumeleux, mal lié, fétide, reposant sur une base indurée. Une intervention ultérieure montra qu'il existait en ce point un ostéome du volume d'une mandarine implanté sur la branche descendante du pubis et recouvert d'une membrane pyogénique grisâtre; au-dessous de lui le muscle présente une perte de substance correspondant au tissu détruit par la suppuration. Il semble que, dans ces cas, les processus de la myosite suppurée et de l'ossification musculaire ont évolué simultanément, mais que la présence d'un foyer purulent a dû activer la prolifération osseuse, car l'ouverture large de l'abcès a été suivie d'une rétrogression marquée de la tumeur implantée sur le pubis. On pourrait aussi penser avec Labrevoit que le tissu musculaire altéré dans sa texture par le processus ossifiant qui évoluait dans son épaisseur a subi des ruptures sous l'influence de contractions forcées et continues, ruptures qui ont abouti à la formation d'un abcès.

1. Aguinet, *Bull. Soc. anat.*, 1897, p. 932.

PATHOGÉNIE.

Quatre théories cherchent, à l'heure actuelle, à expliquer le processus pathogénique des ossifications musculaires; deux d'entre elles : la *théorie hématique* et la *théorie des os sésamoïdes aberrants*, ne paraissent pas reposer sur une base suffisamment solide et ne comptent que peu de partisans; les deux autres : l'*ensemencement périostique* et la *myosite ossifiante*, rallient les suffrages de la majorité des auteurs.

THÉORIE HÉMATIQUE. — La *théorie hématique*, d'origine allemande, car elle a été émise pour la première fois par Seydeler [1], a perdu, aujourd'hui, tout crédit dans le pays même d'où elle est sortie et n'est plus guère défendue que par quelques auteurs français : Charvot, Boppe, Demmler, Nimier, Ramonet, Oriou, Mante, etc. C'est un retour à l'ancienne conception de la formation du cal soutenue par Howkip, Hunter, Mac Donald, à savoir que le sang épanché des vaisseaux rompus s'organise, se transforme en cartilage, puis ensuite s'ossifie. Ainsi tout traumatisme musculaire direct ou indirect déterminerait des déchirures du tissu, un épanchement sanguin concomitant, l'hématome pouvant être collecté en une poche unique ou infiltré suivant une série de petits foyers; le caillot s'organiserait dans le sens fibreux et s'ossifierait, lorsque l'ostéome doit s'ensuivre, en passant par la transformation cartilagineuse.

Les partisans de cette théorie s'appuient plus particulièrement sur une observation de Ramonet (L), de laquelle on pourrait rapprocher les faits de Zimmerman (LIV, tabl. I), de Berndt (VII et VIII), Rammstedt (LIX), Vulpius (LVIII), et Zhuber von Okroz (LXXIII), dans lesquels on a trouvé en opérant des coagula sanguins plus ou moins abondants ou un liquide séro-sanguin enkysté par une coque osseuse, les opérations étant pratiquées dans un laps de temps relativement court après le traumatisme initial, de vingt à soixante jours. Chez le blessé de Ramonet, que nous pouvons considérer comme le type des cas analogues, on trouva dans le moyen adducteur un foyer d'attrition musculaire renfermant une assez notable quantité de liquide séreux, transparent et citrin; au-dessous un minuscule caillot foncé et mou, contrastant par son faible volume avec l'abondance relative de l'épanchement de sérosité et, sur les parois de la poche, trois petits noyaux osseux du volume d'une aveline, disséminés et incrustés dans les tissus. De la présence de

1. Seydeler, *Deuts. mil. Zeit.*, 1879, p. 33.

ces parcelles d'os dans le foyer hématique et surtout de la disproportion existant entre le caillot sanguin et la quantité relativement considérable de sérosité trouvée dans la poche, Ramonet conclut que « le caillot a été confisqué au profit et pour les besoins des néoformations osseuses ».

Cette conclusion nous semble reposer sur une base hypothétique plutôt que sur une constatation vraiment scientifique. Il est plus logique d'admettre que le caillot s'est résorbé, puisque c'est là une de ses terminaisons naturelles, et qu'il n'est pas prouvé que le sérum doive nécessairement être résorbé avant la partie solide du sang, car rien n'est variable comme le processus d'évolution des hématomes, bosses sanguines, etc. En effet, c'est tantôt le sérum qui disparaît le premier, abandonnant dans le foyer d'attrition des masses d'abord poisseuses comme du raisiné et susceptibles, ultérieurement, de former des strates très dures; tantôt, au contraire, c'est la partie séreuse qui persiste, tandis que les hématies se dissolvent et se résorbent, laissant ainsi un kyste inclus dans l'ancienne poche. Sans doute, comme l'a dit depuis longtemps Laugier [1], le reliquat d'un dépôt sanguin peut former une tumeur fibrineuse d'une consistance de plus en plus ferme, qui acquiert une dureté cartilagineuse et même osseuse et peut persister pendant un temps illimité, mais induration ne veut pas dire ossification, et ces deux états ne peuvent en rien être identifiés l'un à l'autre.

L'histogénèse paraît absolument contraire à la transformation osseuse du caillot sanguin. « On ne comprend pas, dit Capmas, d'après ce qu'on sait du tissu osseux, comment un caillot, lacis de fibrine, globules sanguins, matière colorante, pourrait donner naissance à un ostéome; il y aurait là une aberration dans le développement du tissu osseux que l'histogénèse ne saurait admettre ».

Sieur et Capmas, adversaires de la théorie hématique, font remarquer que, les épanchements sanguins en général n'évoluant jamais vers l'ossification, il serait étonnant de voir l'hématome intra-musculaire seul et tout spécialement celui qui se fait dans les adducteurs, le deltoïde, le brachial antérieur, avoir la propriété de former du tissu osseux. Cet argument perd une grande partie de sa valeur puisque les relevés de nos tableaux et des annexes montrent que les ostéomes peuvent naître dans la plupart des muscles de l'organisme, tête, tronc et membres, et qu'il est logique d'admettre que si leur siège de prédilection se trouve dans les trois muscles cités plus haut, c'est justement parce que ces derniers tra-

1. Laugier, *Dict. de Méd. pratique*, t. IX.

vaillent le plus énergiquement chez les porteurs habituels de myostéomes, conscrits, fantassins ou cavaliers.

Quoi qu'il en soit il paraît bien démontré que la transformation d'un hématome en ostéome, en contradiction avec les idées reçues sur l'histogénèse du tissu osseux, n'a jamais été constatée d'une façon irréfutable et qu'aucun des faits que nous avons relatés ne milite en faveur de la théorie hématique. Toutefois on peut admettre, puisque le milieu sanguin constitue pour la cellule osseuse un terrain très favorable à la colonisation, que la présence d'un hématome dans un muscle contus ou surmené, ou au voisinage immédiat d'un périoste jeune est susceptible, sinon de créer, du moins de favoriser la formation d'un myostéome en irritant d'une façon spéciale le tissu musculaire ou en excitant l'activité proliférante de la membrane périostique. Collecté en foyer ou infiltré, l'épanchement sanguin guide et modèle pour ainsi dire le processus de l'ossification dont la cause intime réside dans d'autres facteurs que nous étudierons plus loin.

Théorie des os sésamoïdes aberrants. — Cette théorie a été émise par Bard [1], qui pense « qu'il s'agit en pareil cas d'une hypertrophie irritative née sous l'influence directe de l'action traumatique et portant sur les os sésamoïdes aberrants, qui ne sont pas aussi rares qu'on pourrait le croire au voisinage des insertions musculaires » ; cette hypertrophie de nodules aberrants serait tout spécialement en cause dans les cas de myostéomes à apparition précoce, soit dix à quinze jours après l'accident initial.

L'opinion de Bard peut être rapprochée de celle de Manner [2] qui croit à l'existence d'une prédisposition locale par trouble de développement embryonnaire; les noyaux aberrants resteraient torpides aussi longtemps que rien n'altérerait la résistance physiologique des muscles, mais se développeraient à l'occasion d'un traumatisme. Pineus, d'après Croze (*loc. cit.*), soutiendrait des idées à peu près analogues. Pour cet auteur il existerait une sorte de *périostisme latent*; ainsi sous l'influence d'un trauma *intra partum*, chez le prédisposé, des germes se détacheraient du périoste et chemineraient le long des aponévroses ou bien par voie lymphatique, pour se fixer en un point plus ou moins distant de leur lieu d'origine; là ils resteraient silencieux jusqu'à ce qu'une cause insignifiante réveille leur activité.

Ces théories, qui ont trouvé quelques défenseurs en Belgique [3] et

1. Bard, *Man. d'Anat., path.*, p. 317.
2. Manner, *Ann. der Studis. Krankenhaüser zu Munich*, X, B[d] VIII.
3. *Société belge d'Anat. pathol.*, 30 nov. 1900.

en France [1], ne sont que des dérivés de la doctrine de Cohnheim, à savoir que si des néoplasmes se développent chez l'adulte, c'est que certaines cellules sont demeurées chez lui à l'état embryonnaire tout en conservant la puissance évolutive que comporte cet état. Elles sommeillent au sein des tissus devenus adultes pour sortir de leur torpeur et proliférer sous l'influence de certaines causes pouvant, comme dans les cas que nous étudions, consister en un traumatisme unique ou en de petits traumas fréquemment répétés.

La théorie de Bard, qui serait plus particulièrement applicable aux myostéomes libres, est passible des reproches adressés à la doctrine de Cohnheim, laquelle, comme le dit Delbet [2], est intéressante, mais hypothétique, et qui échappe et échappera sans doute toujours à toute espèce de démonstration rigoureuse. On pourrait ajouter que les ostéomes ne sont pas des néoplasmes et qu'ils cessent de progresser une fois atteint un certain stade de leur évolution; c'est plutôt chez les sujets porteurs de ces nombreuses exostoses dont le chiffre dépasse parfois la centaine que la théorie du matériel exubérant trouverait son application, mais ces cas, pour les raisons que nous avons exposées au début de ce travail, ne sont nullement comparables aux nôtres. Toutefois, et quelle que soit la théorie à laquelle on se rallie, si l'on veut mettre le nombre restreint des myostéomes observés en face du chiffre si considérable des traumatismes musculaires qu'on rencontre journellement et qui guérissent simplement, on est forcé d'admettre qu'il existe chez certains sujets une prédisposition ostéogénique spéciale dans laquelle il faut aussi chercher la raison de ces cals exubérants, de ces productions osseuses végétantes qui apparaissent parfois à la suite de fractures ordinaires traitées par les moyens de contention habituels. Peut-être, dans cette sorte de diathèse, trouverait-on l'explication de la forme kéloïdienne prise par la cicatrice opératoire chez un blessé de Loison et chez le nôtre, alors que la plaie s'était réunie par première intention? Il est bon aussi de noter, à ce point de vue, que chez un certain nombre de malades, les ostéomes sont multiples, que dans un cas de Berndt (obs. XVII, tableau II), le deuxième traumatisme survenu deux ans après le premier fut suivi d'une seconde tumeur osseuse et que Delorme constata chez son blessé (obs. XVII, tableau II), outre un ostéome unilatéral du moyen adducteur, une néo-formation exostosique au point correspondant de l'autre côté.

(*A suivre.*)

1. *Bulletins Soc. Chir.*, 14 nov. 1899.
2. Delbet, *loc. cit.*, t. I, p. 429.

REVUE DES SOCIÉTÉS SAVANTES

SOCIÉTÉ DE CHIRURGIE.

Du 23 mars au 13 avril 1904.

Traitement du cancer de la langue (Suite de la discussion).

M. Sébileau insiste sur la diversité des résultats opératoires immédiats dans l'extirpation du cancer de la langue suivant le siège de la tumeur. L'opération, peu grave pour le cancer de la moitié antérieure de la langue, devient beaucoup plus sérieuse quand le sillon glosso-épiglottique et l'épiglotte sont atteints; elle devient très meurtrière quand le néoplasme a envahi le repli aryténo-épiglottique et la paroi latérale du pharynx. La pharyngectomie complémentaire, qu'on est obligé de pratiquer dans ces derniers cas, ne charge pas seulement la mortalité des premiers jours, mais occasionne dans la suite des troubles de déglutition tels que le malade succombe quelques semaines ou quelques mois après l'opération.

Ce qui rend ces opérations sur la langue tellement meurtrières, c'est la septicémie qui résulte de la large communication de la bouche septique avec les espaces celluleux du cou. Cette septicémie est difficile à éviter; le large drainage cervical, les pansements fréquents, les irrigations d'eau oxygénée peuvent l'éviter. M. Sébileau a eu l'idée d'imposer à ses opérés la position de Trendelenburg pendant douze à quinze jours afin d'assurer l'évacuation facile de la salive et du muco-pus par l'orifice buccal.

En ce qui concerne le procédé opératoire, M. Sébileau établit en principe que toutes les fois que cela est possible il faut pratiquer l'ablation par les voies naturelles. On peut ensuite procéder à l'extirpation bilatérale symétrique des ganglions, même quand ils paraissent cliniquement sains. Mais quand l'extirpation par les voies naturelles n'est pas possible, quel procédé choisir? M. Sébileau pense qu'on aggrave sensiblement le pronostic en agissant sur la mâchoire inférieure, soit pour la sectionner simplement, soit pour en faire l'hémirésection. M. Sébileau fait une simple brèche dans les parties molles de la région sous-maxillaire latérale et, en faisant cette brèche assez large, il enlève facilement la langue et aborde très aisément le pharynx.

M. Walther reproche surtout au procédé de M. Poirier de laisser intact le plancher de la bouche et de respecter ainsi une zone de lymphatiques plus ou moins envahis. Pour son compte, il enlève non seulement le plancher de la bouche, mais encore de parti pris la glande sous-maxillaire, car, dans un cas de cancer de la langue où cette dernière était d'apparence saine, l'examen histologique démontra des îlots très nets d'épithélioma. Les interventions de ce genre sont évidemment très graves. Mais M. Walther pense que presque tous les accidents de mort rapide après ces opérations

sont dus à la septicémie et qu'on arrivera à éviter cette dernière soit en préparant l'asepsie du champ opératoire par des lavages antiseptiques précédant l'opération, soit en assurant un bon drainage de la plaie opératoire et de la cavité buccale. Une précaution que M. Walther prend souvent, c'est, quand le cancer de la langue est largement ulcéré et particulièrement septique, de cautériser profondément au thermo-cautère. De même après l'opération et avant de faire les sutures, il touche légèrement toute la surface cruentée avec une solution à 1/20 de chlorure de zinc. Grâce à ces précautions, M. Walther a obtenu des résultats relativement favorables et ne partage pas l'opinion de quelques chirurgiens sur la gravité de l'opération; malheureusement les résultats éloignés sont mauvais. M. Walther ne connaît que deux malades opérés, l'un depuis quatorze ans, l'autre depuis quatre ans, qui soient restés jusqu'à présent sans récidive. Cette dernière n'est presque jamais locale; elle se fait dans les ganglions du cou à la partie inférieure de la région sterno-mastoïdienne; aussi, M. Walther est tout prêt à suivre M. Poirier dans la voie du curage préventif de ces régions ganglionnaires.

M. Faure élève le débat et s'efforce de démontrer la curabilité du cancer en général; il s'appuie pour cela sur des considérations théoriques et surtout sur ce fait qu'il peut apporter une statistique d'opérations pour cancers les plus divers, qui lui a donné un grand nombre de guérisons maintenues depuis plus de trois ans. Il est convaincu que si chaque chirurgien voulait se livrer à ce travail de vérification sur tous les cas de cancers opérés par lui, l'opinion accréditée d'impuissance vis-à-vis de cette affection se modifierait très certainement.

M. Hartmann croit que M. Poirier a eu raison d'en appeler du découragement qui régnait parmi les chirurgiens au sujet du cancer de la langue; même en faisant abstraction des cancers limités de la partie antérieure de la langue pour lesquels les interventions limitées par voie intra-buccale donnent d'excellents résultats, les cancers de la langue même étendus peuvent prêter à des tentatives opératoires heureuses. M. Hartmann fait l'ablation en bloc de la langue, de la glande sous-maxillaire et des ganglions en procédant de la façon suivante : « Il fait une longue incision curviligne dans la région sous-maxillaire, dépassant en arrière le bord du sterno-mastoïdien, en avant la ligne médiane, et, s'il existe des ganglions carotidiens, il trace sur la convexité de cette incision une deuxième incision rectiligne en bas et en arrière. Il dissèque la lèvre inférieure de l'incision, chemine dans la région cervicale au-dessous de la masse ganglionnaire, de manière à l'aborder par sa partie inférieure et à lier les troncs artériels à leur émergence de la carotide externe; il passe ensuite à la lèvre supérieure de l'incision, relevant la peau jusqu'au bord inférieur du maxillaire, râclant ensuite la face interne de ce dernier jusqu'à ce qu'il arrive sur la face externe de la muqueuse du plancher buccal. Il ouvre alors la cavité buccale en incisant au thermo-cautère la muqueuse très près du maxillaire. La langue est attirée dans la plaie sus-hyoïdienne et, avec des ciseaux, on coupe les parties au delà de la surface cancéreuse

de manière à enlever en bloc le cancer et la masse ganglionnaire avec les tissus interposés. Lorsque la base de la langue a été intéressée, M. Hartmann la traverse avec un fil de catgut et la fixe au pilier antérieur de manière à l'empêcher de tomber sur l'orifice supérieur du larynx. La brèche opératoire est laissée largement ouverte pour faciliter le drainage; de grandes irrigations buccales sont faites toutes les deux heures avec de l'eau additionnée de formol. M. Hartmann n'a pas eu de mort à déplorer sur les neuf cas qu'il a opérés ainsi dans ces trois dernières années.

M. Vanverts (de Lille). — *Pathogénie du décubitus acutus post-opératoire.* Rapport de M. Picqué.

On assimile généralement le décubitus acutus survenu à la suite de certaines opérations à celui qui a été décrit par Charcot dans les affections de la moelle épinière et on admet que le point de départ des lésions est l'irritation ou la destruction de certains nerfs du bassin peut-être prédisposés par une inflammation antérieure. Cette irritation se propage aux branches des nerfs sacrés qui se rendent aux téguments des régions sacrées ou fessières et déterminent ainsi à ce niveau par troubles trophiques la production rapide d'escarres. Cette opinion est combattue par M. Vanverts auquel s'associe M. Picqué; ils invoquent comme argument ce fait que le décubitus acutus peut survenir à la suite d'opérations pratiquées loin de la région du bassin. M. Vanverts en rapporte plusieurs observations personnelles et en signale d'autres déjà publiées; pour expliquer la production de ces escarres, M. Vanverts invoque la déchéance cellulaire produite par les infections locales ou générales. M. Picqué y ajoute l'alcoolisme chronique. En résumé, tout en admettant la possibilité d'une origine nerveuse, M. Picqué est disposé à croire que la place la plus large revient aux auto-intoxications diverses et que l'apparition des escarres est en rapport direct avec les soins locaux donnés à ces malades.

M. Hartmann a eu autrefois un certain nombre d'escarres spécialement à la suite d'opérations sur le rectum et le vagin. Elles ont complètement disparu depuis qu'on apporte plus de soin au nettoyage des opérés.

M. Routier ne croit pas qu'on assimile ces escarres dues à des infections locales aux larges escarres du décubitus acutus qui se développent en vingt-quatre heures et qui sont manifestement d'origine tropho-névritique.

M. Segond admet également que les escarres observées habituellement peuvent avoir une origine variée, mais il maintient énergiquement le caractère trophique des escarres qu'il a décrites à la suite de l'hystérectomie vaginale.

M. Tuffier ajoute aux causes signalées par M. Picqué l'action de l'éther; ce liquide, dont on se sert pour le nettoyage de la paroi abdominale, coule sous le siège et y détermine de véritables brûlures.

M. Pozzi fait remarquer que ces petites escarres dues à des excoriations et des brûlures n'ont rien à voir avec les larges, les profondes escarres d'emblée du décubitus acutus.

M. Lefort (de Lille). — *Amputation spontanée de l'appendice et greffe péritonéale du segment amputé; bride péritonéale et coudure de l'intestin*;

occlusion intestinale aiguë par torsion du mésentère un demi-siècle plus tard. Laparotomie. Guérison.

Rapport de M. Lejars.

Un homme de soixante-douze ans est transporté à l'hôpital pour une occlusion intestinale datant de quatre jours. M. Lefort pratique la laparotomie médiane; il trouve le cæcum vide, l'intestin grêle est affaissé; on déroule l'une des anses grêles et, au bout d'un mètre environ, elle cesse de venir et paraît fixée; elle se dirige vers le bassin en se pliant en canon de fusil. Une large bride s'insère sur elle que l'on doit sectionner; l'autre bride enserre les anses voisines, et l'on reconnaît que tous ces tractus se dirigent de la fosse iliaque droite au petit bassin; poursuivant la libération, on arrive au cæcum et l'on constate qu'il porte à son extrémité inférieure un petit moignon d'appendice long d'un centimètre et demi, de volume normal et qui paraît bien fermé; à cinq centimètres de là, le reste de l'appendice, long de quatre centimètres, fermé à ses deux bouts, est enchâssé dans une large bride péritonéale émanant du cæcum. Il s'agissait évidemment d'un très ancien foyer d'appendicite et de fait, l'interrogatoire du malade révéla qu'il avait eu, cinquante ans auparavant, deux crises extrêmement douloureuses du ventre qui l'avaient obligé à garder le lit pendant un certain temps. Tout ce travail de libération terminé, l'intestin ne se dilate pas encore. Plus haut, à gauche et en arrière, l'anse aplatie s'engage dans un trou bordé par une bride épaisse formée par le mésentère : il s'agissait d'une torsion en masse du mésentère. M. Lefort le déroule et aussitôt les anses grêles se distendent. Aussitôt après l'opération les accidents disparurent, mais le malade succomba le lendemain soir.

Le rapporteur trouve l'histoire de ce malade trop nette pour que l'interprétation invoquée par M. Lefort soit discutable. Il insiste particulièrement sur la date tardive des accidents d'occlusion. Cette occlusion relève d'un double mécanisme, mais M. Lefort fait remarquer avec raison que la fixité de l'iléon terminal a grandement facilité la torsion de la partie mobile de l'intestin grêle et, en somme, c'est à l'ancien foyer appendiculaire que revient toute la responsabilité de l'iléus final.

M. Auguste Reverdin (de Genève). — *Sur un cas d'hypospadias très accentué.*

M. Auguste Reverdin vient d'observer un cas d'hypospadias tellement accentué que le porteur avait été inscrit à l'état civil comme femme. Il est âgé de trente-deux ans, a toutes les apparences extérieures masculines et a les parties génitales constituées de la façon suivante : un pénis de très petit volume, comme celui d'un enfant de cinq à six ans, dont le prépuce se divise dans le bas et va se confondre avec des replis muco-cutanés qui simulent des petites lèvres. A droite et à gauche, les testicules sont recouverts par un scrotum divisé sur la ligne médiane qui représente tout à fait les grandes lèvres. Lorsqu'on écarte les parties, on découvre une muqueuse rose qui se prolonge dans l'infundibulum de trois à quatre centimètres, au fond duquel on découvre l'orifice vésical. M. Reverdin se demande si l'intervention chirurgicale peut faire quelque chose d'utile à ce malade.

M. Leguec a actuellement en observation à l'hôpital Necker deux malades considérés comme filles jusqu'alors, deux sœurs d'ailleurs, qui présentent les mêmes anomalies que le malade de M. Reverdin. Il les a opérés par le procédé de Nové-Josserand.

M. Demoulin a observé, pendant qu'il était chef de clinique de M. Duplay, un cas de pseudo-hermaphrodisme par hypospadias périnéo-scrotal absolument analogue, chez lequel M. Duplay a obtenu un très bon résultat par son procédé.

M. Walther rappelle qu'il a présenté il y a quelque temps un hermaphrodite qui offrait une disposition telle que la plupart de ceux qui l'examinèrent ont pensé qu'il s'agissait d'un hypospade, mais la cure radicale de hernie qui accompagnait cette malformation montra que les corps sentis sur les parties latérales étaient des ovaires.

M. Carlier (de Lille) a observé et opéré deux sujets atteints de la variété d'hypospadias vulvaire analogue à celui de M. Reverdin. Les résultats qu'il a obtenus sont très bons.

M. Auguste Reverdin (de Genève). — *Gueule de loup et bec-de-lièvre double chez un homme de vingt-cinq ans.*

M. Reverdin a opéré un jeune homme de vingt-cinq ans atteint de division palatine complète avec bec-de-lièvre double. La fissure palatine s'étend de la luette à l'os incisif y compris. Dans un premier temps, il fit l'uranostaphilorrhaphie et, pour faciliter le décollement du lambeau palatin, il eut l'idée d'injecter sous la muqueuse une solution de cocaïne à 1 p. 1000. Il injecta ainsi deux à trois centimètres cubes, ce qui suffit pour produire un certain degré de décollement. Cette manœuvre ne fut employée que d'un seul côté et l'on peut constater que le décollement du côté opposé fut beaucoup plus difficile et la douleur beaucoup plus vive que du côté injecté. L'opération du bec-de-lièvre fut pratiquée environ un mois après et le résultat obtenu fut très satisfaisant.

M. Guinard présente la malade chez laquelle il a pratiqué la *castration utéro-ovarienne* pour fibrome. Cette malade, atteinte en même temps de *cancer du sein*, a vu la tumeur s'atrophier progressivement et l'adénopathie axillaire disparaître complètement.

M. Monod présente un jeune homme chez qui l'examen radiographique a démontré l'existence, à la suite d'une chute sur les mains, *d'une fracture limitée à la tête du radius.*

M. Routier présente une *rate volumineuse* enlevée avec succès chez une femme de trente-neuf ans.

M. Chaput présente une malade atteinte de grosse hernie crurale chez laquelle il a fait *la cure radicale par le procédé du rideau et de la suture des gaînes.*

M. Schwartz présente un *pot en verre qu'il a extrait* du rectum d'un homme de trente et un ans par la *rectotomie postérieure.*

BIBLIOGRAPHIE

Operationen am Ohr; par von Dr **B. Heine**. — Berlin, 1904, S. Karger.

Ce manuel de 178 pages, orné de 29 figures dans le texte et de 7 planches, présente une bonne étude des opérations pratiquées sur l'oreille moyenne dans les otites aiguës et chroniques. L'auteur débute par les opérations pratiquées sur le tympan et la caisse ; puis il passe aux interventions sur l'apophyse mastoïde. Enfin, il consacre un long et intéressant chapitre à l'étude des complications intracrâniennes des otites : abcès extraduraux, phlébite des sinus, abcès cérébraux et cérébelleux et enfin méningite purulente et méningite séreuse.

Dans tous ces chapitres, B. Heine ne se contente pas d'indiquer la technique opératoire, mais il insiste également sur les indications opératoires et sur les résultats. La bibliographie des différentes questions traitées est très suffisante; quant aux figures, elles sont assez claires, mais quelquefois un peu schématiques.

Ce livre, écrit pour les étudiants et les praticiens, rendra certainement de grands services à tous ceux qui veulent connaître ce chapitre nouveau et si important de la chirurgie.

Lecène.

Compendium der Operations-und Verbands-technik (*Zweiter Theil*: *Specielle Operationstechnik*); par le Prof. **E. Sonnenburg** et Dr **R. Mühsam**. — Berlin, 1903, A. Hirschwald.

Ce volume forme la seconde partie du Compendium de technique opératoire du Prof. Sonnenburg et du Dr Mühsam.

Dans cette seconde partie, les auteurs traitent de la technique spéciale ; ils y décrivent les opérations pratiquées sur la tête, le cou, la poitrine, le tube digestif, l'appareil génital mâle, l'appareil urinaire, les membres. Cet immense sujet est traité en 295 pages, avec 195 figures; c'est dire que les opérations y sont décrites très succinctement ; les figures, pour la plupart schématiques, sont généralement suffisantes, mais d'une exécution un peu fruste.

Ce livre s'adresse uniquement aux étudiants et nullement aux chirurgiens. Les figures d'instruments sont assez nombreuses et peuvent rendre service aux débutants dans l'art chirurgical.

Il n'y a naturellement aucune bibliographie et les procédés opératoires autres que celui adopté par les auteurs sont simplement signalés.

Lecène.

NÉCROLOGIE

M. le prof. RATIMOFF (Russie).

Un des hommes qui ont le plus illustré la chirurgie russe et l'un des chirurgiens de ce pays les plus connus en France, le Dr Basile Ratimoff, professeur de chirurgie à l'Académie impériale de médecine militaire de Saint-Pétersbourg, est décédé récemment à Eupatoria (Crimée).

Le prof. Ratimoff était encore jeune; il était né en 1850. Après avoir brillamment terminé ses études médicales en 1876, il avait pris part à la guerre de 1877 et avait été ensuite envoyé par le gouvernement russe à Paris, où il fut l'élève et le collaborateur de Pasteur. Nommé chef de service à l'hôpital Alexandre à Saint-Pétersbourg, il s'y était acquis une telle réputation qu'il fut appelé, en 1891, à occuper la chaire du célèbre Pirogoff à l'Académie de médecine militaire. Pendant ses dix années de professorat, M. Ratimoff avait conquis la sympathie universelle.

D'aspect sévère, mais d'une grande bonté, le prof. Ratimoff suivait en chirurgie le précepte du prof. Bogdanowski : « Lorsque vous faites une opération, figurez-vous que c'est vous-même que vous opérez ». Il était un apôtre de la chirurgie conservatrice, méprisant les opérations à effet, et d'une prudence opératoire extrême, bien qu'il ait le premier, en Russie, pratiqué la résection de l'estomac pour cancer. La chirurgie russe lui doit en outre la création d'un établissement de la plus haute importance scientifique et pratique, le Musée Pirogoff.

Deux fois le Conseil médical de Saint-Pétersbourg l'avait délégué à des congrès de médecine tenus à Paris. Il avait dû, il y a trois ans, quitter Saint-Pétersbourg pour Eupatoria, où il vient de mourir frappé prématurément dans toute la force de l'âge et la maturité du talent.

Voici les principales de ses publications ayant trait à la chirurgie.

1882. — Sluchai travinaticheskoï anevrismi, simulirovaskei, abscess, *Ejened. klin. Gaz.*, St.-Pétersb., II, 272; 281.

1884. — Recherches sur les substances antiseptiques et des conséquences qui en résultent pour la pratique chirurgicale, *Arch. de Physiol. norm. et path.*, Paris, 3 s., IV, 142-153. — *C. r. Acad. d. Sc.*, XCVIII, 1495-1498.

1887. — Résection des parties hypertrophiées de l'estomac dans les affections cancéreuses de cet organe, *Ejened. klin. Gaz.*, St.-Pétersb., VII, 10; 25.

1888. — Deux cas d'ostéomyélite aiguë spontanée, *Trudi Obsh. Russk. Vratch*, St.-Pétersb., 1888, 114-119.

1890. — Sur un cas rare de plaie de la tête par arme à feu, *Rev. de Chir.*, Paris, X, 592-598. — *Bolnitsch. Gaz. Botkina*, St.-Pétersb., I, 26-33. —

Traitement opératoire des luxations traumatiques irréductibles de la hanche, *Bolnitsch Gaz. Botkina*, St.-Pétersb., I, 153; 244; 278.

1897. — Discours prononcé lors de l'érection du buste du Prof. Bogdanowski, *Bolnitsch. Gaz. Botkina*, St.-Pétersb., VIII, 1609-1619.

M. le Pr JOÜON (de Nantes).

Un des professeurs les plus estimés de province, M. le Dr François Joüon, chirurgien en chef honoraire des hôpitaux de Nantes, est mort subitement le mois dernier.

Reçu le premier de sa promotion à l'internat des hôpitaux de Paris en 1858, et docteur en médecine de la Faculté de Paris en 1861, M. Joüon avait été attaché, dès son retour à Nantes, aux hôpitaux et à l'École de Médecine. Nommé professeur d'anatomie et chirurgien des hôpitaux de Nantes, il y avait, par une pratique de quarante ans, acquis une grande notoriété. C'est ce chirurgien qui pratiqua, à Nantes, la première ovariotomie. Comme professeur, il était connu comme un maître éminemment distingué, joignant à une science profonde une forme académique, qui faisait de ses leçons, de ses démonstrations les plus abstraites en apparence, de véritables régals littéraires. Comme président de la Société médico-chirurgicale des hôpitaux de Nantes, il fut un président modèle, prenant part à toutes les discussions, les provoquant souvent et faisant valoir la valeur et l'importance des communications.

Le prof. Joüon faisait de tous ses élèves ses amis; il leur était tout dévoué et s'efforçait de les diriger dans la vie par ses conseils éclairés. Doué d'une merveilleuse activité et d'une intelligence hors ligne, il se dépensait sans compter pour tout ce qui intéressait l'hygiène sociale : prompts secours, bureau d'hygiène, ligue anti-alcoolique, etc., en même temps qu'aux fonctions de conseiller municipal de Nantes (1882-1900), puis de conseiller général de la Loire-Inférieure. Il était correspondant de l'Académie de médecine depuis 1888.

Le prof. Joüon avait publié un certain nombre de travaux qui intéressent la chirurgie, parmi lesquels nous citerons :

1861. — *Sur les fistules vésico-vaginales en Allemagne*, Paris, 1861, 4°, n° 31, 47 p.

1880. — Gangrène spontanée par endartérite oblitérante, *Bull. Soc. anat. de Nantes*, 1879, Paris, 1880, 24-28. — Corne cutanée, *Bull. Soc. anat. de Nantes*, 1879, Paris, 1880, 29.

1881. — Tumeur de l'aine, *J. de Méd. de l'Ouest*, Nantes, 1881, XV, 315.

1882. — Epithéliome tubulé des fosses nasales, *J. de Méd. de l'Ouest*, Nantes, 1882, XVI, 159. — Tumeur kystique de la région sous-maxillaire (épithéliome tubulé), *J. de Méd. de l'Ouest*, Nantes, 1882, XVI, 143.

1883. — Sarcome fuso-cellulaire du dos du pied, *J. de Méd. de l'Ouest*, Nantes, 1883, XVII, 465.

1885. — Fibro-sarcome de la paroi abdominale, *Bull. Soc. anat. de Nantes*, 1883, Paris, 1885, VII, 13.

1886. — Tumeur de la partie externe du genou, myxo-sarcome avec points cartilagineux et ossifiés, *J. de Méd. de l'Ouest*, Nantes; 1886, XX, 310.

1892. — De la résection et de la suture de l'urètre, *Bull. et Mém. Soc. de Chir. de Paris*, 1892, n. s, XVIII, 319-327; 335-337.

1894. — Néphrotomie dans un cas d'anurie par obstruction, *Arch. prov. de Chir.*, Paris, 1894, III, 477-485.

1896. — L'assistance chirurgicale instantanée à Nantes (Réponse à M. Marcel Baudouin), *Arch. prov. de Chir.*, Paris, 1896, VI, 366-368. — Abcès de la bourse séreuse sous-trochantérienne. *Gaz. méd. de Nantes*, 1896, XV, 153-155.

1897. — Présentation d'une pièce anatomique (Aorte trouvée à l'autopsie d'une vieille femme), *Indépend. méd.*, Paris, 1897, n° 3, 23. — Présentation d'un monstre, *Indépend. méd.*, Paris, 1897, n° 12, 94.

1898. — Exostose du genou, *Gaz. méd. de Nantes*, 1898, n° 9, 67. — Cadavre conservé par le formol, *Gaz. méd. de Nantes*, 1898, n° 9, 66. — Pathogénie des paralysies de la sixième paire dans les fractures de la base du crâne. *Gaz. méd. de Nantes*, 1898, XVI, 70. — Contusion des lobes frontaux dans une chute sur l'occiput. Présentation de la pièce. *Gaz. méd. de Nantes*, 1898, p. 289.

1899. — Invagination iléo-cæcale. Opération. Guérison. *Gaz. méd. de Nantes*, 1899, XVIII, 11.

M. le Dr LYOT (de Paris).

Le corps des chirurgiens des hôpitaux de Paris vient d'être de nouveau éprouvé par le décès prématuré de M. le Dr Constant Lyot, chirurgien des hôpitaux, nommé récemment chef de service de l'Hôpital Hérold, qui disparaît tout jeune, frappé en pleine activité intellectuelle.

M. André Constant Lyot était né le 8 octobre 1861 à Chalon-sur-Saône. Externe des hôpitaux de Paris en 1882, il était interne de la promotion de 1884. En 1887, il avait été reçu aide d'anatomie à la Faculté et passait en 1890 sa thèse de doctorat, qui obtint une médaille d'argent de la Faculté de Médecine de Paris. Chef de clinique du Pr Le Dentu en 1891, il était nommé en 1896 chirurgien des hôpitaux. Il était membre de la Société de Chirurgie depuis 1903.

Élève de Trélat, Le Dentu, Lannelongue, Gérard Marchand, M. Lyot s'était acquis la haute estime de ses maîtres et avait gagné, par la douceur de son caractère, l'affection de tous ceux qui l'approchaient.

M. Lyot a peu écrit : on ne connaît de lui que les travaux suivants :

1889. — La chirurgie du cerveau, *Méd. mod.* Paris, 1889, I, 733-739. — Kyste ovarique du ligament large, salpingite suppurée ancienne, ouverte dans le rectum, *Bull. Soc. anat. de Paris*, 1889, LXIV, 83-85.

1890. — Rupture du moyen adducteur, *France méd.*, Paris, 1890, I, 214. — *Traitement des prolapsus du rectum*, Paris, G. Steinheil, 1890, 8°, 85 p.

1897. — Anévrysme de la carotide interne consécutif à la scarlatine; guérison spontanée, *Gaz méd. de Paris*, 1897, 10 s, I, 159.

1899. — L'angiotripsie appliquée à l'ablation des annexes, *Rev. de Gynéc. et de Chir. abd.*, Paris, 1899, III, 61-81.

1900. — Invagination iléo-cæcale chez un enfant de dix mois; laparotomie suivie de succès quatre heures après le début des accidents. [Rapport par M. Kirmisson], *Bull. et Mém. Soc. de Chir. de Paris*, 1900, XXVI, 396-398.

1901. — Un prétendu cas de mort par injection intra-rachidienne de cocaïne, *Presse méd.*, Paris, 1901, II, S., 110-111.

Observations et recueils de faits, in *Études de clinique chirurgicale* de Le Dentu. — Chapitres *Muscles, tendons, synoviales, gangrènes, plaies, cicatrices* du Traité de Chirurgie clinique et opératoire.

Le propriétaire-gérant : Félix ALCAN.

Coulommiers. — Imp. Paul BRODARD.

LA PHARYNGOTOMIE RÉTRO-THYROÏDIENNE

Par MM. É. QUÉNU et P. SEBILEAU

Nous avons eu l'un et l'autre l'occasion de pratiquer une pharyngotomie pour un corps étranger du pharynx. Nos deux malades ont guéri.

Le premier, qui fut présenté le 22 avril[1] à la Société de Chirurgie, était un homme de trente-sept ans qui, durant la nuit, avait avalé son dentier. Il fut opéré le 31 mars, à Cochin; une pharyngotomie latéro-verticale, pratiquée sur le thyro-pharyngien, derrière le bord postérieur de la lame thyroïdienne, permit d'extraire facilement le corps étranger par une opération dont la simplicité fut grande et dont les suites furent si bénignes qu'après avoir, pendant un seul jour, présenté deux degrés de réaction thermique, le malade quitta l'hôpital deux semaines plus tard, tout à fait guéri.

La seconde patiente était une jeune fille de moins de vingt ans qui, quelques jours avant son admission à Lariboisière, avait avalé une aiguille. L'examen avec le miroir ne donnait aucun renseignement; mais, sous le muscle sterno-mastoïdien, dans la profondeur du cou, derrière le cartilage thyroïde, il y avait de l'empâtement et de la douleur. L'opération fut conduite comme dans le cas précédent; le long de la paroi pharyngée s'était formé, dans le tissu cellulaire du cou, un petit abcès au milieu duquel venait poindre l'extrémité aiguë du corps étranger dont le chas était encore dans la cavité pharyngée. L'aiguille avait perforé la muqueuse et le constricteur inférieur juste derrière le bord postérieur de la lame thyroïdienne, ébauchant précisément ainsi, par un travail spontané de la nature, l'opération qu'on s'était proposé de réaliser pour l'extraire du pharynx.

Nous avons été ainsi amenés, pour régler l'exécution de cette pharyngotomie latéro-verticale, à la pratiquer plusieurs fois sur le

1. Quénu, Pharyngotomie latérale pour l'extraction d'une pièce dentaire, *Bull. Soc. Chir.*, 1903, p. 440.

cadavre. C'est une opération assez simple. Comme toutes les opérations cervicales profondes, elle se complique chez les sujets gros, dont le cou est court et massif; mais, pour la plupart des cas, on peut dire qu'elle est facile. Voici comment nous conseillons de la pratiquer.

Premier temps. — Après avoir exploré la grande dépression cervicale (lit carotidien), reconnu l'hyoïde et le cartilage thyroïde, faire, le long du bord antérieur du muscle sterno-cléido-mastoïdien et en avant de lui, une incision d'au moins 8 centimètres, qui, par en haut et par en bas, déborde de 2 centimètres environ le bord correspondant du cartilage thyroïdien. Après avoir rencontré, coupé et pincé la veine jugulaire externe, on sectionne l'aponévrose cervicale

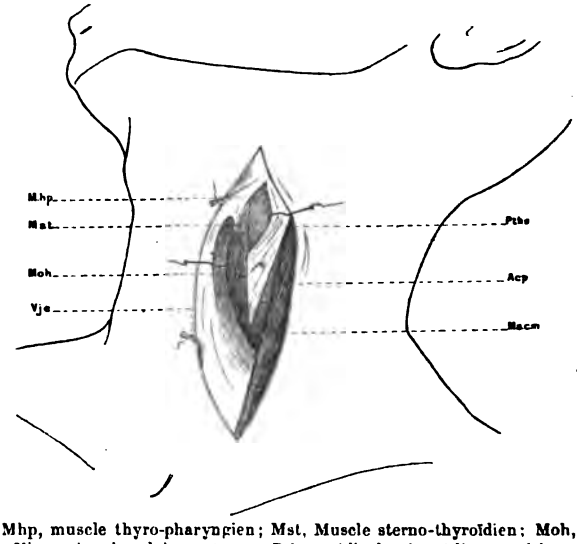

Fig. 1. — Mhp, muscle thyro-pharyngien; Mst, Muscle sterno-thyroïdien; Moh, muscle omo-hyoïdien; Vje, veine jugulaire externe; Pths, pédicule thyroïdien supérieur; Acp, artère carotide primitive; Mscm, muscle sterno-cléido-mastoïdien.

superficielle; l'incision de cette aponévrose peut se faire soit en avant du bord antérieur du muscle sterno-mastoïdien qu'on récline alors en arrière, sans l'avoir mis à nu, soit au niveau même du bord antérieur, qu'on découvre, qu'on reconnaît et qu'on écarte vers la région postérieure. Ceci est plus classique.

Le muscle sterno-mastoïdien étant donc légèrement décollé et tiré en arrière, la lèvre antérieure de l'incision étant écartée en avant, l'aponévrose moyenne apparaît recouvrant tout le champ opératoire profond. Dans la partie supérieure de celui-ci, rien ne transparaît

au travers de l'aponévrose; dans la partie inférieure, l'on voit les faisceaux rouges de l'omo-hyoïdien, plat, oblique en haut et en avant (fig. 1). Inciser longitudinalement l'aponévrose derrière lui; le libérer en décollant sa face profonde et le récliner en avant et en dedans. Alors, en avant, la face superficielle de la lame thyroïdienne se découvre, tapissée des faisceaux des muscles sous-hyoïdiens. Elle se voit et se touche. En arrière, apparaît, confondu dans l'appareil fibro-conjonctif de la région, descendant d'en haut, le pédicule vasculaire thyroïdien supérieur. Si l'on écarte en arrière, en même temps que

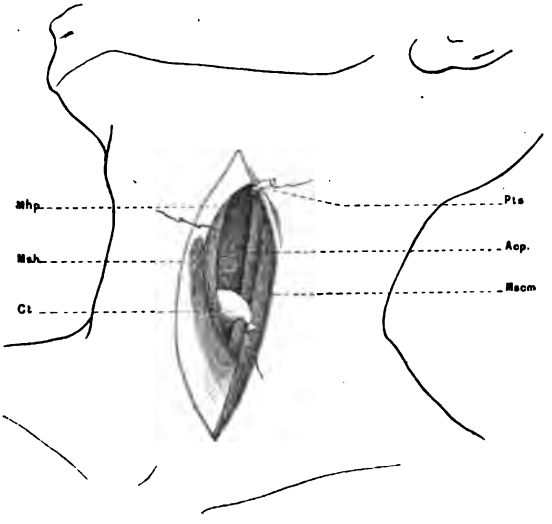

Fig. 2.

le sterno-mastoïdien, ce pédicule thyroïdien, l'on reconnaît sans peine, formant le fond de la plaie, dans le tiers supérieur de celle-ci (fig. 1), les fibres légèrement obliques en haut et en arrière du constricteur inférieur.

Deuxième temps. — Prendre le pédicule thyroïdien supérieur entre deux ligatures et le sectionner; du doigt, refouler en bas la pointe du lobe thyroïdien. La face extérieure du constricteur inférieur se découvre alors, nette et nue, dans presque toute la hauteur du champ opératoire (fig. 2). Saisir avec la griffe de l'écarteur de Volkmann le bord postérieur de la lame thyroïdienne et l'attirer en avant, fortement, comme si l'on voulait faire basculer le cartilage. Cela tend les fibres du thyro-pharyngien qui, par ce mouvement, sortent de la profondeur du cou, de postérieures deviennent laté-

rales, et s'offrent au bistouri. Le long de ce bord postérieur thyroïdien et tout contre lui, sectionner la paroi pharyngée, muscle et muqueuse. Tandis que l'écarteur, soulevant toujours le cartilage thyroïde, tire ainsi en avant la lèvre antérieure, cartilagineuse, de la plaie pharyngée, des pinces à forcipressure maintiennent en arrière la lèvre postérieure, formée par la tranche musculaire, si bien que l'ouverture bâille et que la cavité se présente largement à la vue et au toucher (fig. 3). L'exploration en est facile; les manœuvres opératoires s'y exécutent aisément (fig. 4).

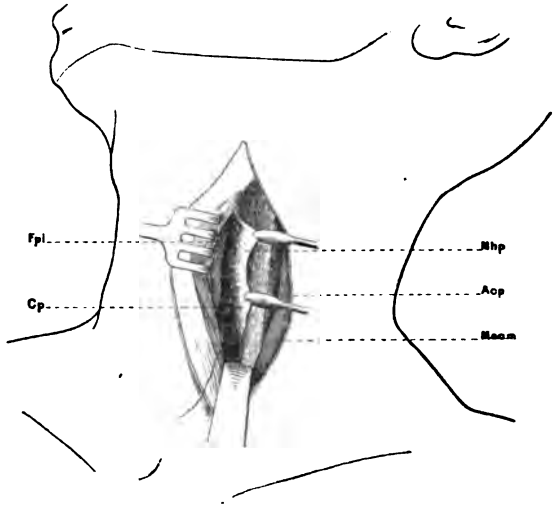

Fig. 3.

Ainsi conduite, cette pharyngotomie latéro-verticale inférieure est une opération simple, comme nous le disions plus haut, et très efficace, puisqu'elle donne beaucoup de jour. Il ne faut pas oublier, cependant, que la section intéresse seulement le tiers inférieur de la paroi pharyngée, qu'elle porte seulement sur le dernier constricteur, que le champ opératoire se développe tout entier au-dessous de l'artère linguale et du tronc veineux thyro-linguo-facial et que, par conséquent, ce n'est pas à cette intervention limitée qu'il faut s'adresser pour l'exérèse des néoplasmes pharyngés dont il est toujours difficile de supputer l'étendue.

A cet égard, et sans parler ici des pharyngotomies péri, sous et transmandibulaires qui s'adressent à une autre région, il est bien certain que l'opération que nous venons de décrire ne saurait être, pour bien des cas, substituée ni à la pharyngotomie sous-hyoïdienne

de Malgaigne, ni à la pharyngotomie trans-hyoïdienne de Vallas, ni surtout à la combinaison de ces deux procédés qu'un de nous emploie d'une manière courante et qui ouvre une si large brèche dans la cavité pharyngée; mais elle est vraiment l'opération de choix pour ce qui concerne l'extraction des corps étrangers du pharynx. Elle nous paraît même applicable, dans un grand nombre de cas, à l'extraction des corps étrangers de l'œsophage. La facilité de cette pharyngotomie rétro-thyroïdienne, la large ouverture qu'elle permet de créer dans la partie inférieure de la cavité pharyngée, l'extrême facilité avec laquelle l'on peut, par la brèche ainsi faite, introduire profondément dans l'œsophage une pince légèrement recourbée, nous font penser que, chez beaucoup de malades au moins, cette opération remplacerait avantageusement l'œsophagotomie cervicale, qui reste, malgré tout, une opération assez délicate, même dans les mains de ceux qui ont eu l'occasion de la pratiquer plusieurs fois [1].

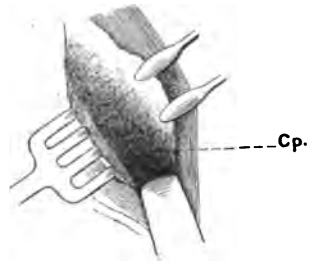

Fig. 4.

Cette pharyngotomie latérale inférieure, qui fut « pratiquée dans un cas par Weeler » (Monod et Vanverts) [2], mais n'a pas été, jusqu'à ce jour, une opération réglée, est considérablement facilitée par la manœuvre sur laquelle nous avons insisté : l'accrochage, le soulèvement et la traction en avant du bord postérieur de la lame thyroïdienne, ce qui permet de faire, à main levée et avec la plus grande facilité, derrière le cartilage, la section de la paroi musculaire et muqueuse du pharynx. Il devient ainsi tout à fait inutile de « se guider sur un cathéter introduit par la bouche », ainsi qu'on a l'habitude de le conseiller théoriquement.

Dans beaucoup d'opérations sur le carrefour aéro-digestif, le chirurgien peut, du reste, simplifier le travail en allant, comme nous venons de l'indiquer, gaffer par derrière la lame du thyroïde. L'un de nous utilisait récemment cette manœuvre pour compléter par une section verticale de la paroi pharyngée une pharyngotomie de Malgaigne qui ne lui permettait pas d'atteindre la limite inférieure

1. Pierre Sebileau, L'œsophagotomie externe appliquée à l'extraction, chez l'enfant, des pièces de monnaie, *Ann. des mal. de l'oreille, du pharynx*, janvier 1903, t. XXIX, p. 1.

2. Ch. Monod et J. Vanverts, *Traité de technique opératoire*, t. II, p. 78, Masson, 1902.

d'un néoplasme et, dans une autre circonstance, en tirait bénéfice au cours d'une laryngectomie totale.

En effet, l'on peut ainsi, si l'on a quelque peine à soulever et à disséquer le larynx de bas en haut, comme dans le procédé de C. Périer, le faire basculer et le séparer d'arrière en avant, en le rasant de très près; cela permet de réduire au minimum la brèche faite dans la paroi pharyngée, ce qui a une grande importance au point de vue de la reconstitution du pharynx et de la restauration fonctionnelle ultérieure.

CONTRIBUTION A L'ÉTUDE
DE LA VAGINALITE SÉREUSE CHRONIQUE

Par le Dr de VLACCOS (Mitylène),

De la Faculté de Paris,
Membre correspondant de la Société de Chirurgie,
Professeur agrégé à l'Université d'Athènes,
Lauréat de la Société française d'Hygiène.

La fréquence des lésions testiculaires dans la vaginalite séreuse chronique a été reconnue telle, en ces dernières années, que, par un phénomène réactionnel fréquent en médecine, l'hydrocèle essentielle a été rejetée du cadre nosologique par la pluralité des auteurs. Si, dans l'immense majorité des cas, l'hydrocèle n'est qu'un syndrome, un épisode des affections orchi-épididymaires, il est néanmoins des cas, pas fréquents il est vrai, où elle existe isolément, et c'est précisément dans ces cas que la vaginalite doit être considérée comme une entité morbide.

Le pathogénie de la vaginalite séreuse chronique est, en effet, plus compliquée qu'on voudrait l'admettre; le chapitre de son étiologie reste toujours ouvert à la discussion, et comme chacun de nous a le droit d'apporter sa contribution aux questions pendantes, nous venons publier le résultat de notre expérience sur ce sujet. Deux observations personnelles de vaginalite tuberculeuse primitive serviront comme argument à notre étude, les voici :

Obs. I. — Homme de trente-huit ans, garçon d'écurie, malingre, à antécédents héréditaires tuberculeux, lui-même avec des poumons suspects, nous consulte le 1er mars 1898 pour une hydrocèle droite qu'il porte depuis sept mois et qui le gêne par son volume qui égale celui d'une orange moyenne. Le malade dit n'avoir jamais ressenti la moindre douleur dans ses bourses; il attribue l'apparition de la tumeur à une longue course à cheval qu'il fit il y a huit mois. Nous lui conseillons la cure sanglante qu'il accepte. Chloroformisation et opération le 6 mars. A l'ouverture de la vaginale et après écoulement d'un liquide séreux, nous trouvons la séreuse couverte de granulations discrètes sur le feuillet viscéral, multiples sur

celui des parois. Aucune communication vagino-péritonéale; le sac est partout clos. Un examen plus approfondi nous montre que les tubercules sont superficiels par places, ailleurs plus profonds, périvasculaires et de tout âge. Le testicule et son épididyme paraissent sains à la palpation; le cordon également; aucune adhérence, point d'induration apparente. Décortication et résection complète de la vaginale. Guérison le 22e jour. Neuf mois après le malade est emporté par une méningite tuberculeuse. Nous obtenons difficilement son testicule droit, que l'examen et les diverses coupes pratiquées nous montrent parfaitement sain, sans trace de modification pathologique quelconque.

Obs. II. — Jeune homme de vingt-cinq ans, marin, soigné à l'âge de treize ans pour une tuberculose du genou droit, éteinte depuis en ne laissant qu'une ankylose, se présente à notre consultation le 27 août 1902, porteur d'une hydrocèle droite, de volume moyen, qui date, dit-il, de dix-huit mois. Son attention fut attirée par le volume que prenait son scrotum. Il consulta un confrère qui, influencé par la constatation de la lésion tuberculeuse ancienne du genou, porta le diagnostic de tuberculose testiculaire avec épanchement et lui conseilla de se faire castrer. Le patient dit n'avoir jamais ressenti aucune douleur. L'examen le plus attentif ne révèle aucune modification apparente dans le volume de la glande; pas d'adhérences scrotales. Nous lui conseillons l'opération de son hydrocèle en rejetant la castration qu'il nous demande avec instance. Opération le 30 août. Rachicocaïnisation avec 15 milligrammes de cocaïne à 2 p. 100. A l'ouverture du scrotum, un liquide citrin s'écoule, 250 gr. environ. La vaginale parfaitement close, sans aucune communication avec le péritoine, présente des lésions tuberculeuses indubitables. Les deux feuillets de la séreuse sont semés de granulations tantôt groupées par places, plus rares, moins confluentes ailleurs et qui saignent au moindre contact. Le testicule et son épididyme paraissent sains à la palpation directe. Aucune induration ou autre lésion apparente pouvant faire soupçonner la participation de la glande. Nous faisons part à notre malade de la nature de son hydrocèle; il réclame toujours la castration immédiate que nous nous voyons obligé et à notre corps défendant, de pratiquer, influencé dans notre décision non seulement par les réclamations du malade, mais aussi par les idées régnantes sur l'origine des vaginalites tuberculeuses. Guérison per primam dix-sept jours après l'opération. L'examen le plus minutieux, des coupes multiples, nous montrent la parfaite intégrité de la glande. Le jeune homme est depuis d'une santé florissante, avec un testicule de moins, mais content.

Ces deux observations nous paraissent des plus concluantes en faveur de l'existence indiscutable de la vaginalite essentielle, autonome, indépendante de toute lésion testiculaire.

Panas[1] est le premier, croyons-nous, qui, dans un mémoire remar-

1. Panas, Sur les causes et la nature de l'hydrocèle vaginale simple, *Archives gén. de méd.*, 1872, 6e série, t. XIX, p. 5.

quable, se fit le défenseur de l'origine testiculaire de toute vaginalite chronique. Kocher[1], de Berne, se rallia à cette théorie, et Reclus[2], dans une leçon d'entraînante éloquence, formula l'aphorisme que : « toute altération de la vaginale nécessite une altération préalable de l'épididyme ». Plus tard, les recherches microscopiques de Ch. Monod et Arthaud[3], celles plus récentes de Pawloff[4], de Schwartz et Terrillon, vinrent à l'appui de la doctrine de Panas.

Cependant cette doctrine, bien que très séduisante et vraie dans la pluralité des cas, n'en est pas moins par trop absolue, et malgré l'autorité qui s'attache aux noms qui l'ont formulée, nous avouons ne pas pouvoir admettre sans appel, en nous basant sur nos deux observations, une théorie qui, excluant la possibilité de l'infection primitive de la séreuse, n'admet que l'origine toujours viscérale des lésions de l'appareil de recouvrement. D'ailleurs une pareille doctrine serait en opposition et avec les observations expérimentales de Strauss[5], de Charrin et H. Claude[6], et avec ce que nous enseigne la théorie du mécanisme de l'infection des séreuses. Que dit, en effet Girode[7] à ce sujet? « L'infection des séreuses est tantôt un accident isolé, qui se lie étroitement à la pathologie du parenchyme correspondant; *souvent aussi la maladie microbienne fait élection sur l'appareil séreux*. La tuberculose granulique, la septicémie pneumococcique, la pyohémie enfin présentent de ces modalités.

Les germes occupent ici la cavité séreuse, vaste fente lymphatique, ou sont infiltrés dans ses parois et dans les radicules lymphatiques correspondantes. » N'est-ce pas très explicite? Nous sommes donc porté à admettre que, si dans la généralité des faits étudiés, si dans la plupart des observations publiées, la vaginalite séreuse chronique s'est montrée symptomatique d'une affection épididymo-testiculaire, traumatique, néoplasique ou infectieuse, il n'est pas moins vrai qu'à côté de ces vaginalites dépendantes, secondaires, il y ait place pour toute une autre catégorie d'hydrocèles autonomes, primitives; et les conditions étiologiques qui favorisent l'appel, la

1. Kocher, Maladies du testicule et de ses enveloppes, *in* Pitha-Billroth, p. 64-65.
2. P. Reclus, Cliniques chirurgicales de l'Hôtel-Dieu, 1888, p. 453.
3. Ch. Monod et Arthaud, Pathologie et structure des petits kystes de l'épididyme, in *Archives de physiologie normale et pathologique*, 1885, V, p. 233.
4. Pawloff. Altération des testicules dans l'âge mûr et dans la vieillesse, *Tribune médicale*, 1894, 8 mars.
5. Strauss, *Archives de méd. expérim. et d'anat. pathologique*, 1re série, t. I, p. 460, 1889.
6. A. Charrin et H. Claude, *Comptes rendus hebdom. des séances de la Soc. de Biologie*, n° 21, p. 646, 1898.
7. Girode, Maladies microbiennes, in *Traité de médecine* de Brouardel et Gilbert, t. I, p. 100, 1895.

fixation et la germination consécutive sur la vaginale des bacilles entraînés sur elle par différentes voies, sanguines ou lymphatiques, sont toutes celles qui diminuent la résistance de la séreuse. Nos deux observations, celles de Goldmann[1], l'important travail de Simonds[2], de Hambourg, sur la tuberculose primitive de la tunique vaginale, de Régnault[3], de Raymond Petit[4], sont très catégorique s sur ce sujet.

Et si Sebileau[5], dans son excellent et très documenté article sur les vaginalites, que nous avons souvent consulté, se fait en principe le défenseur de la doctrine de Panas, il ne peut néanmoins se défendre d'admettre la possibilité de l'existence des vaginalites primitives. Pour nous, si nous ne craignions pas de tomber dans l'excès contraire, nous serions tenté de considérer certaines hydrocèles réputées d'origine blennorragique, comme des vaginalites purement essentielles. Car si les lésions orchi-épididymaires et l'épanchement vaginal sont synchrones, elles sont pourtant loin d'être contemporaines de celui-ci; les accidents inflammatoires de la glande et de son annexe, en régression ou éteints depuis longtemps, ne sauraient, en effet, expliquer l'apparition de l'hydrocèle, cinq, dix et même quinze ans plus tard et l'on serait en droit de se demander si, dans l'étiologie, soi-disant gonococcique, de certaines vaginalites chroniques, les lésions splanchniques anciennes ne joueraient pas tout simplement le rôle de causes prédisposantes. Et c'est pourquoi nous sommes porté à considérer comme encore non prouvée la question de connexion entre l'épididymite gonococcique éteinte et l'hydrocèle chronique.

Tel n'est pas l'avis cependant de tous ceux qui se sont occupés de la question; et Kocher, de Berne, a trouvé que dans 181 cas d'hydrocèle, colligés à la clinique de Baum, et von Langenbeck, 22 fois, c'est-à-dire 12 p. 100, la cause fut une blennorragie éteinte depuis bien longtemps. A. Genzmer souscrit aux conclusions de Kocher, et pour soutenir l'opinion de la connexion causale qui, selon lui, existerait entre l'hydrocèle chronique et l'épididymite éteinte, donne comme exemple analogue le rapport causal qui existe entre une

1. Goldmann, De la tuberculose de la tunique vaginale, *Sem. méd.*, n° 46, p. 404, année 1895.
2. Simonds, *Deutsches Arch. für klin. Med.*, Leipzig, t. XVIII, p. 153, 1882.
3. J. Régnault, Des adhérences de la vaginale testiculaire, in *Gaz. des Hôp.*, n° 87, p. 817, 1892.
4. Raymond Petit, Tuberculose péritonéo-vaginale chez l'enfant, in *Bull. de la Société anat.*, p. 219, 1898.
5. Sebileau, in *Traité de Chirurgie* de Le Dentu et Delbet, t. IX, p. 858 et 860, 1900.

contusion articulaire et l'hydarthrose chronique consécutive. Nous n'entreprendrons pas de réfuter cette manière de voir de Genzmer qui nous semble mal interpréter les faits. Voilà tout ce que nous avions à dire de la pathogénie sur la vaginalite séreuse chronique.

Il nous reste à parler de certaines anomalies de position du testicule dans le sac scrotal et qui doivent avoir pour origine, soit des adhérences inflammatoires séro-viscérales, soit des altérations néoplasiques de la glande même qui, par leur volume et leur poids, influenceraient la statique physiologique de la glande même. Dans une de nos observations que la figure schématique n° 1 représente, le testicule, au lieu d'occuper sa situation classique par rapport au liquide vaginal, se trouvait directement adhérent, fusionné à la séreuse pariétale antéro-latérale.

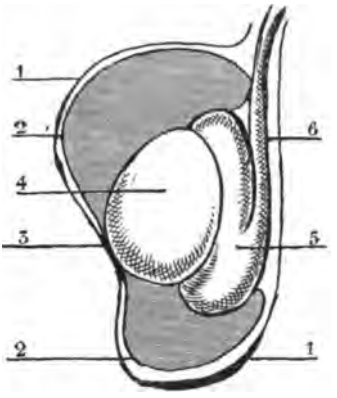

Fig. 1. — 1, scrotum; 2, séreuse pariétale remplie de liquide et formant bissac par l'adhérence du testicule aux parois; 3, zone des adhérences testiculaires; 4, testicule; épididyme; 5, 6, cordon spermatique.

Tandis que dans un autre cas que représente la fig. n° 2, les adhérences vagino-testiculaires n'étaient pas en surface, mais par brides fibro-plastiques entre le testicule atrophié, sclérosé et refoulé à la partie postéro-interne et supérieure du sac, et les parois de celui-ci.

D'ailleurs, toute la surface interne de la vaginale était recouverte de productions couenneuses et il a fallu se livrer à une véritable fouille pour arriver à découvrir parmi ce magma fibrineux les restes du viscère et de son cordon spermatique.

Ces cas et surtout celui de la première disposition, méritent toute l'attention du chirurgien; car, si, non prévenu, l'opérateur s'avisait d'ouvrir franchement le sac, l'incision porterait sur la surface adhérente du testicule même, qui en serait nécessairement blessé. Pareil accident est arrivé à Kocher, de Berne.

Cependant ces dispositions anormales de la glande peuvent être bien souvent diagnostiquées à temps, grâce à une disposition particulière que prennent les enveloppes de l'hydrocèle. Comme la glande est suspendue et ne peut suivre librement, lors d'adhérences, le développement scrotal, il s'ensuit qu'au point même de la fusion inflammatoire, il se fait un tiraillement des tissus, un froncement assez marqué de la surface scrotale en guise de dépression cicatricielle; ce qui nous a fait donner à cette disposition le nom d'hydro-

cèle ombiliquée. Cette disposition aussi marquée (fig. 1 et 2) est rare; mais toujours est-il que lors d'adhérences, la peau des bourses est chagrinée, rétractée par places, au point de faire contraste avec le reste du scrotum qui est tendu, luisant. Cela suffit pour attirer l'attention de l'observateur.

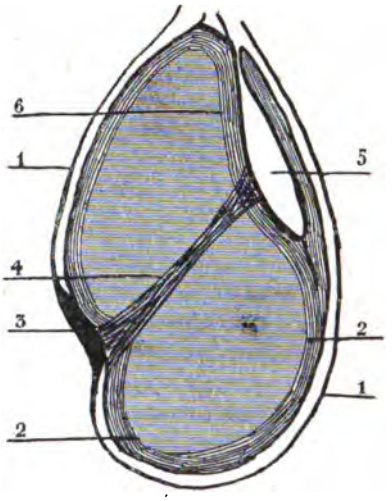

Fig. 2. — 1, enveloppes externes du scrotum; 2, vaginale pariétale épaissie; 3, peau du scrotum rentrée par suite du tiraillement exercé par la bride; 4, bride fibro-plastique; 5, testicule refoulé par le liquide scrotal et atrophié; 6, feuillet viscéral de la vaginale épaissie.

Il nous a encore été donné de rencontrer l'inversion du testicule dans une hydrocèle très probablement symptomatique. Nous connaissons bien peu l'étiologie de cette anomalie testiculaire; néanmoins, dans notre observation, elle était due bien certainement à un kyste de la tête de l'épididyme. La figure 3 ci-contre représente schématiquement cette disposition particulière.

Le kyste, de la grosseur d'une noisette, coiffait la tête de l'épididyme et déséquilibrait par son poids la statique normale de la glande au point de la faire basculer, de l'inverser horizontalement. Très probablement et bien plus souvent que nous le pensons, l'inversion du testicule trouverait dans des faits semblables son explication.

Peu de chose à dire sur le traitement de la vaginalite séreuse chronique. Notre pratique est celle de la plupart des chirurgiens à l'heure actuelle. Sans aller jusqu'à médire de la méthode de l'injection iodée qui nous a donné, lorsque nous y avions encore recours, des guérisons durables, nous croyons que les chirurgiens qui veulent voir clair — et nous sommes du nombre — auront plus volontiers recours à la méthode sanglante, quel que soit le procédé employé. Il est vrai que la méthode est délicate, qu'elle demande une certaine compétence et habileté chirurgicales et que, pratiquée par des mains inexpérimentées et mal outillées, elle conduirait fatalement à des désastres. Toutes ces raisons ont été bien mises en évidence par Reclus dans son apologie en faveur du traitement iodé. Mais trouve-t-on que c'est là un argument contre la méthode sanglante? Et devrait-on, dans l'appréciation de la valeur d'un traite-

ment, tenir compte de l'inaptitude, de la témérité coupable ou de l'audace inqualifiable de certains médecins? Non, assurément. N'est-ce pas la méthode de Volkmann qui nous a permis de mieux étudier la pathogénie de l'hydrocèle, de nous rendre compte des altérations viscérales si fréquentes dans les vaginalites et de traiter opportunément ces lésions?

Depuis Volkmann et Julliard, la méthode sanglante a subi bien des

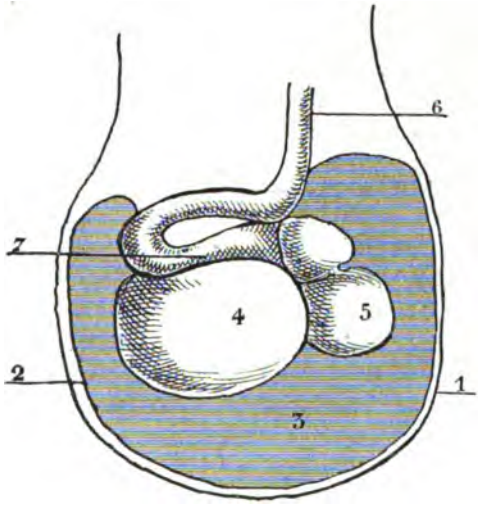

Fig. 3. — 1, enveloppes scrotales; 2, vaginale pariétale; 3, épanchement; 4, testicule inversé horizontalement; 5, kyste de la tête de l'épididyme; 6, cordon spermatique; 7, épididyme.

modifications plus ou moins heureuses, plus ou moins pratiques; nous ne les passerons pas en revue, ce serait trop long. L'incision simple nous a donné d'aussi bons résultats que les procédés plus compliqués de résections partielles ou totales de la séreuse. Mais nous sommes avant tout éclectiques et notre conduite est dictée par les altérations vagino-testiculaires que nous rencontrons.

Dans les cas simples, c'est, à peu de chose près, au procédé du professeur Bloch[1], de Copenhague, que nous donnons la préférence; il nous séduit, nous l'avouons, par sa simplicité et par ses résultats. Longue incision, exstrophie scrotale qui, en extériorisant la vaginale, met sous nos yeux tous les recoins du sac; frottement vif de la surface séreuse et attouchement au chlorure de zinc à 20 p. 100. Suture de toute l'incision sans drain. En somme, presque le procédé de

1. Oscar Bloch, Traitement radical de l'hydrocèle, *Revue de Chirurgie*, p. 150, 1898.

Bloch dans ses grandes lignes, moins son tamponnement et sa suture tardive. Voilà pour les cas simples. Mais lorsque la vaginale altérée, épaissie, réclame l'exérèse, nous supprimons totalement la séreuse malade.

Cette conduite déjà vieille nous a toujours donné pleine satisfaction, tant sous le rapport de l'innocuité que de l'efficacité absolue de la méthode.

PERFORATION DE L'ESTOMAC PAR ULCÈRE

PAR MM.

F. GROSS, et **G. GROSS,**

Professeur de clinique chirurgicale — Chef de clinique chirurgicale
à la Faculté de Médecine de Nancy.

(*Suite* [1].)

B. — *Perforation dans la grande cavité péritoneale. Laparotomie. Recherche et suture de la perforation.*

1. *Anesthésie.* — L'*anesthésie locale* à la cocaïne n'est applicable que dans des cas exceptionnels. Woelfler[2] y eut recours dans une intervention *in extremis.*

L'opération est souvent délicate, exige parfois des manœuvres complexes; elle peut être longue. L'*anesthésie générale* par le chloroforme ou l'éther est nécessaire.

Si l'on intervient pendant la période du choc, chez des malades en collapsus, chez lesquels le pouls est petit, misérable, le cœur fonctionne mal, l'éther mérite peut-être la préférence.

2. *Incision.* — La lésion siégeant dans la région sus-ombilicale, l'incision de l'abdomen sera faite sur la ligne médiane, entre l'appendice xiphoïde et l'ombilic. Keen[3] a fait une incision parallèle au rebord costal gauche pour atteindre le cardia. L'incision médiane donnera toujours le plus de jour pour explorer l'estomac.

Elle doit être suffisamment longue pour permettre la recherche et la mise à découvert de la région stomacale lésée, ainsi que les manœuvres de la suture et du nettoyage de la cavité péritonéale. En cas de besoin, on la prolongera vers en bas, ou encore on fera un débridement en dehors, à droite ou à gauche, ou même des deux

1. Voir le numéro de mai 1904.
2. Woelfler, in Schloffer, *Beiträge f. klin. Chir.*, t. 32, 1902, p. 310 [obs. 350].
3. Keen et Tinker, *The Philadelphia med. Journal,* 1898, I, p. 1104, in Terrier et Hartmann, *Chirurgie de l'estomac,* p. 362.

côtés à la fois à travers les muscles droits, comme plusieurs chirurgiens l'ont fait[1].

Dans les cas de diagnostic douteux, de péritonite généralisée, l'incision parfois a été faite d'abord au-dessous de l'ombilic pour être ultérieurement agrandie vers en haut. Waitz[2] dut inciser de l'appendice xiphoïde au pubis.

Dans des cas où l'on crut d'abord à une appendicite, Griffiths[3], Huntington[4], Woelfler[5] firent l'incision classique latérale dans la région iléo-cæcale. Elle a suffi à Huntington pour rechercher la perforation stomacale. Griffiths a ajouté une deuxième incision sur la ligne médiane. Woelfler l'a prolongée vers en haut à travers le muscle droit pour regagner ensuite la ligne médiane. Sonnenburg[6] est d'avis qu'en cas de péritonite généralisée, il convient toujours de commencer par une incision dans le flanc, le foyer primitif étant souvent d'origine appendiculaire; il recommande de procéder de la sorte lors même que la péritonite serait de cause autre. L'incision latérale sera toujours éminemment favorable pour le drainage ultérieur.

3. *Recherche de la perforation.* — Deux cas peuvent se présenter : nous trouvons immédiatement toutes les preuves de la perforation; elles peuvent, au contraire, manquer.

Dans les cas types de perforation gastrique de la paroi stomacale antérieure, le chirurgien constate, aussitôt le ventre ouvert, la présence des produits gastriques épanchés dans la cavité péritonéale. Ce sont d'abord des gaz ordinairement inodores; s'ils présentent une odeur fécaloïde, la perforation siégera plutôt sur l'intestin. Les gaz peuvent être mélangés à du liquide. S'il proviennent de l'estomac, celui-ci peut aussi être sans odeur; d'ordinaire son origine se reconnaît facilement à l'odeur acide, spéciale, et au mélange de matières alimentaires.

Dans les cas douteux, où la laparotomie ne serait pratiquée tout d'abord que dans un but d'exploration, la nature de l'épanchement précise ainsi le diagnostic et légitime l'intervention. Il est une observation de Hahn[7], où, croyant à un appendice

1. Brenner, *loc. cit.* [obs. 68].
2. Waitz, *Deutsche Zeitsch. f. Chirurgie*, t. 54, 1900, p. 589 [obs. 263].
3. Griffiths, Perforated gastric ulcer with note of two cases after operations, *British med. Journal*, 1900, I, p. 572 [obs. 219].
4. Huntington, Surgery of gastric ulcer, *Annals of Surgery*, 1900, avril, p. 458, [obs. 234].
5. Woelfler, *loc. cit.* [obs. 350].
6. Sonnenburg, 26e Congrès des chirurgiens allemands, 1897, *Centrb. f. Chir.*, 1897, n° 28, supp., p. 65; *Revue de Chir.*, 1898, p. 89.
7. Hahn, *Deut. med. Woch.*, 1902, V, p. 115 [obs. 337 bis].

perforé, ce chirurgien incisa la région iliaque; trouvant un épanchement de liquide sans odeur, il reconnaît l'erreur et va aussitôt à la recherche de la perforation de l'estomac.

Le chirurgien épongera, essuiera avec précaution les parties souillées, en protégeant la cavité abdominale au fur et à mesure. Il se peut qu'en suivant le trajet de l'épanchement, on soit directement conduit vers le siège de la perforation. Souvent on voit sourdre le liquide stomacal, au fur et à mesure qu'on l'enlève, dans la direction où il faut chercher la perforation. La quantité de liquide peut être telle qu'il faut parfois se hâter de trouver l'orifice et de l'oblitérer pour s'opposer à l'issue d'une plus grande quantité de liquide gastrique dans le champ opératoire.

Une série de difficultés peuvent se rencontrer dans la recherche de la perforation.

Une première difficulté provient de la distension de l'intestin, de l'estomac même. Si la perforation date déjà d'un ou plusieurs jours, qu'il y ait péritonite commençante ou plus ou moins avancée déjà, la distension de l'intestin peut être considérable. Il est des cas où le chirurgien dut le ponctionner. Woelfler[1] ponctionna l'intestin grêle chez un malade auquel il avait fait une incision sous-ombilicale avec l'idée de rechercher l'appendice. Heussner[2], chez un de ses opérés fit jusqu'à cinq ponctions sur l'intestin et une sur l'estomac.

Une deuxième difficulté, qui peut s'opposer à la recherche de la perforation, provient des adhérences. Lorsqu'elles sont récentes, il est facile de les libérer, et Weir et Foote[3] recommandent de le faire, car elles peuvent recouvrir sans l'oblitérer l'orifice de la perforation. Les adhérences anciennes sont plus gênantes. Elles peuvent fixer l'estomac, comme dans un cas de Moore[4] et empêcher de l'attirer en dehors, d'atteindre et de mettre à découvert la région lésée, notamment le cardia. Elles peuvent aussi cacher la perforation. Il sera toujours sage de ne les décoller qu'avec prudence pour ne pas déterminer une déchirure de la paroi stomacale même, comme cela pourrait bien être arrivé à Braun[5], ou encore pour ne pas rompre, sans précaution préalable, une collection, un abcès qu'elles pourraient masquer. Barling[6] rend attentif au fait. Parfois les adhé-

1. Woelfler, *in* Schloffer, *loc. cit.* [obs. 351].
2. Heussner, *in* Kriege, *loc. cit.* [obs. 13].
3. Weir et Foote, *Centralblatt f. Chir.*, 1896, p. 977.
4. Moore, A case of perforated gastric ulcer, *Lancet*, 1900, II, p. 1496 [obs. 251].
5. Braun, Ueber den Verschluss eines perforirten Magengeschwurs, *Centralblatt f. Chir.*, 1897, p. 739. [obs. 93].
6. Barling, *British med. Journal*, 1895, p. 1798, *Centr. f. Chir.* 1895, p. 1048 [obs. 19 et 20].

rences ont été tellement solides que tout en indiquant le siège de la perforation, on ne put les détacher, comme cela s'est présenté dans un cas d'Angerer[1]. Il est des observations cependant où des adhérences même avec le foie ou le pancréas ont pu être libérées et où la perforation ainsi découverte a pu être suturée; exemples : deux observations de Brenner[2].

Avec ou sans adhérences récentes ou anciennes, la perforation peut être cachée sous le foie, qu'il importera de bien récliner, comme Michaux[3] le recommande. Elle peut être haut située vers le cardia et difficilement accessible.

Les perforations les plus difficiles à atteindre sont celles de la paroi postérieure de l'estomac.

Leur symptomatologie étant obscure, leur diagnostic est difficile, et il arrive, chez des malades ayant présenté tous les signes d'une perforation gastrique aiguë, lorsque l'ulcère perforé est situé sur la face postérieure, qu'au premier abord la laparotomie paraît négative et le diagnostic erroné. Si, chez de pareils malades, après ouverture du ventre, les premiers signes révélateurs, épanchement de gaz et de produits gastriques liquides, exsudats péritonéaux, manquent, il faut toujours songer à une perforation de la paroi postérieure et examiner si, derrière l'épiploon gastro-hépatique ou gastro-côlique, on ne découvre rien d'anormal.

C'est sans doute pour avoir omis cette précaution qu'Adamson et Renton[4] ont eu la surprise, après une laparotomie exploratrice négative, de trouver, à l'autopsie de leur opéré, une perforation de la paroi postérieure avec abcès sous-phrénique.

D'ailleurs, même dans les cas de perforation située à la paroi antérieure, l'exploration de l'arrière-cavité peut être utile. Brentano[5], Barker[6] recommandent de toujours la faire. Jaboulay[7], dans une de ses opérations faite pour un ulcère perforé de la petite courbure, aperçut des bulles de gaz derrière l'épiploon gastro-hépatique. A l'autopsie, il reconnut un abcès sous-phrénique en communication avec l'arrière-cavité.

Explorer et atteindre la face postérieure de l'estomac sera toujours difficile. Trois voies sont possibles pour ce faire. Ander-

1. Angerer, *in* Rosenberg, Ueber Ulcus rotondum Ventriculi mit Perforation durch die Bauchwand, Dissert. Inaug., Munchen, 1901 [obs. 323].
2. Brenner, *Wien med. Wochenschrift*, 1896, n° 48 [obs. 67 et 68].
3. Michaux, *loc. cit.*, p. 229.
4. Adamson et Renton, *British med. Journ.*, 1897, 1er août [obs. 88].
5. Brentano, *loc. cit.*
6. Barker, *Centralblatt f. Chir.*, 1901, p. 333.
7. Jaboulay, *in* Viannay, *loc. cit.* [obs. 261].

son[1], Barker[2], Ferguson[3] ont traversé le petit épiploon, comme Richardson[4] d'ailleurs le conseille. L'exploration digitale, d'après cet auteur, permettrait parfois de diagnostiquer un ulcère de la face postérieure avant même d'ouvrir le petit épiploon. Parker[5] et Maclaren[6] ont traversé l'épiploon gastro-côlique. Bush[7] a incisé le mésocôlon. Willis[8], ne trouvant pas la perforation, que la présence de liquide et de gaz dans la cavité péritonéale lui indiquait, incisa l'estomac au niveau de la grande courbure et découvrit ainsi une perforation presque imperceptible de la paroi postérieure. Nous ne pensons pas toutefois que l'exemple soit à imiter.

L'examen méthodique des deux parois stomacales s'impose encore en raison de la possibilité d'une deuxième perforation et d'ulcères multiples. Il faut donc examiner la paroi postérieure en la mettant à découvert à travers le mésocôlon, comme pour faire la gastroentérostomie transmésocôlique par le procédé de v. Hacker. Forgue et Jeanbrau[9] recommandent pour atteindre la paroi stomacale postérieure, de traverser l'épiploon gastrocôlique.

Il est des cas où, malgré les recherches les plus minutieuses, la perforation n'a pu être trouvée.

D'après Michaux, la difficulté proviendrait souvent de ce que l'incision des parois a été trop petite et que le chirurgien ne s'est pas donné assez de jour. Barling[10], Adamson et Renton[11], Wahl[12], Shermann[13], Mauclaire[14] n'ont découvert des perforations qu'à l'autopsie.

Wahl avait non seulement cherché sur la paroi antérieure, mais encore sur la paroi postérieure à travers l'épiploon gastro-côlique; à l'autopsie, l'ulcère perforé fut trouvé dans une adhérence avec le foie. Dans le cas d'Adamson et Renton, l'ulcère perforé siégeait sur la paroi postérieure, dans une adhérence entre le cardia et le diaphragme.

1. Anderson, *Lancet*, 1899, I, p. 902 [obs. 168 bis].
2. Parker, *Lancet*, 1896, II, p. 1583 [obs. 59 à 65].
3. Ferguson, *British med. Journal*, 1901, II, p. 1144 [obs. 276].
4. Richardson, *loc. cit.*, p. 927.
5. Barker, *Lancet*, 1901, I, p. 252.
6. Maclaren, *Lancet*, 1899, II, p. 1044 [obs. 194].
7. Bush, *Brit. med. Journ.*, 1898, II, p. 1407 [obs. 121].
8. Willis, *Clinical Society of London*, 8 décembre 1899; *Gazette hebd. de Méd. et de Chir.*, 1899, p. 1225 [obs. 215].
9. Forgue et Jeanbrau. Plaies de l'estomac par armes à feu. *Revue de Chirurg.*, 1903, n° 12, p. 801.
10. Barling, *British med. Journal*, 1892, I, p. 316 [obs. 18].
11. Adamson et Renton, *British med. Journal*, 1897, I, 31 août [obs. 87].
12. Wahl, *in* Nissen, *Centralblatt f. Chir.*, 1891, p. 423 [obs. 10].
13. Shermann, *Deutsche med. Wochenschr.*, 1899, p. 122 [obs. 207].
14. Mauclaire, *in* Croisier, *Bull. Soc. anat.*, 1899, p. 431 [obs. 186].

Le fait de ne pas pouvoir trouver une perforation est toujours une éventualité grave. L'échec opératoire prédit en général une issue fatale.

Il existe bien une observation de Rice [1], deux observations de Bell et de Bickersteth [2] dans lesquelles il est dit que ces chirurgiens ont trouvé dans l'abdomen des gaz et du liquide trouble qu'ils ont considérés comme des signes certains de l'existence d'une perforation gastrique ou duodénale, qui n'a pu être trouvée, et les opérés ont guéri. Mais nous serions assez disposés à admettre chez eux l'hypothèse, émise par Barker [3], d'une perforation de dimension minime, rapidement cicatrisée, avec développement secondaire de gaz dans le péritoine.

On peut encore ne pas trouver la perforation dans le cas où, pressé par l'état général du malade qui oblige à hâter les recherches, l'on ne peut y mettre la minutie nécessaire et où il faut fermer hâtivement le ventre.

Les difficultés de ce genre se présentent lorsque les malades arrivent trop tard chez le chirurgien et que les accidents de péritonite généralisée sont trop avancés.

Restent les erreurs de diagnostic lorsque la laparotomie a été entreprise sans qu'on ait songé à la perforation gastrique et que l'on a cru à une appendicite, à une obstruction intestinale, ou à une perforation de quelque autre organe.

Rappelons enfin les cas où, le diagnostic de perforation accepté, la laparotomie est venue démontrer qu'il n'en était rien. Si l'examen attentif des deux faces de l'estomac ne montre aucune lésion, il faut faire l'exploration méthodique du reste de la cavité abdominale. Certaines lésions de l'intestin, de l'appendice, même des organes génitaux de la femme, peuvent exceptionnellement présenter des symptômes qui simulent la perforation de l'estomac. A mesure que les éléments du diagnostic de l'ulcère gastrique perforé se préciseront et seront mieux connus, ces erreurs de diagnostic disparaîtront.

4. *Suture de la perforation.* — La perforation étant reconnue, il faut la préparer pour la suture; pour cela, la mettre à découvert, le mieux possible, en attirant l'estomac. L'écoulement des produits gastriques peut se prolonger pendant la manœuvre et continuer à salir le champ opératoire. On épongera et essuiera avec des compresses aseptiques les parties souillées jusqu'à ce qu'elles soient

1. Rice, *Lancet*, 1901, p. 248 [obs. 314].
2. F. Brunner, *loc. cit.*, p. 165.
3. Barker, *Centralblatt f. Chir.*, 1901, p. 333.

bien propres. Certains chirurgiens se servent de compresses imbibées de solutions antiseptiques, ce qui est en général inutile.

Il est des cas où l'estomac ayant contenu une quantité notable de liquide, on a été obligé de le vider. Barker[1] s'est contenté de simples pressions. Maunsell[2] a vidé l'estomac à l'aide d'une sonde introduite par la perforation. Nous ne saurions conseiller de procéder au lavage de l'estomac avant l'opération, ainsi que Braun[3] l'a fait; il est vrai qu'il ne s'agissait pas dans son cas d'une perforation librement ouverte dans la cavité péritonéale.

Nous ne voyons également qu'inconvénient à pratiquer le lavage après la suture de l'orifice, comme l'a fait Weir[4].

Le but doit être la *suture* de l'orifice. Les autres modes de traitement indiqués[5] ne sauraient être que des opérations d'exception. La suture peut se faire *directement*, ou après *excision* de l'ulcère.

A priori il semblerait préférable de se renseigner sur l'étendue de la lésion, au besoin par une incision, comme le fit Beck[6], et d'exciser l'ulcère comme le recommande Brunner[7]. Ce serait le moyen de faciliter l'oblitération de l'orifice, dans les cas où les bords en sont friables ou indurés au point d'empêcher l'application des points de suture. Ce serait encore le moyen, comme le font remarquer Körte et Herzfeld[8], d'éviter les accidents ultérieurs dus à la lésion première, qu'on a parfois observés. Ainsi Barker[9] cite un cas de mort par hémorragie survenue après l'opération et provenant de l'ulcère, accident qu'on aurait évité, selon lui, si l'excision avait été pratiquée. Pepper[10], après la suture simple d'un ulcère perforé, vit une nouvelle perforation se produire en un autre point du même ulcère. Il est certain néanmoins que l'excision de l'ulcère complique l'opération. Elle exige d'ailleurs plusieurs conditions sur lesquelles Richardson[11] a insisté et qui se trouvent rarement associées, telles que facilité d'accès, peu d'étendue de l'ulcère, intégrité des parties voisines.

1. Barker, *Lancet*, 1896, II, p. 1583.
2. Maunsell, *Brit. med. Journal*, 1901, I, p. 692.
3. Braun, *loc. cit.* [obs. 93].
4. Weir, *Med. News*, 1896, p. 449.
5. Brun, Traitement chirurgical de la péritonite aiguë généralisée consécutive à l'ulcère perforé de l'estomac, Thèse Lyon, 1900, n° 28.
6. Beck, *Beit. zur klin. Chir.*, t. 34, 1902, p. 130 [obs. 333].
7. F. Brunner, *loc. cit.*, p. 204.
8. Körte et Herzfeld, *Archiv. f. klin. Chir.*, t. 63, 1901, p. 19.
9. Barker, *Centralblatt f. Chir.*, 1901, p. 333 [obs. 174 à 181].
10. Pepper, *in* Gould, *British med. Journal*, 1895, n° 1764, p. 859; *Cent. f. Chir.*, 1895, p. 304.
11. Richardson, *loc. cit.*, p. 930.

Schuchardt[1] rejette l'excision parce qu'elle prolonge l'opération; Weir et Foote[2] la déconseillent. Mikulicz[3] la croît inutile et ne l'emploie que si elle est facile. Barling[4] n'y a recours que si les bords de l'ulcère sont friables et que les fils de suture coupent et déchirent, ou si les bords sont épais, indurés et que l'application des points de suture devient impossible. Kiefer[5] et Waitz[6] ont été forcés d'exciser l'ulcère pour ces raisons. Swain[7] a excisé un ulcère perforé parce que le renversement des bords était impossible, en raison de leur rigidité. Page[8] a fait le grattage des bords; Ogston[9] les a cautérisés; Mc Cosh[10], Roux[11] les ont avivés. L'excision sera toujours à éviter au cas où l'ulcère siège au voisinage du pylore ou du cardia, car il pourrait en résulter un rétrécissement des orifices, ainsi que l'a démontré une autopsie de Thompson[12].

L'excision est impraticable lorsque le temps presse et que le chirurgien est obligé de hâter son opération en raison de l'état de collapsus du malade.

Quant à la suture de l'orifice, elle a été faite avec quelques variantes. La pratique la plus simple consiste à inverser les bords et à enterrer l'ulcère par des points de Lembert, comme l'ont fait Michaux[13], Richardson[14], et comme le conseille Hartmann[15], ou par un surjet, comme le propose Lejars[16]. Souvent on a fait deux plans de sutures : une suture simple et une suture de Lembert; ou deux rangs de points de Lembert, comme le conseillent Lennander[17], Michaux[18], Maunsell[19] et autres. Dans quelques cas spéciaux, celui de Jones[20] par exemple, la première suture fut faite en bourse.

1. Schuchardt, *Archiv f. klin. Chir.*, t. 50, 1895, p. 615.
2. Weir et Foote, *Centralblatt f. Chir.*, 1896, p. 977.
3. Mikulicz, *Centralblatt f. Chir.*, 1897, n° 28, suppl., p. 69.
4. Barling, *British med. Journal*, 1895, n° 1798, *Centralblatt f. Chir.*, 1895, p. 1048.
5. Kiefer, *Munch. med. Wochen.*, 1900, n° 24, p. 837 [obs. 236].
6. Waitz, *Deutsche Zeit. f. Chir.*, t. 54, 1900, p. 589 [obs. 263].
7. Swain, *The Lancet*, 1894, II, p. 22 [obs. 37].
8. Page, *The Lancet*, 1894, I, p. 733 [obs. 79].
9. Ogston *in* F. Brunner, *loc. cit.* p. 166.
10. Mc Cosh, *Centralblatt f. Chir.*, 1897, p. 923; *Revue de Gynécol. et Chir. abd.*, 1897, p. 941 [obs. 103, 104].
11. Roux, *in* Ackermann, *loc. cit.* [obs. 58].
12. Thompson, *Lancet*, 1899, II, p. 11 et p. 486 [obs. 83].
13. Michaux, *loc. cit.*, p. 230.
14. Richardson, *loc. cit.*, p. 930.
15. Hartmann, *in* Terrier et Hartmann, *loc. cit.*, p. 362.
16. Lejars, Chirurgie d'urgence, p. 395.
17. Lennander, *loc. cit.*, p. 98.
18. Michaux, *loc. cit.*, p. 230.
19. Maunsell, *British med. Journal*, 1901, I, p. 692.
20. Jones, *British med. Journal*, 1902, II, p. 1701 [obs. 192].

Le fil employé a été la soie; comme en toute circonstance analogue, la suture doit être appliquée sans tension. D'après F. Brunner[1], la suture simple aurait donné sur 33 cas, 16 succès, soit 48,48 p. 100, et la suture à étages sur 129 cas, 77 succès, soit 59,84 p. 100. Sur 85 cas où le mode de suture n'a pas été indiqué, ont été notées 43 guérisons, soit 50 p. 100. Le procédé de suture ne semble donc pas avoir grande importance. Par contre, le sens dans lequel on applique les sutures n'est pas indifférent. Lorsque l'ulcère siège au voisinage du pylore ou du cardia, la réunion dans le sens parallèle à l'axe longitudinal de l'estomac pourrait exposer à un rétrécissement consécutif.

Il sera souvent indiqué de renforcer et de protéger une suture douteuse par l'épiploon que l'on fixera par-dessus. Roux[2] recommande la précaution comme sage. Lennander[3], Ferguson[4], Horrochs[5], Wilson[6], Wallis[7], Rioblanc[8] y ont eu recours.

Dans un cas difficile où le rapprochement des bords de la perforation et la suture ont été impossibles, Braun[9] a utilisé l'épiploon pour recouvrir directement la perforation.

Bennett[10], Dalgren[11] se sont servis de l'épiploon pour oblitérer la perforation en l'y enfonçant comme un bouchon. Power[12], dans un cas où les sutures de Lembert ne tenaient pas, a fixé l'épiploon sur la perforation, puis réuni l'estomac par-dessus. Lund[13], dans un cas de perforation dans le voisinage du pylore, a renforcé le premier plan de suture en réunissant encore l'estomac au duodénum.

Il est des cas rares où la suture est *inutile*; ce sont ceux où l'on trouve la perforation recouverte par des adhérences qu'il peut être sage de ne pas détacher, comme Rice[14] l'a fait, ou que l'on remet en place pour recouvrir l'ulcère, comme Moore[15] a jugé utile de le faire.

Il en est d'autres où la suture est *impossible*. La perforation peut être trop difficilement accessible, soit à cause du météorisme,

1. F. Brunner, *loc. cit.*, p. 167.
2. Roux, *in* Ackermann, *loc. cit.*, p. 40.
3. Lennander, *loc. cit.* [obs. 140].
4. Fergusson, *British med. Journal*, 1901, II, p. 1144 [obs. 276].
5. Horrochs, *British med. Journal*, 1901, I, p. 697 [obs. 282].
6. Wilson, *British med. Journal*, 1901, I, p. 1270 [obs. 330].
7. Wallis, *Lancet*, 1898, II, p. 1476 [obs. 167].
8. Rioblanc, *Lyon médical*, 1898, n° 50, p. 483 [obs. 155].
9. Braun. *Centralblatt f. Chir.*, 1897, p. 739 [obs. 93].
10. Bennett, *Lancet*, 1894, II, p. 21 [obs. 66].
11. Dalgren, *Sammlung klinischer Vorträge*, nouvelle série, n° 354, 1903 [obs. 377].
12. Power, *British med. Journal*, 1901, I, p. 705 [obs. 313].
13. Lund, *in* Brunner, p. 168.
14. Rice, *Lancet*, 1901, I, p. 248 [obs. 314].
15. Moore, *Lancet*, 1900, II, p. 1496 [obs. 251].

soit à cause de la situation profonde de la partie lésée, comme cela a été le cas pour des perforations observées par Heaton[1], Delore[2], Mouisset[3]. La suture peut être impossible en raison de la friabilité ou de l'épaississement des bords de la perforation; la difficulté s'est présentée dans les opérations de Prichard[4], Mackay[5], Villard et Gauthier[6]. Enfin, il a été impossible d'appliquer une suture dans des cas où le temps a manqué, en raison de l'état de collapsus grave du malade qui a forcé le chirurgien à terminer son opération le plus vite possible.

Lorsque la suture est impossible ou que le temps presse, le mieux est de suivre le conseil de Le Dentu[7], de faire le *tamponnement* de la cavité abdominale au voisinage de la perforation, et de drainer largement. On isole ainsi la cavité péritonéale et on favorise la formation des adhérences qui devront oblitérer ultérieurement la perforation. Il peut toutefois s'en suivre une fistule gastrique, comme dans les cas de Wœlfler[8], et une suppuration prolongée.

Malgré ces complications, la guérison se fait le plus souvent. Elle est notée chez les opérés de Wœlfler, de Shermann[9], de Villard et Gauthier[10], de Beck[11], celui de Hartmann[12], chez lequel elle put être vérifiée au bout de trois ans et demi. F. Brunner[13] a réuni 15 cas de perforations traitées par le tamponnement, et noté 12 fois la guérison.

C'est encore dans des cas de friabilité de la paroi stomacale empêchant toute suture ou de nécessité de terminer le plus rapidement possible l'opération, que les chirurgiens ont parfois eu recours à la *fixation de la zone perforée à la paroi abdominale* ou *au drainage de l'estomac*.

Hæberlin[14], Parsons[15], Maurice[16], Paul[17], Villard[18] ont suturé la

1. Heaton, *British med. Journal*, 1902, I, p. 591; II, p. 96 [obs. 339].
2. Delore, *Lyon médical*, 1899, 28 mai, p. 125 [obs. 188].
3. Mouisset, *Lyon médical*, t. 64, 1890, p. 516 [obs. 9].
4. Prichard, *British med. Journal*, 1900, II [obs. 252].
5. Mackay, *Lancet*, 1901, II, p. 470 [obs. 304].
6. Villard et Gauthier, *Province médicale*, 1901, n° 15 [obs. 327].
7. Le Dentu, *Bulletin de l'Académie de Médecine*, 4 mai 1897, p. 541.
8. Wœlfler, *in* Schloffer, *loc. cit.*, p. 376 [obs. 352].
9. Shermann, *Deut. med. Wochenschrift*, 1899, n° 19, Suppl., p. 122 [obs. 207].
10. Villard et Gauthier, *loc. cit.* [obs. 327].
11. Beck, *Beiträge zur klin. Chir.*, t. 34, 1902, p. 130 [obs. 334].
12. Hartmann, *in* Terrier et Hartmann, p. 362 [obs. 72].
13. F. Brunner, *loc. cit.*, p. 170.
14. Hæberlin, *Centralblatt f. Chir.*, 1901, p. 606 [obs. 280].
15. Parsons, *Sem. méd.*, 1892, p. 200 [obs. 16].
16. Maurice, *Lancet*, 1894, I, p. 1373 [obs. 30].
17. Paul, *Lancet*, 1895, II, p. 34 [obs. 47].
18. Villard et Gauthier, *Province médicale*, 1901 [obs. 327].

perforation à la paroi abdominale; Haward[1], Richardson[2] ont drainé l'estomac; Hartmann[3] a placé 3 gros drains contre la perforation. Sauf dans les cas de Villard et de Paul, ces pratiques n'ont pas réussi à sauver les opérés.

Le Dentu repousse absolument le drainage de la perforation comme propre à empêcher ou à retarder le rapprochement des bords de la solution de continuité. Il repousse également la fixation de la zone perforée à la paroi abdominale, de manière à établir une fistule stomacale, sauf dans les cas où la perforation siégerait au voisinage de la grande courbure et où la friabilité de la paroi rendrait les sutures trop dangereuses.

Michaux[4], de même, n'admet le drainage de la perforation qu'à titre exceptionnel.

Des indications spéciales se sont parfois présentées. Dans des cas d'ulcères perforés situés dans le voisinage du pylore rétréci, Keetly[5] pratiqua la pylorectomie; Maunsell[6] et Hahn[7], la pyloroplastie; Capanin[8] fit précéder la suture de la perforation de l'opération de Loreta. Terrier[9], trouvant des adhérences étendues, fit la gastro-entérostomie antérieure précôlique. Brentano[10], dans un cas où la suture rétrécissait le pylore, exécuta la gastro-entérostomie postérieure. Braun[11] fit de même dans un cas où il ne réussit à fermer l'orifice autrement qu'en fixant l'épiploon par-dessus la perforation. Tuffier[12], dans un cas d'ulcère perforé très large avec adhérences à la face inférieure du foie, eut également recours à la gastro-entérostomie.

Garré[13], pour remédier à la perforation d'un ulcère gastrique dans le côlon, fit une gastroplastie et une entéro-anastomose. Chez un autre de ses malades, l'ulcère perforé avait pénétré jusqu'au muscle droit de l'abdomen et la résection d'une portion de la paroi stomacale fut nécessaire

Dans des cas d'ulcères perforés siégeant au point rétréci d'un

1. Dickinson et Haward, *British med. Journal*, 1893, I, p. 118 et 952.
2. Richardson, *loc. cit.*
3. Hartmann, *in* Terrier et Hartmann, p. 364 [obs. 189].
4. Michaux, *loc. cit.*, p. 230.
5. Keetly, *Lancet*, 1902, I, p. 884 et 971 (in Brunner, p. 172).
6. Maunsell, *British med. Journal*, 1901, I, p. 692 [obs. 307].
7. Hahn, *Deutsche med. Wochen.*, 1902, Supp., p. 115 [obs. 337].
8. Capanin, *Centralblatt f. Chir.*, 1899, p. 252 [obs. 124].
9. Terrier, *in* Terrier et Hartmann, *loc. cit.*, p. 177 [obs. 208, 209].
10. Brentano, *Centralblatt f. Chir.*, 1903, p. 203 [obs. 356].
11. Braun, *Centralblatt f. Chir.*, 1897, p. 739 [obs. 93].
12. Tuffier, *Bulletins de la Société anatomique*, 1897, p. 300 [obs. 115].
13. Garré, *Munch. med. Woch.*, 1898, n° 27, p. 1165.

estomac biloculaire, Maunsell[1] fit la gastroplastie et Hahn[2] une gastrectomie partielle.

5. *Toilette du péritoine.* — Faire la toilette la plus minutieuse du péritoine est indispensable. L'attention ne doit pas uniquement porter sur les régions qui ont été directement touchées par les produits épanchés, mais aussi sur les régions éloignées que l'on peut se croire autorisé à considérer de prime abord comme intactes. Lennander[3], Brentano[4], Barker[5] et la plupart des chirurgiens qui ont eu à traiter des malades atteints d'ulcère gastrique perforé recommandent de ne jamais omettre d'explorer les espaces sous-diaphragmatiques, afin d'éviter la formation ultérieure d'abcès dans ces régions. Anderson[6], dans une de ses opérations, a trouvé des parcelles alimentaires dans l'espace sous-phrénique droit.

Morison[7] est d'avis qu'il faut explorer la cavité péritonéale jusque dans le pelvis; il a perdu de pelvi-péritonite, le neuvième jour après l'intervention, un de ses malades qu'il avait opéré de très bonne heure, deux heures après la perforation. Ces recommandations sont d'autant plus utiles que l'intervention aura lieu plus tardivement.

Faut-il s'en tenir au nettoyage à sec, avec des compresses et des tampons stériles, aseptiques, ou faut-il avoir recours au lavage du péritoine?

Avec Le Dentu[8], la plupart des chirurgiens, Barker[9], Beck[10], Schuchardt[11], Wallis[12], entre autres, donnent la préférence au nettoyage à sec. Le grand reproche à faire au lavage est qu'il favorise la diffusion des germes. Wallis croit même pouvoir donner comme un argument à l'appui, qu'il lui a semblé que le lavage exposait à la formation secondaire d'abcès sous-phréniques. Beck a l'impression que le lavage péritonéal serait toujours suivi d'un état de choc, principalement vers la fin de l'opération, tandis que le nettoyage à sec ne déterminerait qu'une irritation mécanique

1. Maunsell, *British med. Journ.*, 1901, I, p. 692 (d'après F. Brunner, p. 172).
2. Hahn, *Deutsche med. Wochenschrift*, 1902, Supp., p. 115 [obs. 337 ter].
3. Lennander, *loc. cit.*, p. 99.
4. Brentano, *loc. cit.*, p. 204.
5. Barker, *loc. cit.*
6. Anderson, *Lancet*, 1897, II, p. 1109 [obs. 90].
7. Morison, *Centralblatt f. Chir.*, 1895, p. 305 [obs. 44]
8. Le Dentu, *loc. cit.*
9. Barker, *Lancet*, 1896, II, p. 1583.
10. Beck, *Beitr. z. klin. Chir.*, t. 34, 1902, p. 123.
11. Schuchardt, *Archiv f. klin. Chir.*, 1895, t. 50, p. 615.
12. Wallis, *Lancet*, 1898, II, p. 1476.

passagère et partielle du péritoine, avec manifestations réflexes moindres sur le pouls et le cœur.

Waitz [1], par contre, attache une certaine importance au lavage qui, fait avec de l'eau salée chaude, stimulerait, selon lui, les contractions de l'intestin dont le météorisme serait ainsi diminué et la réduction rendue plus facile.

F. Brunner [2] a cherché à se rendre compte numériquement de la valeur relative des deux modes de nettoyage du péritoine. Sur 58 opérés chez lesquels la toilette du péritoine a été faite à sec, il a compté 42, soit 73 p. 100 de guérisons, et 16, soit 27 p. 100 de morts; et sur 195 opérés avec lavage du péritoine, il a trouvé 109, soit 56 p. 100 de guérisons, et 86, soit 44 p. 100 de morts. Ces chiffres semblent donner la supériorité au nettoyage à sec, mais l'auteur fait observer avec raison que parmi les opérés avec lavage comptent les cas graves qui sont les plus nombreux. Dès lors les statistiques ne sont pas comparables.

La méthode à choisir dépend évidemment des circonstances. En cas de foyer circonscrit par des adhérences, de péritonite localisée, le chirurgien ne songera pas à faire un grand lavage péritonéal, le nettoyage avec des compresses ou des tampons aseptiques sera suffisant et facile. Les indications seront tout autres, lorsque la péritonite sera généralisée. Alors les grands lavages peuvent être utiles. D'après Mikulicz [3] néanmoins, la désinfection peut encore être obtenue en ouvrant largement le ventre et en drainant et tamponnant tous les recoins de la cavité péritonéale avec des lanières de gaze.

Dans notre observation II, le nettoyage à sec a suffi alors même que le liquide gastrique était disséminé dans tout le ventre et même jusqu'au cul-de-sac de Douglas, mais un fait unique ne saurait permettre de généraliser une ligne de conduite, et avec F. Brunner [4] nous serons éclectiques. Nous admettrons, en principe, le nettoyage à sec pour les cas où la contamination péritonéale est restée limitée et où il importe d'éviter la diffusion de l'infection. Avec Körte, Lennander, Rehn, Witzel, nous réserverons le lavage pour les cas où l'inondation péritonéale est étendue et générale, en ajoutant toutefois que, pour qu'il soit réellement efficace et n'expose pas à la diffusion des germes, il est indispensable, comme le recommande Lejars [5], de le faire abondant et de le poursuivre jusqu'à ce

1. Waitz, *Deutsche Zeit. f. Chir.*, 1900, t. 54, p. 589.
2. F. Brunner, *loc. cit.*, p. 174.
3. Mikulicz, *Arch. f. klin. Chir.*, 1889, T. 39, p. 780.
4. Jalaguier, Péritonite, *Traité de Chirurgie*, 3, VI, 1898, p. 584.
5. F. Brunner, p. 206.

que l'irrigation ait produit son effet dans toute l'étendue du ventre et que le liquide revienne clair. Pour atteindre ce but, il faut faire le lavage méthodiquement en envoyant le liquide successivement dans toutes les directions[1].

F. Brunner[2] veut même qu'on fasse le lavage avec *éviscération* et en procédant régulièrement et méthodiquement de haut en bas, commençant par les espaces sous-diaphragmatiques et les parties situées au-dessus du côlon transverse, soulevant ensuite le paquet des anses grêles, d'abord à droite, pour laver l'hypocondre gauche et la cavité du bassin, puis à gauche pour laver l'hypocondre droit, la région stomacale, lavant enfin le paquet intestinal avant de le remettre en place. F. Brunner[3] procéda de la sorte chez le malade qui fait l'objet de son observation II, chez un autre atteint de perforation du duodénum; les deux opérés guérirent.

Malgré les succès obtenus par F. Brunner, les chirurgiens se décideront peut-être difficilement à suivre sa pratique. D'ailleurs, il est permis de se demander si, malgré un lavage aussi complet qu'on voudra le supposer, le moyen doit nécessairement réussir. La réflexion nous est suggérée par les expériences de C. Brunner[4] que nous avons déjà en partie analysées précédemment. Le lavage sera-t-il également efficace dans tous les cas; n'y a-t-il pas telle infection péritonéale contre laquelle il le sera moins que contre telle autre?

Sans vouloir attacher aux expériences de C. Brunner plus de valeur qu'elles n'ont, leur résultat n'en est pas moins curieux à enregistrer. Chez les animaux dans le péritoine desquels il a injecté un liquide gastrique privé d'acide, les lavages n'ont pu empêcher la péritonite mortelle. Les animaux ont tous succombé, mais moins vite que les animaux témoins. De ceux auxquels il a injecté un liquide gastrique acide, les lavages avec l'eau salée chaude ont réussi à en sauver quelques-uns.

Les expériences de C. Brunner mériteraient assurément d'être reprises et vérifiées, en tenant compte toutefois des différences du degré de virulence que peuvent présenter les produits gastriques en cas de perforation d'ulcère rond, et que l'on ne connaît encore que fort incomplètement.

Appliquée à la clinique, la question du lavage est loin d'être

1. Lejars, *Chirurgie d'urgence*, p. 458.
2. F. Brunner, p. 207.
3. F. Brunner, *loc. cit.*, p. 221 et 224 [obs. 376].
4. C. Brunner, *Beit. zur klin. Chir.*, t. 40, 1903, p. 82, et *Revue de Chirurgie*, 1902, p. 305.

aussi simple. Vu l'état dans lequel les malades nous arrivent, il importe d'être fort prudent. La résistance des opérés peut être fort diminuée par l'intoxication générale; et toute manipulation intra-abdominale, notamment sur les intestins, peut réagir par voie réflexe sur le cœur, et y produire un arrêt fatal. Le lavage par les incisions et les drains sera beaucoup moins grave.

Tant pour le lavage partiel que pour le lavage général, on emploie aujourd'hui l'eau stérilisée, l'eau bouillie simple ou salée chaude à 37° ou 40°. Gould[1] a employé l'eau bouillie et l'eau salée; Richardson[2], Waitz[3], Power[4], F. Brunner[5], donnent la préférence à l'eau salée. Dans les premières opérations, on eut recours aux solutions antiseptiques d'acide borique, de sublimé, de biiodure, d'acide phénique. Aujourd'hui la plupart des chirurgiens rejettent l'emploi des antiseptiques.

Qu'on fasse un lavage ou qu'on se contente du nettoyage à sec, on enlèvera les exsudats fibrineux qui se présentent lorsqu'ils se laissent facilement détacher, sans faire saigner; leur enlèvement n'est absolument nécessaire que lorsqu'ils sont purulents.

6. *Suture de la paroi. Drainage.* — Nous ne dirons rien des différents procédés de suture employés pour réunir les parois abdominales, ils ressortissent de la chirurgie générale. Dans quelques cas exceptionnels, tels que celui de Garré[6], où l'ulcère avait pénétré jusqu'aux muscles droits, ou celui d'Adelcreutz[7], où la suppuration avait envahi ces muscles, il a fallu réséquer une portion de la paroi.

La question importante est celle du drainage. Faut-il drainer? Il est certain que, théoriquement, dans les cas où le nettoyage à sec ou le lavage a réussi à aseptiser le foyer d'inondation, voire la cavité péritonéale, le drainage sera inutile. Nous avons relevé une série d'opérations pour perforation d'ulcère, où les chirurgiens ont suturé l'incision des parois abdominales sans établir de drainage, et guéri leurs opérés. Ferguson[8], Wilson[9], Power[10], Waitz[11], Moore[12], Rice[13], ont procédé de la sorte pour des perforations datant

1. Gould, *Brit. med. Journ.*, 1895, II, 859.
2. Richardson, *Revue de gynécologie et de chirurgie abdominale.* 1900, p. 927.
3. Waitz, *Deut. Zeitsch. f. Chir.*, t. 54, 1900, p. 589.
4. Power, *Brit. med. Journ.*, 1901, I, p. 705.
5. F. Brunner, *loc. cit.*, p. 175.
6. Garré, *Münch. med. Wochenschr.*, 1898, n° 37.
7. Adelcreutz, Hildebrandt, *Jahresbericht, f.* 1900, p. 523.
8. Ferguson, *Brit. med. Journ.*, 1901, II, p. 1144 [obs. 276].
9. Wilson, *Lancet*, 1901, I, p. 1681 [obs. 330].
10. Power, *British med. Journal*, 1901, I, p. 705 [obs. 313].
11. Waitz, *Deutsche Zeit. f. Chir.*, t. 54, 1900, p. 589 [obs. 263].
12. Moore, *Lancet*, 1900, I, p. 1496 [obs. 251].
13. Rice, *Lancet*, 1901, I, p. 248 [obs. 314].

de trois, quatre, cinq, vingt et une, vingt-quatre, vingt-sept heures, et ont vu guérir leurs opérés. Hunter et Edington [1] ont été moins heureux. Sur 32 opérations avec fermeture du ventre sans drainage, F. Brunner [2] a compté 23 guérisons et 9 morts. Malgré ces résultats assurément favorables, qui même au premier abord peuvent paraître encourageants, le drainage a été employé dans la grande majorité des cas. Il est certain qu'il est d'autant plus nécessaire que l'inondation par les liquides gastriques aura été plus abondante et que les accidents péritonéaux seront plus menaçants.

On drainera la région de la perforation dans le cas où la suture laisse quelque crainte au chirurgien; on drainera les parties déclives et tout autre point où il y aura eu quelque accumulation de liquide. On emploiera, pour ce faire, les lanières de gaze, les tubes de caoutchouc; quelques auteurs ont préféré les tubes en verre.

Le plus souvent, on a drainé la région supérieure de l'abdomen, la région périgastrique au voisinage de la suture, la région du foie, les espaces sous-phréniques. Schuchardt [3], pour mieux drainer les espaces sous-diaphragmatiques, a fait des contre-ouvertures à droite et à gauche sur la paroi thoracique, et placé, à droite, un drain entre le diaphragme et le foie, à gauche, un drain entre le diaphragme et l'estomac. Souvent aussi on a drainé à la fois la partie supérieure et la partie inférieure de l'abdomen soit en introduisant deux drains par l'incision première, lorsqu'elle est assez longue, soit après avoir prolongé cette incision par en bas pour drainer le cul-de-sac de Douglas, comme nous l'avons fait dans notre observation II, soit après avoir pratiqué, pour placer le drain inférieur, une deuxième incision sus-pubienne, comme l'a fait Horrochs [4], entre autres.

Lennander [5], dans un cas, a drainé par le vagin, comme Jaboulay [6] l'a même fait une fois avant la laparotomie. Weir [7], dans un cas où il avait primitivement cru à une appendicite, draina par l'incision latérale. On s'est quelquefois contenté du drainage inférieur soit par l'angle inférieur de l'incision médiane sus-ombilicale, soit par une incision sus-pubienne spéciale, l'incision première étant réunie. Hildebrandt [8], dans un cas, draina les deux côtés du ventre.

1. Hunter et Edington, *Glasgow med. Journal*, 1901, IX, p. 196 [obs. 383].
2. F. Brunner, *loc. cit.*, p. 176.
3. Schuchardt, *loc. cit.* [obs. 49].
4. Horrochs, *British med. Journal*, 1901, I, p. 697 [obs. 282].
5. Lennander, *loc. cit.* [obs. 141].
6. Jaboulay, *in* Viannay, *loc. cit.* [obs. 261].
7. Weir, *Medical News*, 1896, p. 449 [obs. 86].
8. Hildebrandt, *Jahresbericht*, Basel, 1899 [obs. 190].

Il est des cas où le drainage a été plus complexe, et fut fait par plusieurs ouvertures et en plusieurs endroits à la fois. Croisier[1] rapporte un fait où le drainage a été établi dans la fosse iliaque droite, sur la ligne médiane, dans la fosse iliaque gauche. Wiesinger[2] a fait un drainage transcostal postérieur. Schuchardt[3] a drainé la région abdominale antérieure, à l'aide de mèches de gaze placées entre le foie et l'estomac, les espaces sous-diaphragmatiques à l'aide de drains de caoutchouc introduits par des contre-ouvertures pratiquées à droite et à gauche sur les parois thoraciques et enfoncés à droite entre le foie et le diaphragme, à gauche entre l'estomac et le diaphragme ; il propose même de drainer l'arrière-cavité des épiploons à l'aide d'une contre-ouverture faite en arrière, à gauche du rachis. Lennander[4], n'ayant pas réussi à oblitérer complètement une perforation, a drainé la région sous-phrénique au moyen de deux drains placés en avant, l'un entre l'estomac et le diaphragme, l'autre entre le foie et le diaphragme ; il a drainé encore les flancs par deux incisions lombaires, les deux fosses iliaques et la région hypogastrique. L'opération a été faite quarante-huit heures après la perforation et le malade a guéri. Tuffier et Guibal[5] ont obtenu un beau succès en drainant à la fois l'hypocondre droit et l'hypocondre gauche, la fosse iliaque droite, la fosse iliaque gauche, la région sus-pubienne et le cul-de-sac de Douglas par le vagin.

Enfin Hildebrandt[6], Schloffer[7], Wiesinger[8], dans des cas particulièrement graves, eurent recours au tamponnement général de tout l'abdomen, procédé que Tietze[9] recommande dans le traitement de la péritonite aiguë et qui constitue en somme le traitement ouvert de la péritonite. Chez le malade de Hildebrandt, on a dû faire ultérieurement des applications de greffes de Thiersch pour recouvrir les anses intestinales bourgeonnantes et obtenir la cicatrisation.

1. Croisier, *Bulletins de la Société anatomique*, 5 mai 1899, p. 431 [obs. 186].
2. Wiesinger, *loc. cit.* [obs. 354].
3. Schuchardt, *Arch. f. klin Chir.*, t. 50, 1895, p. 614 [obs. 49].
4. Lennander, *loc. cit.* [obs. 142].
5. Guibal, Ulcère perforé de l'estomac, *Revue de Chirurgie*, 1904, p. 262 [obs. 403].
6. Hildebrandt, *Münch. med. Wochensch.*, 1899, p. 460 ; *Gazette hebdomadaire*, 1899, p. 360 [obs. 191].
7. Schloffer, *loc. cit.*, p. 349 [obs. 351].
8. Wiesinger, *loc. cit.* [obs. 353-354].
9. Tietze, Die chirurgische Behandlung des acuten Peritonitis, *Mitteilungen aus den Grenzgebieten der Medizin u. Chirurgie*, t. V, 1899, p. 1 ; et *Centrb. f. Chirurgie*, 1899, p. 1156.

7. *Traitement consécutif.* — Le traitement consécutif est celui de toute laparotomie pour affection infectieuse et péritonite septique. Après l'opération, parfois déjà pendant, il est nécessaire de combattre l'état de collapsus par des injections stimulantes d'éther, d'huile camphrée, des injections de sérum artificiel. Il est souvent fort utile de donner celles-ci à doses élevées pour faciliter l'élimination des produits toxiques contenus dans l'organisme. Les tentatives faites avec le sérum anti-streptococcique n'ont donné aucun résultat jusqu'à présent; même les expériences entreprises à cet égard par C. Brunner [1] sont restées négatives.

Quant à l'alimentation, au début, elle a été, à quelques rares exceptions près, exclusivement rectale. Schuchardt a autorisé l'alimentation par la bouche dès le premier jour. On suivra les mêmes préceptes qu'après toute autre intervention sur l'estomac. On ne permettra pour commencer que des liquides en petite quantité. Gilford [2] conseille l'eau chaude, le thé; de même que Schuchardt, il défend le lait. On proscrira les eaux gazeuses et limonades, qui distendent l'estomac, et peuvent avoir une action néfaste sur les sutures.

Gilford attire l'attention sur la position à donner à l'opéré. Si la perforation s'est produite vers la partie inférieure de la grande courbure, la position horizontale est indiquée; si la perforation siège à la petite courbure, il lui semble préférable de placer l'opéré dans la position demi-assise. L'opéré sera incliné à droite ou à gauche, selon que la perforation se trouve près du cardia ou du pylore.

La constipation devra être combattue par des lavements glycérinés; les laxatifs seront évités.

Des indications thérapeutiques et opératoires spéciales pourront se présenter en cas de complications. Il conviendra plus tard de reprendre le traitement de l'affection gastrique et de l'ulcère.

C. *Traitement des abcès sous-diaphragmatiques.*

Les *abcès sous-diaphragmatiques*, qu'ils apparaissent d'une façon aiguë ou chronique, doivent être ouverts le plus tôt possible et drainés. L'incision doit être faite large. Le premier cas de guérison appartient à Debove [3].

1. C. Brunner, *Beit. zur klin. Chir.*, t. 40, 1903, p. 98.
2. Gilford, After cure of cases which have been operated upon for perforation of stomach, *Brit. med. Journ.*, 1901, II, p. 1459.
3. Debove et Rémond, Les abcès gazeux sous-diaphragmatiques par perforation d'ulcères de l'estomac, *Bull. de la Soc. méd. des hôpitaux*, 24 octobre 1890.

Dans le cas d'un abcès volumineux, qui pointe à la paroi, à l'épigastre, l'incision de la collection sera aisée; on la fera au point culminant de la voussure sur la ligne médiane, comme Campbell et Wood [1], Körte [2], Lejars [3], Michaux [4], Couteaux [5], Malgaigne et Souligoux [6] ont fait. Lejars [7] incisa le long du bord externe du muscle droit. Körte [8] ouvrit un abcès en incisant le long du rebord costal. Ces procédés conviennent pour les abcès à évolution antéro-inférieure. Les abcès profonds ne pouvent souvent être abordés qu'en se frayant une voie à travers la ceinture thoracique inférieure. Il sera souvent indispensable de faciliter l'évacuation du pus par une contre-ouverture faite dans la partie la plus déclive. Körte [9] incisa un abcès sous-diaphragmatique sur la ligne médiane et le draina par une incision de décharge parallèle à l'arc costal gauche; une autre fois il incisa un abcès à travers les espaces intercostaux gauches qui étaient voussurés, et établit un drainage transpleural moyennant résection de la huitième côte et incision du diaphragme [10].

En cas d'abcès sous-diaphragmatique gauche, à évolution supéro-antérieure, il est indiqué de pratiquer une incision sous le rebord costal gauche avec contre-ouverture dans la région lombaire.

Monod [11] incisa un abcès le long du thorax à gauche et réséqua la neuvième côte, pour établir le drainage latéral auquel il ajouta un drainage abdominal par une incision médiane. Körte [12] fit de même chez un de ses malades.

L'excision du rebord costal, dont Lannelongue [13] a montré l'avantage, peut être nécessaire. La partie enlevée peut comprendre les dixième, neuvième, huitième, même septième cartilages costaux avec les espaces correspondants.

D'autres fois l'abcès est supéro-postérieur et l'ouverture sera

1. Campbell et Wood, Hildebrand, *Jahresbericht f. Chirurgie*, 1901, p. 651 [obs. 274].
2. Körte, Gruneisen, *loc. cit.* [obs. 385-388].
3. Lejars et Courtois, *Bull. Soc. Chir.*, 1897, p. 643 [obs. 101]; et 1902, p. 580 [obs. 343].
4. Michaux, *Bull. Soc. Anat.*, 1894 [obs. 34].
5. Couteaux. *Bull. Soc. Ch.*, 1902, p. 593 [obs. 336].
6. Souligoux et Malgaigne, *Méd. moderne*, 1903, n° 6 [obs. 395].
7. Lejars et Courtois, *loc. cit.* [obs. 102].
8. Gruneisen, *loc. cit.* [obs. 384].
9. Gruneisen, *loc. cit.* [386-388].
10. Gruneisen, *loc. cit.* [obs. 387].
11. Monod, *Bull. Soc. Chir.*, 1897, p. 735 [obs. 105].
12. Gruneisen, *loc. cit.* [obs. 389].
13. Lannelongue, Les abcès tuberculeux péri-hépatiques et leur traitement, *Comptes rendus de l'Académie de Médecine*, 31 mai 1887, p. 1489; et Cauniot, *De la résection du bord inférieur du thorax pour aborder la face convexe du foie*, Thèse de Paris, 1891.

faite en arrière, après résection d'une ou plusieurs côtes et par voie transpleurale.

Différentes éventualités peuvent se présenter. Le cul-de-sac pleural costo-diaphragmatique peut être comblé par des adhérences, et la voie transpleurale sera aisée; on fera sans crainte l'incision des parties jusqu'au diaphragme, que l'on incisera comme Körte[1] l'a fait. On peut rencontrer un pyothorax de voisinage ou consécutif à une perforation du diaphragme. Des précautions spéciales sont à prendre s'il faut traverser la cavité pleurale intacte ou distendue par un épanchement séreux.

Quand l'abcès sera à la fois antéro et postéro-supérieur, on l'ouvrira en avant et l'on fera une contre-ouverture en arrière avec ou sans résection costale.

Pour les abcès sous-phréniques droits, les indications sont les mêmes. Les uns sont à ouvrir en avant, à l'épigastre, les autres le long du bord costal, d'autres en arrière avec résection des dernières côtes et incision transpleurale. Körte[2] relate une observation où ce procédé a été suivi.

L'abcès incisé, le pus évacué, le drainage de la poche méritera toujours toute l'attention.

Il est des cas où l'abcès n'a pu être trouvé. Lennander[3], dans un cas de perforation gastrique avec signes d'abcès sous-phrénique consécutif, incisa le long de la douzième côte gauche, décolla le péritoine au-dessus du rein, et ne trouva pas le pus; en cherchant derrière la rate, il ne trouva encore pas l'abcès; celui-ci s'évacua spontanément quatre jours plus tard.

En cas d'abcès aigu, la recherche de la perforation stomacale sera indiquée et il faudra la traiter. Il est une observation de Mc Cosh[4] où il a été procédé ainsi. L'opéré guérit.

Les complications pulmonaires peuvent être l'objet d'indications spéciales.

(*A suivre*).

1. Gruneisen, *loc. cit.* [obs. 387].
2. Gruneisen, *loc. cit.* [obs. 390].
3. Lennander, *loc. cit.* [obs. 145].
4. Mc Cosh, *Centrb. f. Chirurgie*, 1896, p. 979 [obs. 76].

SUR LES MYOSTÉOMES TRAUMATIQUES

PARTICULIÈREMENT SUR LEUR PATHOGÉNIE ET LEUR TRAITEMENT OPÉRATOIRE

Par le Dr Léon CAHIER,

Médecin principal de 2e classe,
Professeur agrégé libre du Val-de-Grâce.

(*Suite* [1].)

THÉORIE DE L'ENSEMENCEMENT PÉRIOSTIQUE. — D'après cette théorie, les myostéomes seraient dus à l'arrachement et à la prolifération consécutive d'un fragment périostique ou ostéo-périostique entraîné par la contraction et la rétraction du muscle plus ou moins loin de son point d'attache primitive, ou au transport de quelques cellules de la couche ostéogène, cellules qui, une fois arrêtées dans l'épaisseur du tissu musculaire, constitueraient une véritable greffe susceptible de produire des noyaux osseux à la faveur de l'épanchement sanguin et des altérations ou réactions locales concomitantes. Il se formerait, comme le dit Longuet, une sorte de cal sous-périostique, mais ectopié. Ce cal, au lieu de s'établir *in situ*, dans la zone de décollement, serait transplanté plus ou moins loin et végéterait avec exubérance à distance du squelette dont il s'est détaché. La simple excitation du périoste sous l'influence d'une irritation de voisinage pourrait aussi déterminer l'ossification des tissus conjonctifs voisins et la rapidité d'évolution des ostéomes trouverait sa raison dans la jeunesse des sujets chez lesquels, en raison de l'âge, le périoste, même à l'état normal, possède des propriétés ostéogéniques des plus actives.

Cette théorie émise pour la première fois par Orlow sous une forme moins générale est aujourd'hui, avec des réserves plus ou moins restrictives, défendue en France par Berger, Régnier, Sieur, Berthier, Longuet, Auzé, etc., et à l'étranger par Berndt, Zimmer-

1. Voir le numéro de mai 1904.

mann, Cahen, Bremig, Roth, etc. Elle repose sur des faits expérimentaux et des observations cliniques.

Ainsi les expériences d'Ollier, répétées ultérieurement par nombre d'auteurs, ont démontré qu'une lamelle périostique transplantée dans les tissus a la propriété de fournir de l'os. Un lambeau de cette membrane détaché du tibia d'un lapin et porté plus loin sous la peau se greffe et donne en quinze jours un petit os de quatre centimètres de long. Sieur et Berthier [1] mettent à découvert les insertions des adducteurs sur la cuisse d'un lapin, puis délimitent et détachent du fémur, en respectant la substance osseuse sous-jacente, un lambeau périostique en un point qui donne insertion aux fibres musculaires. Celles-ci se rétractent, entraînant avec elles la lamelle dont le déplacement est favorisé par quelques décharges électriques appliquées sur le muscle. Si on vient, ultérieurement, à sacrifier l'animal, on trouve dans la cuisse une masse néoformée, composée d'os dur ou d'os spongieux suivant la date plus ou moins éloignée à laquelle l'examen a été fait; les expérimentateurs en concluent que l'ostéome humain et l'ostéome expérimental ont la même évolution et la même constitution.

Des résultats analogues ont été obtenus par Sultan [2] (de Kœnigsberg) et par Gratia [3], qui, détachant un fragment osseux près du coude, chez le chien, voit se développer un ostéome hérissé de saillies sur lesquelles viennent s'insérer les fibres du triceps brachial.

Un certain nombre de faits cliniques viennent aussi à l'appui de la théorie. Ainsi Hennecart [4] a présenté à la Société belge d'anatomie pathologique la radiographie de la main d'un boucher qui, à la suite d'une coupure profonde du pouce, vit se développer sur le milieu de la face antérieure de la phalange une tumeur osseuse en forme d'ongle qui ne peut être rapportée, au point de vue pathogénique, qu'à un décollement partiel du périoste phalangien. Du reste, il n'est pas très rare d'observer à la suite des fractures ordinaires le développement de néoformations osseuses sur les lambeaux périostiques décollés et entraînés plus ou moins loin dans les tissus par la violence. Rochet a opéré un myostéome du brachial formé dans ces conditions consécutivement à une fracture de l'humérus, et Depage [4] a observé un blessé atteint de fracture comminutive du même os chez lequel, quelque temps après l'accident, on constata la

1. Berthier, *Arch. de Méd. expér.*, 1894.
2. Sultan, *Congrès all. de Chir.*, 1902.
3. Gratia, *Soc. belge d'Anat. patholog.*, 1901; in *Gaz. hebd.*, n° 61, p. 727.
4. Hennecart, *id.*; *id.*, n° 75, p. 895.
5. Depage, *id.*; 15 juillet 1898.

présence d'une stalactite qui, d'abord mobile, se souda peu à peu au squelette. Du reste, Virchow a décrit depuis longtemps ces ostéomes, suite de fracture, naissant aux dépens d'esquilles osseuses ou ostéo-périostiques détachées par le traumatisme et qui se différencient des myostéomes en ce qu'ils sont susceptibles de s'accroître d'une façon indéfinie, mais dont l'existence est la preuve que l'ensemencement périostique est un fait indiscutable. Dans un cas de Debougnie [1], l'action de l'arrachement est nettement démontrée : un homme se rompt le tendon rotulien qui, en se rétractant, entraîne avec lui une partie du revêtement périostique de la rotule; un an après, on trouvait une plaque osseuse sus-rotulienne développée aux dépens de ce périoste.

Berndt, après examen critique des diverses théories qui prétendent expliquer la pathogénie des myostéomes, se rallie à la doctrine de l'irritation périostique. D'après lui, il y aurait, sous l'influence du trauma, fente ou érosion de la membrane; dans cette fente s'accumuleraient les cellules proliférantes de la partie profonde qui rompent, en ce point, l'adventice; il se formerait alors de l'os nouveau suivant deux directions : vers la profondeur (productions spongieuses surajoutées au fémur) et vers l'extérieur (production d'os en plein muscle). Pour Vulpius et Zimmerman, les myostéomes rattachés à l'os seraient d'origine périostique, tandis que pour Cahen, la participation du périoste pourrait être primitive ou secondaire à l'affection et l'adhérence au squelette devrait être considérée comme due à l'apport direct de la tumeur au périoste ou comme le résultat d'une périostite secondaire. Enfin, Bremig croit à une lésion primitive dans le périoste et secondaire dans le muscle, mais il reconnaît la difficulté, dans nombre de cas, de savoir si la tumeur vient primitivement du périoste, ou si elle est entrée en contact avec lui seulement d'une façon secondaire. De ce que l'union avec la membrane n'est pas osseuse, mais constituée par des tissus conjonctifs, de ce que l'on peut détacher facilement le muscle de ses connexions nouvelles avec le squelette, on peut conclure, d'après l'auteur, que la tumeur n'est pas une émanation du périoste.

Il faut, toutefois, se demander si la transplantation après arrachement d'un lambeau périostique prouvée expérimentalement se produit réellement dans des conditions moins artificielles, par exemple, sous l'influence d'une traction énergique exercée suivant la direction des tendons. Pour résoudre la question M. Delorme, avec le concours de Marcus, s'est livré à une série d'expériences qui

1. Debougnie, *Arch. méd. belges*, 1895.

lui ont permis de tirer la conclusion suivante : « Une traction exercée sur les tendons d'un muscle, en particulier sur ceux des adducteurs de la cuisse, dans le sens de la traction physiologique, est incapable chez un homme sain de séparer le périoste de ses attaches osseuses ou d'arracher une épine d'insertion, alors même que la traction exercée avec des moufles et assez brusquement dépasse de beaucoup la mesure physiologique ».

Les expériences de M. Delorme ont été critiquées, particulièrement par Capmas, comme ne répondant pas aux conditions accidentelles de la contraction musculaire qui produira l'ostéome. « Alors que la contraction qui déterminera un arrachement périostique est brusque, violente, irrégulière dans sa force, dans sa coordination, dans le sens du but poursuivi, les tractions expérimentales tendent plutôt à reproduire la contraction normale où toutes les fibres musculaires entrent en jeu, se contractant simultanément, chacune produisant un effet utile, proportionnel à l'effort à donner et au nombre d'éléments musculaires. »

Il y a, assurément, dans ces objections, quelque part de vérité, car sous l'action d'une contraction vive et brusque l'élasticité du périoste n'a pas le temps d'être mise en jeu comme dans les tractions expérimentales qui se font toujours plus ou moins lentement, et l'on sait de plus, d'après les expériences de Sallefranque[1], que le muscle vivant est au moins dix fois plus résistant que le muscle étudié vingt-quatre heures après la mort; toutefois l'observation clinique nous force à reconnaître que la contraction brusque et violente du muscle en amène la rupture, mais non la désinsertion; du reste, Sappey[2] a fait remarquer, depuis longtemps, que les tendons adhèrent aux leviers osseux si solidement qu'ils se laissent rompre plutôt que détacher, qu'ils s'implantent immédiatement sur le tissu compact des os, qu'entre eux et ce tissu on ne voit aucune lame, aucune substance intermédiaire, et qu'au niveau de chaque insertion, il y a continuité du tissu fibreux et du tissu osseux.

Tout en reconnaissant que, soit expérimentalement, soit dans certaines fractures, le périoste transplanté dans le tissu musculaire peut former un myostéome, nous pensons pour notre part que la théorie de la greffe périostique ectopique n'est, d'abord, pas applicable aux ostéomes libres, éloignés de toute connexion avec le squelette, soit que les muscles dans le corps desquels ils se constituent soient séparés des os par une deuxième couche musculaire, soit que

1. Sallefranque, Thèse de Paris, 1887.
2. Sappey, *Anat. descriptive*, t. II, p. 12.

la face profonde de la coque musculaire renfermant la tumeur ait gardé son intégrité anatomique. Nous ne voyons pas comment une aiguille ayant pénétré dans le biceps et devenue le centre d'un myostéome a pu déchirer et transporter avec elle une lamelle de périoste. Lorsque, à la suite d'un coup direct, un ostéome se développe en plein corps du droit antérieur, des vastes interne ou externe, et que l'opération démontre que l'os sous-jacent est absolument sain, comment expliquera-t-on la greffe périostique? Pour les néoformations qui se rencontrent dans la masse des adducteurs, à 7 ou 8 centimètres des insertions au squelette, croit-on, si toutefois on admet l'arrachement, que la rétraction des fibres musculaires désinsérées a pu les ramener, comme des fils élastiques qu'on lâcherait après les avoir étirés, jusque vers le centre du muscle, aussi loin de leurs attaches normales? Cela pourrait être admissible, à la rigueur, lorsque la tumeur se forme au voisinage immédiat du pubis ou de la ligne âpre, mais cela n'est nullement démontré, et l'ossification aiguë ou subaiguë des tendons par fonctionnement exagéré est beaucoup moins contestable dans ces conditions, d'autant que, le plus souvent, la néoformation se constitue alors d'une façon lente, indolore, insidieuse, avec des signes cliniques tout différents de ceux qu'on observe dans les formes communes de l'ossification musculaire. La théorie de l'ensemencement périostique ne paraît donc pas applicable aux myostéomes libres et ceux-ci, comme nous l'avons démontré plus haut, sont, contrairement à l'opinion courante, plus fréquents que les ostéomes adhérents dans la proportion de 3 pour 2.

Pour les myostéomes adhérents continus ou subcontinus, l'origine périostée est plus probable, mais dans des conditions spéciales seulement et pour certains d'entre eux. Ainsi, à la suite d'un traumatisme direct considérable, comme un coup de pied de cheval sur la cuisse ou le bras, il est logique d'admettre que la violence n'ayant pas épuisé tout son effet sur le matelas musculaire s'est fait sentir jusque sur le squelette. Il en résulte un foyer d'attrition myopériostique avec érosions, déchirures, écrasement, infiltrats sanguins de la membrane ostéogène, d'où irritation avec surexcitation de l'activité du périoste gonflé de sève chez le sujet jeune, et ensemencement de toute la zone contuse par les cellules ostéoblastiques. Si on vient à opérer ces ostéomes, on les trouve fortement adhérents au squelette et il est nécessaire pour les détacher d'employer le ciseau et le marteau. De même lorsqu'une luxation du coude vient à se produire, il se fait au contact immédiat du périoste, par l'intermédiaire des fibres courtes du brachial et des ligaments de l'articu-

lation, des arrachements plus ou moins limités, des désinsertions plutôt, suivis de phénomènes inflammatoires qui retentissent sur le périoste dont l'irritation, sous l'influence de lésions plutôt banales, peut, comme nous l'avons signalé, quand elle se produit en un point favorable, aboutir à la formation d'un myostéome. C'est même la raison principale pour laquelle on a observé des récidives à la suite d'interventions pratiquées sur des tumeurs adhérentes lorsqu'on a gratté ou ruginé trop minutieusement le squelette.

Dans les cas que nous venons d'envisager, la coalescence se fait du squelette vers le muscle et l'adhérence est primitive; dans d'autres, peut-être plus nombreux, la réunion s'opère du muscle vers les os et l'adhérence est secondaire. Dans cette deuxième catégorie de faits, l'origine périostique est plus contestable et nous croyons que la fusion du myostéome avec le squelette se fait par extension du processus de la myosite ossifiante jusqu'au périoste; autrement dit, la tumeur musculaire se greffe sur le périoste et non le périoste dans le muscle. Le fait que l'os examiné aux rayons X montre ses contours nets alors que la tumeur musculaire est déjà constituée, vient à l'appui de cette assertion. Lorsqu'on vient à opérer les cas de ce genre, l'emploi du ciseau et du marteau n'est pas nécessaire et on peut détacher aisément l'ostéome soit par traction ou mouvement de bascule, soit à l'aide de la rugine, ce qui indique qu'il n'y a pas de fusion réelle, mais simplement une juxtaposition plus ou moins intime. C'est pourquoi il arrive que des tumeurs d'abord mobiles s'immobilisent à un moment donné et paraissent faire corps avec le squelette. Ces adhérences secondaires ou lâches sont signalées dans les observations XIV, XVII, du tableau I; VI, IX, X, XI, XII, XXVI, XXXIX, XLII, XLVII, LXIII, LXIX du tableau II.

On nous objectera que les myostéomes sont l'apanage de la jeunesse, c'est-à-dire de la période pendant laquelle le périoste présente son maximum d'activité, ce qui tendrait à établir que son action doit avoir dans la pathogénie de ces tumeurs une part bien plus grande que celle que nous lui accordons. Nous nous bornerons à remarquer que la myosite ossifiante généralisée ne se montre guère que chez les jeunes enfants et qu'elle n'a nullement pour cause un ensemencement du tissu musculaire par les cellules périostiques.

Théorie de la myosite ossifiante. — D'après cette théorie à laquelle nous nous rallions sans repousser toutefois d'une façon absolue, comme nous venons de le dire, la genèse périostique, et qui compte en France et à l'étranger, particulièrement en Allemagne, bon nombre de défenseurs, les néoformations osseuses sont d'origine inflammatoire. Elles sont l'aboutissant de modifications succes-

sives du tissu conjonctif intra-musculaire préalablement hyperplasié. Une contusion, une rupture, des irritations répétées provoqueraient une myosité ossifiante circonscrite, évoluant aux dépens du tissu fibreux qui entre dans la constitution des muscles, par apport de cellules immigrées ou constituées sur place.

Mais, à notre avis, une grande différence doit être établie entre ceux qui pensent que la myosite ossifiante procède par immigration des cellules osseuses et ceux qui croient à la transformation *in situ* des fibres musculaires en tissu osseux sous l'influence d'une inflammation de nature spéciale. Les premiers en reviennent, en somme, à la théorie de l'ensemencement périostique, et nous avons dit ce que nous en pensions; les seconds seuls comprennent exactement la théorie de la myosite ossifiante, c'est-à-dire d'une inflammation interstitielle entraînant la disparition de l'élément noble du muscle et son remplacement par de l'os nouveau constituant un bloc ou des noyaux multiples. En réalité, il n'y a pas transformation directe du tissu musculaire en tissu osseux, comme le croit Oriou, mais, ainsi que l'a constaté Munchmeyer[1], dans la forme généralisée ou progressive, il se fait d'abord une infiltration embryonnaire plus ou moins abondante du tissu interstitiel, puis la gangue conjonctive devient fibreuse et finalement s'ossifie. Ainsi nous voyons signalées les altérations des fibres musculaires dans la plupart des cas qui ont nécessité l'opération et dans lesquels on a pratiqué l'examen microscopique. Dans les observations VII, XXXIV, XLVII, LXV, LXXI, LXXII du tableau II on note soit les signes de l'inflammation, soit ceux de la dégénérescence; les fibres charnues sont pâles, infiltrées, grêles, granuleuses ou vitreuses; il existe de l'œdème gélatineux; les vaisseaux, particulièrement les artérioles avoisinantes, sont souvent altérés; dans le cas de Schwartz, l'ostéome formé autour d'un fragment de verre a déterminé la sclérose du tissu avoisinant; les numéros 15, 27, 45 sont nettement classés comme des productions de la myosite ossifiante. Ajoutons que le processus d'ossification peut aussi gagner les tendons et les aponévroses qui sont des dépendances du tissu conjonctif inter ou périmusculaire ou même débuter par eux; ainsi dans l'observation d'Aguinet[2], le tissu osseux se forma dans l'aponévrose crurale immédiatement sous la peau, et Petit[3] (d'Alfort) a présenté un ostéome vrai de l'aponévrose fessière, chez un cheval, sans adhérence aux muscles sous-jacents.

1. Munchmeyer, *Zeits. f. rat. Med.*, 1869, B^d XXXIV.
2. Aguinet, *Bull. Soc. anat.*, 1897, p. 932.
3. Petit, *Bull. Soc. anat.*, 1900, p. 947.

Capmas, dont la thèse est le reflet des idées de l'École de Lyon, se prononçant catégoriquement contre la théorie de la myosite, dit que l'irritation musculaire n'a jamais donné de productions osseuses : « les suppurations, les phlegmons des gaines, les abcès ossifluents produisent fréquemment des irritations musculaires aiguës ou chroniques dans les régions les plus variables, et cela sans production d'ostéomes ». Cependant bon nombre de faits infirment cette assertion. Dans les cas de Labrevoit et d'Aguinet, on voit des noyaux osseux apparaître au contact d'un hématome suppuré; dans celui de Guépin, une myosite ossifiante se développe au voisinage d'un abcès, et dans l'observation de de Witt[1], à proximité de foyers tuberculeux. Chez un blessé dont Katz[2] rapporte l'histoire, on dut pratiquer l'amputation de la cuisse pour un écrasement, opération qui fut suivie de suppuration et d'une seconde intervention. La cicatrisation se faisait normalement quand survinrent, cinq semaines après, des douleurs violentes du moignon au niveau d'une plaque dure, de consistance osseuse, laquelle s'étendit peu à peu et envahit toute la coque du moignon sans contracter d'adhérences avec le fémur. Une troisième intervention permit d'enlever un placard osseux non adhérent à la peau par sa face externe, mais présentant à sa face interne une multitude de saillies osseuses dont quelques-unes avaient 2 centimètres de long et étaient fusionnées avec les muscles; cet ostéome était complètement indépendant du fémur; entre ce dernier et le disque existait un espace de 2 centimètres. Sans doute on pourrait dire qu'il y a eu ensemencement de la plaie par des lambeaux périostiques lors du trauma initial, mais la marche de la maladie, les douleurs vives signalées, la régularité annulaire de la néoformation, son évolution à la suite de la suppuration sont des signes bien nets d'une inflammation musculaire ayant abouti à l'ossification.

Capmas, dans son travail, ajoute : « On ne signale pas non plus que l'irritation produite par la présence de corps étrangers intramusculaires ait déterminé l'ostéome ». Or, nous avons relaté deux faits qui prouvent le contraire, celui de Schwartz et celui de Bender, dans lesquels la néoformation est apparue dans les masses musculaires à la suite de la présence d'un morceau de verre, pour le premier et d'une aiguille, pour le second.

Ainsi toute irritation ou inflammation musculaire est susceptible d'aboutir à l'ossification, laquelle peut même prendre une marche

1. De Witt, *Amer. Journ. of med. Sc.*, 1890, septembre, p. 295.
2. Katz, *Progrès méd.*, 17 août 1901, n° 33.

aiguë, comme dans les deux cas de Rasmussen[1] qui concernent des recrues chez lesquelles, à la suite des premiers exercices militaires, se déclara une myosite aiguë du brachial antérieur avec tuméfaction douloureuse s'étendant de l'insertion deltoïdienne au pli du coude et se délimitant du biceps en avant et du triceps en arrière. La période aiguë passée, il se forma une production osseuse adhérente à l'humérus et qui diminua de volume en deux mois, sans toutefois disparaître.

C'est donc dans la théorie de la myosite ossifiante que nous trouvons l'explication de la formation des myostéomes isolés et de la plupart des myostéomes adhérents, de ceux qui n'ont avec le squelette que des connexions lâches qu'il est facile de séparer sans recourir à l'emploi du marteau. C'est aussi cette théorie qu'ont acceptée Le Dentu[2], Gazin, Rigal, Lalesque, Labrevoit, Favier et Schmit, ainsi que Delorme, Ferrou, Nimier, avec, toutefois, quelques restrictions. De même en Allemagne, Volkmann[3], Dums, Zuber Von Okroz, Gravitz, qui ont, à l'examen microscopique, toujours rencontré les caractères de l'inflammation ou de la dégénérescence musculaire. Nous citerons enfin Bremig, Bohe, Rotschild, Vulpius et Rammstedt, pour lequel l'origine périostée est exceptionnelle.

Traitement.

Le traitement des myostéomes libres ou des myostéomes adhérents soulève plusieurs questions. Doit-il être opératoire? Dans l'affirmative, comment et à quel moment faut-il et doit-on opérer?

Tout d'abord, demandons-nous s'il y a un traitement prophylactique, puisque Casteret en parle dans son travail inaugural, traitement qui consisterait, lorsqu'un hématome suit le traumatisme, ce qui est le cas le plus ordinaire, à évacuer par une ponction aspiratrice le foyer hématique et à en prévenir le retour par une compression élastique susceptible d'aider aussi à la résorption de l'épanchement résiduel. Pour notre part, nous croyons que cette pratique serait, pour le moins, inutile. L'hématome intra-musculaire n'est nullement comparable à l'épanchement sanguin intra-articulaire qui peut guérir par la ponction et la compression; la coagulation du sang se fait rapidement dans le premier cas et l'aspiration d'une certaine quantité de sérum aseptique ne saurait avoir

1. Rasmussen, anal. in *Arch. méd. mil.*, 1883, t. III, p. 94.
2. Le Dentu, *Bull. Soc. Chir.*, 1893, p. 766.
3. Volkmann, *Krank. der Muskeln und Sehnen*, p. 847.

d'action sur le processus d'ossification, en admettant même qu'on se rallie à la théorie hématique, puisque les caillots persisteraient. Les hématomes musculaires, suite de contusion, de fracture ou de luxation sont, du reste, très fréquents; les myostéomes, au contraire, relativement très rares; et comme la tendance des épanchements est de subir, dans les conditions ordinaires, la résorption spontanée, on ne serait nullement autorisé, en l'état, à les ponctionner dans un but problématique, pratique qui pourrait, malgré les précautions usuelles, ne pas être toujours inoffensive. Mais, tout en considérant que les indications d'un traitement prophylactique ne paraissent pas fondées, nous recommandons, néanmoins, le repos et la suppression, pendant un temps plus ou moins prolongé, des exercices d'équitation chez les cavaliers qui, tout en continuant à faire leur service, accusent une douleur plus ou moins vive au niveau des adducteurs et paraissent présenter un début d'ossification locale, car la continuation du travail à cheval, dans ces conditions, accroit et active le développement de la tumeur, soit par irritation fonctionnelle des muscles, soit en déterminant de nouvelles déchirures fibrillaires, comme dans les observations XXXI et XXXIV du tableau II.

Le massage est le traitement employé, on pourrait dire d'une façon constante, contre les accidents traumatiques dont l'aboutissant est le myostéome, et il ne semble pas que les résultats qu'il donne soient bien brillants, car on l'a utilisé pendant un temps plus ou moins long, avec plus ou moins de fréquence et d'énergie, dans tous les faits consignés dans ce travail, et à peu près constamment son influence d'arrêt éventuel sur la genèse et le développement de la tumeur a été nul. Cependant, dans quelques cas, il paraît avoir exercé une action plus ou moins marquée au début (obs. XI, XVI, XXIII, XXXI, L du tableau I; XXXVII du tableau II; 2 cas de Timan), mais aucun myostéome démontré par la radiographie ne semble avoir subi, sous l'influence de ce mode de traitement, une régression bien appréciable. Sans doute, en les comparant aux cals et à leur évolution, on serait tenté de croire que les ostéomes pourront, après une période d'état plus ou moins prolongée, entrer à leur tour dans une phase d'atrophie de degré variable, mais il faut remarquer que la formation du cal est un phénomène normal, tandis que la pathogénie de l'ostéome est basée sur un processus morbide tout particulier, car, comparé à la fréquence des traumatismes qui atteignent le coude, des irritations fonctionnelles et des déchirures dont les adducteurs sont le lieu d'élection chez les cavaliers et, en général, des contusions muscu-

laires, le nombre des ostéomes consécutifs est infime; donc, les deux ordres de faits ne sont pas comparables entre eux.

Il semble, du reste, de prime abord, assez paradoxal, comme le fait remarquer Longuet, de recourir au massage, d'un côté, dans le but de lutter contre l'atrophie musculaire en suractivant la nutrition de la cellule, de l'autre, d'amener, au contraire, la régression de la néoformation osseuse en affaiblissant la vitalité de ses éléments constitutifs; — ce qui fait songer aux vertus légendaires de la lance d'Achille. — Toutefois nous croyons que les pratiques massothérapiques sont plutôt recommandables, soit qu'elles permettent de parer à l'atrophie musculaire, soit qu'elles accélèrent la résorption de l'épanchement sanguin, troublant, comme le pense Delorme, la vitalité des cellules qui concourent à la production osseuse, soit enfin qu'elles hâtent la maturation du myostéome, ce qui permet d'opérer d'une façon plus précoce. Dans certains cas se rapportant à des hématomes indurés susceptibles, en raison de leur consistance, d'égarer le diagnostic, comme cela est signalé dans les bosses sanguines frontales dont le pourtour contracte parfois une dureté véritablement osseuse, le massage peut amener la résorption complète de la tumeur. Ainsi Charvot (obs. 4 de son mémoire) vit un hématome induré, gros comme un petit œuf, disparaître complètement en six semaines par le massage et la compression, et Delorme observa une tumeur analogue ressemblant, tout à fait, à un ostéome, qui se résorba sous l'influence de massages involontaires exercés par un certain nombre d'élèves en palpant et en malaxant la tumeur dans le but de l'examiner.

C'est surtout dans certains myostéomes adhérents que le massage pourra donner les meilleurs résultats, car il est douteux qu'il ait une action bien réelle sur les myostéomes vrais, dépendant d'une myosite interstitielle, mais il faut ajouter, et c'est là un point capital à noter, qu'il peut devenir dangereux, dans les tumeurs osseuses du brachial tout au moins, chez les sujets jeunes, et, jusqu'à l'âge de vingt-cinq ans, quand il y a eu traumatisme concomitant de l'articulation du coude. S'en référant aux enseignements d'Ollier [1] qui, à plusieurs reprises, s'est montré très catégorique à cet égard, Batut, Rioblanc, Casteret proscrivent formellement le massage fait dans les conditions que nous venons d'indiquer, car son résultat le plus certain est d'exagérer les déchirures préexistantes, d'irriter les tissus déjà enflammés par le trauma primitif, d'activer les proliférations périostiques et d'aboutir finalement à

1. Ollier, *Soc. Chir. de Lyon*, 22 mars 1900.

l'ankylose osseuse du coude. Il semble même que le massage et la mobilisation de l'articulation sont susceptibles par eux-mêmes d'engendrer des néoformations d'os. Dans le cas déjà signalé de Batut (obs. VI, tabl. I), les massages répétés n'ont fait qu'accroître la tumeur, tout en rendant une légère mobilité latérale, et les accidents ne se sont amendés que par la cessation de ce mode de traitement; dans un deuxième cas (obs. VII, tabl. I), ces mêmes manœuvres ont conduit à une synostose osseuse qui est restée définitive, et il en aurait été de même dans un troisième cas si, instruit par les réflexions d'Ollier, Batut n'avait fait, au bout de peu de jours, cesser les massages. Pour notre part, nous avons vu, dans notre pratique, évoluer chez deux malades des accidents analogues; la tendance à l'enraidissement du coude augmentait d'autant plus que les manœuvres étaient plus persévérantes.

Le massage et la mobilisation peuvent aussi avoir des conséquences fâcheuses quand on se croit autorisé à y recourir après l'extirpation d'un ostéome du brachial. C'est ainsi que Loison, après une intervention de ce genre, commence, au bout de quelques jours, par imprimer au membre des mouvements de flexion et d'extension qui, d'abord, se font facilement et complètement; au bout d'une quinzaine, ces mouvements deviennent progressivement douloureux et tendent à se limiter de plus en plus malgré l'emploi du massage, des douches, etc.; finalement, le malade dut être proposé pour la réforme. La présence d'une capsule fibreuse laissée dans le muscle est probablement pour quelque chose dans cet enraidissement consécutif, mais l'irritation du périoste parait d'autant moins douteuse que le condyle huméral présentait de l'augmentation de volume.

Pour résumer ce point de la question, nous dirons que le massage pourra toujours être pratiqué sans inconvénients dans les myostéomes des adducteurs et des autres muscles de la cuisse, mais il ne faut pas compter en retirer grand bénéfice. On peut aussi l'utiliser pour les myostéomes du brachial antérieur consécutifs à des contusions directes du muscle (cas de Reverdin), ou à des traumatismes du coude, mais alors, seulement, chez des sujets ayant dépassé l'âge de vingt-cinq ans (cas de Jaboulay). Par contre, il faut garder une sage réserve dans son emploi et recourir, de préférence, à l'électrisation simple des muscles quand on se trouve en présence de malades au-dessous de cet âge, dont le coude a subi une violence plus ou moins considérable : contusion, entorse, luxation.

Faut-il opérer tous les ostéomes? A cette question, nous croyons qu'on peut répondre par la négative. En effet, un certain nombre

de porteurs d'ostéomes n'en sont nullement incommodés, tout au moins quand la tumeur siège dans les adducteurs, et ne s'aperçoivent que par hasard de son existence (obs. III, XIII, LX, LVI, LXX, tabl. II). Certains myostéomes du brachial ne gênent que modérément les mouvements de l'articulation ; ils peuvent être disgracieux pour peu qu'ils soient développés, mais ils ne créent pas une infirmité. Au contraire, lorsque ces tumeurs sont douloureuses spontanément ou qu'elles le deviennent à l'occasion de certains mouvements, qu'elles déterminent de l'atrophie musculaire, ou apportent une gêne réelle dans le fonctionnement du membre, il est indiqué de les enlever. Comme le fait remarquer Delorme [1], la situation du malade doit aussi influer sur la détermination du chirurgien. Le sujet qui ne demande à ses membres inférieurs que les mouvements de la marche peut garder un myostéome des adducteurs; mais il n'en est pas de même chez un cavalier auquel la tumeur rendra l'équitation impossible, ou pourra s'opposer à la continuation d'une carrière. Du reste, même chez les cavaliers, la néoformation osseuse a parfois, spontanément, cessé d'être douloureuse et ne les a pas empêchés de reprendre leurs exercices habituels (Batut, Berger, Lalesque, Favier, etc.).

Rioblanc [2], établissant une distinction importante, à son avis, entre les ostéomes adhérents et les ostéomes non adhérents, recommande de se montrer large dans l'appréciation des indications opératoires si la tumeur est entièrement intra-musculaire et bien mobile, mais d'être au contraire très circonspect pour les ostéomes adhérents, car leur ablation complète est difficile et le résultat définitif aléatoire. Sans contester la valeur de ces remarques justes, au moins en partie, dans un certain nombre de cas, nous pensons qu'elles peuvent être infirmées aujourd'hui et que la guérison par l'intervention doit être envisagée comme définitive, à condition d'opérer en temps voulu et suivant certaines particularités techniques sur lesquelles nous insisterons tout à l'heure.

En ce qui concerne les myostéomes de la région du coude, Longuet [3] pense que tous « ressortissent à l'ablation sanglante, à quelques rares exceptions près », en raison de la bénignité absolue de l'opération et de l'inutilité démontrée des moyens ordinaires. Sans doute lorsqu'il y a perte partielle ou totale des mouvements du coude, que la tumeur forme une sorte d'arc-boutant complet ou incomplet, qu'il existe des douleurs, des troubles trophiques, des

1. Delorme, *Bull. Soc. Chir.*, 1894.
2. Rioblanc, *loc. cit.*, p. 74.
3. Longuet, *in* thèse Sarazin, *loc. cit.*, p. 42.

accidents de compression nerveuse (ce qui est exceptionnel), les indications d'opérer sont très nettes, mais quand elles font défaut, ce qui arrive parfois, mieux vaut s'abstenir.

A quel moment faut-il intervenir? La question jusqu'ici ne paraît pas encore tranchée d'une façon bien nette. Pour certains chirurgiens, il faut opérer d'une façon précoce, le plus tôt possible, de façon à éviter l'extension de la tumeur, les hémorragies dues aussi aux blessures des vaisseaux par les aiguilles osseuses végétantes (?), l'ankylose plus ou moins avancée, à restreindre le développement de l'atrophie musculaire, à soustraire le plus tôt possible le blessé à une affection douloureuse, pénible ou gênante, et à prévenir la formation des adhérences secondaires à l'os, quand l'adhérence n'existe pas dès le début. Il peut y avoir dans ces arguments une part de vérité, toutefois il faut remarquer que le myostéome une fois constitué n'a pas de tendance à s'accroître, pourvu que le sujet laisse le muscle malade dans un repos relatif, que dans aucun cas, on n'a signalé la lésion d'un vaisseau par les stalactites osseuses d'un myostéome, que d'après Ollier, l'ankylose n'est jamais définitive avant trois mois chez l'adulte, avant un an chez l'adolescent, ces dates pouvant du reste être reculées si l'article n'est pas soumis à un traitement intempestif, enfin, que l'atrophie musculaire peut toujours être efficacement combattue par l'électricité, dont l'emploi ne trouve guère de contre-indication.

Les partisans de l'intervention retardée étayent leur opinion sur la facilité plus grande de l'opération faite dans ces conditions; la tumeur est mieux encapsulée, plus résistante, plus homogène, ce qui permet d'éviter une extirpation incomplète et insuffisante. Mais cette manière de faire présente aussi ses inconvénients, qui sont ceux objectés plus haut par les partisans de l'opération précoce pour justifier leur opinion.

Pouvons-nous trouver une indication précise en compulsant nos tableaux pour y faire le relevé des différents moments de l'intervention à partir du jour de l'accident initial?

Sur 51 opérations dans lesquelles l'époque de l'opération est indiquée, nous voyons que le chirurgien est intervenu :

3 fois.....	20 jours après	l'accident.
4 —	1 mois	—
8 —	5 à 6 semaines	—
10 —	2 mois	—
7 —	3 —	—
3 —	4 —	—
4 —	5 —	—
1 —	6 —	—

2 fois	7 mois après l'accident.
1 —	9 — —
1 —	10 — —
1 —	1 an —
1 —	2 ans —
2 —	3 — —
3 —	plus ou moins tardive ou précoce.

Ainsi 25 opérations ont été pratiquées dans les deux premiers mois, proportion déjà considérable si on la compare à celle des mois suivants et qui donne l'avantage aux partisans de l'intervention précoce. Mais pour pouvoir attribuer à ces chiffres leur valeur réelle, il faut tenir compte, non seulement de l'opinion du chirurgien sur ce point de la question, mais encore de la date exacte à laquelle ce chirurgien a constaté pour la première fois la présence de la tumeur. Ainsi on est appelé à reconnaître que les cas opérés tardivement se sont présentés au médecin tardivement aussi et que rarement les chirurgiens ont attendu de parti pris qu'il se soit déjà écoulé trois ou quatre mois pour se décider à intervenir, de telle sorte qu'on est forcé d'admettre que les partisans de l'intervention précoce sont de beaucoup les plus nombreux.

A notre avis, cette précocité dans l'intervention a des inconvénients et c'est en partie à cette cause qu'il faut attribuer un certain nombre des récidives signalées (obs. XXXIX, XLV, LI, XLI, deux mois; XLII, cinq à six semaines, tabl. I; VI, XLIX, LIV, six semaines; LV, trois mois, tabl. II). Assurément les cas opérés tôt et qui sont restés guéris paraissent nombreux, mais cela peut tenir à ce que les malades n'ont pas été suivis pendant un temps suffisant et ont été perdus de vue après vingt ou trente jours, car si la récidive est parfois précoce (tabl. II, obs. XI, deux mois; obs. LV, un mois), elle peut aussi être plus tardive qu'on ne serait tenté de le supposer, puisque dans un cas opéré par Marcus [1], elle est apparue huit mois après l'intervention.

En somme, il est nécessaire de déterminer avec précision à quel moment il faut opérer. Dire avec Nimier ou Batut qu'il faut attendre trois mois, c'est trancher la question, ce n'est pas la résoudre. Or, cette résolution nous paraît aujourd'hui possible et nous dirons, employant l'expression usitée quand il s'agit de préciser l'état du cristallin en vue de l'opération de la cataracte : *Opérez quand le myostéome est mûr*, c'est-à-dire quand il est entré dans la phase ultime de son développement, qu'il ne contient plus de cartilage et que le processus d'ossification est achevé. Si vous intervenez plus tôt, vous risquez de réveiller l'activité mal éteinte d'un périoste

1. Marcus, *in* thèse Casteret, *loc. cit.*, p. 67.

qui ne demande qu'à proliférer, de donner un nouveau coup de fouet à l'inflammation musculaire non encore résolue, et surtout vous pouvez ne faire qu'une opération incomplète. Les nodules osseux primitivement épars au milieu des fibres du muscle ne formant pas encore un bloc, des parcelles encore molles ou demi-dures de la tumeur échapperont à l'instrument ou au doigt investigateur, certaines zones musculaires avoisinantes déjà infiltrées, mais non encore ossifiées, seront respectées, et, plus ou moins tôt, ces tissus ou ces débris de tissus envahis à nouveau par l'os reproduiront partiellement ou dans sa totalité la tumeur primitive.

Comment reconnaître que le myostéome est entré dans sa période de maturité? Par la *radiographie*, ainsi que Longuet l'a déjà conseillé. Tant que l'ostéome n'est pas mûr, l'ombre portée sur l'écran ou photographiée sur la plaque est faible, floue, diffuse, à contours vagues et plus ou moins difficile à délimiter des parties avoisinantes, comme dans les observations : VIII, XV, XL, XLI, LII, tabl. I; VI, VII, VIII, XX, tabl. II; ce n'est que tout à fait exceptionnellement qu'on a constaté une ombre suffisamment nette au bout d'un mois : obs. LI, LXXIII, tabl. II; parfois, quand l'ossification a déjà envahi certains îlots, on voit sur la pénombre apparaître des taches plus ou moins sombres et espacées à intervalles plus ou moins réguliers. Au contraire, lorsque le myostéome est mûr, il donne, ainsi qu'on peut le constater sur le radiogramme reproduisant notre cas personnel, une ombre précise, nette, bien marquée, à peu près uniforme, se séparant nettement de l'os du membre si la tumeur en est éloignée, ou montrant son pédicule et son attache au squelette quand elle est adhérente.

Il peut se faire, comme nous venons de le signaler, que la radiographie prise au bout d'un temps relativement court donne une ombre suffisamment nette, mais l'impression fournie dans ces conditions ne correspond qu'à une zone déjà ossifiée de la tumeur, le reste laissant passer les rayons, de telle sorte qu'un myostéome, par exemple du volume d'une orange, paraîtra sur le cliché n'avoir que le volume d'une noix. Donc, si après avoir reconnu l'existence d'un ostéome qui, à la vue et au toucher, paraît volumineux, vous ne retrouvez sur l'écran ou sur la plaque qu'une ombre de dimensions beaucoup plus restreintes, attendez; par contre, opérez quand le volume apparent de la tumeur et la grandeur de l'ombre seront manifestement en concordance. Une seule radiographie peut suffire si elle est prise à une période suffisamment éloignée de l'accident initial. En admettant qu'on ne puisse suivre le blessé, on aura

recours à un autre moyen qui consiste à faire prendre deux ou trois radiographies à intervalle plus ou moins grand, un mois par exemple; lorsque les deux derniers radiogrammes comparés l'un à l'autre se montreront suffisamment nets et identiques, c'est que la tumeur aura atteint son stade définitif d'évolution et qu'elle sera mûre pour l'opération. Son extirpation en masse sera à ce moment plus facile et plus complète; si le morcellement en est nécessaire en raison de la disposition anatomique des parties ou de l'existence de prolongements qu'il faut enlever à part pour restreindre les dégâts, le bistouri et le doigt reconnaîtront facilement toutes les parcelles dures de l'ostéome, et on se mettra ainsi dans les meilleures conditions pour prévenir une récidive par ossification de débris que leur consistance aurait soustrait aux recherches du doigt ou à l'action de l'instrument.

Quand on enlève un ostéome, il faut opérer *larga manu*. Helferich [1] préconise non seulement l'ablation de la tumeur, mais encore l'extirpation de toute la zone musculaire avoisinante aussi loin qu'elle paraît modifiée dans sa constitution et l'enlèvement du périoste dans une étendue d'un centimètre autour du point d'implantation du pédicule quand il y a adhérence. Zhuber von Okroz se rallie à cette manière de faire qui écarterait toute chance de récidive, et c'est ainsi qu'on a vu des opérateurs faire l'ablation à peu près totale du brachial antérieur en ne laissant que le biceps. Il y a là, comme le fait remarquer Rammstedt, une exagération manifeste, le bon résultat fonctionnel de l'opération tenant précisément au respect et à la conservation de la musculature. Nous pensons de même; toutefois nous recommandons, en y insistant, l'extirpation globale *extra-capsulaire*, quitte à tailler au ras du muscle, de préférence à l'ablation intra-capsulaire, quand il existe une capsule. Delorme [2] conseille, au contraire, de bien suivre la paroi interne de la coque qui protège les parties voisines, surtout les gros vaisseaux, à la façon de la poche résistante des abcès froids dans les tuberculoses locales, cette séparation étant, du reste, très facile lorsque la surface du myostéome est lisse. C'est ainsi que la plupart des chirurgiens ont opéré, mais c'est aussi, en grande partie, à cette technique qu'il faut attribuer des récidives et des insuccès fonctionnels, au coude notamment. En effet, si la capsule que vous respectez est fibropériostique, elle est susceptible de reproduire de l'os par suite de l'excitation, même aseptique, produite sur les tissus par l'acte opératoire; est-elle simplement fibreuse, vous enlevez, comme le fait

1. Helferich, *in* Rammstedt, *loc. cit.*
2. Delorme, *loc. cit.*, p. 557.

remarquer Loison [1], à la suite d'un insuccès, la cicatrice osseuse qui unit les extrémités des faisceaux musculaires rompus et vous lui substituez une cicatrice fibreuse qui possède, en raison de sa nature, une tendance considérable à se rétracter; le résultat final sera de laisser un muscle raccourci et, si ce muscle est le brachial antérieur, les mouvements d'extension du coude en seront notablement gênés.

Il faudra donc suivre la paroi externe de la coque, comme l'ont fait déjà quelques chirurgiens et comme le conseille aussi Longuet; avec une incision de longueur suffisante et les précautions ordinaires, en se tenant bien au ras de la surface extérieure de la capsule, il n'y a aucune raison pour qu'on aille blesser les troncs vasculo-nerveux de la région.

Quand, en raison de son irrégularité et des prolongements qu'elle envoie, la tumeur ne pourra être enlevée en masse, il faudra nécessairement la morceler. Dans ces cas, l'ablation totale pourra parfois être très difficile ou même impossible, à moins de tailler largement en plein muscle, comme le veut Helferich, mais, quitte à laisser quelques petits noyaux, peut-être vaudrait-il mieux, pour éviter de trop grandes dilacérations, décortiquer les épines avec la gouge ou la curette, après avoir enlevé la masse principale suivant la méthode extra-capsulaire. Dans un fait de Hassler (obs. XXVIII, tabl. II), ce chirurgien ayant respecté la coque, en toucha la face interne au chlorure de zinc; le résultat s'était maintenu bon six mois après; toutefois cet attouchement avec une solution caustique ne nous paraît nullement nécessaire; nous le croyons plutôt dangereux si de gros vaisseaux sont dans le voisinage, et susceptible, tout au moins, de réveiller ou d'activer la prolifération d'un tissu fibro-périostique.

Dans les myostéomes adhérents périostiques, le pédicule sera sectionné au ciseau; les néoformations de tissu spongieux qui se trouvent parfois dans son voisinage et en connexions intimes avec le squelette seront aussi abrasées avec la gouge et le maillet. Nombre d'opérateurs ruginent énergiquement l'implantation du pédicule ou les néoformations périostiques de façon à atteindre le tissu éburné de l'os; cette pratique, que recommande Reynier : « On se met, dit-il, en agissant ainsi, à l'abri d'une récidive toujours à craindre si l'ostéome n'est pas complètement enlevé au niveau de ses insertions osseuses. En se conformant à ces préceptes, on aura le plaisir de renvoyer le malade complètement guéri, en possession de l'intégrité des mouvements d'une articulation dont le jeu semblait à

1. Loison, *Bull. Soc. Chir.*, 27 février 1900, p. 212.

jamais compromis », nous semble, quant à nous, exagérée. On l'a utilisée dans les obs. XXII, tabl. I, VI, XI, XV, LV, LXIII, LXXII, LXXIII, tabl. II, et le résultat ne paraît pas supérieur à celui qu'on obtient lorsqu'on ne rugine pas; dans l'obs. XXII, on note la persistance d'une légère induration; dans l'obs. VI, il y eut une récidive très marquée; le cas de Rollet (obs. LV), qui nécessite trois interventions successives, relève nettement de la rugination du périoste, car dans la première opération on gratta un point du fémur qui semblait atteint d'ostéite et c'est consécutivement que se développa un myostéome à lames superposées. Rioblanc (obs. LIV), n'ayant pu débarrasser complètement le fémur, après ablation d'un ostéome périostique, des lamelles osseuses implantées sur la ligne âpre, vit survenir une récidive qu'il attribue à la persistance de ces débris ostéophytiques, mais qui relève plutôt de la précocité de l'intervention et de la présence dans le foyer opératoire d'une compresse de gaze qui y séjourna quelque temps.

En somme, nous croyons qu'il ne faut pas ruginer l'os jusqu'au contact de la diaphyse éburnée par crainte d'exciter l'activité ossificatrice du périoste au niveau des adhérences de la tumeur et de raviver une plaie pour ainsi dire cicatrisée. En admettant qu'il persiste un léger épaississement du fémur ou de l'humérus, la chose n'a que peu d'importance. Un des blessés de Rammstedt (obs. XIXL) présenta à la suite de l'intervention une certaine hyperostose de l'os de la cuisse qui ne gênait nullement les mouvements et qui finit par disparaître sans doute par le processus ordinaire de résorption des cals à la suite des fractures.

L'opération sera suivie d'une hémostase aussi parfaite que possible; il faut s'efforcer de rendre impossible la formation d'un nouvel hématome susceptible, chez un sujet prédisposé et quelle que soit la théorie à laquelle on se rallie, d'aboutir au développement d'un myostéome; les parois musculaires dissociées ou rompues seront rapprochées et suturées au contact. Le drainage avec des tubes ou le tamponnement à la gaze ne seront utilisés que si l'hémostase parfois difficile ne peut être obtenue avec la perfection désirable, mais on les supprimera le plus tôt possible pour éviter de laisser dans le foyer opératoire des corps étrangers dont la présence ne peut être qu'irritante; en dehors de ces circonstances, le drainage est inutile.

Avons-nous besoin d'ajouter que dans toutes les manœuvres, l'asepsie doit être irréprochable; un périoste qui suppure, un muscle qui s'enflamme, chez un sujet déjà porteur d'un myostéome, seront une cause à peu près certaine de récidive.

DE LA

PERFORATION DES ULCÈRES DE LA PETITE COURBURE

(PERFORATIONS HAUTES)

PAR MM.

E. VILLARD,
Professeur agrégé à l'Université de Lyon,
Chirurgien des hôpitaux.

L. PINATELLE
Ex-interne des hôpitaux.

(*Suite* [1].)

III. — Traitement.

A. — *Traitement préventif.*

Une première question se pose. Existe-t-il un traitement chirurgical préventif de la perforation? Nous croyons que oui, quoique dans un petit nombre de cas. En effet, si la forme perforante d'un ulcère latent est rare et des antécédents gastriques presque toujours retrouvés dans l'histoire des malades, il ne s'agit, dans moins de la moitié des cas, même à la petite courbure, que d'un passé net d'ulcère. Il n'en est pas moins indiscutable que l'on préviendrait quelques cas de perforation en intervenant plus généralement sur les ulcères rebelles au traitement médical (excision ou mieux gastro-entérostomie). Il serait banal et hors de notre cadre d'insister sur ce point.

Mais plus intéressant est le problème du traitement préventif plus prochain de la perforation, celui qu'il conviendrait peut-être d'instituer dans certains cas de périgastrite à évolution aiguë, où il serait possible de prévoir et de prévenir sans doute la rupture de l'organe.

Nous ne parlons pas ici des stades ultimes de la périgastrite, les abcès [2] et leurs voies d'accès chirurgical, les adhérences cicatricielles et leur traitement (suivant leur étendue et leur âge) par l'excision ou la gastro-entérostomie.

1. Voir le numéro de mai 1904.
2. N'avons-nous pas vu d'ailleurs que les abcès périgastriques étaient exceptionnellement cause de perforation stomacale.

Mais avant d'aboutir à ces terminaisons ou de rétrocéder, la périgastrite évolue souvent pendant longtemps sous l'œil du médecin, et, jusqu'à ces dernières années, il ne semblait pas qu'il y eût effectivement mieux à faire que de laisser évoluer spontanément le plastron péritonéal, jusqu'à la péritonite ou l'abcès.

Et de fait, combien ne voit-on pas disparaître, là comme ailleurs, de plastrons inflammatoires qu'il eût été au moins intempestif d'opérer? Combien d'abcès sous-phréniques collectés sont opérés à ce stade avec plus d'économie et de succès qu'ils ne l'eussent été plus tôt?

Mais aussi combien dangereuse cette évolution parfois longue du foyer septique péristomacal limité d'une part par les tuniques ulcérées de l'estomac, de l'autre, par de jeunes et lâches adhérences du péritoine. Pourquoi ce pronostic optimiste à son égard, pourquoi cette ligne de conduite opératoire essentiellement différente de celle que l'on adopte à l'égard des plastrons appendiculaires, par exemple? Car, si l'on est encore mal documenté à ce sujet et s'il est à peu près impossible de donner un pourcentage sérieux des perforations stomacales secondaires à la périgastrite, il est certain que le fait n'est pas aussi rare qu'on le croit; c'est même, ainsi que nous l'avons dit, une éventualité plus spéciale aux perforations de la petite courbure, et c'est pourquoi nous soulevons ici la question.

Mais alors quelles seront les périgastrites à opérer et quel manuel opératoire devra-t-on suivre?

Le critérium n'est pas facile à donner. Tout d'abord, il ne s'agira que de plastrons d'allure infectieuse, inflammatoire, de périgastrites subaiguës évoluant avec ces poussées de fièvre, sur lesquelles M. Mouisset[1] vient récemment de rappeler l'attention. Leur rapidité d'évolution serait une seconde donnée, si l'on assistait à l'apparition du gâteau inflammatoire, tout au moins en quelques jours à une augmentation de volume rapide de la tuméfaction. Enfin et surtout, nous attacherions la plus grosse importance aux avertissements péritonéaux. Un peu de ballonnement, de sensibilité abdominale diffuse, quelques manifestations douloureuses à distance du foyer (crises douloureuses en coïncidence ou non avec des élévations thermiques parallèles) pourraient être les signes avant-coureurs de la rupture. Plusieurs observations, notant le début subaigu et progressif des symptômes[2], l'observation de Lund (obs. XCVI), signalant l'aggravation des crises douloureuses pendant la semaine qui précéda la perforation, le premier de nos deux cas, parlent dans ce sens.

1. *Loc. cit.*
2. Obs. V, XLVIII, LXX, LXXI, LXXVI, XCVI, CII, CIX.

L'inondation péritonéale semble donc parfois précédée, surtout à la petite courbure, par la fissuration d'adhérences molles, telles les petites hémorragies prodromiques de la rupture d'un anévrisme.

Quel serait dans ces cas le but de la laparotomie, en dehors de l'isolement, de l'ouverture et du drainage des foyers infectieux et des abcès périgastriques qu'elle pouvait faire éventuellement découvrir?

Deux conduites chirurgicales sont en présence : la libération avec ou sans excision de l'ulcère et la gastro-entérostomie.

La *libération* des adhérences, bien étudiée dans la récente thèse de Langlais [1], consiste, tantôt dans la section de brides minces, tantôt dans le clivage de larges symphyses. Or, c'est presque constamment dans ce dernier cas que l'on se trouve à la petite courbure, et l'intervention n'est point alors sans gravité. De plus, elle reste le plus souvent partielle et temporaire, à défaut de péritonisation effective des surfaces dénudées [2]. Elle est enfin plutôt le traitement de la douleur dans les périgastrites anciennes, cicatricielles, que celui de l'infection dans les périgastrites subaiguës, quand elle ne se présente pas comme le premier temps d'une excision d'ulcère, bien difficilement réalisable dans ces conditions et à la petite courbure [3].

Nous n'hésitons donc pas à préconiser formellement la *gastro-entérostomie*, à la suite de ses premiers promoteurs [4], dans les cas d'accidents infectieux périgastriques, faisant redouter l'ulcération. Elle nous apparaît vraiment alors comme le traitement de choix, *préventif de la perforation*, *palliatif des adhérences* et *curatif de l'ulcère*, auquel elle assure, mieux encore à la petite courbure, les bons effets de la mise au repos, dont témoignent à l'heure actuelle de nombreuses statisques [5].

B. — *Laparotomie et recherche de la perforation.*

Mais la perforation est établie.

L'intervention chirurgicale s'impose, aussi prompte que possible,

1. *Loc. cit.*
2. Voyez Duplant, Vallas, Villard, obs. Jaboulay, Delore (*Lyon méd.*, 1902).
3. Telle est d'ailleurs aussi la conclusion du récent travail de Vautrin sur la périgastrite adhésive, paru, après l'envoi de notre article, dans la *Revue de Gynécologie et Chirurgie abdominale*. Comparant la gastro-entérostomie à la libération des adhérences, l'auteur insiste sur les dangers de cette dernière méthode qu'il tend à réserver aux cas (exceptionnels à la petite courbure) où l'extirpation complète de l'ulcère, plus rationnelle et moins grave, semble pouvoir être pratiquée.
4. Voyez Eiselsberg, 1 mort; Terrier et Hartmann, 2 guérisons; Routier, 1 guérison.
5. Voir indications dans la thèse de Pinatelle, *Applications de la gastroentérostomie, en dehors des sténoses anatomiques du pylore* (Lyon, 1902).

d'après toutes les statistiques susdites, concordant à prouver le succès des opérations précoces; ni l'incertitude du diagnostic, ni le shock du malade ne doivent arrêter le chirurgien.

Le diagnostic hésite souvent sur la cause de la péritonite. La laparotomie sous-ombilicale faite, si l'on ne trouve ni dans l'appendice, ni sur l'intestin la cause des accidents, l'inspection de l'estomac s'impose en tout second lieu, même en l'absence de tout antécédent ou symptôme gastrique. C'est là une règle de pratique banale. Parfois l'existence même de la péritonite pourra paraître douteuse; il ne faudra pas hésiter, dans les cas où l'on conserverait un doute sérieux à ce sujet, à l'éclaircir par une laparotomie blanche, plutôt que d'attendre des symptômes plus précis. Cette laparotomie exploratrice n'a par elle-même aucune gravité, et l'on peut lui donner des dimensions restreintes, tout en se rappelant toutefois que Nissen méconnut une perforation gastrique pour avoir cherché à s'en assurer par une boutonnière trop étroite.

Le shock ne nous paraît pas devoir non plus faire différer l'opération. Quelques auteurs anglais conseillent pourtant de tirer le malade du shock avant d'opérer. Si cette maxime est à la rigueur applicable à la sidération initiale du début et aux toutes premières heures, l'urgence est trop grande d'ordinaire, quand on est appelé, pour ne pas passer outre. Quelques auteurs (Mikulicz, Kocher) recommandent dans ces cas les laparotomies à la cocaïne; la plupart des chirurgiens emploient l'éther à faible dose et font pratiquer en même temps des injections massives de sérum au cours de l'intervention.

Convient-il d'évacuer l'estomac avant d'opérer? Cette question a été posée la première fois dans la thèse de Chapt. L'auteur inclinait à l'affirmative, dans les cas ou l'on se trouverait à peu de distance du début de la perforation, dans la pensée, en évacuant un estomac encore distendu, de limiter au minimum l'inondation péritonéale. Il est évident d'ailleurs que cette manœuvre risque d'agir à l'encontre de son but; il faut à notre avis s'en abstenir. L'issue de quelques gouttes nouvelles de liquide, au cours de l'opération immédiatement pratiquée, pourra faciliter et simplifier grandement les recherches; et, quand on aura sous l'œil et sous le doigt la perforation, il sera possible au cours de l'anesthésie de diriger plus prudemment la sonde pour évacuer complètement l'estomac, s'il y a lieu.

Où devra-t-on inciser? Cela dépend du diagnostic; car, si celui de perforation gastrique a été porté, il est de règle constante de recourir à la *laparotomie sus-ombilicale médiane*[1]. Mais bien souvent

1. M. le Prof. Poncet dans thèse de Méhier (*loc. cit.*).

une laparotomie sous-ombilicale médiane ou latérale a été pratiquée sur la foi d'un diagnostic erroné. Puis, après quelques recherches négatives de ce côté de l'abdomen, on est ramené à l'estomac, soit par la constatation de quelques signes suspects, rappelés par Auvray (débris alimentaires intacts ou d'ingestion récente, gaz inodores ou acides, progression ascendante des lésions péritonéales).

Dans ces cas, il faut d'emblée revenir à la laparotomie médiane sus-ombilicale, à distance de la première incision. Vouloir simplement agrandir celle-ci par en haut, pour se donner plus de jour, ce serait se gêner considérablement pour aboutir en fin de compte, après des agrandissements successifs, à une laparotomie xyphoïdo-pubienne.

Quelle règle suivre maintenant pour l'exploration rapide et complète de l'estomac? On s'aidera de l'œil et du doigt tout ensemble. Tandis que l'œil inspectera les lésions superficielles, cherchant à surprendre sous les fausses membranes l'issue de quelques gouttes de liquide ou de quelques bulles de gaz, le doigt, promené sur les régions suspectes, percevra *les points épaissis et indurés*, et orientera les recherches.

Celles-ci gagneront toujours à être méthodiquement conduites[1]. A ce point de vue, il convient de se porter d'abord vers la paroi antérieure de l'estomac, la plus fréquemment atteinte; on se trouvera bien de la manœuvre de Michaux consistant à faire relever le bord inférieur du foie par un aide; on découvre ainsi l'orifice cardiaque; de là, le regard descend sur le pylore, d'une courbure à l'autre.

Il faut alors se porter sur la face postérieure, par l'un ou l'autre des épiploons. Le petit épiploon donne un jour plus direct, mais plus limité; on ne l'effondrera que sur les indices de la palpation, dénotant une lésion suspecte de la région de la petite courbure. Autrement, mieux vaudrait relever l'estomac pour inspecter sa face postérieure de bas en haut, par une large brèche de l'épiploon gastro-côlique.

Mais les difficultés de cette recherche sont bien variables suivant que la perforation est :

1° Libre dans le grand péritoine; — ou 2° dissimulée plus ou moins profondément sous les adhérences ou dans le fond d'une poche péri-gastrique. Cette distinction s'impose tout à la fois au point de vue de la difficulté et de l'utilité des recherches.

1. Même après découverte d'une perforation, car nous avons vu que les perforations étaient assez souvent doubles. Mikulicz, Czerny, Stelzner ont ainsi perdu des malades.

En effet, *dans le premier cas*, la recherche de la perforation est à la fois plus facile et plus utile; plus facile, car, libre de toute adhérence, à peine recouverte de quelques exsudats fibrineux et, au surplus, appartenant d'ordinaire à la face antérieure ou à la grande courbure, la perforation sautera, pour ainsi dire, du premier coup à l'œil du chirurgien; plus utile, car, en l'absence de toute ébauche d'oblitération spontanée, la suture ne devra être que plus exacte et plus étanche.

Tout au contraire, *dans le second cas*, nous nous trouvons en présence de toutes autres difficultés. La région est haute et profonde, car il s'agit là d'un type plus fréquent à la petite courbure et à la face postérieure de l'estomac. L'organe, fixé par des adhérences, a perdu toute mobilité, et ne se laisse pas aisément attirer ou relever.

A-t-on enfin la plaque suspecte sous les yeux et en voit-on sourdre avec évidence du liquide ou des gaz? On n'a point encore trouvé pour cela l'orifice gastrique. Sa découverte systématique en pareil cas exposerait maintes fois, au cours du clivage des adhérences protectrices, à ouvrir dans le péritoine des poches septiques étagées ou à créer à travers les parois altérées de l'estomac des déchirures nouvelles.

Ces difficultés et ces dangers ne sont pas sans doute de constatation récente; mais jusqu'à ces dernières années, si l'on n'ignorait pas les divers procédés d'occlusion indirecte et de cloisonnement des perforations gastriques, on ne les considérait d'ordinaire que comme des pis-aller ou des manœuvres complémentaires de la suture. Cette dernière était seule considérée comme le traitement de choix de toutes les perforations, alors qu'elle n'est en réalité que celui des perforations libres.

Telle est, par exemple, l'idée dominante de la thèse de Chapt et d'un grand nombre de travaux ultérieurs.

L'opinion contraire, émise dans quelques publications isolées, n'a guère été défendue dans un travail d'ensemble, avant la récente thèse de Brun, à savoir que la recherche des perforations gastriques au sein des foyers enkystés ou d'adhérences inflammatoires est, non seulement difficile, longue et laborieuse (ce dont tout le monde convient), mais inutile et irrationnelle.

La suture précaire que l'on se propose de placer est d'avance condamnée à porter sur des tissus altérés et friables. N'eût-il pas été plus prudent et plus rationnel de respecter les adhérences que l'on vient de détruire et de se borner, dans bien des cas, à renforcer et à compléter par un cloisonnement artificiel à la gaze, le travail de cloisonnement naturel, mais incomplet, de la péri-gastrite?

C'est pour la défense de cette idée (dans laquelle nous a confirmé

l'étude de nos deux cas, ci-dessous résumés) que nous avons principalement entrepris ce travail. Notre statistique nous permettra d'appuyer de faits plus nombreux la thèse de Brun, en faveur du *simple cloisonnement des perforations adhérentes de la petite courbure.*

Il faut donc maintenant procéder au double traitement de la perforation et de la péritonite. Celui-là seul donne lieu à des considérations spéciales à la petite courbure; celui-ci est commun à tous les cas et ne varie pas avec le siège de la rupture stomacale. Mais l'examen de notre statistique nous fournira l'occasion de quelques remarques à ce sujet en finissant.

C. — *Traitement de la perforation.*

Le traitement de la perforation peut être direct ou indirect, — direct, si l'on se trouve en présence d'une perforation libre ou entourée de légères adhérences facilement dissociables, — indirect, si la perforation est dissimulée sous un gâteau d'adhérences résistantes. On doit boucher une brèche dans le 1er cas; on se borne à étayer une digue dans le second. Ce dernier, le plus rare, est plus particulier à la petite courbure.

1° L'OCCLUSION DIRECTE DES PERFORATIONS LIBRES est possible, à la petite courbure comme ailleurs (à l'exception de quelques procédés inapplicables à la région); là comme ailleurs elle en constitue le traitement de choix et le plus fréquemment employé. Rappelons-en les divers procédés :

Résection et suture.

Suture simple.

Adossement d'organes ou d'épiploons.

Abouchement à la peau ou dans l'intestin.

a. *Résection de l'ulcère.* — C'est bien là le procédé de choix, offrant le double avantage de supprimer l'ulcère et de permettre la suture en tissu sain; mais il est bien rarement de mise à la petite courbure. Nous voyons en effet qu'il n'y a été employé que 11 fois [1], d'ailleurs avec 5 morts seulement, dont 2 au moins explicables par le retard de l'intervention (36 heures dans l'obs. VIII; plusieurs jours dans l'obs. XVI).

Ce qui restreint ici l'emploi de ce procédé, c'est, outre qu'il prolonge beaucoup l'intervention, qu'il ne saurait convenir qu'à de petites perforations nécessitant des excisions très limitées. Ce n'est point tant que l'on ait à redouter les hémorragies du cercle artériel,

1. Obs. VIII, XVI, XVIII, LI, LIII, LV, LVI, LXVIII, LXXVII, LXXXIII, LXXXIX.

de la coronaire, non plus que, par suite de sa suppression, le sphacèle des parois gastriques, que la récurrence du grand cercle artériel suffirait très certainement à assurer, mais l'état des tissus est tel qu'il conduirait bien souvent à l'excision totale d'une petite courbure déjà rétractée et froncée, réduite de volume. On voit les dangers de cette large gastrectomie cunéiforme, soit tout d'abord au point de vue de la difficulté du rapprochement immédiat, soit ultérieurement au point de vue de la motilité de l'organe ainsi mutilé et de la sténose par coudure du pylore.

b. *Suture simple.* — Le plus souvent donc on est contraint de se contenter d'une excision économique, d'un simple avivement avant la suture. Tel est le procédé le plus fréquemment utilisé. Outre les cas susdits d'excision, la suture a été employée isolément dans 64 observations.

Elle est donc ordinairement possible, même à la petite courbure, malgré le siège profond de l'ulcère. D'ailleurs, Michaux n'a-t-il pas proposé de suturer des perforations de la face postérieure par leur face muqueuse, après gastrotomie? Cette grave complication opératoire est ici inutile; l'effondrement du petit épiploon donnera toujours un jour suffisant pour atteindre la face postérieure.

La suture de la perforation est indiscutablement le procédé de choix en théorie; mais en pratique, l'étendue des adhérences, les dimensions de l'ulcère, la friabilité des parois, l'impossibilité d'affrontement direct des séreuses constituent tout un ensemble de contre-indications fréquentes de la suture, plus spéciales à la petite courbure, et sur lesquelles nous ne saurions trop insister.

L'importance des adhérences périphériques rend difficile la suture de la perforation, soit en la masquant, soit en restreignant la mobilité de la région; elle rend même souvent sa recherche dangereuse, par crainte de rupture des tuniques stomacales. D'autre part, l'étendue de l'ulcère, ou plus exactement, de la zone friable qui entoure la perforation, nécessiterait souvent pour la suture en tissus sains, une excision totale de la petite courbure.

Telles sont sans doute aussi les causes d'échec d'un certain nombre de cas de sutures. Brun cite 8 morts sur 12 cas où ce traitement a été pratiqué. Pour nous, qui relevons, seulement parmi les perforations de la petite courbure, 63 cas où la suture a été exclusivement employée, nous ne trouvons qu'une mortalité de 50 p. 100 [1],

1. Soit 31 morts : obs. I, IV, VI, X, XI, XII, XIV, XV, XVII, XIX, XX, XXI, XXIII, XXV, XXVIII, XXXIV, XXXV, XXXVI, XXXVIII, XLVI, XLVIII, L, LXVI, LXVII, LXIX, LXXV, CI, CII, CVIII, CIX, CX; et 32 guérisons : obs. XXIV, XXVII, XXXII, XXXIII, XXXVII, XL, XLII, XLIII, XLIV, XLV, XLVII, XLIX,

sensiblement égale à celle des autres procédés, étant donné qu'elle porte sur les interventions anciennes et récentes, précoces et tardives tout ensemble.

Il convient d'ajouter que dans 2 de ces cas (obs. VI et LXVII), la mort est attribuée à la rapide déchirure des points de suture; et qu'au moins dans 9 autres cas non compris parmi les précédents[1], on dut recourir à un autre procédé devant l'impossibilité ou l'échec de la suture, préalablement tentée.

Enfin, il faut ajouter que, dans 4 cas heureux, elle a été employée concurremment avec un autre procédé : drainage et cloisonnement (obs. XXXIII), cloisonnement simple (obs. XXXVII et XXI), fixation de l'épiploon (obs. XCI).

Quant au type de suture, les sutures en bourse, sutures directes ou sutures de Lembert ont été tour à tour employées; les premières, peu résistantes et d'un emploi rare, les deux autres procédés, généralement associés l'un à l'autre, et étageant leurs fils en deux ou plusieurs plans superposés.

En tous cas, il conviendrait de se préoccuper autant que possible, à la petite courbure, de la direction de ses sutures, suivant le précepte déjà formulé par divers auteurs, Chapt (*loc. cit.*), etc., dans la crainte de sténoses opératoires. On a conseillé, en effet, de placer des points antéro-postérieurs sur la plus grande partie de la petite courbure, pour ne pas la froncer et couder le pylore, sauf au voisinage immédiat de cet orifice, où les fils doivent être dirigés transversalement, de crainte de sténose.

Aux cas de suture difficile conviennent l'un ou l'autre des procédés suivants d'occlusion médiate, d'utilisation plus rare, mais précieux à connaître néanmoins.

c. *Abouchement de la perforation dans l'intestin ou à la peau.* — La gastro-entérostomie au niveau de la perforation, proposée par M. le professeur Jaboulay, et non encore employée, conviendrait à des perforations limitées de la grande courbure; elle est malheureusement inutilisable pour les perforations hautes.

De même, la gastrostomie pratiquée par L. Dickinson et Parsoons, recommandée par M. Poncet.

La petite courbure ne se laisserait pas suffisamment abaisser pour être directement fixée (obs. VII et XIII) ou ouverte à la peau (obs. XXIX). Ces trois cas se sont d'ailleurs terminés par la mort.

LII, LXXI, LXXVIII, LXXXIV, LXXXVI, LXXXVII, LXXXVIII, XC, XCI. XCIII, XCV, XCVI, XCIX, C, CIII, CV, CVI, CVII, CXI, CXII.

1. Obs. VII, XIII, XXVI, LXXII, LXXVI, XCVII, XCVIII, CXIII, CXV.

d. *Adossement d'anses ou d'épiploons.* — L'idée de l'autoplastie, qui s'imposait dans les pertes de substance étendues de l'organe et qui, à l'heure actuelle, compte déjà plusieurs succès à son actif, s'appuie sur les expériences physiologiques classiques de Viola et Gaspardi, et Contejean, sur la résistance de la rate et de l'intestin vivants à l'action du suc gastrique.

Cette autoplastie a été réalisée plusieurs fois par l'adossement simple d'anses intestinales, procédé bien rarement de mise à la petite courbure, mais qui a donné néanmoins un succès à Guinard[1].

Plus ordinairement, c'est le grand épiploon que l'on utilise; on le relève en masse comme un tablier protecteur au devant de la face antérieure de l'estomac, jusqu'au niveau de la perforation; là, on peut se comporter de deux façons : ou bien, à l'exemple de Braun, on s'en sert comme d'un bouchon, que l'on enfonce dans la perforation, ou bien on se contente, avec Rioblanc, de le suturer à plat, comme un couvercle au-dessus de la perte de substance.

Ce procédé a été employé 5 fois à la petite courbure, 4 fois concurremment avec d'autres[2], 1 fois isolément[3]. Ses résultats sont assez remarquables, si l'on réfléchit surtout qu'on le réserve aux cas où la suture est impuissante.

Sur les 5 cas, nous relevons en effet 3 guérisons :

Obs. XCVII, adossement épiploïque simple.

Obs. LV — après suture de la perforation.

Obs. XCI — après suture et excision (rappelés plus haut).

Les deux cas de mort sont ceux des obs. LXXVI et XCVIII.

La 1re concerne une intervention après 37 heures, suivie de mort au 10e jour seulement (la suture épiploïque avait été associée au cloisonnement).

Dans la 2e, on l'a combinée à une suture laborieuse et perforante de l'ulcère; la mort est attribuée à l'amorce d'une seconde perforation.

Enfin, peut-être pourrait-on, à la petite courbure, tenter l'autoplastie par un véritable lambeau péritonisé de paroi abdominale; ou, dans un autre ordre d'idées, se contenter d'aveugler la perforation par une pince laissée à demeure, au milieu de compresses de gaze.

e. *Cloisonnement.* — Dans tous les cas de perforations, même le plus correctement suturées, le drainage local, ou mieux le cloisonnement par quelques mèches de gaze constitue une utile précaution,

1. Obs. LXXIV.
2. Obs. LV, LXXVI, XCI, XCVIII.
3. Obs. XCVII.

à laquelle les opérateurs ont eu fréquemment recours. Cette règle devient d'autant plus urgente que l'on a plus de doutes sur la solidité des sutures; elle s'impose, lorsque, pour une perforation libre d'adhérences, on aura dû se contenter de l'un des procédés d'occlusion médiate ou indirecte que nous venons de passer en revue. Mais il y a plus, et nous croyons même que le cloisonnement peut suffire dans les perforations adhérentes qu'il nous reste maintenant à envisager.

2° Le traitement indirect des perforations adhérentes par le simple *cloisonnement* ou drainage local, sans traitement et surtout sans recherche de la perforation elle-même, est une notion, sinon très récente, du moins pratiquement peu répandue jusqu'ici et qui nous paraît mériter mieux.

On n'attache peut-être pas assez d'importance aux adhérences naturelles préexistantes, sous lesquelles on se considère trop souvent obligé de trouver malgré tout la perforation.

On ne méconnait sans doute pas l'utilité du cloisonnement et du drainage local, mais on consent seulement à en faire les auxiliaires ou les pis-aller de la suture, que l'on se met en demeure de pratiquer dans tous les cas sans exception.

Pourtant, lorsqu'au cours de la laparotomie qui révèle avec évidence l'existence de la perforation, sa recherche (méthodiquement conduite comme il a été dit plus haut) se présente avec des caractères de difficulté tout particuliers, il y a lieu de se demander quels avantages compenseront les dangers trop évidents du clivage étendu des adhérences auquel il faut parfois se livrer, et sur lesquels nous nous sommes déjà étendus.

Or, d'une part, la perforation si laborieusement découverte sera souvent, en l'occurrence, difficile à suturer [1], d'autre part, et c'est ce que nous voulons maintenant établir, le simple cloisonnement fournit des résultats au moins comparables à ceux de la suture, dans ces cas de perforations avec périgastrite, où la nature a fait déjà les premiers frais de la localisation du processus.

En effet, outre les 5 observations ci-dessus mentionnées [2], où le cloisonnement a été associé à la suture, il a été employé seul dans 9 autres cas, dont deux morts seulement.

Sur ce nombre, 3 fois et avec 3 succès [3], on a drainé l'estomac au moyen d'un tube passant par la perforation et ressortant par la peau, autour duquel on établit un barrage de gaze.

1. Voyez obs. susdites, p. 854, note 1.
2. Obs. XXXIII, XXXV, XXXVII, XLV, LXVIII.
3. Obs. XXII, XXVI, XCIV.

Dans 6 autres cas dont 4 succès [1], la perforation ne fut pas découverte et l'on se contenta de renforcer les adhérences qui la dissimulaient par un Mikulicz protecteur. Quant aux deux malades qui moururent, ils avaient été opérés seulement après 37 et 60 heures et survécurent six et dix jours à l'intervention.

Ces résultats sont excellents, puisque, s'il était permis de faire un pourcentage pour 9 cas, ils se chiffreraient par 78 p. 100 de succès. On objectera qu'ils visent des cas moins graves, puisqu'il y avait des adhérences antérieures. Mais il resterait à prouver que la recherche de la perforation dont on a pu se dispenser, eût été toujours innocente et que sa suture eût donné de meilleurs résultats.

Nous croyons donc que le cloisonnement constitue bien non seulement le pis-aller de la suture, mais le traitement de choix d'un certain nombre de perforations gastriques. Ces perforations (les moins graves et les plus rares, si l'on veut), plus spéciales à la petite courbure, sont celles autour desquelles la périgastrite a édifié des adhérences incomplètes, qu'il importe toujours grandement de respecter et qu'il suffit souvent de compléter d'un cloisonnement à la gaze, pour amener la guérison [2].

Nous voulons encore insister à nouveau ici sur la technique de ce cloisonnement, telle que nous le pratiquons. La perforation de la petite courbure, s'ouvrant dans une loge sous-hépatique et prégastrique, *drainer cet espace en avant* par la paroi, *le fermer en bas* du côté de la grande cavité abdominale, telle est la formule. Pour cette occlusion, employer, si possible, la suture de la grande courbure ou des tissus indurés voisins à la paroi abdominale; sinon, établir au moins à ce niveau un barrage transversal de gaze, cloisonnant le péritoine en 2 étages, au niveau du bord inférieur de l'estomac.

Dans tous les autres cas de perforations libres ou recouvertes simplement de molles adhérences, la suture s'impose ou, à son défaut, l'un des procédés susdits d'oblitération médiate.

Le cloisonnement reste très indiqué comme moyen complémentaire, surtout lorsqu'une suture correcte n'a pas été possible; mais il serait alors dangereux de l'employer exclusivement.

La perforation aveuglée, CONVIENT-IL D'ÉVACUER ET DE DRAINER L'ESTOMAC?

L'évacuation simple à la sonde, au cours de l'intervention, nous paraît un procédé simple et suffisant à la fois, étant donné la diète

1. Obs. LXXII, LXXXV, XCVII, CXIII (guérisons); LXXVI, CXV (morts).

2. Mitchell (*loc. cit.*) insiste sur la rapidité de formation des adhérences opératoires spéciales au péritoine périgastrique.

absolue de liquide à laquelle sont condamnés les malades pendant quarante-huit heures.

Divers auteurs ont cependant préconisé dans ce but la gastrostomie[1] ou la gastro-entérostomie[2], complications opératoires ordinairement inutiles.

D. — *Traitement de la péritonite.*

Nous n'aurons rien de particulier à signaler sur le traitement de la péritonite. Il ne varie pas avec le siège de la perforation; il n'a même rien de spécial aux perforations gastriques.

C'est le même problème du nettoyage humide ou sec du péritoine, par le lavage ou les compresses, problème que l'on tend à trancher de plus en plus en faveur du simple assèchement que nous pratiquons exclusivement pour notre part; puis, la question du drainage que chaque auteur interprète et pratique à sa manière.

Nous ne reviendrions pas sur cette question du lavage, si notre statistique ne nous fournissait un nouvel enseignement en ce qui le concerne.

Elle nous montre nettement que, sans être plus efficace que l'assèchement dans les premières heures, il est, au delà, *particulièrement meurtrier* (25 p. 100 de guérisons, au lieu de 50 p. 100). Nous n'hésitons donc pas à le proscrire formellement.

L'intervention sera terminée par le drainage péritonéal; drainage local en haut, mieux réalisé par une mèche de gaze faisant cloisonnement; drainage déclive à distance obtenu par un tube de caoutchouc ou 2 tubes en chiens de fusil, au niveau de la région suspubienne.

Quant aux résultats opératoires, nous croyons n'avoir plus rien à ajouter à ce que nous avons dit plus haut. Nous avons seulement essayé d'établir dans ce chapitre thérapeutique les résultats comparatifs (les plus utiles à connaître) des divers procédés opératoires.

Plus haut nous avons été appelés à mettre en tableau les résultats absolus ou généraux des interventions. Ils sont des plus encourageants, puisque de 5 p. 100 (proportion de guérison spontanée des perforations?), ils élèvent les chances de survie à 50 p. 100 sur l'ensemble des cas opérés[3], et jusqu'à 85 p. 100[4] dans les interventions

1. Obs. XX (guérison).
2. Obs. XXIX (mort), XCVII (guérison).
3. Terrier et Hartmann, 169 cas; Mayo Robson, 486 cas; Brunner, *loc. cit.*, 350 cas.
4. 70 p. 100, Barnett et Turner, *Lancet*, 1902; 83,8 p. 100, Tinker, *loc. cit.*; 86 p. 100, Lund, *Bost. med. Journ.*, 1902.

des douze premières heures, qui se font de plus en plus nombreuses.

On peut donc dire qu'à l'heure actuelle, plus de 250 existences ont été sauvées de la mort par ulcères perforés de l'estomac.

Statistique des opérations pour ulcères perforés de la petite courbure.

I. — STATISTIQUE DE WEIR ET FOOTE (31 cas sur 78).

1. — 1. MIKULICZ, *Volk. klin. Samml.*, 1885. — H. 28 ans. — *Siège de la perforation* : Petite courbure, près du cardia. — *Antécédents* : Gastriques. — *Symptômes* : Tympanisme et défense abdominale. — *Date de l'intervention* : Plusieurs heures après (?). — *Opération* : Suture de la perforation. Lavage au thymol 1/1000. — *Mort* : en 3 h. (probablement déchirure d'un vieil ulcère caché).

2. — 4. KÖHLER, *Charité-Annales*, 1888-89. — H. 24 ans. — *Siège* : Petite courbure. — *Ant.* : Gastriques. — *Opération* : Péritonite purulente. Adhérences gastrohépatiques. Lavage, drainage. — *Mort* : le même jour. Autopsie : Perforation trouvée au sein des adhérences.

3. — 5. KÖHLER, *Ibid.* — F. 47 ans. — *Siège* : Petite courbure. — *Ant.* : Ulcère depuis 10 ans. — *Sympt.* : Début aigu. Douleur abdominale soudaine, au moment d'une défécation. — *Date de l'interv.* : 18 h. — *Opération* : Péritonite généralisée. — *Mort* : sur la table.

4. — 10. MIKULICZ, *Arch. f. klin. Chir.*, 1889, vol. 39, p. 780. — F. 17 ans. *Siège* : Paroi antérieure, près du pylore et de la petite courbure. — *Ant.* : Ulcère, sans hématémèses. — *Sympt.* : Tympanisme. Pas de matité hépatique. Collapsus. Début aigu, douleur subite dans la région du foie. Tympanisme et sensibilité, surtout à l'épigastre. — P. 120. — *Date de l'interv.* : 34 h. — *Opération* : Péritonite fibrinopurulente, suture de la perforation, irrigation, drainage. — *Mort* : en 24 h.

5. — 11. WAHL, *St Petersb. med. Woch.*, 1890. — H. 46 ans. — *Siège* : Paroi antérieure, près de la petite courbure. — *Ant.* : Ulcère, depuis 2 ans, sans hématémèses. — *Sympt.* : Début progressif : douleurs et vomissements, diminution de la matité du foie, matité mobile des flancs. — *Date de l'interv.* : 5 jours. — *Opération* : On ne trouve pas la perforation. — *Mort* : après 33 jours ?

6. — 12. MOUISSET, *Lyon méd.*, 1890. — H. 34 ans. — *Siège* : Paroi antérieure, près de la petite courbure. — *Ant.* : Gastriques, vomissements journaliers. — *Sympt.* : début aigu. Douleur épigastrique soudaine. Pas de vomissements. — *Date de l'interv.* : 30 h. — *Opération* : Essai de suture. Les points déchirent la paroi nécrosée de l'ulcère. — *Mort* : à la fin de l'opération.

7. — 14. Parsoons, *Journ. med. Sc.*, Dublin, 1892. — F. *x* ans. — *Siège* : Bord antérieur de l'extrémité cardiaque de la petite courbure. — *Ant.* : Gastriques. — *Sympt.* : Violentes douleurs de l'hypochondre. Collapsus. — *Date de l'interv.* : 8 h. — *Opération* : Suture de l'ulcère impossible. Fixation de l'estomac à la paroi. — *Mort* : après 6 jours.

8. — 18. Lucke, Pinner, *Centrabl. f. Chir.*, 1893. — F. jeune. — *Siège* : Paroi antérieure à l'extrémité cardiaque de la petite courbure. — *Ant.* : Ulcère. — *Sympt.* : Début aigu. Douleur subite, tympanisme. — *Date de l'interv.* : 36 h. — *Opération* : Excision et suture de l'ulcère. Irrigation, drainage. — *Mort* : en 5 jours. Hémorragie intrapéritonéale d'un ulcère duodénal.

9. — 19. Markoe, Weir, *Internat. med. Mag.*, fév. 1892. — F. 18 ans. — *Siège* : Milieu de la paroi postérieure, près de la petite courbure. — *Ant.* : Gastriques. — *Sympt.* : Début aigu. Douleur abdominale subite, *vomissements*. Tympanisme. P : 148, T. 100° F. — *Date de l'interv.* : 80 h. — *Opération* : Estomac non examiné. — *Mort* : en 24 h.

10. — 20. Weir, *Internat. med. Mag.*, fév. 1892. — F. 57 ans. — *Siège* : Milieu de la paroi antérieure, près de la petite courbure. — *Ant.* : Gastriques, mais pas de vomissements. — *Sympt.* : Début aigu. — Douleur aiguë, *vomissements*. — *Date de l'interv.* : 4 jours. — *Opération* : Suture à deux rangs de l'ulcère. Lavage avec sérum. — *Mort* : en 5 h.

11. — 25. Haslam, *Brit. med. Journ.*, 1893. — F. 17 ans. — *Siège* : Paroi antérieure à l'extrémité cardiaque de la petite courbure. — *Ant.* : Ulcère. — *Sympt.* : Début aigu. Douleurs subites à l'épigastre et l'hypochondre gauche. — *Date de l'interv.* : 3 h. 1/2. — *Opération* : Deux sutures de Lembert. Lavage, drainage. — *Mort* : en 45 h.

12. — 27. Barling, *Brit. med. Journ.*, 1893. — F. 20 ans. — *Siège* : Paroi antérieure, près de la petite courbure. — *Ant.* : Ulcère. — *Sympt.* : Début aigu. Douleurs subites à l'hypochondre gauche, tympanisme, *vomissements*. — *Date de l'interv.* : 4 jours. — *Opération* : Suture. Irrigation, drainage. — *Mort* : en 30 h.

13. — 29. Maurice, *Lancet*, 1894. — F. 23 ans. — *Siège* : Extrémité cardiaque de la petite courbure. — *Ant.* : Gastriques. Indigestions? *Sympt.* : Début aigu. Douleurs abdominales subites. Collapsus. — *Date de l'interv.* : 18 h. — *Opération* : Suture de l'ulcère impossible. Fixation de l'estomac à la paroi. Drainage local. — *Mort* : après 8 jours. Autopsie : pas de péritonite.

14. — 30. Page, *Lancet*, 1894. — F. 25 ans. — *Siège* : Bord antérieur de la petite courbure en son milieu. — *Ant.* : Gastriques. Indigestions ? — *Sympt.* :

Début aigu. Douleurs abdominales subites. — *Date de l'interv.* : 24 h. — *Opération* : Suture de Lembert. — *Mort* : en 34 h.

15. — 31. Curtis, 1894. — F. 16 ans. — *Siège.* : Bord antérieur de la petite courbure, près de son extrémité cardiaque. — *Ant.* : Gastriques. Indigestions ? — *Sympt.* : Début aigu. Douleurs subites dans l'hypochondre. — *Date de l'interv.* : 24 h. — *Opération* : Suture de Lembert. — *Mort* : en 14 h.

16. — 32. Curtis, 1894. — F. 34 ans. — *Siège* : Paroi antérieure près de la petite courbure. — *Ant.* : *x.* — *Sympt.* : *x.* — Tympanisme. Conservation de la matité hépatique. — *Date de l'interv.* : Plusieurs jours. — *Opération* : Excision et suture de l'ulcère ; lavage, drainage. — *Mort* : en 5 jours.

17. — 33. Ibidem, 1896. — F. 35 ans. — *Siège* : Paroi antérieure, près de la petite courbure. — *Ant.* : Gastriques. Indigestions ? — *Sympt.* : Début aigu. Douleur subite de l'épigastre et les régions iliaques. *Vomissements au début* ; ni tympanisme, ni réduction de la matité hépatique. — *Date de l'interv.* : 26 h. — *Opération* : Suture de Lembert. Lavage à l'eau bouillie. Drainage pubien. — *Mort* : en 20 h.

18. — 42. Gowers, *Lancet*, 1895. — F. 24 ans. — *Siège* : Paroi postérieure, à l'extrémité cardiaque de la petite courbure. — *Ant.* : Ulcère. — *Sympt.* : Début aigu. Violentes douleurs abdominales. *Vomissements.* Pas de tympanisme, mais sensibilité de l'épigastre. P. 100, T. 97° F. — *Date de l'interv.* : 6 h. — *Opération* : Excision et suture de l'ulcère par quatorze points. Irrigation. — *Guérison* après une seconde laparotomie blanche.

19. — 41. Nicholson, *Brit. med. Journ.*, 1894. — F. 32 ans. — *Siège* : Paroi antérieure à son extrémité supérieure. — *Ant.* : *x.* — *Sympt.* : Début aigu. Douleurs subites. Collapsus. Tympanisme. Pas de matité hépatique. — *Date de l'interv.* : 3 h. — *Opération* : Suture de Lembert à deux rangs. Irrigation à l'eau bouillie. Drainage suspubien. — *Guérison.* Revu 6 mois après.

20. — 52. Paul, *Brit. med. Journ.*, 1895. — F. 31 ans. — *Siège* : Extrémité cardiaque de la petite courbure. — *Ant.* : Ulcère. — *Sympt.* : Début aigu. — Violentes douleurs à l'épigastre. Collapsus. — *Date de l'interv.* : 9 h. — *Opération* : Suture. Gastrostomie pour prévenir la distension. Irrigation. — *Guérison.*

21. — 54. Dunn, *Lancet*, 1895. — F. 15 ans. — *Siège* : Paroi antérieure près de la petite courbure. — *Ant.* : Gastriques, depuis quatre mois. — *Sympt.* : Début aigu. Douleurs abdominales intenses. *Vomissements.* Pas de matité hépatique. P. 150, R. 33, T. 101° F. — *Date de l'interv.* : 56 h. — *Opération.* — Suture de Lembert à deux rangs. Irrigation. — *Guérison.* : Nouvelle laparotomie au 13e jour. On crut à une nouvelle perforation.

22. — 55. Silcock, *Lancet*, 1895. — F. 24 ans. — *Siège* : Paroi antérieure, cachée sous des adhérences hépatiques. — *Ant.* : Ulcère. — *Sympt.* : *x*. — *Date de l'interv.* : 5 h. — *Opération* : Drainage de la perforation par un tube métallique, sans suture. — *Guérison.*

23. — 56. Stable, *St. Thom. Hosp. Reports*, vol. 26. — H. 44 ans. — *Siège* : Paroi postérieure, près de la petite courbure. — *Ant.* : Nuls. — *Sympt.* : Début aigu. Violentes douleurs, *vomissements*. — *Date de l'interv.* : 9 h. — *Opération* : Suture. Irrigation, drainage. — *Mort* : en 16 h.

24. — 59. Walters, *Lancet*, 1895. — F. 20 ans. — *Siège* : Paroi antérieure, près de la petite courbure et du cardia. — *Ant.* : Ulcère depuis quatre ans. — *Sympt.* : Début aigu. Soudaines douleurs dans l'hypochondre. Pas de matité du foie. P. 120, T. 100° F. — *Date de l'interv.* : 13 h. 1/2. — *Opération.* : Deux rangs de suture. Irrigation. — *Guérison.*

25. — 61. Schuchardt, *Arch. f. klin. Chir.*, 1895. — *x*. — *Siège* : Extrémité cardiaque de la petite courbure. — *Ant.* : *x*. — *Sympt.* : *x*. — *Date de l'interv.* : 14 j. — *Opération.* : Vingt points de suture. — *Mort* : en 18 h. *Autopsie* : Abcès sous-phrénique.

26. — 63. Hartmann, *Mercredi méd.*, 1895. — *x*. — *Siège* : Paroi postérieure, près de la petite courbure. — *Ant.* : *x*. — *Sympt.* : *x*. — *Date de l'interv.* : *x*. — *Opération* : Sutures impossibles. Tamponnement à la gaze. — *Guérison.*

27. — 65. Atherton, *N. York med. Rec.*, 1895. — F. 20 ans. — *Siège* : Paroi antérieure, près du pylore et de la petite courbure. — *Ant.* : Gastriques. Vomissements, pas d'hématémèses. — *Sympt.* : Début aigu. Soudaines douleurs à l'épigastre et à l'hypochondre. *Vomissements*. T. 100°, P. 92. Rigidité abdominale. — *Date de l'interv.* : 15 h. — *Opération* : Suture de Lembert. Drainage. — *Guérison.*

28. — 70. Maurice, *Lancet*, 1895. — F. 30 ans. — *Siège* : Paroi antérieure près de la petite courbure. — *Ant.* : Ulcère depuis dix ans. — *Sympt.* : *x*. — *Date de l'interv.* : 19 h. 1/2. — *Opération* : Suture de Lembert à double rang. — *Mort* : en 12 jours. Abcès péritonéal.

29. — 74. Mc Cosh, 1890. — F. 30 ans. — *Siège* : Petite courbure. — *Ant.* : Gastriques. — *Sympt.* : Subaigu. Tympanisme. P. 130, T. 97° F. — *Date de l'interv.* : 36 h. — *Opération* : Perforation de deux doigts abouchée à la peau par gastrostomie. Lavage, drainage. — *Mort* : en 15 h.

30. — 75. Ibidem. — H. 40 ans. — *Siège* : Milieu de la petite courbure. — *Ant.* : Ulcère. — *Sympt.* : Début aigu. Violentes douleurs épigastriques. Tympanisme modéré. *Pas de vomissements*. — *Date de l'interv.* : 24 h. : *Opération* : On ne trouve pas la perforation. Drainage. — *Mort* : en 14 h.

31. — 76. SOURDILLE, *Bull. de la Soc. anat.*, 1895. — F. 49 ans. — *Siège* : Paroi antérieure, près de la petite courbure. — *Ant.* : *x*. — *Sympt.* : Début aigu. Violentes douleurs soudaines. Tympanisme. *Vomissements*. Collapsus. — *Date de l'interv.* : *x*. — *Opération* : Abondant lavage. — *Mort* : en 2 h.

II. — STATISTIQUE DE KEEN ET TINKER (24 cas sur 78).

32. — 3. BARKER, *Lancet*, 1896. — F. 20 ans. — *Siège* : Paroi antérieure, près de la petite courbure. — *Ant.* : Gastriques. Anémie, anorexie, vomissements, douleurs épigastriques sans hématémèses depuis un an. — *Sympt.* : Début aigu. En descendant des escaliers, douleur subite, syncopale. Rigidité de l'abdomen, disparition de la matité hépatique; P. 120. — *Date de l'interv.* : 8 h. 1/2. — *Opération* : Incision médiane et transversale (à travers grand droit). Gaz et liquide trouble, jusque dans le bassin Suture. Assèchement, drainage. — *Guérison*.

33. — 6. BARKER, *Lancet*, 1896. — F. 27 ans. — *Siège* : Voisinage de la petite courbure et du cardia. — *Ant.* : Gastriques. Dyspepsie depuis plusieurs années, constipation, pas d'hématémèses. — *Sympt.* : Début aigu. En s'habillant, lipothymies et collapsus, douleur épigastrique gauche, rigidité abdominale, pas de matité hépatique. P. 80 à 90; T. 102° F. — *Date de l'interv.* : 7 h. 1/2. — *Opération* : Issue abondante de gaz et liquide. Deux rangs de suture. Drainage et cloisonnement. — *Guérison* : Retardée par un abcès sous-phrénique, qui fut ponctionné.

34. — 8. BARKER, *Lancet*, 1896. — F. 17 ans. — *Siège* : Paroi antérieure, près de la petite courbure. — *Ant.* : Gastriques. — Troubles digestifs, douleurs 1/4 d'heure après les repas, pas de vomissements. — *Sympt.* : Début aigu. — 1/2 heure après un repas. Collapsus, pas de matité hépatique. P. 90. T. 99° F. — *Date de l'interv.* : 17 h. — *Opération* : Incision médiane et à travers le grand droit. Gaz et liquides alimentaires, six sutures de soie, assèchement. — *Mort* : 12 h. après.

35. — 9. BARKER, *Lancet*, 1896. — F. 20 ans. — *Siège* : Moitié gauche de l'estomac, près de la petite courbure. — *Ant.* : Gastriques. Dyspepsie depuis un an. — *Sympt.* : Début aigu. Douleur subite avec collapsus, extrémités froides, tympanisme, pas de matité hépatique. P. 108; T. 100° F, 6. — *Date de l'interv.* : 3 h. 1/2. — *Opération* : Incision médiane. Gaz et débris alimentaires, deux rangs de suture à la soie, asséchement, drainage à la gaze. — *Mort* : en 36 h.

36. — 12. BELL, JAMES, Comm. pers. — F. 20 ans. — *Siège* : 2 perforations : près de la petite courbure et paroi antérieure du cardia. — *Ant.* : Ulcère : Symptômes d'ulcère depuis 6 mois. — *Sympt.* : début aigu. Douleur violente, subite. Météorisme considérable, pouls insensible. — *Date de l'interv.* : 58 h. — *Opération* : Beaucoup de gaz et liquide trouble. On ne

trouve qu'une des perforations. 3 sutures directes, à la Lembert. Drainage déclive. — *Mort* : après 9 h. 2 perforations (près de la petite courbure et paroi antérieure du cardia).

37. — 23. Brenner, *Wien. klin. Woch.*, 1896. — F. 52 ans. — *Siège* : Paroi antérieure, près de la petite courbure. — *Ant.* : Ulcère, troubles digestifs anciens, hématémèses et melæna. — *Sympt.* : *x*. — Défense abdominale devant l'estomac. — *Date de l'interv.* : *x*. — *Opération* : *Localisation*. Estomac adhérent à la paroi, au point de la perforation; issue de liquide à la séparation des adhérences. Suture. Gaze. — *Guérison*.

38. — 28. Currie, *S.-African med. Journ.*, Capetown, 1896. — F. 23 ans. — *Siège* : 2 perforations de la petite courbure. — *Ant.* : Gastriques. Vomissements et douleurs après repas, pas d'hématémèses. — *Sympt.* : début aigu. Violentes douleurs au niveau des derniers cartilages costaux gauches. Efforts de vomissement. — *Date de l'interv.* : 9 h. — *Opération* : Flux de liquide louche. 2e incision à travers le grand droit. 12 sutures de Lembert. Drainage. Lavage. — *Mort* : en 2 jours.

39. — 32. J.-L. Faure, *Bull. Soc. anat.*, 1897. — H. 28 ans. — *Siège* : Un peu en avant du milieu de la petite courbure. — *Ant.* : Nuls. — *Sympt.* : début aigu : en montant un escalier, douleur aiguë dans tout l'abdomen, irradiée à l'épaule gauche ; sueurs froides, tympanisme. P. 128; T. 38°. — *Date de l'interv.* : *x*. — *Opération* : Anesthésie à la cocaïne. Grande quantité de liquide purulent. On ne cherche pas la perforation. Drainage à distance. — *Mort* : 5 h. après.

40. — 39. Kirkpatrick, *Practitioner*, 1897. — F. 20 ans. — *Siège* : Paroi antérieure à 4 pouces du cardia, près de la petite courbure. — *Ant.* : Nuls; santé générale pauvre. — *Sympt.* : début aigu. Subite douleur épigastrique, avec lipothymies, collapsus, tympanisme général, sans abolition de la matité hépatique. — *Date de l'interv.* : 4 h. — *Opération* : Incision médiane : issue de gaz et liquide gastrique; suture de la perforation par surjet et points de Lembert, asséchement, drainage suspubien, lavage. — *Guérison*.

41. — 41. Lejars, *Soc. méd. hôp.*, 1897. — F. 29 ans. — *Siège* : 2 perforations, en avant et en arrière de la petite courbure. — *Ant.* : Ulcère. Douleurs, vomissements et hématémèses depuis plus d'un an. — *Sympt.* : Début aigu. Douleur épigastrique violente, irradiée à tout l'abdomen ; état stationnaire, les jours suivants. Œdème de la paroi. — *Date de l'interv.* : 21 jours. — *Opération* : Foyer *primitivement localisé*? Issue d'un litre de liquide ichoreux. Lavage, drainage. — *Mort* : au 4e jour, après une courte amélioration post-opératoire.

42. — 44. Littlewood, *Lancet*, 1896. — F. 18 ans. — *Siège* : Bord antérieur de la petite courbure, près du pylore. — *Ant.* : Ulcère. Hématémèses profuses, peu de temps avant. — *Sympt.* : début aigu. Douleur subite, sur-

tout dans la région du foie. Tympanisme, pas de matité hépatique, pouls rapide, état général assez résistant. — *Date de l'interv.* : 6 h. — *Opération* : Issue de gaz et liquide semi-purulent. Sutures de Lembert. Asséchement, lavage, drainage. — *Guérison.*

43. — 46. Makins, *Brit. med. Journ.*, 1897. — F. 17 ans. — *Siège* : près de la petite courbure, à un pouce et demi de l'œsophage. — *Ant.* : Gastriques. Douleurs gastriques après les repas, depuis deux ans. — *Sympt.* : début aigu. Douleur subite, à la partie supérieure gauche de l'abdomen. Collapsus, hoquet. P. 120 ; R. 28. Défense abdominale, sans abolition de matité hépatique. — *Date de l'interv.* : 24 h. — *Opération* : Quelques *adhérences* gastro-hépatiques. Sutures de Lembert. Lavage. — *Guérison* : Dyspnée au 7e jour (embolie?).

44. — 47. Marten, *Australas. med. Gaz.*, Sydney, 1897. — F. 20 ans. — *Siège* : paroi antérieure, près de petite courbure et cardia. — *Ant.* : Gastriques. Douleurs épigastriques progressives avec vomissements, pas d'hématémèses. — *Sympt.* : début aigu. Douleur syncopale dans l'épigastre, irradiée aux hypochondres, anxiété, défense abdominale, P. filiforme; R. superficielle. — *Date de l'interv.* : 6 h. — *Opération* : Issue de liquide trouble. Sutures de Lembert sans excision. Lavage péritonéal et drainage. — *Guérison.*

45. — 48. Cosh, *Med. News*, 1897. — F. 35 ans. — *Siège* : Petite courbure, à un pouce de l'œsophage. — *Ant.* : Gastriques. Depuis 18 mois, douleurs gastriques, amaigrissement, quelques vomissements. — *Sympt.* : Progressif. Douleurs abdominales continues pendant 10 jours, tympanisme, *vomissements.* T. 100 à 104° F. Opération acceptée seulement au 22e jour. — *Date de l'interv.* : 22 jours. — *Opération* : *Localisation* : foie et estomac adhérents à la paroi. Cavité contenant 2 onces de liquide avec débris alimentaires. Suture à 2 rangs. Asséchement, drainage à la gaze. — *Guérison* : Retardée par une localisation pleurale au 10e jour. Maintenue, depuis un an.

46. — 49. Cosh, *Med. and surg. Rep. Presbyt. Hosp.*, New-York, 1897. — F. 21 ans. — *Siège* : Milieu de la petite courbure. — *Ant.* : Ulcère depuis un an : deux attaques douloureuses récentes. — *Sympt.* : Début subaigu. Tympanisme modéré, douleurs surtout épigastriques; pas de matité hépatique. P. 125; R. 36; T. 103° 1/2 F. Matité des deux bases pulmonaires. — *Date de l'interv.* : 4 jours. — *Opération* : *Localisation.* Adhérences gastro-pariétales avec abcès sous-phrénique sus-jacent (un quart de litre). Suture muqueuse et séreuse. Lavage péritonéal. Drainage (gaze et drains). — *Guérison* opératoire. *Mort* un mois après, après incision d'un double abcès. Autopsie : empyème et péricardite, pas de péritonite.

47. — 52. Morgan, *Brit. med. Journ.*, 1896. — F. 22 ans. — *Siège* : paroi antérieure, près de petite courbure et cardia. — *Ant.* : Ulcère. Dyspepsie

depuis deux ans, hématémèses le mois dernier. — *Sympt.* Début aigu. Douleurs stomacales subites avec collapsus; rigidité abdominale était presque le seul signe. — *Date de l'interv.* : *de suite.* — *Opération* : Incision médiane. Suture par plicature à la soie. Lavage. — *Guérison.*

48. — 56. Ogston, *Internat. Klin.*, Philadelphie, 1896. — F. 24 ans. — *Siège* : Paroi antérieure, près de la petite courbure et cardia. — *Ant.* : Ulcère. Dyspepsie flatulente, vomissements, une hématémèse. — *Sympt.* : Début aigu. Douleur aiguë, en buvant, tympanisme, surtout à gauche, pas de foie. P. 120, rég.; R. 36, T. 100°, 2 F. — *Date de l'interv.* : 12 h. — *Opération* : Incision médiane. Gaz et liquides alimentaires. Lavage et drainage péritonéal. Suture de Lembert. — *Guérison* opératoire. *Mort* au 20e jour après abcès sous-péritonéal et diarrhée. Autopsie : perforation de l'iléon (?).

49. — 59. Page, *Lancet*, 1896. — F. 28 ans. — *Siège* : Face antérieure du cardia près de la petite courbure. — *Ant.* : Ulcère. Symptômes gastriques depuis 5 ans, une à deux hématémèses. — *Sympt.* : Début aigu. Douleur abdominale subite; collapsus, anxiété, défense abdominale. P. rapide. *Vomissements.* — *Date de l'interv.* : 6 h. — *Opération* : Gaz et liquide gastrique. *Adhérences gastrohépatiques.* Sutures directes et de Lembert. Lavage péritonéal. Drainage du Douglas à la gaze. — *Guérison.*

50. — 60. Pepper, *Brit. med. Journ.*, 1894. — F. *x* ans. — *Siège* : Face antérieure, près de la petite courbure. — *Ant.* : *x.* — *Sympt.* : *x.* — *Date de l'interv.* : 36 h. — *Opération* : Excision de l'ulcère, double rang de sutures. Lavage péritonéal (sublimé à 1/6000). Drainage. — *Mort* : (Seconde perforation méconnue).

51. — 64. Selby, *Lancet*, 1895. — F. 17 ans. — *Siège* : Face antérieure, près du cardia. — *Ant.* : Depuis trois ans, douleurs après les repas, peu de vomissements, pas d'hématémèses. — *Sympt.* : Début aigu. Douleur subite et violente de l'hypochondre gauche, rapidement généralisée; douleurs scapulaires. Tympanisme. Collapsus. P. 120; R. 45. — *Date de l'interv.* : 24 h. — *Opération* : Incision médiane à travers le grand droit. Excision de l'ulcère, suture de Lembert. Lavage péritonéal. — *Mort* : Amélioration de 48 h. Seconde perforation.

52. — 71. Thompson, *Lancet*, 1896. — H. 41 ans. — *Siège* : Face antérieure, près de petite courbure et cardia. — *Ant.* : Gastriques. Depuis six mois, troubles digestifs, vomissements sans hématémèses. — *Sympt.* : Début aigu. — Douleur subite, susombilicale. Abdomen rigide, pas d'abolition de la matité hépatique. P. 85, filiforme; R. 50. T. 91°,4 F. — *Date de l'interv.* : 24 h. — *Opération.* : Gaz et débris alimentaires. Lavage péritonéal au sublimé 1/10000, sutures de Lembert. Drainage sous-ombilical. — *Guérison.*

53. — 73. Tricomi, *Arch. ed. atti del Soc. ital. d. Chir.*, Roma, 1897. — F. 41 ans. — *Siège* : Petite courbure. — *Ant.* : Gastriques. Anciens vomis-

sements, sans hématémèses. — *Sympt.* : *x*. — *Date de l'interv.* : *x*. — *Opération* : *Adhérences gastro-hépato-pancréatiques*. Excision d'un ulcère cratériforme et suture. — *Guérison* : Troubles digestifs ultérieurs guéris par une gastro-entérostomie.

54. — 76. Wahl, *St-Petersb. med. Woch.*, 1890. — H. 46 ans. — *Siège* : Face antérieure, près de la petite courbure. — *Ant.* : Ulcère. Douleurs violentes, avec vomissements, parfois melæna. — *Sympt.* : Progressifs, depuis 4 jours. Douleurs de l'épigastre à gauche. Tympanisme et défense abdominale, pas de matité hépatique. R. superficielle. — *Date de l'interv.* : 4 jours. — *Opération* : Incision médiane. On ne voit pas de perforation. Drainage. — *Mort* : Après un mois, aggravation progressive.

55. — 78. Woolcombe, *Lancet*, 1898. — *x*. — *Siège* : Milieu de la face antérieure, à deux pouces de la petite courbure. — *Ant.* : *x*. — *Sympt.* : *x*. — *Date de l'interv.* : 3 h. — *Opération* : Excision de l'ulcère, deux rangs de suture. Greffe épiploïque. Asséchement. Drainage lombaire. — *Guérison*.

(*A suivre.*)

REVUE DES SOCIÉTÉS SAVANTES

SOCIÉTÉ DE CHIRURGIE

Du 13 avril au 4 mai 1904.

Pathogénie de l'hydronéphrose intermittente (Suite de la discussion).

M. Legueu estime que M. Bazy attribue à la congénitalité une place exagérée dans la pathogénie de l'hydronéphrose intermittente. Il n'est pas douteux que certaines hydronéphroses intermittentes reconnaissent pour cause une lésion congénitale de l'uretère : coudure, valvule, etc. — M. Legueu a observé dans un cas une plicature de l'uretère, vraisemblablement d'origine congénitale et maintenue fixe par des adhérences celluleuses. A la congénitalité appartiennent également les hydronéphroses par artères anormales. M. Legueu en a observé deux cas au cours de cette année, et dans ces deux cas l'uretère venait se couder sur une artère à trajet anormal. L'artère était bien la cause de la coudure, car en soulevant le vaisseau sanguin, l'uretère reprenait aussitôt sa perméabilité. Il faut bien distinguer ces cas de ceux dans lesquels l'hydronéphrose, de cause quelconque, coude secondairement l'uretère qui s'abaisse et se trouve accroché sur un vaisseau. Tel est le rôle de la congénitalité; il est peu considérable si on le compare aux hydronéphroses acquises. Celles-ci reconnaissent des causes multiples. M. Legueu s'en tient exclusivement à la mobilité rénale, dont le rôle pathogénique a été nié par M. Bazy. Ce dernier pense que le rein est mobile secondairement à l'hydronéphrose. Mais on voit bien des hydronéphroses qui sont incapables de produire la mobilité. Ces petites rétentions du début de l'hydronéphrose du rein mobile sont très communes et sont bien mises en évidence par le cathétérisme de l'uretère. Et ce qui prouve que la mobilité est la cause de l'hydronéphrose, c'est qu'il suffit de redresser l'uretère en élevant le rein, c'est qu'il suffit de fixer le rein pour en obtenir la guérison souvent définitive de ces malades. Enfin, M. Legueu constate qu'il n'a jamais vu l'hydronéphrose accompagnée à gauche de mobilité rénale, et il serait curieux, si l'hydronéphrose avait un rôle dans la mobilité rénale, que cette mobilité ne se produise jamais à gauche. — Au point de vue du traitement, M. Legueu est partisan des opérations partielles et conservatrices et, quand il devient nécessaire de pratiquer une nouvelle bouche, il préfère les anastomoses latéro-latérales aux implantations termino-latérales.

M. Hartmann a eu récemment l'occasion d'opérer un homme de vingt-

cinq ans, atteint d'uronéphrose intermittente dans un rein mobile à gauche. Au cours de l'opération, il a constaté que la branche inférieure de l'artère rénale, accompagnée de la veine correspondante, se jetait dans le rein en arrière du bassinet et que l'uretère se coudait sur ce pédicule vasculaire. Une fois les vaisseaux libérés et sectionnés, l'urine de la poche pyélique s'est écoulée dans la vessie. Ce fait corrobore donc la réflexion de M. Bazy.

M. Hartmann proteste ensuite contre l'affirmation posée par M. Delbet que les séparateurs sont dans certains cas inférieurs au cathétérisme des uretères et qu'il faut surtout se défier de leurs renseignements négatifs. M. Hartmann affirmerait volontiers le contraire en invoquant l'observation d'une femme identique à celle rapportée par M. Delbet. Chez cette malade, M. Hartmann fit, pour une uronéphrose, une opération plastique sur le bassinet. Voulant s'assurer par simple curiosité que pour la guérison opératoire, le rein correspondant fonctionnait bien, il fit faire une séparation des urines avec l'appareil de Luys. A son grand étonnement, bien que le malade ne se plaignît de rien, le côté opéré ne donnait pas une goutte de liquide. Pratiquant alors l'élévation du rein avec la main placée dans la fosse iliaque et ramenée de bas en haut, il vit immédiatement un flot de liquide couler par la sonde. Le cathétérisme des uretères, pratiqué dans ce cas, en redressant la courbure, eût amené le même résultat et eût fait croire à une évacuation normale du bassinet et par conséquent à un fonctionnement normal, et cela bien à tort.

M. Picqué rapporte l'observation d'une femme qu'il a opérée récemment pour une uronéphrose intermittente avec mobilité rénale à gauche. Il trouva chez elle un vaisseau anormal passant en écharpe sur la face postérieure du bassinet, et se rendant directement de l'artère rénale au pôle inférieur du rein. Le bassinet venait se couder sur le vaisseau.

M. Mignon. — *Traitement chirurgical d'une méningite consécutive à une fracture de la base du crâne.*

Un brigadier de cuirassiers a la tête prise subitement entre les deux battants d'une lourde porte de fer. Il perd aussitôt connaissance et est transporté à l'hôpital, où l'on constate deux petites plaies de chaque côté du front, ce qui indiquait que la tête avait été serrée aux deux extrémités du diamètre transversal du front. De plus, il y avait tous les signes d'une fracture de l'étage antérieur du crâne avec ouverture de l'ethmoïde. Au quatrième jour après l'accident, la température, normale jusqu'alors, s'élève brusquement, et les phénomènes de sécrétion méningée prennent une intensité telle que M. Mignon n'hésite pas à la mettre sur le compte d'une infection, et, pour enrayer celle-ci, pratique une double trépanation du crâne avec drainage des méninges. La trépanation est pratiquée de chaque côté un peu en avant et au-dessus de l'attache du pavillon de l'oreille; la dure-mère est incisée et un petit tube de drainage est enfoncé dans la direction de l'étage antérieur du crâne. Les avantages de cette intervention se firent sentir presque aussitôt; tous les phénomènes méningés s'atténuèrent et disparurent progressivement. En vingt jours, le blessé était

guéri. L'examen bactériologique du liquide céphalo-rachidien, recueilli par ponction lombaire le lendemain de l'opération, montra la présence du pneumocoque à l'état de pureté.

M. Ardouin (de Cherbourg). — *Trépanation tardive pour ramollissement cérébral traumatique.*

Rapport de M. Legueu.

Un homme de trente-deux ans subit, probablement par coup de pied de cheval, une fracture de la voûte crânienne avec plaie. Appelé vingt-quatre heures après l'accident, M. Ardouin fait le débridement et la désinfection de la plaie du cuir chevelu, et fait l'ablation de plusieurs esquilles osseuses assez considérables. Le blessé guérit complètement de cet accident, si bien que deux mois après, il put faire l'ouverture de la chasse. Mais au cours de cette dernière il fait une chute violente en sautant un fossé. Celle-ci n'a d'autre suite immédiate que quelques vomissements. Mais deux jours plus tard, le malade perd subitement connaissance et présente une crise très nette d'épilepsie jacksonienne. Ces crises se répétèrent assez fréquentes, puis firent place à une hémiplégie flasque gauche. En présence de ces symptômes, M. Ardouin fit une nouvelle trépanation au niveau du siège des centres moteurs et découvre un foyer de destruction de la substance cérébrale ; il le nettoie et le draine. Les suites furent simples, et le malade vit disparaître lentement et progressivement et sa paralysie et ses crises épileptiformes.

M. Quénu. — *Ulcère de l'estomac et gastro-entérostomie.*

M. Quénu présente l'observation de son opéré de gastro-entérostomie, mort d'hémorragie par ulcération de l'artère hépatique. Il s'agit d'un alcoolique invétéré, réduit à un état de cachexie extrême par des hématémèses nombreuses et répétées depuis des années. M. Quénu lui pratique une gastro-entérostomie postérieure par le procédé von Hacker. Les suites paraissaient normales, quand brusquement, au huitième jour, le malade expulse par la bouche un flot de sang rouge, perd connaissance et succombe. A l'autopsie, on trouve un large ulcère siégeant sur la face postérieure et la petite courbure de l'estomac ; le fond de cet ulcère est creusé en plusieurs points, où la paroi de l'estomac est complètement détruite, et en un point le stylet, introduit dans une petite ulcération taillée en bec de flûte, pénètre librement dans l'artère hépatique. Quand à la nouvelle anastomose gastro-jéjunale, elle paraissait en parfait état.

A l'occasion de cette observation, M. Quénu pose la question des résultats du traitement chirurgical en cas d'hémorragies par ulcères. Le chirurgien peut intervenir soit pour arrêter une hémorragie existante, soit à titre préventif pour empêcher de nouvelles hémorragies de se produire. Pour le premier cas, la tendance actuelle paraît incliner vers l'abstention opératoire. Pour l'intervention à titre préventif, la question est plus délicate. Passant en revue les cas publiés dans la littérature médicale, sans cependant s'être livré à des recherches très approfondies, M. Quénu arrive à cette conclusion

que, sur 32 cas d'intervention de ce genre, il y a eu 9 récidives et 23 guérisons. Mais sur ces dernières, il y aurait peut-être à rabattre, car plusieurs de ces malades n'ont pas été suivis pendant très longtemps, et il existe actuellement des observations où la récidive s'est produite plusieurs années après l'opération. M. Quénu ne tirera pas de ces insuccès la conclusion qu'il faut s'abstenir dans tout cas d'ulcère de l'estomac. Mais il lui semble qu'il faut catégoriser les cas et distinguer ceux dans lesquels l'ulcère a abouti à une sténose pylorique. Ces cas sont justiciables de la gastro-entérostomie, laquelle donne alors des résultats merveilleux. Mais pour les ulcères hémorragiques ne s'accompagnant d'aucune dilatation stomachique, la gastro-entérostomie paraît d'ores et déjà insuffisante. Peut-être y avait-il à faire davantage, M. Quénu a songé à faire l'exclusion de la région pylorique ou juxta-pylorique, en divisant l'estomac en deux parties par une ligature doublée d'un surjet séro-séreux. En tout cas, la jéjunostomie assurerait mieux le repos de l'estomac que ne le fait la gastro-entérostomie.

M. Potherat n'a eu l'occasion qu'une seule fois de faire une gastro-entérostomie postérieure pour hémorragies répétées au cours d'un ulcère de l'estomac, chez un homme arrivé à un degré d'anémie extrême. L'opération a eu pour effet d'amener la disparition complète et définitive des hémorragies.

M. Tuffier estime qu'il faut avant tout préciser trois points : ce qu'est un ulcère en évolution et un ulcère dit hémorragique, et le mode d'action de la gastro-entérostomie appliquée à la cure de cette lésion.

Les ulcères fluides sont de nature variable ; leur étendue, leur profondeur et leur siège n'ont qu'une influence secondaire sur les hémorragies qui les accompagnent. Quant à celles-ci, elles sont non une complication, mais un symptôme, attendu qu'elles font rarement défaut. Leur source est très variable ; tantôt ce sont de gros vaisseaux qui sont ouverts, tantôt des vaisseaux de petit calibre, et l'on comprend qu'une même thérapeutique ne puisse pas être appliquée à ces différents cas. Le but de la gastro-entérostomie, c'est la mise au repos de l'estomac ; mais cette mise au repos n'est que relative. Les aliments continuent à séjourner dans l'estomac pendant le temps nécessaire au chimisme gastrique. On n'arrive même pas à immobiliser l'estomac en faisant, comme l'a conseillé von Eiselsberg, la jéjunostomie, puisqu'on sait que sous l'influence du contact des aliments avec l'intestin, les glandes gastriques entrent en activité et sécrètent un liquide actif.

C'est en ne perdant pas de vue ces principes qu'il faut discuter la valeur de l'anastomose gastrique dans les formes classiques de l'hémorragie par ulcère : foudroyante, aiguë, chronique. — La forme foudroyante est au-dessus des ressources de la chirurgie. — Dans les formes aiguës, l'intervention a perdu notablement de terrain, d'une part, parce qu'elle a donné une mortalité considérable, que cependant les statistiques récentes ont sérieusement réduites, d'autre part, parce que le traitement médical a fait des progrès énormes. Ce qui fait la gravité de l'intervention, c'est qu'elle est faite le plus souvent dans des conditions déplorables d'anémie et de faiblesse

extrême des malades. Celles-ci exigeraient une opération rapide, et cette rapidité d'exécution n'est malheusement pas réalisable. — Dans les variétés chroniques, l'intervention chirurgicale retrouve au contraire tous ses droits. Les statistiques montrent sa parfaite innocuité, de plus, à l'indication tirée de la perte de sang, se joignent d'autres facteurs, tels que les troubles gastriques avec ou sans sténose. La gastro-entérostomie présente alors les plus larges indications. M. Tuffier est intervenu neuf fois pour des cas de ce genre, et les résultats ont été parfaits.

M. Tuffier. — *Kyste chyleux du mésentère.*

M. Tuffier signale deux faits de kyste chyleux du mésentère. Dans le premier, il s'agit d'un homme de quarante-huit ans, qui, en faisant un effort pour soulever une malle, fut pris de douleurs abdominales très vives avec vomissements. Transporté à l'hôpital, il présente à l'examen une tumeur volumineuse, arrondie, résistante. La laparotomie fit constater une tumeur fluctuante nageant dans le mésentère. La ponction donna un liquide laiteux, non coagulable. Le kyste fut extirpé, et le malade guérit sans incident. L'examen de la poche montra qu'il s'agissait non d'une tumeur récente, mais d'un kyste ancien méconnu, probablement congénital.

La seconde observation a trait à un enfant de douze ans qui, depuis des années, présentait de véritables crises d'obstruction intestinale chronique. L'examen de l'abdomen au cours d'une de ces crises amena la découverte d'une tumeur sous-ombilicale s'enfonçant dans le bassin qu'elle semblait remplir. M. Tuffier fit une laparotomie et trouva dans le mésentère un kyste chyleux composé de trois grandes poches et d'un très grand nombre de petits kystes, tous à contenu chyleux. Il fut impossible d'en faire la décortication et l'on dut se résigner à faire un simple drainage. Le résultat n'en fut pas moins excellent, puisque le malade guérit complètement.

M. Toussaint. — *Hémopelvis, suite de contusion de l'abdomen par coup de pied de cheval.*

Rapport de M. Schwartz.

A l'occasion de deux faits personnels de contusion de l'abdomen par coup de pied de cheval, dans lesquels M. Toussaint évacue par la laparotomie des épanchements sanguins considérables, ayant pour source dans l'un la rupture d'un vaisseau épiploïque, et dans l'autre, la contusion directe du péritoine pariétal, ce chirurgien se livre à des réflexions sur le diagnostic de ces épanchements, en insistant tout particulièrement sur la valeur de la présence d'une zone de submatité et de matité dans les fosses iliaques.

M. Lejars. — *Le drainage du canal hépatique.*

M. Lejars a expérimenté le drainage du canal hépatique, préconisé par Kehr (de Halberstadt), dans trois cas. Dans le premier, il s'agissait d'une malade atteinte d'ictère avec crises douloureuses et fébriles et décoloration absolue des matières. On trouva des calculs dans le canal cholédoque et le canal hépatique. On fit la cholédocotomie, l'hépaticotomie,

l'ablation de la vésicule et du cystique, le drainage du canal hépatique; la malade guérit. — Dans la seconde observation, il s'agissait d'une occlusion du canal cholédoque, de calculs du cystique et du cholédoque. On fit la cholédocotomie, l'ablation de la vésicule et du cystique et le drainage du canal hépatique; le malade guérit. — Enfin, chez le troisième malade, il s'agissait d'une lithiase biliaire infectée ancienne avec occlusion du cholédoque par calcul. On fit la cholédocotomie, l'ablation de la vésicule et du cystique et le drainage du canal hépatique. Le malade mourut d'anémie au quatrième jour.

Chez ces trois malades, M. Lejars a utilisé l'incision en baïonnette de Kehr, qui commence à l'appendice xiphoïde et, d'abord verticale et médiane sur la ligne blanche, s'incline à droite, obliquement parallèle au rebord costal, redevient verticale et descend à peu près au niveau de la partie moyenne du droit jusqu'à la hauteur de l'ombilic; les fibres du muscle droit sont de la sorte obliquement sectionnées dans leur moitié interne; mais la moitié externe du muscle est intacte. Cette incision donne un jour excellent et un accès libre sur la vésicule.

En ce qui concerne le drainage du canal hépatique, M. Lejars le pratique en faisant pénétrer le drain dans le canal hépatique jusqu'à sa mi-hauteur et le fixe par un catgut à la paroi du canal, puis le laisse sortir très long par la plaie abdominale, et en enveloppe l'extrémité dans la partie déclive du pansement. Kehr fait plus; il emploie un long tube non perforé, dont l'extrémité vient plonger, hors du pansement, dans un récipient contenant un liquide antiseptique.

Kehr reconnaît à ce drainage deux indications : les complications angiocholitiques, et la présence, dans les voies biliaires profondes, de concrétions qu'il est impossible d'extraire d'emblée. M. Lejars n'accepte que la première de ces indications; pour la seconde, il estime que la non-réunion de l'incision du cholédoque et le drainage du foyer ambiant suffisent à permettre l'excrétion des calculs restants.

M. Quénu ne conçoit pas bien l'originalité de la méthode de Kehr. Tout le monde a fait plus ou moins le drainage du canal hépatique en enfonçant un drain plus ou moins dans le canal cholédoque. Quant à son incision en baïonnette, la nécessité nous y amène aussi très souvent au cours des interventions sur les voies biliaires.

M. Tuffier emploie depuis quelque temps une incision oblique parallèle au rebord costal, mais en faisant l'application d'un fort coussin au-dessous de la région lombo-dorsale, suivant le procédé de Mayo Robson. On obtient ainsi un champ très large, qui permet de bien voir toute la région duodéno-hépatique.

M. Schwartz considère l'incision en baïonnette comme bonne, mais n'y attache pas grande importance; l'incision médiane avec branchement latéral donne le même jour.

M. Ricard pense que le non-suture du cholédoque suffit dans la plupart des cas. Il craindrait qu'un drain introduit dans le canal hépatique gênât l'écoulement de la bile et l'issue des calculs.

M. Routier partage le même avis.

M. Guinard. — *Intoxication par le naphthol camphré.*

M. Guinard vient d'assister à un fait désastreux produit par une injection de naphthol camphré. Il venait de faire dans une adénite tuberculeuse du cou, chez un homme de vingt-huit ans, une injection de 25 centimètres cubes de naphthol camphré, quand ce malade fut pris d'une crise d'épilepsie, suivie rapidement de huit autres crises et succomba malgré tous les soins.

M. Guinard a recueilli, dans la littérature médicale, cinq autres cas d'accidents mortels par le naphthol camphré, auxquels il faut ajouter 14 observations, dans lesquelles des accidents graves ont suivi, mais sans amener la mort. Dans plusieurs de ces cas, ces accidents se sont produits après une simple friction sur la peau avec le naphthol camphré. Aussi M. Guinard estime-t-il que ce médicament doit disparaître de la thérapeutique.

M. Tuffier présente un malade chez lequel il a fait une *résection de l'estomac pour cancer* et chez lequel la guérison se maintient depuis six ans.

M. Reynès (de Marseille) présente une malade atteinte d'un *cancer bilatéral inopérable des mamelles* traité avec succès par la *castration ovarienne*.

M. Jayle présente une jeune femme chez laquelle il a pratiqué il y a deux ans une *résection segmentaire de l'S iliaque et du petit intestin pour épithélioma*.

M. Chaput présente un malade atteint d'un *énorme angiome cutané, sous-cutané et profond*, occupant la fosse iliaque droite et s'étendant jusqu'à la région lombaire et au pubis.

M. Rochard présente une *corne cutanée du tronc* enlevée chez une femme de soixante-deux ans.

M. Tuffier présente deux malades atteints de *fractures du radius* par la manivelle de mise en marche des automobiles.

M. Picqué présente une malade atteinte d'*anévrisme artérioso-veineux de la carotide interne dans le sinus caverneux*.

M. Sébileau présente un homme chez lequel il a fait une *laryngectomie totale* par le procédé Périer.

SOCIÉTÉ DE CHIRURGIE DE LYON.

Séance du 25 février 1904. — *Présidence de M. Horand.*

Sarcomatose cutanée.

M. Rochet rapporte l'histoire d'un malade porteur d'une tumeur dans la région ombilicale, qui avait débuté six mois avant son entrée à l'hôpital.

L'évolution s'est accompagnée de poussées articulaires douloureuses et de plaques dures en différents points du corps. Quelques-unes de ces nodosités avaient régressé; d'autres, celles de l'ombilic entre autres, ont grossi.

A son entrée, volume d'une mandarine; autour de cette tumeur, d'autres noyaux durs; puis noyaux dans les épaules; toute la paroi abdominale était prise en cuirasse, prenant un aspect pachydermique.

Mort au bout de six mois. L'autopsie a montré une plaque envahissant toute la paroi; dans l'abdomen, paquets ganglionnaires, pleurésie hémorragique sans rien de pulmonaire; cependant, ganglions médiastinaux envahis. L'examen histologique, qui a porté sur beaucoup d'organes, montra qu'il s'agissait de lymphosarcome.

Cette description de tumeurs sarcomateuses multiples de la peau a été ébauchée par Kaposi. Il donne comme caractéristique la résorption spontanée possible de ces noyaux et leur cicatrisation.

L'examen histologique fait par M. Paviot ne permet pas de conclure : sarcome, mais lymphosarcome.

Lymphadénome cutané, sarcome de la peau, mycosis fongoïde, forment des groupes mal définis de tumeurs malignes cutanées.

M. Paviot place l'origine de cette tumeur, non dans la peau, mais dans les ganglions mésentériques : lymphosarcome généralisé à la peau. C'est peut-être là l'explication de la confusion qui règne au sujet des tumeurs malignes cutanées autres que le cancer. Dans quelques cas, il peut s'agir de généralisation d'une tumeur de la profondeur prise à tort pour tumeur primitive. Peut-être faudrait-il plus souvent, en présence de ces faits, s'inquiéter davantage de l'origine profonde possible de ces tumeurs.

M. Horand. — Pour quelles raisons M. Paviot penche-t-il vers l'idée de lymphosarcome secondaire?

M. Rochet. — Parce que dans la peau on ne peut pas rencontrer de tumeurs lymphosarcomateuses primitives.

M. Tixier a vu, dans le service de M. Pollosson, une malade portant une tumeur de la grande lèvre. Elle avait en même temps une série de noyaux cutanés. L'examen histologique d'un de ces noyaux montra qu'il s'agissait de léio-myome malin. Depuis, M. Tixier a rencontré fréquemment cette coïncidence du cancer avec lésions cutanées du type nævus. Les unes sont congénitales, d'autres apparaissent au cours de l'évolution néoplasique. Il y aurait là peut-être un signe d'une certaine valeur pour le diagnostic du cancer.

M. Villard a vu un cas de sarcomatose cutanée où il y avait des tumeurs en voie de régression, comme l'a décrit M. Kaposi. Cette malade a vécu dix ans. Ce fait clinique cadre mal avec l'idée théorique de l'origine viscérale émise par M. Rochet. Quant aux ganglions mésentériques, ils pourraient bien être secondaires, en raison de lésions péritonéales. Répondant à M. Tixier, l'orateur a vu depuis longtemps ce fait de coïncidence des nævi avec le cancer et l'a utilisé pour le diagnostic du cancer. Mais il l'a trouvé en défaut, notamment dans un cas de tuberculose hypertrophique du cæcum. Il faut ajouter que ces tumeurs nævi formes sont fréquentes à

partir de cinquante ans. Enfin, il est indubitable qu'il y a une sorte de diathèse néoplasique, beaucoup de cancéreux ayant en même temps ou depuis longtemps des tumeurs bénignes.

M. Bérard est de l'avis de M. Villard sur la valeur des nævi; il rapporte l'histoire d'une malade qui portait, il y a deux ans, une volumineuse tumeur de l'ovaire qui, considérée comme maligne, fut opérée plus tard. C'était surtout la présence des tumeurs cutanées qui avait fait porter le diagnostic de malignité. Après l'intervention, beaucoup de ces noyaux axillaires ou thoraciques ont régressé.

M. Tixier n'a pas sa statistique présente à l'esprit; il croit pouvoir dire que les nævi, s'ils existent antérieurement, ont une poussée au moment de l'éclosion du cancer.

Résection du coude.

M. Gangolphe présente une malade réséquée du coude par l'incision interne, pour luxation irréductible. Après neuf jours, le résultat fonctionnel est excellent et la plaie est fermée.

M. Vincent croit qu'il faut attendre pour savoir ce que deviendra ce résultat.

M. Gangolphe a enlevé les drains le quatrième jour; l'articulation est souple et il ne croit pas, chez un adulte, que l'on puisse avoir des craintes pour l'avenir; chez l'enfant, il n'en est pas de même.

M. Vincent rapporte le cas d'un enfant chez lequel l'ankylose du coude s'est reproduite après la résection totale.

Séance du 10 mars 1904. — *Présidence de M. Horand.*

Suture des ailerons de la rotule pour fracture.

M. Vallas présente un homme de cinquante-neuf ans, opéré par sa méthode de suture des ailerons, et guéri avec un résultat très satisfaisant, malgré son âge.

Il fait observer qu'il tend de plus en plus à diminuer la durée de l'immobilisation après l'intervention; il enlève le plâtre du huitième au dixième jour, en même temps que les points de suture de la peau. Ce malade, au neuvième jour, était capable de détacher le talon du plan du lit.

M. Durand. — Les résultats obtenus par cette méthode dans les fractures anciennes ne sont pas moins excellents. J'ai opéré il y a trois ans un malade pour une fracture ancienne. Sorti du service, ce malade a repris sa pénible profession de carrier. Il fut à nouveau victime d'une explosion; un bloc de pierre vint écraser le genou malade, et ouvrir l'articulation qui dut être drainée à l'hôpital de Saint-Étienne. Il garda un genou d'une solidité insuffisante avec mouvement très incomplet. J'ai dû faire une résection.

M. Albertin a eu trois succès. Au quinzième jour, le genou est en effet

assez solide pour permettre l'ablation du plâtre. Mais, par prudence, il le laisse jusqu'au trentième jour.

M. Vallas a exposé dans la *Revue de Chirurgie* de 1902 son procédé. Il communiquera des radiographies où le cal osseux est des plus évident. Pour les fractures anciennes, l'opération est beaucoup plus laborieuse : il faut détruire tous les tissus fibreux interposés entre les fragments et remettre la fracture au net avant de rapprocher les ailerons.

Traitement des fractures du nez.

M. Martin. Au Congrès international de 1900, j'ai présenté deux instruments destinés au redressement des nez fracturés. A ce moment, je ne pouvais parler que d'applications expérimentales sur le cadavre. Depuis j'ai eu l'occasion, à plusieurs reprises, d'appliquer en clinique les principes que j'avais établis. Je puis rapporter cinq observations de fractures récentes traitées par ce procédé.

Des deux instruments, l'un est une pince-levier permettant de soulever le nez, l'autre un appareil de contention au moyen duquel on maintient jusqu'à consolidation complète le résultat obtenu ; ce dernier est en caoutchouc durci. Lorsque la cloison n'est pas parfaitement droite, on peut la redresser consécutivement au moyen d'un appareil que j'utilise depuis longtemps, composé de deux lames de caoutchouc durci réunies par un ressort.

L'anesthésie au chlorure d'éthyle est ordinairement nécessaire, elle ne dure qu'une minute environ.

Cette étude a remis au jour la question de la tolérance de la muqueuse nasale pour les appareils, tolérance qui a de tout temps été contestée par les chirurgiens, et qui l'est même encore dans le livre récent de MM. Ch. Nélaton et Ombrédanne sur la Rhinoplastie.

En 1889 déjà, j'avais apporté des preuves contre cette opinion et montré que la muqeuse peut tolérer des appareils à pression même forte, à condition toutefois que cette pression ne soit ni exagérée, ni surtout trop brusque et que l'appareil soit aussi immobilisé que possible.

M. Vincent félicite M. Martin de ses appareils ingénieux. Il ne croit pas cependant que la tolérance de la muqueuse soit aussi complète; presque toujours il a vu les corps étrangers (drains, mèches) déterminer des sécrétions abondantes et s'opposer à une antisepsie efficace.

Il craint aussi que l'appareil de contention ne risque d'écarter les os propres de la ligne médiane en les repoussant en haut et en dehors; on pourrait peut-être y ajouter deux plaquettes latérales s'opposant à ce mouvement.

M. Durand demande à M. Vincent s'il a constaté cet écartement de la ligne médiane.

M. Vincent. Certainement, et plusieurs fois il a dû exercer une compression directe permanente sur les os propres pour conserver l'ogive formée par ces os.

M. Durand. Dans les fractures du nez, pourtant, l'écartement des os

propres tend à se faire surtout par leurs bords externes et non sur le dos du nez.

M. Aubert. Cette question de l'esthétique du nez est d'une importance capitale. Ne sait-on pas que Michel-Ange ne put jamais se consoler d'avoir eu le nez écrasé par le poing d'un rival et mal réparé par son chirurgien?

M. Martin. L'écartement médian des os propres doit être peu fréquent avec mon appareil qui exerce un redressement très progressif. Les fragments sont maintenus par le petit appareil, mais non soulevés. La rétraction cicatricielle des parties molles tend d'ailleurs à rapprocher ces os.

Séance du 17 mars 1904. — *Présidence de M. Horand.*

Tumeur angiomateuse de l'orbite.

M. Durand lit, au nom de M. Lagoutte, une observation de tumeur angiomateuse de l'orbite et présente la pièce. Il s'agissait d'un malade de dix-sept ans, qui avait de l'abolition de la vision depuis sa naissance.

La tumeur fut enlevée avec le globe oculaire par l'opération de Krönlein.

M. Gayet rappelle la rareté des tumeurs angiomateuses de l'orbite. Il en a observé un cas publié autrefois par Elouï-Bey. Il s'agissait d'un angiome encapsulé ayant respecté l'œil. Le cas de M. Lagoutte paraît rentrer dans la catégorie des angiomes diffus.

Ces cas sont plus graves, car ils commandent souvent l'énucléation.

Utilité des opérations conservatrices dans les ostéo-sarcomes de l'épaule.

M. Gangolphe. Le traitement des sarcomes de l'épaule est entouré de difficultés. Souvent on n'est pas bien fixé sur leur degré de malignité et sur le moment de leur évolution quand on intervient.

La méthode radicale, amputation et désarticulation, effraye le malade qui repousse ainsi l'opération précoce. Du reste, la généralisation a lieu au bout d'un an ou dix-huit mois dans tous les cas. Avec l'opération conservatrice, on enlève seulement un segment osseux sans léser les organes importants, sans causer une difformité bien marquée; aussi le malade y consent-il plus facilement.

On peut tirer d'autres arguments de l'histologie de ces tumeurs qui montre souvent une malignité relative, et en tout cas purement locale, de l'incertitude sur l'époque où commence la généralisation.

L'orateur cite trois observations personnelles où le résultat immédiat et fonctionnel a été bon et rappelle des observations de Heurtaux, Buffot, Gersuny et Pinet où des malades opérés de cette façon ont été guéris.

Plaie du cerveau par balle de revolver. Trépanation. Guérison.

M. Vallas présente le malade, opéré le lendemain de son accident; il n'y avait aucun trouble cérébral, mais du ralentissement du pouls. Au cours de l'opération, on constata une plaie en séton du lobe temporal. La balle fut extraite et la guérison fut rapide.

G. Gayet.

ACADÉMIE DE MÉDECINE.

Séances du mois d'avril. — *Présidence de M. Tillaux.*

M. A. Poncet, de Lyon, fait au nom de M. Bérard et au sien une communication sur *le diagnostic clinique de l'actinomycose humaine.*

Avec la tuberculose et la syphilis, la confusion peut s'éviter assez facilement, si le médecin *a vu* antérieurement quelques cas d'actinomycose. Pour la tuberculose, en particulier, il serait parfois dangereux de s'en remettre uniquement aux données de l'examen microscopique, car on a décrit une forme saprophytique du bacille de Koch qui ressemble, à s'y méprendre, au mycélium du champignon rayonné (Fischl).

Pour la syphilis et l'actinomycose, l'action curative de la médication iodée dans les deux cas n'en est que plus troublante.

Cette confusion des deux maladies était, jusqu'à ces dernières années, presque obligatoire, avec le vieil axiome : *Naturam morborum ostendunt curationes.* — Il a besoin, dans l'espèce, on le voit, d'être complété.

Les lésions actinomycosiques ont des caractères spéciaux, sur lesquels, depuis douze ans bientôt, les auteurs ne cessent d'appeler l'attention.

Pour un œil exercé, elles sont souvent plus typiques, tenant compte également de leur marche, de leur évolution, que des lésions syphilitiques, tuberculeuses, dont on fait tous les jours le diagnostic, sans avoir, en ce qui concerne la syphilis, et pour de bonnes raisons, le contrôle bactériologique, et pour la tuberculose, sans avoir cherché le bacille!

En toute équité, on ne devrait pas être plus exigeant pour le diagnostic de l'actinomycose que pour celui d'autres infections, d'autant mieux que l'*actinomyces* se rencontre mal, quelquefois pas du tout, dans les vieilles actinomycoses, dans les formes suppurantes, aiguës, etc. C'est un fait bien connu que le mycélium du champignon rayonné est détruit par d'autres agents infectieux (infections associées), qu'il fuit en quelque sorte devant eux, qu'il leur cède la place.

Il n'en est pas moins vrai que le diagnostic d'actinomycose ne sera porté que lorsqu'on aura constaté la présence du parasite. Ce contrôle histologique doit toujours être exigé chez les malades.

On se méfiera des suppurations locales, tenaces, récidivantes, des phlegmons chroniques, fistuleux, des phlegmons ligneux, etc., éveillant, par leur forme en placard, par leur dureté, entre autres signes, l'idée d'un néoplasme, surtout lorsque les abcès rebelles n'ont pas un point de départ articulaire, osseux, lorsqu'ils occupent les lieux d'élection des lésions à grains jaunes. Les régions privilégées sont, par ordre de fréquence : la région cervico-faciale (face, cou), le ventre (parois abdominales, fosses iliaques, excavation pelvienne, etc.), la poitrine, la région ano-rectale, et, dans une proportion infiniment moindre, les membres.

Ces localisations préférées du parasite s'expliquent par le mode de con-

tamination. La grande route des actinomyces n'est-elle pas, comme la plupart d'autres agents pathogènes, la voie alimentaire, d'où, à la première étape, les infections mycosiques, péri-maxillaires, cervico-faciales, etc., les plus communes; puis, les inoculations du tube digestif, avec prédilection du champignon pour le gros intestin, dont le cæcum, l'appendice, l'ampoule rectale présentent, par leur stase physiologique, les meilleures conditions de greffe parasitaire.

En dehors de ces lésions infectieuses, non classiques, à marche sournoise, hypocrite, à suppuration plutôt séreuse, exhalant souvent une odeur fétide, nauséabonde, quelquefois très spéciale, odeur *sui generis*, odeur *actinomycosique*, il faut encore tenir, malgré tout, comme des plus suspects, les néoplasmes qui suppurent. L'association des caractères d'un néoplasme et d'une lésion inflammatoire est d'une dualité clinique, qui conserve une grande valeur diagnostique. C'est elle qui, avant la découverte de l'actinomycose, avait embarrassé, intrigué nombre de chirurgiens.

M. Poncet donne le tableau suivant comparatif des signes cardinaux de l'actinomycose et du cancer :

Actinomycose.	Cancer.
Les malades sont ordinairement des sujets jeunes. L'agent de la contagion, lorsqu'on le retrouve, est un végétal.	La plupart des cancéreux ont dépassé 40 ans. L'étiologie de leur affection est des plus vagues.
L'évolution des lésions n'est pas fatalement progressive. Elle peut être aiguë ou torpide, avec des intervalles possibles de rétrocession ou de guérison apparente.	Les lésions ont un développement nettement progressif, que leur marche soit aiguë ou lente.
L'œdème, l'induration des parties molles s'étendent loin du foyer mycosique, même quand les lésions ne semblent pas en imminence de suppuration, et même quand il n'y a pas de compression des gros troncs veineux.	Dans le cancer, les œdèmes sont, ou d'origine infectieuse, par l'inoculation secondaire d'agents microbiens, ou mécaniques, par compression, par thrombose.
L'infiltration du parasite dans les plans musculaires et conjonctifs simule une injection coagulante poussée dans ces tissus, qui prennent une consistance scléreuse, en plastron, et deviennent rapidement inextensibles (trismus).	Le sarcome et l'épithéliome s'étendent rarement aussi loin que l'actinomycose, par infiltration large de voisinage.
Les ulcérations des téguments ont des bords plutôt décollés qu'indurés. Certaines d'entre elles se cicatrisent, tandis que se font, à leurs côtés, des pertes de substance nouvelles.	Quand le cancer ulcère la peau, il empiète de plus en plus sur les téguments encore sains. Les ulcérations ont des rebords indurés. Elles ne se cicatrisent pas spontanément.
Les adénites sont exceptionnelles, lorsqu'il ne s'est pas fait secondairement d'infection pyogène des foyers parasitaires. C'est surtout cette septicémie secondaire qui altère l'état général, plus que la résorption des toxines mycosiques.	Les adénites par propagation du cancer aux lymphatiques de la région sont précoces, même dans les cancers fermés. L'état général est modifié rapidement et profondément (teint jaune paille).

M. Le Dentu est très heureux que sa courte communication ait fourni à M. Poncet l'occasion de développements instructifs sur le diagnostic de l'actinomycose. Chacun sait que des examens répétés de pus et des tissus suspects sont souvent nécessaires pour déceler la présence des actinomycètes. On n'ignore pas non plus que le tissu d'irritation, dont les parasites suscitent la formation, a souvent les apparences cliniques et la structure histologique du sarcome. Mais ce qui est fait pour surprendre, c'est la constitution de ces *néoplasmes hybrides* où l'on trouverait côte à côte du sarcome et même de l'épithélioma avec de l'actinomycose.

M. J.-L. Championnière lit un mémoire sur les *fractures du radius dues au retour de la manivelle, chez les chauffeurs d'automobiles.* — Il existe, dit-il, une fracture professionnelle qui éclaire d'un jour nouveau la pathogénie des fractures du radius, et qui présente un intérêt à la fois théorique et pratique.

Cette fracture se produit au moment du départ de l'automobile, lorsque le chauffeur manœuvre la manivelle de mise en marche.

Lorsqu'il y a « avance à l'allumage », il se produit une explosion prématurée, déterminant une inversion brusque du sens de rotation de la manivelle; dans la plupart des cas, le chauffeur se dégage à temps; mais il peut arriver que la main soit entraînée et renversée de droite à gauche. De ce fait résultent divers troubles, depuis l'entorse commune jusqu'à l'étirement complet du poignet, avec intégrité des téguments. Ce mode de fracture est assez commun puisque, en 1902, à la Société médicale du IXe arrondissement, M. Dragon en a relaté six cas; mais, selon ce dernier, le mécanisme serait le suivant : il y aurait fracture par suite du choc de la manivelle sur le talon de la main, à la manière d'une chute sur la paume de la main. Selon M. Lucas Championnière, il faut admettre une autre interprétation : il n'y a pas de choc, puisque les chauffeurs serrent la manivelle et ne la quittent pas, il y a simplement renversement de la main, hyperextension du poignet; les ligaments inférieurs attirent la styloïde radiale et la brisent un peu au-dessus de la surface articulaire.

Les radiographies sont caractéristiques.

Au milieu du siècle dernier (1860), deux théories expliquaient la fracture du radius : l'une, celle de Lecomte, n'admettait que les fractures par arrachement, par hyperextension de la main sur l'avant-bras; l'autre, celle de Nélaton, expliquait la fracture par enfoncement du fragment de la diaphyse dans l'épiphyse. Dans l'observation très directe chez les chauffeurs, la fracture appartient nettement au type de Lecomte; elle se distingue des autres fractures parce qu'il n'y a pas enfoncement; le poignet des chauffeurs ainsi blessés n'est pas déformé.

Dans d'autres cas, M. Lucas Championnière a observé un autre type de fracture. La manivelle, lâchée par la main, fait un tour et vient frapper l'avant-bras qui n'a pas été retiré à temps. Le choc porte au tiers inférieur du radius, point saillant. La fracture est alors plus élevée que la précédente; il y a peu de déplacement, mais un peu plus de mobilité. Dans ces deux types,

le traitement n'exige pas d'appareil. Il en est de cette fracture professionnelle comme de celle des jockeys et des cyclistes dans une chute; et, dans certains pays, les jockeys se refusent à accepter un appareil, prétextant avec raison que la fracture est beaucoup plus longue à se consolider.

La prophylaxie de la fracture des chauffeurs est très simple : ne pas laisser l'avance à l'allumage au moment de la mise en marche, ne pas tenir trop serrée la main sur la manivelle. Comme traitement, par conséquent, ne pas tenter de manœuvre de réduction. La contention se fera par les procédés les plus simples, sans application aucune d'appareil inamovible. Le massage et la mobilisation seront faits immédiatement. La guérison est très rapide.

M. Kirmisson lit un mémoire sur *l'emploi du chloroforme, associé à l'oxygène, au moyen de l'appareil de Roth*, qu'il a vu utiliser à Hambourg et à Stockholm pour obtenir l'anesthésie générale.

Il faut 2 litres et demi d'oxygène par minute pour un enfant, 3 litres pour un adulte. La méthode est surtout utile dans les longues opérations.

L'excitation est en rapport avec la dose élevée d'oxygène. C'est la quantité de chloroforme qu'il convient d'augmenter pour arriver à l'anesthésie et non la quantité d'oxygène. L'anesthésie obtenue peut être maintenue longtemps, à l'aide de doses extrêmement minimes, en administrant, par exemple, un demi-litre d'oxygène par minute.

M. Ch. Monod lit un mémoire de M. Lagarde, concernant un *instrument destiné à faciliter les injections interstitielles de paraffine*. Ces injections sont pratiquées, comme on le sait, soit à un point de vue esthétique, pour corriger les difformités congénitales ou acquises du nez, de l'oreille, du front, des bourses (testicule moral), soit pour obturer des orifices naturels (orifices herniaires) ou accidentels (fistules intestinales ou vésicales). Avec ce nouvel instrument, l'injection ne se ferait plus à chaud, ce qui, du coup, supprime tous les inconvénients du trop rapide refroidissement de la substance injectée. Le ramollissement nécessaire de la paraffine est obtenu par voie mécanique. Un système tubulaire est, à cet effet, ménagé dans le corps de pompe de la seringue, système destiné à augmenter la surface de frottement et à offrir plus de résistance à l'écoulement de la substance qu'il s'agit d'introduire dans les tissus. De plus, disposant d'une force de propulsion suffisante pour actionner le piston, on arrive à faire pénétrer lentement la paraffine et à limiter les zones de pénétration; on peut ainsi obtenir de bons résultats de prothèse sans accidents.

M. Cornil désire attirer l'attention sur les lésions du tissu cellulaire à la suite de l'injection de paraffine. Cette substance se loge dans les mailles du tissu conjonctif lâche sous-cutané. Les particules microscopiques s'entourent de cellules conjonctives hypertrophiées et de cellules géantes très volumineuses et nombreuses, pourvues de noyaux en nombre considérable. C'est une irritation chronique du tissu conjonctif injecté, dans lequel les

cellules géantes se développent comme elles le font toujours autour des corps étrangers microscopiques, parasitaires ou autres.

M. Hallopeau insiste sur la difficulté de limiter la zone de pénétration. Une femme atteinte de difformité nasale et ayant reçu deux injections de paraffine pour remédier à cette difformité, eut son œil perdu après la seconde injection. De plus, les résultats obtenus avec les injections de paraffine ne sont pas durables. C'est ainsi que des seins ou des testicules, reconstitués par cet artifice, n'ont pas tardé à s'affaisser. En présence de ce caractère passager des résultats, on peut se demander s'il y a lieu de s'exposer aux méfaits possibles de cette médication.

M. J. Bœckel, de Strasbourg, lit une observation intitulée : *Paralysie de la branche profonde du nerf radial après traumatisme. Suture tardive. Guérison.*

Il s'agissait d'un garçon de dix-huit ans qui, vingt-six jours avant son admission à l'hôpital, avait reçu un coup de couteau dans la partie postérieure et supérieure de l'avant-bras gauche. Il en était résulté une paralysie complète du poignet et de la main.

Après dégagement et suture du nerf radial sectionné, suture rendue difficile par la profondeur de la lésion, l'avant-bras fut placé en flexion et la main en hyperextension. La guérison s'effectua en quinze jours. En moins d'un mois, la fonction des doigts paralysés se rétablit. M. Bœckel entre, pour terminer, dans quelques détails sur la recherche profonde du nerf radial.

1° Inciser la peau, l'avant-bras étant placé en pronation forcée, au niveau du tiers supérieur de la face postérieure de l'avant-bras, dans l'interstice qui sépare le long supinateur de l'extenseur commun des doigts.

2° Pénétrer dans cet interstice et récliner les muscles de chaque côté.

3° Pour bien dégager le nerf, sectionner transversalement le long supinateur et les radiaux. On tombe alors sur le court supinateur et on ne tarde pas à apercevoir le nerf en question.

4° Après en avoir avivé les deux extrémités, on les réunit par une suture fine, on rapproche les muscles divisés, et on les réunit à l'aide d'une suture au catgut. Finalement on réunit la plaie cutanée.

M. Reynier estime que les cas de suture du radial sont moins rares que M. Bœckel semble le croire. En 1901, il a communiqué, à la Société de Chirurgie une observation dans laquelle il avait lui-même suturé le radial en 1890. Cette même année 1901, M. Morestin a présenté aussi à la Société de Chirurgie un malade chez lequel il avait suturé ce nerf. Enfin, dans une thèse récente, on trouve de nouveaux exemples de cette opération.

Le mode opératoire suivi par M. Bœckel lui semble délicat et il préfère celui que M. Morestin et lui-même ont employé.

M. Bœckel a obtenu la restauration motrice au bout d'un mois. On ne saurait compter habituellement sur un succès aussi rapide, car M. Morestin ne l'a obtenu que six mois après son opération et M. Reynier au bout de quatorze mois.

Ces faits méritent d'être signalés pour montrer avec quelle patience on

doit, après avoir fait une suture nerveuse, continuer sans désespérer les massages et l'électricité jusqu'à ce que les fonctions soient rétablies.

M. Raymond *rapporte un cas de myopathie scapulo-humérale traité chirurgicalement.* — Il s'agit d'un homme de vingt-neuf ans, sans antécédents héréditaires, qui, à vingt-six ans, commença à sentir de la faiblesse dans le bras droit. A ce moment, il fut appelé pour une période de vingt-huit jours. N'éprouvant pas de douleur, il ne se présenta pas à la visite médicale, et comme il était maladroit dans l'exercice du fusil et du tir, il fut puni différentes fois. Puis le bras gauche commença à se prendre. Bref, quand cet homme se présenta à la Salpêtrière, sa santé générale n'était pas modifiée, il n'éprouvait aucune douleur, mais il était impotent des deux membres supérieurs. Il pouvait bien tenir un objet dans ses doigts, mais il lui était impossible de lever la main.

Le malade déshabillé, le diagnostic s'imposait, par suite de l'état des muscles de la ceinture scapulaire. Il s'agissait de myopathie scapulo-humérale, à forme juvénile ou type d'Erb.

En pareil cas, le traitement médical est absolument impuissant et la marche de la maladie fatale. M. Raymond a donc songé à recourir à la chirurgie et il a demandé au Dr P. Duval de souder le bord spinal de l'omoplate droite à la 5e, à la 6e et à la 7e côtes. Les muscles, désinsérés au cours de l'intervention, ont été réinsérés à l'angle supéro-interne de l'omoplate. L'opération a très bien réussi. Comme on peut le voir, le malade met maintenant sa main droite sur sa tête et se sert de son bras droit pour les travaux de force. Toute déformation scapulaire a disparu. Il est si satisfait de ce résultat qu'il demande à être opéré du côté gauche.

M. Raymond pense que des opérations analogues pourraient être tentées chez d'autres malades de la même catégorie et, cela, avec le même succès.

M. Péraire.

BIBLIOGRAPHIE

L'OMENTOPEXIE DANS LES CIRRHOSES HÉPATIQUES; par **G. Alexandre.** — Thèse de Doctorat, Paris, 1903.

Talma, professeur de médecine à la Faculté d'Utrecht, a proposé le premier de provoquer des adhérences entre les viscères abdominaux et la paroi pour guérir les cirrhoses avec ascite. Cette opération, désignée sous les noms variés d'épiplopexie, d'omentofixation ou d'omentopexie, fut faite pour la première fois sur les indications de Talma, par Van der Meulen en 1889. Pratiquée ensuite par Schelkly, par Lens, cette opération n'eut un succès à son actif qu'avec Drummond et Morison, dont les deux mémoires publiés en 1896 et 1899 attirèrent l'attention sur cette intéressante question. Depuis, le traitement chirurgical des cirrhoses a surtout été étudié à l'étranger par Rolleston et Turner, Packard et Leconte, Frazier, Bunge, Franke, Schiassi, Pascale.

Les expériences nombreuses qui ont été faites, en particulier par Tillmann, en Allemagne, et par Kousnetzof, en Russie, montrent par quel mécanisme les adhérences pariéto-épiploïques peuvent être salutaires aux cirrhotiques :

Si, après avoir suturé l'épiploon à la paroi abdominale, on suit, comme Pascale l'a fait chez le chien, la formation des adhérences vasculaires, on voit que celles-ci sont en partie constituées le septième ou le huitième jour. Dans un cas où la malade est morte dix jours après l'opération, nous avons pu injecter les vaisseaux de l'épiploon par une veine de la paroi abdominale et inversement.

Ces adhérences se font parfois spontanément, et l'omentofixation imite un processus réparateur naturel. Une expérience de Tillmann montre bien leur action favorable : après avoir constaté que la ligature de la veine porte est constamment suivie de mort, cet auteur provoque chez un chien, par un lavage au sublimé, des adhérences viscéro-pariétales et peut faire ensuite, sans tuer l'animal, la ligature de la veine porte. Les expériences de Kousnetzof, encore plus précises, démontrent qu'après épiplopexie, la ligature complète de la veine porte est bien supportée.

On a beaucoup reproché aux opérations d'après la méthode de Talma, d'introduire dans le système cave un sang toxique pour l'organisme. Si, dans quelques cas d'omentopexie, on a signalé des accidents, ces accidents ont été légers et passagers. En outre, on a beaucoup exagéré cette toxicité.

Il est démontré par les travaux de Claude Bernard, de Castaigne et Bender que la ligature de la veine porte entraîne la mort par hyperémie viscérale et anémie générale. La fistule porto-cave faite par Eck, puis par Pawlow et Massen, montre que la vie est possible alors que le sang pénètre directement de la veine porte dans la veine cave. Récemment, Tansini et ses élèves ont eu neuf succès sur douze interventions de ce genre.

Jusqu'ici, l'épiplopexie a été surtout faite pour des cirrhoses avec ascite, cirrhoses syphilitiques, cardiaques, paludiques, mais surtout alcooliques. Si l'ascite est un symptôme important, il faut se rappeler qu'elle ne vient qu'à la deuxième période de l'affection et qu'il existe une variété de cirrhose alcoolique dite anascitique. L'objection fréquente faite à la méthode de Talma, c'est que celle-ci s'adresse à des troubles mécaniques et hydrauliques tandis que l'ascite n'est pas due à ces troubles. Dans la plupart des cas, l'ascite n'a pas les caractères d'un exsudat inflammatoire, et les travaux de Gilbert démontrent bien qu'elle est de causes purement mécaniques.

L'ascite fait partie du groupe des signes d'hypertension portale (Gilbert) qui comprend l'ascite, la splénomégalie, les hémorragies, le développement des veines sous-cutanées abdominales et surtout l'obsiurie, ou retard dans l'élimination des urines, symptôme qui doit être recherché avec soin dès le début de l'affection. A côté des signes d'hypertension portale existent ceux d'hypotension sus-hépatique (Gilbert), caractérisés par l'hypotension artérielle, la tachycardie, l'oligurie. On ne saurait attacher trop d'importance à ces symptômes ainsi qu'à tous ceux qui peuvent indiquer la nature et le degré de la cirrhose. C'est à cause de la pauvreté de détails des observations, dont la plupart ne donnent même pas d'épithète à la cirrhose opérée, que nos statistiques sont encore insuffisantes pour éclairer la question.

Sur 107 observations, nous trouvons :

58 guérisons et améliorations ;
14 récidives ;
35 morts.

Dans 51 cas, le volume du foie est indiqué.

Sur 31 cirrhoses atrophiques, nous trouvons :

14 guérisons et améliorations ;
4 récidives ;
13 morts.

Sur 20 cirrhoses hypertrophiques, nous trouvons :

14 guérisons ;
3 récidives ;
3 morts.

La comparaison de ces deux statistiques et surtout l'étude comparée des résultats médicaux et chirurgicaux nous montrent que dans les cirrhoses alcooliques, il y a une première période, courte lorsque le foie est petit, plus longue dans les cas d'hypertrophie, où la guérison est encore possible par le traitement médical et les ponctions. Mais l'opération est indiquée lorsque les symptômes d'hypertension portale sont établis et ne régressent pas, lorsqu'il y a des hémorragies gastriques et intestinales.

Elle est contre-indiquée lorsque la cellule hépatique est profondément atteinte dans son fonctionnement, lorsqu'il existe une importante affection cardiaque, respiratoire ou rénale.

Avec notre maître, M. le Prof. Terrier, nous pensons qu'il faut faire une opération simple et diminuer autant que possible les chances d'infection. C'est ainsi que nous pensons qu'il ne faut ni gratter avec des compresses ou un instrument le péritoine pariétal ou viscéral, ni laisser des mèches dans la cavité abdominale. Nous ne sommes pas d'avis de suturer le foie, la vésicule biliaire, ou la rate à la paroi abdominale.

L'anesthésie chloroformique nous paraît justifiée, mais il peut être indiqué d'employer la cocaïne lorsque l'état général ou l'état des reins s'oppose à l'anesthésie générale.

L'épiploon peut être suturé :

1° Entre le foie et le diaphragme. C'est le procédé de Rolleston et Turner ;

2° Sous la face de la paroi abdominale. Ce procédé est rejeté par son auteur lui-même (Pascale) ;

3° Entre la peau externe du péritoine viscéral et la couche musculaire de la paroi abdominale. C'est le procédé de Schiassi ;

4° A la face interne du péritoine viscéral. C'est le procédé employé par M. le Prof. Terrier. Il a sur tous les autres l'avantage d'être simple et de n'avoir aucune gravité.

Il comprend les temps suivants :

a. Incision sus- et sous-ombilicale médiane de la paroi abdominale antérieure ;

b. Évacuation du liquide avec le manchon d'un aspirateur à kyste de l'ovaire ;

c. L'examen des viscères abdominaux en écartant sans mettre les mains, et l'étalement du grand épiploon;

d. Des sutures prenant la face interne du péritoine pariétal et le grand épiploon à distance des lèvres de la plaie ;

e. La suture de la paroi par étages en reprenant l'épiploon dans le plan péritonéal sans le faire émerger entre les sutures. Dans le procédé de Pascale, on fait émerger l'épiploon que l'on met en rapport avec les muscles droits dénudés.

Il faut s'abstenir de tout drainage. Celui-ci serait une cause non seulement d'infection et d'éventration, mais aussi d'affaiblissement pour le malade en permettant l'issue constante de liquide séreux.

A la suite de l'opération, on a signalé l'éventration, la compression du côlon transverse par l'épiploon trop tendu. Ce sont des complications faciles à éviter.

Enfin, dans quelques cas, sont survenus des accidents dus à l'ingestion d'albuminoïdes et cessant par un régime hydrocarboné. Ces troubles, dus au passage direct du sang porte dans le système cave, ont été passagers et sans gravité.

LES FRACTURES DES OS LONGS. — LEUR TRAITEMENT PRATIQUE; par MM. **Hennequin** et **R. Lœwy**. — Paris, Masson, 1904, 378 p.

Après un chapitre de généralités sur les symptômes et le traitement des fractures, les auteurs abordent l'étude successive des fractures des membres.

Chaque fracture est d'abord décrite au point de vue symptomatique, en insistant surtout sur les signes physiques caractéristiques et sur la manière de les rechercher. Puis, l'appareil qui convient spécialement à la fracture est décrit en détail. De nombreuses figures, reproductions de photographies, rendent toujours facile la compréhension du mode d'application de l'appareil. Nous signalerons spécialement : l'appareil à traction continue pour les fractures obliques de jambe; l'appareil à traction continue pour les fractures de cuisse; l'appareil pour les fractures de l'humérus; tous ces appareils sont maintenant classiques, mais leur description est ici particulièrement minutieuse et précise.

Nous signalerons également une étude des diverses variétés de fracture de l'extrémité inférieure des os de l'avant-bras.

Des reproductions de nombreuses radiographies, malheureusement un peu petites, viennent attester la réalité des types de fractures étudiés par les auteurs.

L'ouvrage se continue par un chapitre sur les cals; un autre sur les fractures spontanées, ou *dystrophiques*. L'importance de la déminéralisation est bien mise en relief, ainsi que l'utilité de l'analyse des urines pour en établir la forme et le degré. Peut-être les déductions thérapeutiques qu'en tirent les auteurs sont-elles un peu théoriques.

En terminant, les auteurs étudient très rapidement : les ostéotomies, la fièvre aseptique dans les fractures, les fractures compliquées et les complications des fractures.

CH. DUJARIER.

NÉCROLOGIE

M. le Pr H. THOMPSON (de Londres).

Un des maîtres de la chirurgie urinaire de notre époque, sir Henry Thompson, professeur de chirurgie de l'Université de Londres, chirurgien extraordinaire du roi de Belgique, vient de mourir à un âge avancé.

Né le 6 août 1820 à Framlingham (Suffolk), il commença seulement en 1848 ses études médicales à University College et y obtint en 1849 la médaille d'or d'anatomie et celle de chirurgie en 1851. En 1850, il se faisait recevoir membre du Collège royal des chirurgiens anglais. Chirurgien assistant à University College Hospital en 1853, puis chirurgien titulaire de 1863 à 1874, professeur de clinique chirurgicale en 1866, il avait succédé à Hutchinson en 1883 dans la chaire de clinique chirurgicale du « Royal College of Surgeons ». Entre temps, ses travaux sur le rétrécissement de l'urèthre et sur l'anatomie de la prostate lui avaient valu deux fois, en 1852 et en 1860, le prix Jackson, pour la chirurgie. Il s'était dès lors spécialisé dans la chirurgie des voies urinaires et avait étudié à Paris le procédé de *lithotritie* de Civiale et à Aberdeen celui de Keith.

Une des opérations qui lui fit une réputation universelle pour les opérations sur la vessie fut la lithotritie qu'il pratiqua en 1863 sur le roi des Belges, avec grand succès. Il avait aussi diagnostiqué, en 1872, la présence d'un calcul vésical chez Napoléon III, et reconnu l'urgence de l'opération, qu'il ne fut autorisé à pratiquer que trop tard en 3 séances, les 2, 4 et 5 janvier 1873, et à laquelle le malade succomba avant la 3e séance. On peut se faire une idée de l'étendue de sa pratique en consultant le catalogue des calculs vésicaux qu'il enleva et dont il enrichit le musée Hunter : il comporte plus de 1000 pièces ! Son *Traité des maladies des voies urinaires* a été traduit dans toutes les langues de l'Europe et est devenu classique, comme *La pratique de la lithotomie et de la lithotritie*.

Homme d'une persévérance indomptable et d'une énergie extraordinaire, sir Thompson avait étendu le champ de son activité à d'autres branches des connaissances humaines, à la littérature, aux beaux-arts, à l'astronomie avec succès. C'était un délicieux causeur, dont les diners par octaves sont restés célèbres et dont les réceptions, depuis un quart de siècle, ont réuni les sommités de la science, de l'art, de la littérature et de la diplomatie contemporaines.

Thompson était président de la Société anglaise de crémation depuis sa fondation en 1874. Il avait été créé baronnet en 1899. Il était membre correspondant des Sociétés de Chirurgie de Paris (depuis 1887) et de Vienne, etc.

Voici les principaux de ses travaux :

1850. — Prostatic and vesical calculi, unusual position of one of the calculi. *Lancet*, Lond., 1850, II, 575-577. — Retention of urine from abscess at the neck of the bladder. *Dublin G. J. M. Sc*, 1850, IX, 481-484.

1852. — *On the use of nitrate of silver in spermatorrhœa and a new instrument for applying it.* London, J. Coxeter, 1852, 8°, 8 p.

1854. — *The pathology and treatment of stricture of the urethra both in the male and female.* London, 1854, in-8°.

1857. — Siège des rétrécissements de l'urèthre. *Gaz. hebd. de Méd.*, Paris, 1857, IV, 521.

1858. — *The enlarged prostate, its pathology and treatment; with observations on the relation of this complaint to stone in the bladder.* London, J. Churchill, 1858, VI, 8°, 320 p., 5 pl.

1862. — On practical lithotomy and lithotrity, *Lancet*. Lond., 1862, I, 193, 217, 245, 269, 297, 321, 427, 451.

1863. — *Practical lithotomy and lithotrity, or an inquiry into the best modes of removing stone from the bladder.* Lond., J. Churchill a. Sons, 1863, 8°, XIII-274 p.

1864. — Extraction d'un bâton de cire tombé dans la vessie. *Gaz. hebd. de Méd.*, Paris, 1864, 879.

1866. — Some practical observations on the best methode of introducing the catheter in cases of extremely narrow and irritable stricture. *Assoc. M. J.*, Lond., 1867, 752, 770.

1868. — *Clinical lectures on disease of the urinary organs. Delivered at University College Hospital.* Lond., J. Churchill a. Sons, 1868, 8°, I-180 p., 2 pl. — *The diseases of the prostate, their pathology and treatment, comprising the Jacksonian prise essay for the year 1860.* Lond., J. Churchill a. Sons, 1868, 8°, 364 p., 13 pl.

1869. — The case of Léopold I, king of the Belgians. *Lancet*, Lond., 1869, II, 724.

1871. — A analysis of one hundred and eighty-four cases of stone in the bladder of the adult, treated lithotrity. *Proc. Roy. M. a. Chir. Soc.*, Lond. (1867-71), 1871, VI, 286-288. — *Clinical lecture on the early history of calculous disease, and the treatment best adapted for its prevention*, London, 1871, 8°, 15 p.

1873. — *The preventive treatment of calculous disease and the use of solvent remedies.* Lond., J. a. A. Churchill, 1873, 12°, 72 p.

1874. — *Leçons cliniques sur les maladies des voies urinaires, professées à University College Hospital de Londres. Traduites, annotées et augmentées d'une introduction anatomique par les docteurs Jude, Hue, F. Gignoux.* Paris, G. Masson, 1874, 8°, 532 p.

1875. — Nouvelle série de 100 cas d'opération de pierre dans la vessie chez l'adulte. *Union méd.*, Paris, 1875, avril 17.

1876. — *Clinical lectures on diseases of the urinary organs.* Lond., J. a. A. Churchill, 1876, 8°, 385 p., 59 fig.

1879. — *Affections of the bladder.* Syst. Med. (Reynolds), Lond., 1879, v, 655-660.

1880. — Du diagnostic des maladies chirurgicales des organes urinaires, et spécialement de l'emploi de l'endoscope Nietze-Leitner. *Gaz. méd. de* Paris, 1880, 6 s., II, 45. — *Traité pratique des maladies des voies urinaires; traduction de Ed. Martin, Ed. Labarraque et V. Campenon; 2 éd., revue et complétée avec le concours de l'auteur par les Drs V. Campenon et E. Le Juge de Segrais. Précédé des : Leçons cliniques sur les maladies des voies urinaires professées à « University College Hospital », traduction de Jude Hue et F. Gignoux, complétée d'après la 5e éd., anglaise, par les Drs E. Le Juge de Segrais*, Paris, J.-B. Baillière et fils, (1880), 8°, XXXIII-1051 p.

1881. — Recent advances in the methods of extracting stone from the bladder. *Tr. Internat. M. Cong.*, 7. sess., 1881, II, 279-291. — *Traité pratique des maladies des voies urinaires.* Paris, J.-B. Baillière, 1881, 8°, 218 fig.

1882. — La lithotritie en une seule séance. *Arch. gen. de méd.*, Paris, 1882, I, 144-159.

1883. — Twelve cases of tumour of the bladder (1 in the male and 2 in the female), in all of which an operation has been performed for the removal of the growth, with their histories and the results. *Med. Chir. Tr.*, Lond., 1883, LXVI, 349-369.

1884. — Du diagnostic systématique des maladies urinaires; exploration digitale de la vessie et ses résultats. *Ann. d. Mal. d. org. gén.-urin.*, Paris, 1884, II, 734-743. — *Lectures on some important points connected with the surgery of the urinary organs, delivered in the Royal College of surgeons.* Lond., J. a. A. Churchill, 1884, 8°, 147 p., 2 pl. — *On tumours of the bladder, their nature, symptoms, and surgical treatment, preceded by a consideration of the best methods of diagnosing all forms of vesical disease, including digital exploration and its results.* London, J. a. Churchill, 1884, 8°, 111 p., 6 pl., 2 p. l.

1885. — *Uric acid calculus of remarkable size removed by the high operation.* Lond., J. Bâle a. Sons, 1885, 8°, 10 p. — *Leçons sur les tumeurs de la vessie et sur quelques points importants de la chirurgie des voies urinaires. Traduites et annotées par Robert Jamin.* Paris, J.-B. Baillière, 1885, 8°, VIII-248 p.

1886. — *On the suprapubic operation of opening the bladder for the stone and for tumours.* Lond., J. a. A. Churchill, 1886, 8°, VI-57 p., 1 l.

1888. — *On the preventive treatment of calculous disease, and the use of solvent remedies.* Lond., J. a. A. Churchill, 1888, 12°, 93 p.

1889. — *Leçons cliniques sur les maladies des voies urinaires traduites par Robert Jamin.* Paris, J.-B. Baillière, 1889, 8°, 254 p.

1893. — *Introduction to the catalogue of the collection of calculi of the bladder upwards of one thousand in number (besides foreign bodies) removed by opération.* Lond., J. a. A. Churchill, 1893, 8°, 39 p.

TABLE DES MATIÈRES

DU TOME VINGT-NEUVIÈME

MÉMOIRES ORIGINAUX

BERT et VIGNARD. — La topographie cranio-cérébrale 562
BRUNEAU et CONDO DE SATRIANO. — Des fibromes du cordon spermatique. 105
CAHIER. — Sur les myostéomes traumatiques 356, 602, 768, 826
CAUBET et MERCADÉ. — Hypertrophie congénitale des orteils. 86, 493, 613
CONDO DE SATRIANO. — Voy. BRUNEAU.
CUMSTON. — Remarques sur les kystes dentifères. 31
DAMBRIN. — Des lésions de l'intestin dans les contusions abdominales. 457
DELORE. — Cancer de la thyroïde 680
DELORE et LERICHE. — Note sur un cancer de l'estomac simulant l'ulcère 51
DENICKER. — Voy. FÉRÉ.
DEVIC et GALLAVARDIN. — Sur un cas de fibro-myome avec généralisation viscérales. 1
DURET. — Sur les manifestations des tumeurs de la région rolandique ou motrice 305
DUVAL. — L'amputation ostéo-plastique de la jambe 80
DUVAL et LENORMANT. — Rectoplicature antérieure et myorraphie des releveurs de l'anus dans le traitement du prolapsus rectal. 728
FÉRÉ et DENICKER. — Exostoses symétriques des scaphoïdes tarsiens. 544
GALLAVARDIN. — Voy. DEVIC.
GAYET. — Le traitement du cancer de l'estomac par la gastro-entéro-anastomose au bouton de Jaboulay-Lumière 9, 472
GROSS (F. et G.). — Perforation de l'estomac par ulcère. 137, 336, 547, 739, 807
GUIBAL. — Ulcère perforé de l'estomac. 262
GUIBÉ. — Fractures de la cavité cotyloïde par enfoncement 60
GUYOT. — Ostéomyélite aiguë de l'extrémité supérieure du fémur. 271, 628
JULLIARD. — Valeur clinique de la courbe leucocytaire dans les maladies chirurgicales et en particulier dans l'appendicite. 665
LECÈNE. — Voy. TERRIER.
LE DAMANY. — Nouvelle théorie pathogénique de la luxation congénitale de la hanche 175, 370

LENORMANT. — Voy. DUVAL.
LERICHE. — Voy. DELORE.
MALAPERT et MORICHAU-BEAUCHANT. — Des angiomes du sein 200
MALLY et RICHON. — Contribution à l'étude des impotences fonctionnelles consécutives aux traumatismes articulaires. . . . 214, 576, 752
MERCADÉ. — Voy. CAUBET.
MORICHEAU-BEAUCHANT. — Voy. MALAPERT.
PATEL. — Tumeurs bénignes du corps thyroïde donnant des métastases 398
PINATELLE. — Voy. VILLARD.
PINATELLE. — Voy. VIANNAY.
QUÉNU et SEBILEAU. — La pharyngotomie rétro-thyroïdienne 793
RICHON. — Voy. MALLY.
RIVIÈRE et THÉVENOT. — L'actinomycose de l'oreille 42
SEBILEAU. — Voy. QUÉNU.
SOUBEYRAN. — Le myxome pur des os. 239, 588
TERRIER et LECÈNE. — Un nouveau cas de kyste juxta-intestinal. . . . 161
THÉVENOT. — Recherches sur les fractures limitées de la cavité cotyloïde 253
THÉVENOT. — Voy. RIVIÈRE.
VAUTRIN. — De la luxation du genou en dehors. 529
VIANNAY et PINATELLE. — De l'envahissement de la trachée et de l'œsophage par le goitre cancéreux. 429
VIGNARD. — Voy. BERT.
VILLARD et PINATELLE.—Perforation des ulcères de la petite courbure. 708, 846
VLACCOS (DE). — La vaginalite séreuse chronique, ... 799

BIBLIOGRAPHIE

ACHARD. — Nouveaux procédés d'exploration. 663
ALEXANDRE. — L'omentopexie dans les cirrhoses hépatiques. 885
BAUDRY. — Étude médico-légale sur les traumatisme de l'œil et de ses annexes. 304
BERGER et HARTMANN. — Traité de médecine opératoire et de thérapeutique chirurgicale 527
HARTMANN. — Travaux de chirurgie anatomo-clinique. 527
HARTMANN. — Voy. BERGER.
HEINE. — Opérations de l'oreille. 788
HENNEQUIN et LŒWY. — Les fractures des os longs. 888
JABOULAY. — Leçons de chirurgie chirurgicale. 304
KALLIONZIS. — Traité de chirurgie opératoire. 528
LŒWY. — Voy. HENNEQUIN.
MUHSAM. — Voy. SONNENBURG.
PRAT. — Sur la résection du ganglion de Gasser. 663
REGNAULT. — Précis de dissection des régions. 664
SONNENBURG et MUHSAM. — Compendium de technique opératoire. . . 788

SOCIÉTÉS SAVANTES

Académie des sciences (1902 et 1903). 131
Académie de médecine, séances de décembre 1903. 129
— — — de janvier et février 1904. 522
— — — de mars. 660
— — — d'avril. 879
Société de chirurgie, séances du 18 novembre au 16 décembre 1903 . 114
— — — du 23 décembre 1903 au 13 janvier 1904. 291
— — — du 20 janvier au 17 février 1904. . . . 510
— — — du 24 février au 16 mars 647
— — — du 23 mars au 13 avril 783
— — — du 20 avril au 4 mai.
Société de chirurgie de Lyon, séances des 19 et 26 novembre, 3 et 10 décembre 1902. 121
— — — — des 17 et 24 décembre 1903, 7 janvier 1904. 298
— — — — des 14, 21 et 28 janvier. . . . 517
— — — — des 4, 11 et 18 février 655
— — — — des 25 février, 10 et 17 mars. 874

NÉCROLOGIE

Joüon (de Nantes). 790
Lyot (de Paris) 791
Maydl (de Prague). 134
Ratimoff (Russie) 789
Thompson (Londres) 889

TABLE ANALYTIQUE DES MATIÈRES

DU TOME VINGT-NEUVIÈME

ABRÉVIATIONS

Les titres des mémoires originaux sont imprimés en *italiques*, et les noms de leurs auteurs en PETITES CAPITALES.

Abdomen. — Syndrôme pelvi-abdominal chez la femme, *Ac. méd.*, 662. — Voy. *Tumeur*, *Intestin*, *Kyste*.

Actinomycose. — *L'* — *de l'oreille* (RIVIÈRE et THÉVENOT), 42; —, *Soc. ch. L.*, 660; Diagnostic clinique de l' — humaine, *Ac. méd.*, 879.

Aiguille. — — à sutures, *Soc. ch. L.*, 520.

Alcool. — Flambage à l' — dans l'asepsie, *Soc. ch. L.*, 302.

Amputation. — Voy. *Jambe*, *Appendice*.

Amputé. — Voy. *Prothèse*

Anesthésie. — Des courants de haute fréquence pour obtenir l' —, *Ac. sc.*, 131, 132.

Anévrysme. — — diffus du creux poplité, *Soc. chir.*, 295; — cirsoïde, *id.*, 512; — poplité traité par l'extirpation, *id.*, 517; — artério-veineux, *id.*, 874.

Angiome. — *Des* — *du sein* (MALAPERT et MORICHEAU-BEAUCHANT), 200; volumineux — de la lèvre, *Soc. chir.*, 297; —, *id.*, 874.

Ankylose. — — de l'épaule, *Soc. chir.*, 296.

Anus. — Voy. *Rectoplicature*.

Appareil. — Voy. *Fémur*, *Prothèse*.

Appendice. — Inflammation d'un — hernié, *Soc. chir.*, 294; amputation spontanée de l' —, *id.*, 785.

Appendicite. — L' — expérimentale, *Ac. sc.*, 133; des erreurs de diagnostic dues à des douleurs d'origine appendiculaire, *Soc. chir.*, 510, 647. — Voy. *Courbe*.

Articulation. — Voy. *Impotence*

Asepsie. — Voy. *Alcool*.

Autoplastie. — — sur support métallique, *Soc. ch. L.*, 656.

Balle. — — incluse dans le sinus maxillaire, *Soc. chir.*, 517; — extraite par le procédé de Con-

tremoulins, *Soc. chir.*, 517; — extraite du crâne, *id.*, 655.
Bec de lièvre. — Gueule de loup et — double, *Soc. chir.*, 787.
Bile. — Rétention biliaire par calcul, *Soc. chir.*, 296.
Blennorragie. — Voy. *Rhumatisme.*
Blépharoplastie. — —, *Soc. ch. L.*, 123.
Branchiome. — — cervicaux, *Soc. chir.*, 513.
Bronche. — Corps étranger de la — droite, *Soc. chir.*, 295, 516, 648.
Calcaneum. — Fracture du —, *Soc. ch. L.*, 121, 520.
Calcul. — Voy. *Bile.*
Canal hépatique. — Voy. *Drainage.*
Cancer. — —, *Soc. chir.*, 121; résection de l'estomac pour —, *id.*, 874; — bilatéral des mammelles, *id.*, 874. — Voy. *Gastro-entéro-anastomose, Ulcère, Goître, Rein, Langue, Thyroïde.*
Carpe. — Fracture du scaphoïde du —, *Soc. ch. L.*, 302.
Castration. — — utéro-ovarienne, *Soc. chir.*, 787.
Catgut. — Nouveau procédé de stérilisation du —, *Soc. chir.*, 655.
Cerveau. — Plaie du —, *Soc. ch. L.*, 878. Voy. *Topographie.*
Chirurgie. — Travaux de — anatomo-clinique, par *Hartmann*, bibl. 527; traité de — opératoire, par *Kallionzis*, bibl. 528.
Chloroforme. — Emploi du — et de l'oxygène, *Ac. méd.*, 882.
Cholécystectomie. — La — sous-séreuse, *Soc. ch. L.*, 125.
Cirrhose. — Voy. *Omentopexie.*
Clinique. — Leçons de — chirurgicale, par *Jaboulay*, bibl. 304.
Contusion. — Voy. *Intestin.*
Cordon spermatique. — *Des fibromes du* — (Bruneau et Condo de Satriano) 105; torsion du —, *Soc. chir.*, 298.
Corne. — — cutanée du tronc, *Soc. chir.*, 874.
Corps thyroïde. — Voy. *Tumeurs.*
Cotyloïde. — *Fracture de la cavité — par enfoncement* (Guibé), 60; *Fractures limitées de la cavité —* (Thévenot) 253; Fracture de la tête fémorale dans le —, *Soc. ch. L.*, 300; Fracture de la cavité —, *id.*, 520.
Coude. — Résection du —, *Soc. chir.*, 121; *id.*, *Soc. ch. L.*, 876; Traumatisme ancien du —, *Soc. ch. L.*, 127, 298, 656.
Courant. — Voy. *Anesthésie.*
Courbe. — *Valeur clinique de la — leucocytaire dans les maladies chirurgicales et en particulier dans l'appendicite* (Julliard), 665.
Coxa-vara. — —, *Soc. chir.*, 121.
Crâne. — Voy. *Topographie, Table.*
Craquement. — — sous-capsulaire pathologique, *Soc. chir.* 514.
Creux poplité. — Voy. *Anévrysme.*
Crâne. — Plaie du —, *Soc. chir.*, 121.
Cubitus. — Voy. *Paralysie.*
Cuisse. — Traitement des fractures de —, *Soc. chir.*, 291.
Décollement. — Voy. *Épiphyse.*
Decubitus. — Pathogénie du — acutus post.-opératoire. *Soc. chir.* 785.
Dents. — Voy. *Kyste.*
Dissection. — Précis de — des régions, par *J. Regnault*, bibl., 664.
Drainage. — Le — du canal hépatique, *Soc. chir.*, 872.
Diverticulite. — Voy. *Occlusion.*
Elephantiasis. — —, *Soc. chir.*, 121.
Endotheliome. — Voy. *Splénectomie.*
Enfoncement. — Voy. *Cotyloïde*
Épaule. — Voy. *Ankylose, Ostéosarcome.*
Épiphyse. — Décollement trauma-

tique des — et fractures juxta-épiphysaires, *Ac. méd.* 522.
Epithéliome. — De l'inflammation dans les —, *Ac. méd.* 661.
Estomac. — Voy. *Gastro-entéro-anastomose, Ulcère, Cancer, Gastro-entérostomie.*
Exophtalmie. — — pulsatile, *Soc. chir.*, 655.
Exostose. — — *symétriques des scaphoïdes tarsiens* (Féré et Denicker) 544.
Exploration. — Nouveaux procédés d' —, par *Achard*, bibl, 663.
Exstrophie. — Voy. *Vessie.*
Fémur. — Appareil de marche pour fractures du —, *Soc. chir.*, 516. Voy. *Ostéomyélite, Cotyloïde.*
Fibro-myome. — *Sur un cas de — avec généralisation viscérale* (Devic et Gallavardin), 1.
Fibrome. — Traitement des — utérins *Soc. chir.*, 114; coexistence d'un — utérin et d'un kyste du ligament large, *id.*, 119; gangrène de — — utérins, *Soc. ch. L.*, 122; myomectomie pour — utérin, id., 124. Voy. *Cordon spermatique.*
Fissure. — — de la voûte et du voile du palais, *Soc. chir.*, 121.
Flambage. — Voy. *Alcool. stérilisation.*
Fléchisseur. — Rétraction des — de l'avant-bras, *Soc. ch. L.*, 124, 127.
Foie. — Plaie du —, *Soc. chir.*, 121.
Fracture. — Sur le traitement des —, *Soc. chir.*, 118; évolutions anatomiques des — mobilisées, *Ac. méd.*, 129. Voy. *Cotyloïde, Voûte crânienne, Humérus, Radius, Calcaneum, Cuisse, Carpe, Fémur, Tibia, Poignet, Epiphyse, Scaphoïde, Suture, Nez, Os.*
Ganglion de Gasser. — Sur la résection du —, par *Prat*, bibl., 663.
Gangrène. — Voy. *Fibrome.*
Gastro-entéro-anastomose. — *Le traitement du cancer de l'estomac par la* — (Gayet), 9.
Gastro-entérostomie. — — pour ulcère de l'estomac, *Soc. chir.*, 655, 870.
Genou. — *De la luxation du — en dehors* (Vautrin) 529. Tumeur bizarre du —, *Soc. chir* 517.
Goître. — *De l'envahissement de la trachée et de l'œsophage par le — cancéreux* (Viannay et Pinatelle) 429; —, *Soc. chir.*, 121.
Grossesse. — — extra-utérine, *Soc. ch. L.*, 123.
Gueule de loup. — Voy. *Bec de lièvre.*
Hanche. — *Nouvelle théorie pathogénique de la luxation congénitale de la* — (Le Damany) 175, 370.
Hemoptysie. — —, *Soc. chir.*, 873.
Hernie. — — de l'ovaire, *Soc. chir.*, 298. Cure radicale de —, *id.*, 787. Voy. *Appendice.*
Humérus. — Fracture de l' — droit, *Soc. chir.*, 120; Ablation de l'extrémité supérieure de l' — pour sarcome, *Soc. ch. L.*, 659. Voy. *Ostéosarcome.*
Hydronéphrose. — De l' — intermittente, *Soc. chir.*, 651, 868.
Hypertrophie. — Voy. *Orteil.*
Hypospadias. — Traitement de l' — balanique, *Soc. chir.*, 654; cas d' — très accentué, *id.*, 786.
Hystérectomie. — — abdominale totale, *Soc. chir.*, 120; — subtotale, *id.*, 649.
Implantation. — Voy. *Os.*
Impotence. — *Contribution à l'étude des — fonctionnelles consécutives aux traumatismes articulaires* (Mally et Richon), 214, 576, 752.
Index. — Voy. *Luxation.*
Inflammation. — Voy. *Appendice, Epithéliome.*

Injection. — Voy. *Paraffine.*
Intoxication. — Voy. *Naphthol.*
Intestin. — *Étiologie et mécanisme des lésions de l' — dans les contusions abdominales* (Dambrin) 457; rétrécissement tuberculeux multiple de l' — grêle, *Soc. chir. L.*, 518; invagination chronique de l' —, *id.*. 659. — Voy. *Kyste.*
Invagination. — Voy. *Intestin.*
Jambe. — *L'amputation ostéoplastique de la* — (Duval), 80.
Jéjunostomie. — De la —, *Soc. ch.*, 514, 648.
Kyste. — *Remarques sur les — dentifères* (Cumston), 31, *Nouveau cas de — juxta-intestinal* (Terrier et Lecène), 161; — dermoïdes de l'ovaire, *Soc. chir. L.*, 301; — du mésocôlon transverse, *Soc. chir.*, 651; — hydatiques du mésentère, *Soc. chir.*, 658; — évolution prolongée de — hydatiques abdominaux, *id.*, 659; — chyleux du du mésentère, *id.*, 873. — Voy. *Fibrome.*
Langue. — Traitement du cancer de la —, *Soc. chir.*, 652, 783.
Laryngectomie. — —, *Soc. chir.*, 874.
Lèvre. — Voy. *Angiome.*
Lupus. — La photothérapie dans le —, *Ac. sc.*, 131.
Luxation. — — de l'index, *Soc. chir.*, 121; — congénitale, *Soc. ch. L.*, 520. — Voy. *Hanche, Genou.*
Mamelle. — Voy. *Cancer.*
Médecine. — Traité de — opératoire, par *Berger* et *Hartmann*, bibl., 527.
Méningite. — Traitement chirurgical d'une —, *Soc. chir.*, 869.
Mésentère. — Voy. *Kyste.*
Mésocôlon. — Voy. *Kyste.*
Myomectomie. — La —, *Soc. chir. L.*, 126, 128, 199. — Voy. *Fibrome.*
Myopathie. — — scapulo-humérale, *Ac. méd.*, 884.
Myorraphie — Voy. *Rectoplicature.*
Myostéome. — *Sur les — traumatiques* (Cahier), 356, 602, 768, 826.
Myxome. — Voy. *Os.*
Naphthol. — Intoxication par le —, *Soc. chir.*, 874.
Néphrectomie. — Voy. *Rein.*
Névrite. — — optiques périphériques, *Ac. méd.*, 526.
Nez. — Traitement des fractures du —, *Soc. ch. L.*, 877.
Occlusion. — — aiguë pour diverticules chroniques, *Soc. chir.*, 294.
Œil. — Voy. *Traumatisme, Névrite.*
Œsophage. — Voy. *Goitre.*
Omentopexie. — L'— dans les cirrhoses hépatiques, par *Alexandre*, bibl. 885.
Opération. — Voy. *Oreille, Technique.*
Orbite. — Tumeur angiomateuse de l' —, *Soc. ch. L.*, 878.
Orchidopexie. — *Soc. chir.*, 655.
Oreille. — Opérations de l' —, par *Heine*, bibl., 788. — Voy. *Actinomycose.*
Orteil. — *Hypertrophie congénitale des* — (Caubet et Mercadé), 86, 493, 613.
Os. — *Le myxome pur des* — (Soubeyran), 239, 588; Implantation de l' — mort au contact de l' — vivant, *Ac. sc.*, 132; Les fractures des — longs, par *Hennequin* et *Lœvy*, bibl., 888. — Voy. *Prothèse.*
Ostéoarthrite. — Traitement des — tuberculeuses, *Ac. méd.*, 523.
Ostéomyélite. — — *aiguë de l'extrémité supérieure du fémur* (Guyot), 271, 628.
Ostéo-sarcome. — — de l'humérus, *Soc. ch. L.*, 299; Des opérations conservatives dans les — de l'épaule, *id.*, 878.

Ovaire. — Voy. *Hernie, Kyste, Castration.*
Oxygène. — Voy. *Chloroforme.*
Palais. — Voy. *Fissure.*
Paralysie. — — cubitale succédant à une injection de chlorure de zinc, *Soc. ch. L.*, 657. — Voy. *Radial.*
Paraffine. — Appareil pour injection de —, *Ac. méd.*, 1882.
Pharyngotomie. — *La — rétro-thyroïdienne* (Quénu et Sebileau), 793.
Perforation. — Voy. *Ulcère.*
Périnée. — Voy. *Prostatectomie.*
Photothérapie. — Voy. *Lupus.*
Plaie. — Voy. *Foie, Crâne, Cerveau.*
Prolapsus. — — du rectum, *Soc. chir.*, 297. — Voy. *Rectoplicature.*
Poignet. — Traumatisme du —, *Soc. ch. L.*, 518, 655; fracture rare du —, *id.*, 519, 521.
Prostatectomie. — — périnéale, *Soc. chir.*, 121.
Prothèse. — Appareil de — pour amputés, *Soc. chir.* 516; — osseuse sur support métallique, *Soc. ch. L.*, 657.
Pseudarthrose. — —, *Soc. chir.*, 516.
Radial. — Paralysie de la branche profonde du nerf —, *Ac. méd.*, 883.
Radius. — Fracture du —, *Soc. ch. L.*, 121; id., *Soc. chir.*, 516, 787, 874; id., *Ac. méd.*, 881.
Ramollissement. — Voy. *Trépanation.*
Rate. — —, *Soc. chir.*, 787. — Voy. *Splénectomie.*
Rectoplicature. — — *antérieure et myorraphie des releveurs de l'anus dans le traitement du prolapsus rectal* (Duval et Lenormant), 728.
Rectotomie. — — postérieure, *Soc. chir.*, 787.
Rectum. — Voy. *Prolapsus, Rectoplicature.*
Rein. — Cancer du — et néphrectomie, *Soc. ch. L.*, 517.
Résection. — Voy. *Coude, Ganglion de Gasser, Cancer, S iliaque, Intestin.*
Rétention. — Voy. *Bile.*
Rétraction. — Voy. *Fléchisseur.*
Rétrécissement. — Voy. *Intestin.*
Rhumatisme. — — blennorragique noueux, *Soc. chir.*, 121.
Rotule. — Voy. *Suture.*
Rupture. — Voy. *Urètre.*
S iliaque. — Résection de l' — et du petit intestin pour épithélioma, *Soc. chir.*, 874.
Sarcomatose. — — cutanée, *Soc. ch. L.*, 874.
Sarcome. — Voy. *Humérus.*
Scaphoïde. — Fracture du —, *Soc. ch. L.*, 656. Voy. *Carpe, Exostose.*
Sein. — Voy. *Angiome.*
Splénectomie. — — pour endothéliome de la rate, *Soc. chir.*, 295.
Sinus. — Voy. *Balle.*
Stérilisation. — La — par le flambage, *Soc. ch. L.*, 517.
Suture. — Disjonctions de la — coronale, *Soc. chir.*, 297. — des ailerons de la rotule pour fracture, *Soc. ch. L.*, 876. Voy. *Aiguille.*
Tarse. — Voy. *Exostose.*
Technique. — Compendium de — opératoire, par *Sonnenburg* et *Muhsam*, bibl., 788.
Tétanos. — — traumatique, *Soc. chir.*, 650.
Thrombo-phlébite. — —, *Soc. ch. L.*, 125.
Thyroïde. — *Cancer de la* — (Delore), 680. — Voy. *Pharyngotomie.*
Tibia. — Trépanation du —, *Soc. chir.*, 655; fracture rare du — *Soc. ch. L.*, 519.
Topographie. — *La — cranio-cérébrale* (Bert et Vignard) 562.
Torsion. — Voy. *Cordon spermatique.*

Trachée. — Voy. *Goître.*
Tronc. — Voy. *Corne.*
Traumatisme. — Étude médico-légale sur les — de l'œil et de ses annexes, par *Baudry*, bibl. 304. Voy. *Impotence.*
Tuberculose. — Voy. *Intestin, Ostéo-arthrite.*
Trépanation. — — tardive pour ramollissement cérébral, *Soc. chir.*, 870. — Voy. *Tibia.*
Tumeur. — *Sur les manifestations des — de la région rolandique ou motrice* (Duret), 305; — *bénignes du corps thyroïde* (Patel) 398; — fibreuse, *Soc. chir.*, 121; — de la paroi abdominale, *id.*, 296. — Voy. *Genou, Orbite.*.
Ulcère. — *Note sur un cancer de l'estomac simulant l'* — (Delore et Leriche), 51; *Perforation de l'estomac par* —(F. et G. Gross), 137, 336, 547, 739, 807; — *perforé de l'estomac* (Guibal), 262, 739; *Suppuration des — de la petite courbure* (Villard et Pinatelle) 708, 846. Voy. *Gastro-entérostomie.*
Urètre. — Traitement des ruptures de l'—membraneux, *Soc. chir.*, 118.
Uro-pyonéphrose. — — à forme suraiguë, *Soc. chir.*, 514.
Utérus. — Voy. *Fibrome, Castration.*
Vessie. — Extrophie de la —, *Soc. ch. L.*, 518.
Voûte. — Fracture communicative de la — crânienne, *Soc. chir.*, 120.

Le propriétaire-gérant : Félix Alcan.

Coulommiers. — Imp. Paul BRODARD.

414363

HOLZER